This is a digital copy of a book that was preserved for generations on library shelves before it was carefully scanned by Google as part of a project to make the world's books discoverable online.

It has survived long enough for the copyright to expire and the book to enter the public domain. A public domain book is one that was never subject to copyright or whose legal copyright term has expired. Whether a book is in the public domain may vary country to country. Public domain books are our gateways to the past, representing a wealth of history, culture and knowledge that's often difficult to discover.

Marks, notations and other marginalia present in the original volume will appear in this file - a reminder of this book's long journey from the publisher to a library and finally to you.

Usage guidelines

Google is proud to partner with libraries to digitize public domain materials and make them widely accessible. Public domain books belong to the public and we are merely their custodians. Nevertheless, this work is expensive, so in order to keep providing this resource, we have taken steps to prevent abuse by commercial parties, including placing technical restrictions on automated querying.

We also ask that you:

+ *Make non-commercial use of the files* We designed Google Book Search for use by individuals, and we request that you use these files for personal, non-commercial purposes.

+ *Refrain from automated querying* Do not send automated queries of any sort to Google's system: If you are conducting research on machine translation, optical character recognition or other areas where access to a large amount of text is helpful, please contact us. We encourage the use of public domain materials for these purposes and may be able to help.

+ *Maintain attribution* The Google "watermark" you see on each file is essential for informing people about this project and helping them find additional materials through Google Book Search. Please do not remove it.

+ *Keep it legal* Whatever your use, remember that you are responsible for ensuring that what you are doing is legal. Do not assume that just because we believe a book is in the public domain for users in the United States, that the work is also in the public domain for users in other countries. Whether a book is still in copyright varies from country to country, and we can't offer guidance on whether any specific use of any specific book is allowed. Please do not assume that a book's appearance in Google Book Search means it can be used in any manner anywhere in the world. Copyright infringement liability can be quite severe.

About Google Book Search

Google's mission is to organize the world's information and to make it universally accessible and useful. Google Book Search helps readers discover the world's books while helping authors and publishers reach new audiences. You can search through the full text of this book on the web at http://books.google.com/

2 45 0421 4280

M H
D486

LANE

MEDICAL LIBRARY

LEVI COOPER LANE FUND

LIBRARY
OF
COOPER MEDICAL COLLEGE
DATE Septr 1905
NO. 6757 6657 CLASS J
GIFT OF
Estate of Dr L. C. Lane

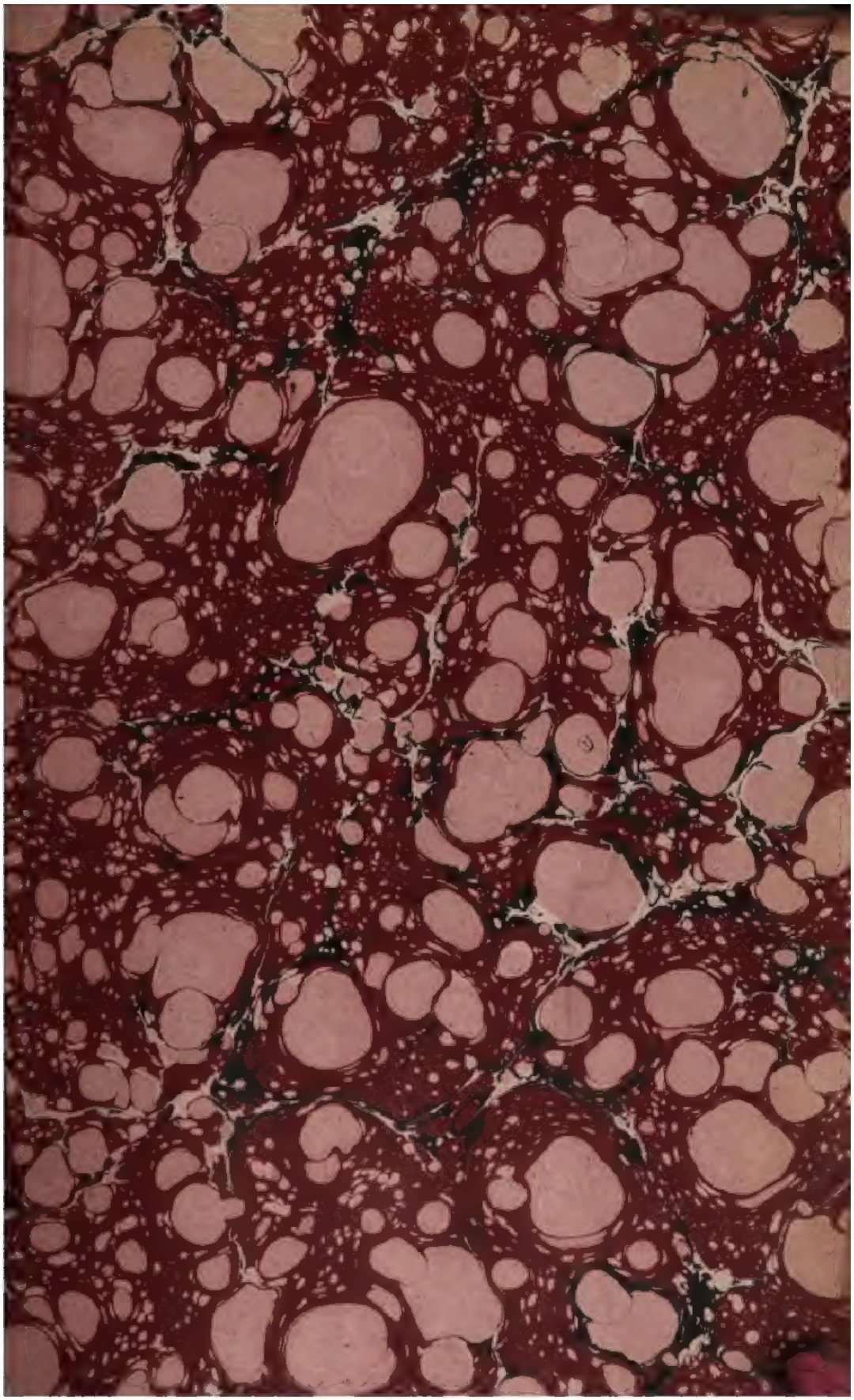

18736

18736

DEUTSCHE CHIRURGIE

MIT ZAHLREICHEN HOLZSCHNITTEN UND LITHOGR. TAFELN

BEARBEITET VON

Doc. Dr. **Bandl** in Wien, Prof. Dr. **v. Bergmann** in Würzburg, Prof. Dr **Billroth** in Wien, Prof. Dr. **Breisky** in Prag, Prof. Dr. **Paul Bruns** in Tübingen, Prof Dr. **F. Busch** in Berlin, Doc. Dr. **Chrobak** in Wien, Prof. Dr. **Czerny** in Heidelberg, Prof. Dr. **Dittel** in Wien, Prof. Dr. **Duchek** in Wien, Prof. Dr. **Esmarch** in Kiel, Prof Dr. **H. Fischer** in Breslau, Dr **G. Fischer** in Hannover, Doc Dr. **Fischer** in Strassburg, Prof. Dr **Frisch** in Wien, Prof. Dr. **Fritsch** in Halle, Prof Dr **Gerhardt** in Würzburg, Dr. **J. Grünfeld** in Wien, Prof. Dr. **Gussenbauer** in Prag, Prof Dr **Gusserow** in Berlin, Prof. Dr. **Haeser** in Breslau, Prof. Dr. **Heineke** in Erlangen, Doc. Dr. **Helferich** in München, Prof Dr. **Hildebrandt** in Königsberg, Prof. Dr. **Kaposi** in Wien, Dr. **Kappeler** in Münsterlingen, Prof. Dr. **Kocher** in Bern, Prof. Dr. **Koenig** in Göttingen, Prof. Dr **Koranyi** in Budapest, Prof. Dr. **Krönlein** in Berlin, Prof Dr. **Lossen** in Heidelberg, Prof Dr. **Luecke** in Strassburg, Prof Dr. **Maas** in Freiburg, Prof. Dr. **Mayrhofer** in Wien, Prof. Dr. **v. Nussbaum** in München, Prof. Dr. **Olshausen** in Halle, Prof. Dr. **Ranke** in Gröningen, Prof. Dr. **v. Recklinghausen** in Strassburg, Prof. Dr **Reder** in Wien, Doc Dr **Riedinger** in Würzburg, Prof Dr. **Rose** in Zürich, Dr. **M. Schede** in Berlin, Prof Dr. **B. Schmidt** in Leipzig, Prof. Dr. **Schönborn** in Königsberg, Doc. Dr. **Schüller** in Greifswald, Prof. Dr. **Schwartze** in Halle, Prof. Dr. **Socin** in Basel, Doc. Dr. **Sonnenburg** in Strassburg, Prof. Dr. **Störk** in Wien, Prof. Dr. **Thiersch** in Leipzig, Doc. Dr. **Tillmanns** in Leipzig, Prof. Dr. **Trendelenburg** in Rostock, Prof. Dr. **Uhde** in Braunschweig, Prof. Dr. **Vogt** in Greifswald, Prof. Dr. **R. Volkmann** in Halle Dr. **Wegner** in Stettin, Prof. Dr. **Winckel** in Dresden, Prof. Dr. **v. Winiwarter** in Lüttich.

HERAUSGEGEBEN VON

PROF. DR. BILLROTH IN WIEN. UND **PROF. DR. LUECKE** IN STRASSBURG

Lieferung 64.

STUTTGART.
VERLAG VON FERDINAND ENKE.
1881.

DIE CHIRURGISCHEN KRANKHEITEN

DER

OBEREN EXTREMITÄTEN

VON

Prof. Dr. PAUL VOGT
in GREIFSWALD.

MIT 116 HOLZSCHNITTEN UND 2 TAFELN IN FARBENDRUCK.

STUTTGART.
VERLAG VON FERDINAND ENKE.
1881.

Druck von Gebrüder Kröner in Stuttgart.

Inhaltsverzeichniss.

Seite

Literatur XIII

Cap. I. § 1—3 Physiologische und anatomische Differenz beider Extremitäten. Rechtshändigkeit . . . . . 1—2

§. 4 u. 5. Topographische Eintheilung. Bedeutung der Hand für die ganze Extremität 3

A. Erkrankungen der Hand.

Cap. II §. 6. **Die angeborenen Missbildungen und Formfehler** . . 4—26

§. 7 u. 8. Angeborener Riesenwuchs. Megalodactylie. Gleichmässige Hypertrophie. Hyp. mit Geschwulstbildung . 4—6

§. 9. Behandlung der congenit. Hypertrophie 7

§. 10. Operative Behandlung 8

§. 11. Polydactylie. Häufigkeit der einzelnen Arten . . . 9

§. 12. Stellung und verschiedene Entwickelung der überzähligen Finger 10

§. 13. Behandlung der Polydactylie. Ligatur. Amputation. Exarticulation . . . . . 11—14

§. 14. Mikrodactylie . . . 14

§. 15. Amputatio spontanea. Dactylolyse . . 15

§. 16. Ectrodactylie 16

§. 17. Defecte des Daumens. Operative Mobilisirung des Metacarpus pollicis 17

§. 18—24. Syndactylie . . . . . 17—19

§. 19. Verschiedene Grade der Syndactylie 18

§. 20. Behandlung der synd. Trennung durch Schnitt, Trennung durch Ligatur 19

§. 21 u. 22. Messstand bei allen Operationen. Erhaltung einer normalen Fingercommissur 20

§. 23. Operation mittelst Hauttransplantation 21—23

§. 24. Wahl der Operationsmethode . . 23

§. 25. **Schistodactylie** 24

§. 26. Klinodactylie 25

§. 27. Angeborene Contracturen 26

§. 28. Angeborene Geschwülste . 26

Cap. III **Die erworbenen Krankheiten der Hand** . . . . . 26—126

1. §. 29. Erkrankungen der Hautbedeckung und Nagel . 26—39

§. 30. Erkrankungen der Fingernagel . . 27—32

§. 31. Onychogryphosis. Onychomycosis . 29—30

§. 32. Onychie 31

§. 33. Acute Paronychie. Umlauf . . . 32

§. 34. Chronische Paronychie. Onychia maligna 33—35

§. 35. Behandlung der Onychien . 36—38

Seite

2. Entzündungen an Finger und Mittelhand 39–83
a) §. 36. Acute Dactylitis Panaritium. Anatomie der Fingervola 30–35
§. 37. Die cutane Dactylitis. Phalangealdermatitis 40
§. 38. Die subcutane Dactylitis, Phalangealphlegmone . . . 42
§. 39 Die peritendinose Dactylitis. Phalangealtenosynitis . 43–44
§. 40. Die osteale Dactylitis. Phalangealostitis 45
§ 41. Die articulare Dactylitis. Phalangealarthritis . . . 45
§. 42. Diagnose der verschiedenen Formen und Stadien der acuten Volardactylitis 46
§. 43. Die Complicationen 47
§. 44 u. 45. Die septische Phalangealphlegmone. Die durch Leichen-infection bedingte Dactylitis 48–49
§. 46. Die Behandlung der verschiedenen Formen der Dactylitis. Historischer Rückblick auf diese Therapie . . . 50–55
b) Entzündung der Mittelhand 55–61
§. 47. Oberflächliche und tiefe Palmarphlegmone 56–57
§. 48. Incision der Handphlegmone. Vermeidung des Hohlhandbogens 58–59
§ 49 Acute Periostitis und Osteomyelitis des Metacarpus . 61
c) Chronische Dactylitis 61–83
α) Entzündungen und Geschwursbildung der Haut . . 61–65
§ 50 Specifische professionelle Erkrankungen . . 62
§. 51. Anatomische Tuberkel 62
§. 52 Schanker der Finger 63
§. 53. Lymphangitis Elephantiasis 64
β) Die chronische Entzündung der Sehnenscheiden der Finger 65–69
§. 54. Tenosynitis serosa Gonorrhoische und syphil Paratendinitis 65
§. 55. Geschwulst des Handrückens bei Extensorenlähmung . . 66
§. 56 Behandlung der chronischen serösen Peritendinitis . 67
§ 57 Fungöse Tenosynitis 67
§. 58 Tenosynitis arthritica und urica . . . 68
§. 59 Die Phalangealbursitis 69
γ) Die chronische Entzündung der Fingerknochen . . . 69
§. 60. Die Spina ventosa Die granulöse Osteomyelitis . . 69–70
§. 61 Dactylitis syphilitica der Finger 70–72
§. 62. Die scrophulöse und tuberculöse Dactylitis . . . 72–73
§. 63 Behandlung der verschiedenen Formen der chronischen Phalangealmyelitis 73–75
§. 64 Chronische Periostitis und Ostitis der Finger 75
δ) Die chronische Entzündung der Fingergelenke . 76–83
§. 65 Deformirende Phalangealarthritis Arthritis urica . . 76
§. 66. Diagnose und Verlauf der chronischen Phalangealarthritis . 77
§ 67 Behandlung derselben 78–79
§. 68 Chronisch-granulöse Phalangealarthritis 80
§. 69. Behandlung derselben. Resection der Fingergelenke . . . 81
§. 70 Chronische serose Phalangealarthritis. Freie Körper in den Fingergelenken 82
§ 71. Traumatische serös-panöse Phalangealarthritis 82–83
3. Die Folgezustände der acuten und chronischen Fingerentzündungen . . 83–108
§. 72 Contracturen und Ankylosen der Finger . . . 83
a) §. 73. Die cutanen Fingercontracturen 84–88
§. 74 Behandlung derselben durch Dehnung 84
§. 75. Operative Behandlung. Discision. Narbenplastik . . . 85–88
b) §. 76 Die subcutanen und fascialen Fingercontracturen. Dupuytren'sche Palmarcontractur . 88–101
§. 77. Anatomisches Verhalten der Palmaraponeurose 89–92
§. 78 Klinisches Bild und Verlauf der Palmarcontractur . . 93
§. 79 Ursache der Palmarcontractur . . 94
§. 80 Pathol anatomischer Befund bei derselben . . . 96
§. 81. Behandlung der Palmarcontractur mechanische B . . . 98

Seite

§ 82. Die operative Behandlung. Subcutane Discision. Incision mit Hautverschiebung . . . . . 99—101
c) § 83. Tenogene Fingercontractur . . 101—104
§ 84. Beschränkung der Tenotomie 103
d) § 85. Federnder Finger, doigt à ressort . . 104—107
§. 86. Aetiologie derselben 105
§ 87. Diagnose des schnellenden Fingers 104
§. 88. Behandlung desselben 107
e) §. 89. Arthrogene Fingercontractur 108
f) § 90. Myo- und Neurogene Fingercontractur . . 109—112
§. 91. Radialislähmung 109
§ 92. Ulnarislähmung . . . 110
§ 93. Motilitätsneurose. Schreibekrampf . . . . . 112—115
4. Erkrankungen der Gefässe und Nerven der Finger. Spontangangrän der Finger . . . . . 116—120
§. 94. Trophoneurosen und Endarteritis als Ursachen im allgemeinen
§. 95. Der symmetrische Brand der Finger. Asphyxie locale 117
§. 96. Lepra mutilans 119
§ 97. Sclerodactylie 120
§. 98. Anatomische Veränderungen und Verlauf des Sclerems an den Fingern 121
§. 99. Hochgradigste Form der Sclerodactylie . . . 122
§. 100. Dactylolyse. Anhum 123
§. 101. Behandlung der ringförmigen Abschnürung . . . 123
§ 102. Ergotismus 124
§. 103. Endarteritis obliterans 125

Cap. IV. **Die Neubildungen an Hand und Fingern** . . . 126—144
§ 104. Häufigste Formen derselben 126
§ 105. Papillome. Warzen . . . 127—128
§. 106. Behandlung der Warzen 128
§ 107. Angiome, cavernöse Geschwülste der Finger . 128—132
§ 108. Behandlung durch Exstirpation. Cauterisation . 129
§. 109. Diffuse Fingerangiome 130
§. 110. Congenitale Phlebarterieektasie . . . 131
§. 111. Traumatische Angiektasie 131
§. 112. Behandlung der digitalen Angiektasien 132
§. 113. Die Fingerlipome 133
§. 114. Fibrome. Neurome . . . 134
§. 115. Die Fingerchondrome . . . . 135—138
§. 116. Behandlung derselben 137
§ 117. Die Fingersarkome 139
§. 118. Die Exostose der Nagelphalanx 139
§. 119. Echinococcen an Hand und Finger 141
§. 120. Cancroid an Hand und Finger 141
§. 121. Lupus 142
§. 122. Keloid der Finger 143

B. Erkrankungen der Handwurzel.

Cap. V. **Erkrankung der Sehnen** . . . . . 144—166
§. 123. Topographie der Carpalgegend 144
1. § 124. Erkrankung der Strecksehnen . . . . 145—150
a) Tenosynitis sicca, s. crepitans . . . 145—149
§ 125. Symptomatik der Tenosynitis crepitans . . . 147
§ 126. Diagnose und Verlauf 148
§ 127. Behandlung derselben 149
b) § 128. Tenosynitis serosa und fungosa . . . 149—150
2. Erkrankung der Beugesehnen am Carpus . . . 150
§ 129. Topographie des carpalen Schleimbeutels . . 150—152
§. 130. Acute Bursitis carpalis 153
§ 131. Hygrom des carpalen Schleimbeutels . . 154—158
§ 132. Symptomatik. Freie Synovialkörper im Hygrom 155
§. 133. Verlauf und Behandlung des Carpalhygroms 156
§ 134. Granulose Carpalbursitis 158

Seite

3. Das carpale Ganglion . . . . . 158—165
§. 135. Entstehung des tendinosen, articulären und bursalen Ganglion . . . . . 159—161
§. 136. Symptome desselben 162
§. 137. Verlauf und Behandlung der Ganglien . . . . . 163—165
§. 138. Fungose Tenosynitis carpalis 165

Cap. VI. **Die Entzündung des Handgelenkes** . . . . . 166—176
§ 139. Die acute Carpalarthritis 167
§. 140. Die chronische Handgelenksentzündung. Die professionelle entzündliche Subluxation im Carporadialgelenk . . . 168
§. 141. Die Behandlung derselben 169
§. 142. Die granulose Carpalarthritis . . . . . 170—175
§. 143. Unterschied im Verlauf der Handgelenktuberculose beim Kinde und beim Erwachsenen . . . . . 172—173
§. 144. Die Destructionsluxation im Handgelenk 172
§. 145. Die Behandlung der fungosen Carpalarthritis . . . 174—176
§. 146. Die Ankylose im Handgelenk 176

Cap. VII. §. 147. **Die Neubildungen am Carpus** 176

C. Die Erkrankungen des Vorderarmes.

Cap. VIII. **Die angeborenen Missbildungen** . . . . . 177—178
§. 148 Die Klumphand. Angeborene Luxation 178

Cap IX. **Die Entzündungen am Vorderarme** . . . . . 179—182
§. 149 u. 150 Oberflächliche und tiefe Vorderarmphlegmonen . . 179
§. 151 Verbreitungsweg der Vorderarmphlegmonen Perivasculare und peritendinose Abscesse 179
§. 152. Behandlung derselben 180
§. 153. Osteomyelitis des Radius und der Ulna, Nekrose der Vorderarmknochen 182

Cap. X. **Folgezustände der Entzündungen** . . . . . 182—184
§ 154. Musculare Atrophien und Contracturen 183
§. 155. Myositis ossificans 183
§. 156. Paresen der Vorderarmmuskeln 184
§. 157. Gefässerkrankungen; Aneurysmen, Angiektasien am Vorderarm 184

Cap. XI. **Neubildungen am Vorderarme** . . . . . 184—187
§. 158. Frequenz derselben 184
§. 159. Neurome 185
§. 160. Angiome 186
§. 161. Sarkome 186
§ 162. Lupus und Carcinom 186

D. Die Krankheiten der Ellenbogengelenksgegend.

Cap. XII. **Angeborene Missbildungen** 187
§ 163. Luxatio congenita 188

Cap. XIII. **Erkrankungen der Weichtheile** . . . . . .
1. §. 164 An der Streckseite. Regio extensoria, dem Ellenbogen . . . . . 188—202
§. 165. Die Bursa olecrani 188
§. 166. Acute Bursitis 189
§. 167. Hygrom der Bursa olecrani 190
§. 168. Granulose Bursitis 191
§. 169. Bursitis uria 191
§. 170. Erkrankung des N. Ulnaris am Ellenbogen 192
2. Erkrankung der Ellenbeuge. Regio flexoria . 193—196
§. 171. Lymphangitis und Lymphadenitis 193
§. 172. Aneurysma der Ellenbeuge 194
§. 173. Erkrankung des Bicepsschleimbeutel 195

Cap. XIV. **Entzündungen des Ellenbogengelenkes** . . . 196 210
§. 174. Verschiedene Formen der Ellenbogengelenksentzündung . 196
§. 175. Topographische Symptomatik derselben 197
§. 176. Die Flexionscontractur 197

Seite

§. 177. Die Subluxation des Radiuskopfchens . . 198
§. 178. Die acute serose Cubitalarthritis 198
§. 179. Der chronische Cubitalhydrops . . 198
§. 180. Hydrops cubiti intermittens 199
§. 181. Behandlung der chronischen Cubitalsynovitis . . . 199–200
§. 182. Die granulos-hyperplastische Cubitalarthritis . . 200
§. 183. Destructiver Verlauf des Ellenbogenlungus 201
§. 184. Behandlung dieser granulosen Entzündung 203
§. 185. Wirkung der Therapie bei den verschiedenen Formen 204–205
§. 186. Die operative Behandlung 205
§. 187. Vorzug der zeitigen operativen Eingriffe . . 206
§. 188. Werth der partiellen Cubitalresection 207
§. 189. Die syphilitische Ellenbogengelenksentzündung . . . 208
§. 190. Locale Wirkung der Resection bei Gelenktuberculose 209
§. 191. Chronische deformirende und gichtische Ellenbogengelenkentzündung 209

Cap. XV. **Contracturen und Ankylosen des Ellenbogengelenkes** . . 210–216
§. 192. Die Narbencontracturen des Ellenbogens . . . 210–212
§. 193. Die myogenen Contracturen. Bicepscontractur . . . 212
§. 194. Die syphilitische Bicepscontractur . . 213
§. 195. Arthrogene Cubitalcontractur. Ankylose 214
§. 196. Behandlung dieser Contracturen . . 215
§. 197. Behandlung der Ankylosen 216
§. 198. Resection wegen Ellenbogengelenksankylose . . . 216

Cap. XVI. **Neubildungen am Ellenbogen** 217–218
§. 199. Vorkommen und Bedeutung eines Processus supracondyloideus 217
§. 200. Osteome . 217
§. 201. Neurome 218
§. 202. Sarkome. Carcinome . 218

E. Erkrankungen des Oberarmes.

Cap. XVII. **Erkrankungen der Weichtheile** . . 218–223
§. 203. Phlegmonen des Oberarmes 219
§. 204. Behandlung der subcutanen und subfascialen Phlegmone
§. 205. Schwellung der brachialen und cubitalen Lymphdrüsen 220
§. 206. Myositis. Ruptur. Varietät der Oberarmmuskeln . . . 221
§. 207. Rheumatische Schwiele. Traumatische Narbe. Myositis ossificans der Armmuskeln 221
§. 208. Entstehung solcher „Muskelschwielen" und Behandlung 221
§. 209. Die paraneurotische Schwiele . . 222

Cap. XVIII. **Erkrankungen des Oberarmknochens** . 223
§. 210. Periostitis und Osteomyelitis . 223
§. 211. Partielle und totale Nekrose des Humerus . 224
§. 212. Totalresection des Humerus . . 225
§. 213. Syphilitische Ostitis 225
§. 214. Pseudarthrose des Humerus 226
§. 215. Difformer Callus . . 227
§. 216. Lähmung bei Oberarmfracturen 227

Cap. XIX. **Die Neubildungen am Oberarm** 227–229
§. 217. Echinococcus des Humerus . . 228
§. 218. Osteome und Chondrome . 229

F. Die Krankheiten der Schultergelenksgegend.

§. 219. Schulter und Achsel . . 229

Cap. XX. **Die angeborenen resp. in erster Kindheit erworbenen Missbildungen und Formfehler** 229–236
§. 220. Angeborener Defect der Clavicula . 230
§. 221. Angeborene Schulterluxation . 231
§. 222. Das erworbene Schlottergelenk der Schulter . . 232
§. 223. Die Stellungsabweichung durch Lähmung der Schultermuskeln 233

Seite

§. 224. Die spinale Lähmung 232
§. 225. Die traumatische Deltoideslähmung 233
§. 226. Die Lähmung nach traumatischer Epiphysenlösung . . 233
§. 227. Lähmung durch Nervenquetschung inter partum . . . 234
§. 228. Symptome der infantilen Schulterlähmung Schlottergelenk Pronationsstellung 234
§. 229. Diagnose der infantilen Schulterlähmung 235
§. 230. Behandlung derselben 236

Cap. XXI. **Die Erkrankungen der Weichtheile der Schultergelenksgegend** 236
§. 231. Die „periarticulären" Erkrankungen 236
§. 232. Die Bursa acromialis. Das Hygrom der B. a. 237
§. 233. Die acute Bursitis acrom. 237
§. 234. Die Entzündung des subscapularen und subcoracoiden Schleimbeutels 238
§. 235 Die Bursa subdeltoidea 239
§. 236. Das Hygrom der Bursa subdeltoidea 239
§. 237. Diagnose dieses Schulterhygroms und dessen Behandlung 240
§. 238. Die chronische (pannos-hyperplastische) Bursitis der Schultergegend 240
§. 239. Differentialdiagnose und Behandlung derselben 241
§ 240. Hygrom der Bursa subacromialis. Verwechselung mit Luxation der Bicepssehne 241
§. 241. Die Luxation der Bicepssehne 242

Cap. XXII. **Die Entzündung des Schultergelenkes** . . . . . 243—270
§. 242. Allgemeine Symptomatik der Schultergelenksentzündungen . . . . . 243—245
§. 243. Formveränderung der Schulter 244
§. 244. Bewegungsstörung im Schultergelenk 244
§. 245. Stellungsabweichung im Schultergelenk 245
§ 246. Normale Stellung und Befestigung des Oberarmkopfes an der Scapula 245
§. 247. Typische Subluxation 245
§. 248. Die Omarthritis serosa 246
§. 249. Stellungsänderung durch die Kapselfüllung 246
§. 250. Ausstülpungen der Synovialkapsel durch den Erguss . . 246
§. 251. Ursache der Arthritis serosa. Die Arthritis pannosa . . 247
§. 252. Locale Symptome 248
§. 253. Die Betheiligung des Bicepssulcus 248
§. 254. Die granulose Omarthritis 249
§. 255. Die „Caries sicca" des Schultergelenkes 250
§. 256 Pathol.-anat. Veränderung des Gelenkkopfes hierbei . . 250
§ 257. Verlauf der Erkrankung 250
§. 258. Die fungöse (tuberculose) Schultergelenksentzündung . . 251
§. 259. Die epiphysäre Osteomyelitis 251
§. 260. Die syphilitische Osteochondritis der Epiphysengrenze . 252
§. 261. Die traumatische und infectiose Osteomyelitis an der Epiphysengrenze 253
§. 262. Differentialdiagnose des Knochenheerdes. Percussion der Knochen 253
§. 263. Die Nekrose der Epiphysengrenze 253
§. 264. Störung des Längenwachsthums des Oberarms durch dieselben 254
§. 265. Berücksichtigung dieser Folge bei operativen Eingriffen 255
§. 266. Die Omarthritis deformans 255
§. 267. Symptomatik derselben 256
§. 268. Betheiligung der Bicepssehne. „Usur" derselben . . . 257
§. 269. Behandlung der Schultergelenksentzündungen . . 258—266
§. 270. Ausführung der permanenten. Extension 259
§. 271. Indication derselben 260
§. 272. Fixirender Verband für das Schultergelenk 261
§. 273. Ausnahmsweise Feststellung des Armes in abducirter Stellung 263

Seite

§ 274. Die elastische Compression der Schulter . . . 262
§ 275. Die frühzeitige methodische Bewegung . . . 264
§ 276. Die Schultergelenksresection 265
§ 277. Die Behandlung der Contracturen und Ankylosen im Schultergelenk . . . 266
§ 278. Die „Gelenkmäuse" der Schulter . . . 267
§ 279. Unsicherheit der Diagnose derselben . . . 267
§ 280. Neuralgien bei centraler Ostitis . . . 268
§ 281. Neuralgien bei centralem Nervenleiden . . . 269
§ 282. Behandlung und Statistik der Schultergelenksentzündungen. 269

Cap. XXIII. **Die Neubildungen an der Schulter** . . . 270–273
§ 283. Lipome der Schulter 270
§ 284. Symptome derselben. Innervationsstörung am Arme . . . 271
§ 285. Exstirpation derselben 271
§ 286. Chondrome 271
§ 287. Osteosarkome 272
§ 288. Osteome. Exercierknochen 273

Cap. XXIV. **Erkrankungen der Achselhöhle** . . . 273–279
§ 289. Topographie der Achsel 273
§ 290. Cutane Entzündung. Hyperhidrosis 274
§ 291. „Hydradenitis axillaris". Achselekzem 274
§ 292. Die Phlegmone der Achselhöhle 275
§ 293. Die axillare Lymphadenitis 275
§ 294. Die tiefen Achselabscesse 276
§ 295. Aneurysma der Achselhöhle 276
§ 296. Neubildungen der A. Lipome. Angiome 277
§ 297. Lymphom. Carcinom 278
§ 298. Narben der Achsel 278
§ 299. Behandlung der Narbencontractur 279

G. Krankheiten des Schultergürtels.

Cap. XXV. **Erkrankungen des Schulterblattes** . . . 279–283
§ 300. Ostitis und Nekrose der Scapula 280
§ 301. Erkrankungen der subscapularen Schleimbeutel 281
§ 302. Das scapulare Reibegeräusch 281
§ 303. Behandlung der Schleimbeuteleerkrankungen 282
§ 304. Neubildungen des Schulterblattes 282
§ 305. Resection der Scapula. Statistik 282

Cap. XXVI. **Erkrankungen des Schlüsselbeines** . . . 283–287
§ 306. Ostitis und Nekrose der Clavicula 283
§ 307. Gummöse Ostitis 284
§ 308. Neubildungen am Schlüsselbein 284
§ 309. Exstirpation und Resectio clavicula 284
§ 310. Erkrankung des Acromio-clavicular-Gelenkes . . . 285
§ 311. Erkrankung des Sternoclavicular-Gelenkes 286
§ 312. Pathologische Subluxation in diesem Gelenke . . . 286
§ 313. Die granulöse Sternoarthritis 287

Cap. XXVII. **Die Innervationsstörungen am Schultergürtel** . . . 287–292
§ 314. Lähmungen der Schultermuskeln 287
§ 315. Normale Lage und Stellung des Schulterblattes . . . 288
§ 316. Wirkung der Schultermuskeln auf Lage und Stellung . . . 288
§ 317. Lähmung des M. serratus anticus major 289
§ 318. Cucullaris- und Levator-Parese und Contractur . . . 290
§ 319. Behandlung solcher Paresen und Contracturen . . . 291
§ 320. Innervationsstörungen im Bereiche des Plexus brachialis 291
§ 321. Neuralgie des Plexus brachialis 292
§ 322. Symptomatische Schulterneuralgien 292

Literatur.

Dies Literaturverzeichniss ist in dieselben Abschnitte geordnet wie sie im Texte auf einander folgen. In jedem Abschnitte folgen sich die Namen der Autoren entsprechend der im Texte vorkommenden Anführung. Auf diese Weise lässt sich für jeden im Texte vorkommenden Autor in dem zugehörigen Literaturabschnitte leicht die bezügliche Literaturquelle auffinden ohne die übliche, die Uebersichtlichkeit des Haupttextes beeinträchtigende Zahlenbeigabe.

Unterschied beider Extremitäten. Rechtshändigkeit.

Charles Bell. Die menschliche Hand und ihre Eigenschaften. S. 82. — Hyrtl: Handbuch der topographischen Anatomie. 5. Aufl. II. 290. — Scheele: Zwei Fälle von vollst. Situs viscerum inversus. Berl. klin. Wochenschr. 1875. Nr. 29 u. 30. — Fritsche: Ein Fall von Situs viscerum perversus. Berl. klin. Wochenschr. 1876. Nr. 34. — Pye Smith, Bruce, Boyd, Gratiolet, cit. b. Scheele a. a. O. — Dubrian: Journ. de Bord. Mai 1868. — Oudin, Revue mensuelle 1878, Nr. 3. — Hirt: Die Krankheiten der Arbeiter. II. Abtheilung, S. 216 u. 219.

A. Krankheiten der Hand.

Die angeborenen Missbildungen und Formfehler.

Allgemeine Werke.

v. Ammon. Die angeborenen chirurg. Krankheiten. Berlin 1842. — Forster: Die Missbildungen des Menschen. 2. Ausg. Jena 1856. — Annandale: The malformations diseases and injuries of the Fingers and Toes and their surgical treatement. Edinburgh 1865. — Fort: Des difformités congénitales et acquises des doigts et des moyens d'y remédier. These. Paris 1869. — Billroth. Chirurg. Erfahrungen. Zürich. 1860—1867. Missbildungen S. 653. — Virchow: Die krankhaften Geschwülste. I. S. 317.

Congenitale Hypertrophie.

Trélat u. Monod: De l'hypertrophie unilat. Archives générales. Mai et Juin 1869. — Cottagne: Hypertrophie congenit. des doigts medius et annulair. Gaz. méd. de Lyon. Nr. 5. 1867. — Leisrink: Bericht der chir. Poliklinik u. s. w. Hamburg 1879. — Busch: Beiträge zur Kenntniss der angeborenen Hypertrophien. der Extremitäten. Langenbeck's Archiv. Bd. VII, S. 174 u. ff. — Wagner: Oesterr. med. Jahrb. XIX, 3. — Chassaignac: Gaz. des hôp. 1858, Nr. 54. — Reid: Monthly Journ. März 1843. — v. Klein: Journal der Chir. u. Augenheilk. von Graefe u. Walther. 1824. VI. Bd. 3. Heft. S. 379. — Curling: Med. chir. Transact. 1845. XXVIII, p. 357. — Friedberg: Deutsche Klinik 1856, Nr. 7. — Beck: Medic. Annalen v. Puchelt, Choulus u. Nägele. 1836. Nr. 1. — rec. Archives générales. Janvier 1837. — Wulff: Petersb. med. Zeitschr. 1861. 10. Heft, S. 281; ausführl. ref. von Gurlt v. Langenb. Archiv. Bd. III, S. 524. — Power, Paget, Owen: cit. b. Busch a. a. O. — Legendre: angef. b. Böhm über Macrodactylie. Diss. Inaug. Giessen 1856. — Guersant: Gaz. des hôp. 1857, p. 463. — Schwegel: Die Entwicklungsgeschichte der Knochen des Stammes u. d. Extremitäten. S. A. a. d. XXX. Bd. der Sitzungsber. der kais. Acad. der Wissensch. Wien 1858.

Polydactylie.

Murray: Medico-chir. Transact. vol. 46. 1863, p. 29. Frau mit 3 Händen, Abbildung. — W. Gruber: Mittheilungen über Polydactylie. Bull. de l'acad. imp.

des sciences, de St. Petersbourg. T. XV. S. 460. ibid. T. XVI u. XVII. zwei Fälle von Diplicitat des Daumens. — Rudinger: Beitr. zur Anatomie des Gehörorganes der venösen Blutbahnen der Schädelhöhle sowie der überzähligen Finger. München 1876. — Ghernni. Aus Gaz. lomb. ref. Schmidt's Jahrb. 1875. Bd. 168. S. 250. — Mosengeil: Angeborene Defecte und Missbildungen im Bereiche der peripheren Enden aller Extremitäten. v. Langenbecks Archiv Bd. 12, S. 719 u. Taf. 6. Fig. 6. 13. — Carolis: Aus Gaz. Sarda. Jahrb. Bd. 112. S. 150. — Mitchell: Med. Times and Gaz. July 1863. — Fall von Thomas Copsey in Lond. med. Gazette. 1834. vol. XIV. — Richet: Gaz. des hop. 44. 1861. — Carre: Aus d. science publ. de la soc. de Toulouse. ref. Schmidt's Jahrb. Bd. 28, S. 136. — Heynold: Beob. über Bildungsanomalien. Virchow's Archiv Bd. 72. Taf. VII. — White, C.: On the regeneration of animal substances, cit. Annandale a. a. O. S. 45. — Struthers: cit. ibid. aus Edin. new philosoph. journ. 1863.

Makrodactylie.

Columbus: De re anatomica p. 485. — Dubois: Archives de médecine. Avril 1826. — Fort: a. a. O. S. 59. — Boehm: Ueber Macrodactylie. Diss. Inaug. Giessen 1856.

Mikrodactylie.

v. Ammon: a. a. O. S. 96. — Fort: S. 58. — W. Gruber: Anatomische Miscellen. Oesterr. Zeitschr. f. pract. Heilkunde 1865 u. 66. XI u. XII. — Fränkel: Ein Fall von erblicher Difformität. Berl. klin. Wochenschr. 1871. Nr. 35. — Senwegel: a. a. O. S. 31. — Bluff: Ueber das sogenannte Os metacarpi pollicis. Archiv für Physiologie v. Meckel. 1826. — Hugnier: Archives generales de medecine. 1873. 404 sqq. u. 1874. 54 sqq. — Uffelmann: Der Mittelhandknochen des Daumens. Göttingen 1863.

Dactylolyse.

Beauregard: Des difformités des doigts, dactylolyses. Paris 1875. p. 33. — Gruber: Ueber Missbildungen der Finger an beiden Händen eines Lebenden. Virchow's Archiv Bd. 47, S. 303. — Menzel: Spontane Dactylolyse. Langenbeck's Archiv Bd. XVI. S. 667.

Ectrodactylie.

Fort: a. a. O. S. 43—57. — Otto: Monstror. sexcent. descript. anat. Taf. XVII u. XVIII. Breslau 1841. — v. Ammon: a. a. O. — Geoffroy-St. Hilaire: Teratologie. — Forster: a. a. O. — Verel: Ueber mangelhafte Bildung der Extremitäten. Tübingen 1829. — Prestley: Med. Times and Gazette 1856. p. 489. — Stricker: Virchow's Archiv Bd. 72, S. 144. — Gruber: ibid. Bd. 32, S. 211 u. Bd. 40. S. 434. — Gruber: Zergliederung oberer Extremitäten mit angeborenen Defecten der Hand (5, 4, 3 Finger links fehlen, rechts Zeigefinger verkümmert). Archiv f. Anat. u. Physiol. 1863. Taf. XII. — Hugnier: Considerations anat. et physiol. sur le rôle du pouce et sur la chirurgie de cet organe. Arch. general. 1873 u. 74.

Spaltbildung.

v. Walther: Graefe u. Walthers Journal XIII. S. 373 u. Taf. VI. — Fumagalli: ref. Schmidt's Jahrb. Bd. 158, S. 136.

Syndactylie.

v. Ammon: l. c. S. 96—101; das. auch die Beschreibung von Seerig's Operation u. Seerig über die angeb. Verwachsung der Finger und Zehen u. Ueberzahl derselben mit 2 Tafeln. Breslau 1827. — Heisters Chirurgie. 3. Aufl. Nürnberg 1731. Cap. 31. — Dieffenbach: Operative Chirurgie. Leipzig 1848. I. 743. — Dupuytren: Leçons orales II. p. 36. — Boyer: Traité des malad. chirurgic. Tome onzieme. Art. IV. p. 44 u. ff. — Chelius: Handb. der Chir. II. 1. S. 6. — Bardeleben: Lehrb. V. 724. — König: Hdb. II. 706—708 u. a. Lehrb. — Rudtorfer: Abhandlungen u. s. w. nebst einem Anhang merkwürdiger auf den operativen Theil der Wundarzneikunst sich bez. Beob. Bd. II. S. 478. — Beck: Ueber angeborene Verwachsung der Finger. Freiburg 1819. — Krimer: Journal v. Graefe u. Walther Bd. XIII, S. 602. Erwähnt die Einpflanzung eines dorsalen Lappen als v. Kern'sche Methode. — Zeller: Abhandlung über die

ersten Erscheinungen venerischer Localkrankheitsformen. Wien 1819. S. 109. — Fritze u. Reich: Die plastische Chirurgie. Berlin 1845. S. 134 u. f. sowie Taf. 47. Fig. 9. — Wirzack: Med. Ztg. herausg. v. Verein für Heilkde. in Preussen. Jahrg. X. S. 82. — Didat: Gazette med. de Paris 1850. Nr. 28 u. Bul. de l'acad. de med. de Belgique 1850. Ma. 23. — v. Langenbecks Methode zuerst beschrieben von Busch, zur Beob. a. d. Univ.-Klinik Berlin 1854. S. 110. — Pantz: Unters. u. Erfahrgn. im Gebiete der Chirurgie. Leipzig 1844. S. 243. — Zang: Darstellung d. blut. Operat. Bd. IV. T. III. — Schindler: Gurlt u. Hertwig's Zeitschr. II. 1. 1851. — Morel-Lavallée: Bul. de la soc. de Biol. 1849. t. I, p. 166. — Forta a. O. et Severin S. 187. — Maisonneuve: S. 183. — Velpeau: S. 193 u. d. Arbeit Verneuils im Journ. des conn. med. chir. 1856. p. 35 sqq. — Annandale: a. a. O. S. 58 beschreibt Listers Verfahren. — Giraldès: Malad. chir. des enfants. p. 507. — Ollier: Bullet. de l'acad. 2. Ser. I, 7. 1872. — Vogel: Chir. Centralb. II. 12. 1875. — Barwell: Medical press and circul. April 25. 1866. cit. v. Holmes a. syst. of surgery von V. p. 825. 1871. — Gyergyai: Fall von Syndactylia operirt und geheilt unter dem Lister'schen Verbande. Centralbl. für Chirurgie. 1879. Nr. 1.

Dislocationen der Fingerglieder.

Annandale: a. a. O. S. 61. — Fort: a. a. O. S. 60 u. 98, daselbst Fälle congenitaler Phalangealluxationen von Chaussier, Bérard, Robert, Trousseau, Guéniot referirt.

Erworbene Krankheiten, Erkrankungen der Weichtheile an Hand und Fingern.

Ausser den genannten Lehrbüchern: Hirt: Die Krankheiten der Arbeiter II, die äusseren Krankheiten, besonders S. 7—54.

Symptomatische Veränderungen. Onychogryphosis.

Hippocratis edit. Foesii sect. 2. p. 42 in libr. primo praenotionum cap. XVI.

Krankheiten der Nägel.

Ueber die älteste Literatur giebt ein ausführliches Verzeichniss: Plouquet, Instit. bibliothec. med. et chirurg. Tubing. 1793—97. T. VIII. p. 34—37. Ferner: Blech: De mutationibus unguium morbosis. Diss. inaug. Berolini 1816. c. Tabul. — Besserer: Observationes de unguium anat. et pathol. Diss. inaug. Bonn 1834. c. Tab. mit sehr specieller Literaturangabe! — Pigeaux: Recherches nouvelles sur l'étiologie, la symptomat. et le mécanisme du développement fusiforme de l'extremité des doigts. Archives générales de medec. 1832. T. XXIX. S. 174 u. ff. — Alquié: Gaz. méd. de Paris 1838. Nr. 10. — Vernois: Gaz. des hôp. 1839. Août 27. — Leopold: Caspers Wochenschrift 1847. Nr. 35. — Beau: Notes sur certains caracteres de semeiologie retrospectives presentés par les ongles. Archives generales. Août 1846. p. 447. — Kluge, angef. von Franz: De signis ex unguibus. Diss. inaug. Berol. 1840. — Virchow: Zur normalen u. pathol. Anatomie der Nägel. Verhandlgn. der phys.-med. Ges. z. Würzburg. Bd. V. S. 90. — Reil: Memorabil. clin. fasc. 3. p. 206. Halae 1792. — Simon: Die Hautkrankheiten durch. anat. Unters. erläutert. 2. Aufl. Berlin 1851. S. 400. — Berthold: Wachsthum der Nägel. Müller's Archiv 1850. S. 156. Die Nägel wachsen in 3 Monaten im Sommer 15, im Winter 12 mm. — Kölliker: Mikroskop. Anatomie. Leipzig 1850. S. 93. — Meissner: Pilzbildung in den Nägeln, aus der Baum'schen Klinik mitgeth. Archiv für physiol. Heilkunde 1853. XII. Jahrg. S. 123 c. Taf. — Ancel, Louis: Des ongles au point de vue anatomique etc. These. Paris 1868. 146 Stn. — Rehm: Ein Fall von Onychogryphosis. Archiv der Heilkunde 1875. S. 80—91. — Musaeus: Dissert. de unguib. monstrosis. Hafn. 1716. Bei 26jähr. Mädchen 6 Zoll lange degenerirte Nägel und ähnliche Excrescenzen an den Gelenken. — Lucke: Pathol. Transact. Nr. 230. Bei 20jähr. Mann klauenartige Hörner an den Fingernägeln. — Ash: Bul. u. 176. Vol. XV. Bei 12jähr. Mädchen analoger Befund. Ebenso monströse Nagelentwicklung bei die als „la femme aux ongles" bekannte Frau Melin (Saint: Mem. sur la maladie de la femme dite aux ongles. Paris 1776). — Steinruck: De nervor. regeneratione. Diss.

inaug. Berol. 1828. — Hutchinson: On the nails and the diseases to wich they are liable. Med. Times and Gaz. April 20. 1878. p. 423 u. f. — Smith. In Holmes syst. of surgery V, 477. London 1871.

Onychie und Paronychie:

Ausser der als Curiosum bemerkenswerthen „onychologia curiosa sive de unguibus tractatio" von Francis de Frankenau. Jenae 1696. Plemp. Fundam. med. Lovani 1644, lib. II. sect. V. cap. I. de affectionibus capillorum et unguium. Plenk: De morbis cutaneis doctrina. Wien 1783. — Heisters Chirurgie. Nürnberg 1731. Cap. 108. — Laforest. Ueber die Kunst die Füsse zu besorgen oder die Behandlung der Leichdorne, Warzen, Schwielen u. s. w. Die Zufälle der Nägel und ihre Unförmlichkeiten. Hoffmann. Leipzig 1788. — Cooper, A. Observ. on the anat. and diseases of the nails. Lond. med. and phys. Journ. April 1827. — Froriep's chirurg. Kupfertafeln 196. 97, 98. — Delpech: Chirurg. clinique de Montpellier 1823. Vol. I. p. 304 u. ff. u. leçons orales T. III, 46. — Roger-Collard: De quelques alterations des ongles et de la peau qui les environne. Répert. d'anatomie et de physiol. et de clinique chirurg. T. II. part. I. Paris 1826. p. 108 sqq.

Onychia maligna:

Rondelet: Method. curand. omnium morb. corp. human. Tract. de morbo italico p. 841. Francofurt. 1592. — Monteggia: Institutione chirurgiche parte terza. Milano 1804. p. 94. — Astruc. De morbis venereis lutet. Paris 1774. t. I. lib. 4. p. 104. — Wardrop: An account of some diseases of the toes and fingers. Medico-chirurg. Transact. vol. V, 1814. p. 135. — Ulmann: Graefe u. Walthers Journal 1821. II, S. 449. — Blasius: Rust's Handb. der Chirurgie 1834. Bd. 12. S. 329. — Rayer: Traité theor. et prat. des maladies de la peau. Paris 1827. tome II. — Albers: Die Entzündung der Nägel. Horns Archiv Juli, Aug. 1885. — Sachs: Die Verschwärung des Nagelbettes. Journal v. Graefe u. Walther Bd. 22. Hft. I. — François Rynd. Beobachtungen über einige Krankheiten der Finger und Zehen, die mit fungösen Geschwülsten verbunden sind, aus Med. chir. Review and Journal of pract. med. 1831. Jan. Nr. 27: ref. Besserer a. a. O. — Ray: Lancet vol. I. 1836, Nr. 8. u. ibidem 1840, Nr. 19. — Esmenard. De l'onyxis sous ungueale ulcereuse rebelle. Thèse. Paris 1861. — Vanzetti. Intorno all' onicma maligna e al modo di curarla. Venezia 1872. — Hutchinson. a. a. O. Die Lehrb. besonders von Chelius, Wernher, Emmert, König und neuerdings: Jullien: Traité pratique des maladies veneriennes. Paris 1879. p. 748 sqq.

Acute Dactylitis:

Die älteren Dissertationen von Amstel: Lugd. Bat. 1758, Melchior: Duisburg 1789, Fricke: Göttingen 1786, Vogt: Viteb. 1803, Charpentier. Paris 1814 haben mehr histor. Interesse. Auch die übrigen Abhandlungen ergehen sich mehr in Details über die verschiedenen Grade und Formen dieser Entzündung sowie in der Aufsuchung specif. Heilmittel: Craigie: Pathol. and pract. observ. on „withlow". Edinb. med. and surgic. Journal vol. XXIX, 1828. p. 255. — Grimm: Ueber den sogen. „Wurm" am Finger. Hannover 1826. — J. N. Rust: Aufsätze und Abhandlgn. aus dem Gebiete der Medizin, Chirurgie u. Staatsarzneikunde. I. Bd. Berlin 1834, empfiehlt S. 88 Mercurialeinreibung und vor allem auch innere Behandlung wegen des „status gastricus biliosus et arthriticus" beim Panaritium. — Sinogowitz: Rusts Magazin Bd. 41, 3. Hft. — Rognetta: Bulet. gener. de Therap. 1834. T. VI, Livr. 7. — Serre u. Miquel: ibid. — Morin, Carlier: ibid. T. XVII. — Behrens: Hannov. Annalen IV, 2. — Landerer: Repert. f. Pharmac. v. Buchner 1839. S. 71. — Oschwald. Ueber den Brand nebst einem Anhang über die äussere Anwendung der Jodtinctur. Diss. inaug. Bern 1849. — Martin: Lanc. franc. 1845. Nr. 40. — Eine Berücksichtigung der speciellen anatomischen Grundlagen der Erkrankung finden wir erst bemerkenswerth in den Abhandlungen von Velpeau: Traité d'anatom. pathol. T. I. u. Velpeau. Du Panaris. Union med. 1855. u. früher Boyer: Traité des maladies chirurgic. etc. T. onzieme. Saurel. Revue therap. du Midi 1852. II. Zu vergleichen die Lehrbb. von Chelius: I, 1. 115. Wernher: I. 1226. Emmert: IV, 258. Busch: II, 3. 132. Bardeleben: IV. 716. Pitha: Billroth u. Pitha V, 1. 127. — König. II. 725. — Albert: II, 567 und Hueter: Ueber das Panaritium, seine Folgen und seine Behandlung in Volkmanns Sammlung klin. Vorträge (Chirurgie Nr. 4).

Ueber die septische Infection bei Phalangealphlegmone.

Roser. Zur Lehre von der septischen Vergiftung des Blutes. 3. Die Infection durch Leichengift. Archiv der Heilkunde 1866. VII, 2. 53 gibt eine tabellarische Uebersicht über 41 Fälle von schweren Erkrankungen resp. Todesfällen (19) durch Leichengiftinfection. — Maclachlan: Memoire sur la phlegmon diffuse, d'apres les observations et remarques des docteurs Craigie et Maclachlan extraites par M. Godin. Archives generales 1837, Decbre. p. 397 etc. — Chouvet: De la piqûre anatomique. Thèse. Paris 1865. — Paget, James: Dissection poisons. The Lancet June 3. u. 10. 1871. — Symes Thompson: Dissection poisons. Lancet June 24. 1871. — Pernot: Accidents produits par les piqûres anatomiques. These. Montpellier 1868. (hat 17 Fälle von Leiceninfection gesammelt und empfiehlt die örtliche Application des Glühesens in Gestalt einer weissglühend gemachten Nadel). — Volkmann: Die verticale Suspension des Armes als Antiphlogisticum und Haemostaticum. Berl. klin. Wochenschr. 1867, Nr. 37. — Spender: On the internal use of tartar emetic in acute inflammations. Brit. med. Journ. March. 23. 1867. p. 313.

Chronische Dactylitis. Professionelle Erkrankungen.

Pernot: Accidents produits par les piqûres anatomiques. These. Montpellier 1868. — v. Pitha, Handb. der allgem. u. spec. Chirurgie v. Pitha u. Billroth IV, I. 2. § 110. — Hirt: Die äusseren (chirurgischen) Krankheiten der Arbeiter. Leipzig 1878. S. 45 etc. — Layet: Hygiène des professions et des industries 1875. p. 431 etc. — Volkmann, Beiträge zur Chirurgie. Leipzig 1875. p. 370 u. ff.

Chanker der Finger.

Swediaur: Traité complet sur les symptômes etc. des maladies syphilitiques. 7. edition. Paris 1817. I. 364. — Ricord: Clinique iconographique de l'hôpit. des vener. Paris 1851. — Jullien: Traité pratique des maladies vénériennes. Paris 1873. p. 596 etc. erwähnt einen Fall von Mollière, Mauriac, Sage femme de Sainte-Eugénie, durch die eine ganze Epidemie veranlasst wurde.

Elephantiasis.

Werner: Handbuch der allg. und spec. Chirurgie I. 2. 1232. — Heyfelder: Beiträge zur patholog. Anatomie. Acta Acad. Caes. Leop. Carol. Nat. Cur. vol. XIX, p. II. Tab. LXII. — Sömmering: Beschreibung und Abbildung knolliger Auswüchse der Hände und Füsse des Lorenz Ruff. Frankf. a. M. 1825. Taf. I u. II. — Sonden, Upsala Läkare-foren. förhandl. 1869. Bd. 4. S. 90.

Chronische Tendovaginitis.

Maymon: De la synovite tendineuse blennorrhagique. Archives générales. Novbr. 1875. — Verneuil: De l'hydropsie des gaines tendineuses des extenseurs des doigts dans la syphilis secondaire. Gaz. hebdomad. Nr. 39. 1868. — A. Fournier: Note sur les lésions des gaines tendineuses dans la syphilis secondaire. Ibid. Nr. 41, p. 645. — Dechambre: Influence du rhumatisme sur la production de l'hydropisie des synoviales tendineuses. Ibid. p. 648. — Hérard: Hydropsie des gaines des tendons extenseurs. Gaz. hebdom. Nr. 42. 1868. — Monginot: Des tumeurs syphilitiques des muscles et des tendons. These. Paris 1851. — Ricord: Clinique iconographique de l'hôpital des vénériens. Paris 1851. p. 28 u. ff. — Jullien: l. c. p. 879. Lésions des tendons et des aponevroses. — Lasègue: De la synovite tendineuse blennorrhagique. Gaz. des hôpit. 15. 1875. — Mauriac: Synovites tendineuses symptomatiques de la syphilis et de la blennorrhagie. Gazette des hôpit. Nr. 35 u. 75. 1875.

Paratendinitis bei Extensorenlähmung.

Gubler: L'Union 78, 79, 80, 105. 1868. — Nicaise: Gazette de Paris 20, 21, 41. 1868. Du gonflement du dos des mains chez les saturnins. — Erb: Die Krankheiten der peripheren cerebrospinalen Nerven in Ziemssen's Handb. der spec. Path. u. Ther. XII, I. S. 519. — Bibner: Transact. of the american neurological association for 1875. p. 244 etc. — Hitzig: Studien über Bleivergiftung. Berlin 1868, macht auf ausgesprochene Erweiterungen der Venen auf der Dorsalfläche aufmerk-

sam. — Thompson z. B. gibt einen interessanten Fall von Extensorenlahmung, der mit Saturnismus nichts zu thun hat, sondern auf umschriebenen Myelitisheerden beruht. Med. chir. Transact. LI, p. 241—47. 1868. — Huc-Mazelet, Du gonflement que l'on observe sur le dos de la main à la suite de quelque paralysies des extenseurs des doigts. Thèse. Paris 1875.

Fungöse Sehnenscheidenentzündung.

Cazenon: Tumeurs blanches des synoviales tendineuses ou tumeurs fongeuses de ces synoviales. These. Paris 1866. — Bidard: Thèse. Paris 1858. — Barwell: On synovial tumours etc. Lancet Oct. 58. — Foucher: Gaz. des hôp. 126. 1862. — Annandale: l. c.

Chronische Phalangealostitis. Spina ventosa.

Augustin, Frieder. Ludov.: De spina ventosa ossium, accedunt icones IV. Halae 1797, gibt einen vollständigen Ueberblick über die ältere Literatur. — Scarpa: Ueber die Expansion der Knochen u. s. w. Weimar 1828. S. 25—29. Heister, Chirurgie. Nürnberg 1731. I. Buch V. Cap. 9. S. 356. Von der Spina ventosa. — Boyer, Traité des maladies chirurg. et les opérations qui leur conviennent. Paris 1814. Tome III. Chap. XXI. De l'exostose, de la gomme, du spina ventosa et de l'osteosarcome. — Duverney, Traite des maladies des os. Paris 1751. T. II. p. 479. — J. L. Petit, Traité des malad. des os. 1785. T. II. p. 267. — M. Aurelius Severinus, De recondita abscessuum natura libri VII. Lib. V. Paedarthrocace. Neap. 1632. — J. B. Vandenzande: Sur le spin. vent. These. Paris 1805. — Lobstein: De l'ostéo-spongiose, communement appelée spina ventosa. Trait. d'anat. pathol. Paris 1833. — Nelaton, Recherches sur l'affection tuberculeuse des os. Paris 1837. (Im Auszug referirt. Archives generales. Février 1837.) — Dupuytren, Leçons orales de clinique chir. Bruxelles 1839. Tome II. p. 271 etc. Art. XII: De l'osteosarcome, du spina ventosa et des tubercules des os. — Rognetta: Mémoire sur quelques maladies du système medullaire des os. Gaz. des hôp. Juin 1841 u. ff. — Pandolphini a Monte Martiano Tract. de ventositate spinae revis. cum adnotationibus novisque observationibus a G. A. Merklino. Norimb. 1674. — Clossius: Ueber die Krankheiten der Knochen. Tübingen 1798. S. 43 u. 44. — Heyne: De praecipuis ossium morbis c. fig. Amstelod. 1705. 62. — Heister's Wahrnehmungen. II. Bd. 101. Joannis Scultetii Wundarzneyisches Zeughaus. Uebers. v. Megerlin. Frkfrt. 1679. P. 2. Observ. 90. — Stanley a treatise on diseases of the bone. London 1849. p. 245. — Hufeland: Ueber die Natur u. s. w. der Scrofelkrankheit. 3. Aufl. Berlin 1819. S. 104. — Dolbeau: Mémoire sur les tumeurs cartilagineuses des doigts et des metacarpiens. Archives de medecine 1858. T. XII. p. 448 u. 669. — Polaillon, Artic. main. Dict. encyclop. des sciences med. T. IV. 2. serie. p. 139. — Virchow, Die krankhaften Geschwülste. II. Bd. Berlin 1864—65. S. 6. 702, 707, 711. — Goetz, Etude sur le spina ventosa. These. Paris 1877. — Lehrbücher der Chirurgie von Chelius. 4. p. 458. — v. Pitha u. Billroth: II. 2. Volkmann. S. 270. — König: II. S. 722.

Dactylitis syphilitica.

Heyne, Heister, Scultetus, Duverney, Vandenzande u. a. O. erwähnen die syphilit. Erkrankung der Finger unter der Beschreibung der Spina ventosa. Auch Baume's traite théorique et pratique des maladies vener. I. part. p. 178. Lyon 1840 erwähnt dieselben. Speciell beschrieben wurden sie erst 1859 von Chassaignac: „De la dactylite syphilitique", Clinique europeenne p. 238. — Nelaton, Du panaris syphilitique. Gaz. des hôp. 1860. p. 105. — Moore, Effects of syphilis on fingers and toes. Brit. med. Journ. 1862. II. 443. — Lucke, Die syphilitische Dactylitis. Berlin. klin. Wochenschr. 1867. Nr. 50 u. 51. — Archambault, Dactylit. syphil. Union méd. 1869. Nr. 140. — Bergh, Fall von gummöser Dactylitis (osteomyelitis gummosa digiti). Hospit. Tidende Nr. 49 u. 50. 1869 u. Archiv für Dermatol. u. Syphilis Nr. 2. 1870. — Heyfelder: Dactylitis syphilitica multiplex. Petersburg. med. Ztschr. N. F. I. 1. S. 38. 1870. — Rasel, Zur Casuistik der syphilitischen Finger und Gelenkaffectionen. Berl. Klin. Wochschr. 1870. No. 7. — Taylor, Rob. W.: On dactylit. syphil. with observation on syphil. lesions of the joints. Americ. Journ. of syphil. and dermatolog. January 1871. — Curtis Smith, A case of congenit. dactylit. syphil. Ibidem 1872.

vol III, p. 33 und Wigglerworth: Case of syphilitic dactylit. Ibid p. 142. — Gross Philad med. Times Nov p 86, 1872 und John D Parry: Philad med Times II, 47 Sept. 1872 — Morgan: On an peculiar affection of the hands and feet The med Press and Circular Decbr. 18, 1872 — W Taylor: Clinical observat on the syphil lesions of the bones of the hand in young children. Archives of scientific and pract. med. Avril 1873. — Angelo Scarenzio: Caso di dactylitide sifil Giorn ital. delle mal. vener. 1873. p 141 — Bulkley: Rare case of congenit syphil. (dactyl syphil.) Med Journ New-York Mai 1874, ibid October 1874: — Bosey. Dactylit. syphil in a child — J Morgan: On syphil dactylit. Surg soc of Ireland 1875 Brynberg-Portos: Americ journ of obstetr and diseases of women and children. 1875 p 549—55. Ibidem Fevr 1875: W Taylor Syphil lesions of the osseous system in infants and young children Derselbe: Bone syphil in children New York 1876. — Beauregard. Des difformités des doigts, dactylolyses. p 56 u ff. Paris 1875 — Ruggero Galassi: Dact sifil Giorn ital delle mal. ven. et della pelle 1876 p. 213 — Weil: Beitrag zur Lehre von den syphilitischen Gelenkkrankheiten Inaugural Dissertation Strassburg 1876. Jullien: Traité pratique des malad vener. Paris 1879 p 886 u ff.

Chronische Phalangealarthritis.

Sydenham, Th., Tractat de podagra et hydrope. London 1683 — Van Swieten: Commentarii ad Boerhavii aphorismos Hildburgh 1747 73 IV, 287 u ff Scudamore, Charles Abhandlung über Wesen und Behandlung der Gicht übers 1816 Garrod Die Natur und Behandlung der Gicht und der rheumatischen Gicht. übers v. Eisemann. Würzburg 1861 — Thompson: Vergl Deutsche med Wochenschr. 1879, Nr. 27 S 344. Adams A treatise on rheumatic gout London 1857 Volkmann (Handb. v Pitha u, Billroth). Cap Arthrit s deformans — Annandale: l. c. p. 110—150. — Hueter Klinik der Gelenkkrankheiten II. 457—59 — Boeckel: Gaz. des hôp. 20 1876. — Fricke s Mittheilungen aus der Zeitschr. für die ges. Med, ref. v. Dr. Grenet. Observations sur les resections et particulièrement sur celles des os du metacarpe et des phalanges. Archives generales, octobre 1837. — Canton, Edwin: London Medical Gazette 1848. p 154. Gurlt, Beiträge zur vergleich. pathol. Anat. der Gelenkkrankheiten Berlin 1853. S 370—74.

Syphilitische Phalangealarthritis.

Richet. Mémoire sur les tumeurs blanches. Mémoires de l'académie de med, t XVII. 1853 beschreibt einen Fall „tumeur blanche tongueuses des articulat. phalang. du poignet." S 324

Contracturen. Narbencontracturen der Hand.

Dupuytren Leçons orales VI. 583—604 Lenoir: Gazette des hôp. 1849 80 Guerin. Elements de chirurgie operatoire Paris 1858. S 295 — Dieffenbach Operative Chirurgie I 218 u 231. — Blasius Preuss Vereinszig 1844 Nr 41 und Beitr zur pract Chirurgie Berlin 1848 S 137 — Skey Operative surgery p 688 — Fabrizi in Modena. Mem del med Mugg. e Giugg. 1843 ref Schmidts Jahrb 44 p. 68 — Busch Lehrbuch der Chirurgie Berlin 1864 II, S 140. — Wex: Ueber Narbencontracturen nach Verbrennungen an der Hand Inaug.-Dissert Bonn 1875 Roser: Zur Behandlung der Verbrennungen. Arch der Heilkunde III. 1 1862, empfiehlt Zug und Druck mittelst Heftpflasterwickelung — Wood Case of extreme deformity of the thumb from the contracted cicatrix of a burn, plastic operation, cure Med Times and Gaz 1864, Oct 8, p 384 — Buck Cicatrical contractions from burns involving the face and hand New York 1874 — Berend Allg med Centralztg 1861, p 635 Barton: Dublin Journal, Aug. 1861. hat James' Verfahren empfohlen: zwei parallele Randschnitte durch einen Querschnitt verbunden, oder das von Walsh doppelter Schnitt ref. von Martini. Schmidts Jahrb 114, S. 342 u. 43 — v Pitha Handbuch der Chir. IV, 1 2 S. 116

Contractur der Palmaraponeurose.

A Cooper: A treatise on dislocations and of fractures of the joints London 1822 Uebers. Weimar 1823 S 110 u 11 — Boyer: Traité des maladies chirurgicales et des operations qui leur conviennent Tome onzième. Paris 1826,

S. 55. — Dupuytren: Leçons orales de clinique chirurgicale, seconde édition. Bruxelles 1839. Tome IV. S. 473—502 (erste Auflage 1832). De la retraction permanente des doigts et du diagnostic differentiel. — Goyrand: Nouvelles recherches sur la retraction permanente des doigts suivi du rapport à l'academie. avril 1834. — Sanson, J.: Memoire de l'acad. Royal de med. 1834. Tome III. p. 489—501. — Goyrand: Gaz. med. Nr. 31 u. 32 und Velpeau: Gaz. med. Nr. 32. 1835. — Malgaigne: Gaz. méd. 1833, p. 112. — Bonnet: Traité des sections tendineuses etc. avec atlas. Lyon u. Paris 1841. S. 588 sqq. — Jobert & Blandin: Annales de thérap. Fevr. 1846. — Weber: Heidelberger Annalen 1847. — Froriep: Chirurg. Kupfertafeln. Heft 70, Tafel 356. Zur Erläuterung der Palmarcontraction der Finger. Weimar 1847. — Jobert. Gaz. des hôp. 1849. 104. — Malgaigne. Leçons d'orthopaedie. Paris 1862. S. 6—13; „deviations des doigts par brides". — v. Langenbeck. Verh. der Berl. med. Ges. Deutsche Klinik 1863. Nr. 50, S. 495. — Eulenburg. Einige Bemerkungen über die „lecirten Fingercontracturen", Berliner klin. Wochenschr. 1864, Nr. 22 u. 23. — Lacroix. Considerations sur la flexion permanente des doigts. Thèse. Paris 1868. — Sédillot. Traité de médecine opératoire. Paris 1853. S. 563. „Aponeurotomie". — Eulenburg, A.: Verh. der Berl. med. Ges. 1870. Berl. klin. Wochenschr. 1870. Nr. 16. S. 197. — Schonborn. Langenbeck's Archiv XII, 371. — Mosengeil. ibid. XIX. — Sevestre: Note sur un cas de rétraction permanente des doigts. Journ. de l'anat. et de physiol. 1867. Nr. 3. Taf. X u. XI. — Madelung: Die Aetiologie und die operative Behandlung der Dupuytren'schen Fingerverkrümmung. Berliner klin. Wochenschr. 1875, Nr. 15 u. 16. — Madelung. Busch, Verhandl. der Deutsch. Gesellsch. f. Chirurgie. V. Congress. S. 72—77. Berlin 1877. — Hutchinson: Brit. med. Journ. 1876, June 17. — Adams, W.: On contraction of the fingers and its treatement. Lancet 1877, p. 838. vol. I. — Richer: Retraction de l'aponévrose palmaire a. Progres médical 1877, Nr. 19, ref. Centralblatt für Chirurgie 1877, Nr. 49. — Adams: Contraction of the fingers, and is succesful treatement by subcutaneous division of the palmar fascia and immediate extension. The british med. journ. June 29. 1878. S. 928—32. — Baum. Zur Lehre von der Dupuytren'schen Fingercontractur. Centralblatt für Chirurgie 1878. Nr. 9. — Von den älteren Lehrbüchern: Chelius. I. 2. 892—95. — Fergusson. A system of practical surgery. London 1842. S. 202, von den neueren: Bardeleben: IV. 727. Pitha Billroth. v. Pitha IV. 1. 141. Konig: II. 703. A system of surgery von Holmes: Deformity from disease of the palmar fascia von Little, vol. III, p. 697.

Tendinose Fingercontracturen.

Stromeyer: Beiträge zur operativen Orthopädik. Hannover 1838. S. 125 u. 26. — Dieffenbach: Ueber die Durchschneidung der Sehnen und Muskeln. Berlin 1841. S. 303—308. — Dupuytren: Leçons orales. T. IV. S. 473 sqq. — Doubovitski. Mémoire sur la section sous cutanée des muscles pronateurs, fléchisseurs de la main et des doigts. Paris 1841. besonders S. 34 sqq. u. 41 sqq. — Weber. Th.: Die Verkrümmungen der Hand und der Finger. Heidelb. Annalen XIII, 1. 1847, giebt eine ausführliche Uebersicht über die Details der Durchschneidung der Fingerflexoren. — Duchenne. Note sur le traitement des retractions des muscles fléchisseurs des doigts. Archives generales de med. Juin 1870. p. 669. — Annandale l. c. Cap. V: Non congenital contractions and distortions of the digits. — Malgaigne: Leçons d'orthopédie. Paris 1862. S. 14—31 (verwirft die Flexorentenomie und weist darauf hin, dass wenn nach der Durchschneidung des Fl. prof. einige Beugung der Endphalanx möglich wird, dies nicht auf Bildung einer Zwischensubstanz, sondern auf Erhaltung der synovialen Falten — repli synoviale — beruht, die die Bewegung des oberen Sehnenstumpfes auf das Nagelglied übertragen). — Adams: Heilungsprocess getrennter Sehnen. ref. Prager Vierteljahrsschrift 1862, S. 93. — Pauli: Zur Behandlung der Klumpfüsse und der Contractur der Extensoren der Finger. Orig.-Mitthlg. Schmidts Jahrb. 1877. 175. S. 67—69. (Tenotomie mit baldiger Extension.)

Federnder Finger.

Nélaton, u. Notta: Archives générales de med. 1850. IV. Série, tome 24. S. 142—161. Nodosites des tendons fléchisseurs des doigts; eingehendste Untersuchung und Casuistik. Recherches sur une affection particulière des gaines tendineuses de la main, caractérisée par le développement d'une nodosite sur le trajet des tendons fléchisseurs des doigts et par l'empêchement de leurs mouvements. —

Jullien: Traité pratique des mal. vénér. Paris 1879, S. 879. Lésions des tendons et des aponevroses. Ausführliche Litteraturangabe. — Busch: Lehrbuch der Chirurgie II, 3. S. 143. — v. Pitha: l. c. p. 144. — Huguier: Considérations anatomiques et physiologiques pour servir à la chirurgie du pouce. Archives générales de médecine 1873. vol. II. p. 577. — Hahn: Ein Fall von federndem Finger. Allgem. med. Centralztg. 1874. Nr. 12. — Roser: Handbuch der anat. Chir. S. 803. — Menzel: Sulla dita a scatto. Riv. clin. di Bologna. Octob. 1874. — Berger: Ueber schnellende Finger. Deutsche Zeitschr. für pract. Med. 1875, Nr. 7 u. 8. — Fieber: Wiener med. Wochenschr. 1879, Nr. 7, stellte einen Pat. der k. k. Ges. der Aerzte mit federndem Daumen vor und führt das Leiden an seine tenosinitis circumscripta zurück. Derselbe stellte später die bisherigen Beobachtungen (3 eigene und 7 andere) tabellarisch zusammen. Fieber: Ueber den sog. schnellenden Finger. Sep.-Abdr. aus Nr. 14—17 der Wien. med. Blätter. Wien 1880. — Lisfranc: Ueber die Knoten der Sehnen. Annales de chirurgie. Novbr. 1842. Im Bulletin gener. de Thérap. 1842. Decbr. Referat u. Bemerkungen des Referenten daselbst über Beobachtung von Laroche d'Angers, Bullet. Sep. 1842 und eigene anat. Erfahrungen.

Neuropatische und myopatische Fingercontracturen.

Vergl. besonders Erb: Handb. d. Krankheiten d. Nervensystems II; v. Ziemssens Handbuch der spec. Path. u. Therapie. 2. Aufl. 1876. Literatur über Radialislähmung S. 497 und Eulenburg: Lehrbuch der Nervenkrankheiten. II. Aufl. 2. 189—214. — Panas: De la paralysie reputée rheumatism. du nerf. radial. Archives générales de med. Juin 1872. — Kraft-Ebing: Drucklähmung von Armnerven durch Krückengebrauch. Arch. für klinische Medicin. IX. 3. — Duchenne: Physiologie des mouvements. Paris 1867. Chap. IV. p. 190 sqq. — Ferber und Gasser: Experimentelle Untersuchungen über die Wirkung der Fingerstrecker. Archiv für Psychiatrie und Nervenkrankheiten. 1877. p. 140—159.

Fingerkrampf: Schreibekrampf.

Die Lehrbücher von Eulenburg, Erb. Ausser der bei letzterem gegebenen ausführlichen Literaturangabe: Die älteste Casuistik: Gierl: Salzb. med. chir. Zeitschr. 1832. — Eitner ibid. Nr. 72. — Heyfelder: Ueber ein eigenthümliches Zittern der Finger der rechten Hand. Med. Vereins-Ztg. in Preuss. 1835. — Albers: Ueber einen eigenthümlichen Krampf der Finger beim Schreiben. Med. Vereins-Ztg. 1835, Nr. 9, mit Nachtrag von v. Siebold. Casper's Wochenschrift für die ges. Heilkunde 1835, Nr. 19. Ibid. 1839, Nr. 2. S. 29. — Goldschmidt erwähnt schon schmerzhafte Druckpunkte an der Wirbelsäule bei 1 Patienten, der dann links schreiben lernte und nach 5 Jahren auch auf dieser Seite vom Krampf befallen wurde' und ibid. 1840, S. 403. — Trager: Beitrag zu den Beobachtungen über die Unfähigkeit zu schreiben, fand an sich selbst als veranlassende Ursache zu enge Reckarmel'. — Cazenave: Ueber einige Gebrechen der rechten Hand, welche die Kranken am Schreiben hindern. Aus dem Franz. übers. Quedlinburg 1846. Originelle Krankengeschichten sowie Abbildung seines Apparates und derselbe Gaz. med. de Paris 1872, 18, 19, 27. Observations de tremblements oscillatoires de la main droite. — Stromeyer: Ueber den Schreibekrampf und dessen Heilung durch die Tenotomie. Bayer. med. Correspdzbl. Nr. 8. 1840. — B. Langenbeck: Ueber habituelle Fingerkrampfe und die Anwendung der Muskel- und Sehnendurchschneidung gegen dieselben. Allgem. Zeitung für Chirurgie u. s. w. Nr. 5. 1841. — Heyfelder: Krankhafte Unfähigkeit zu schreiben bei 11jährigem Knaben. A. med. Annalen Bd. V., Heft 1, ref. Schmidt's Jahrb. 1841. Bd. 32. S. 306. — Bruck: Hufeland's Journal 1835. IV. 89 und Casper's Wochenschrift 1841, S. 181 gebraucht zuerst den Ausdruck: „Stottern der Finger". — Rossander: Ein Fall von Schreibekrampf geheilt mit Massage und Strychnininjectionen. Deutsche Klinik 1873, S. 427. Die ausführlichste Beschreibung und Abbildung der complicirten Apparate gegen Schreibekrampf giebt Debout im Bullet. de Therap. LVIII, Avril 1860 in einem von Duchenne selbst als „un excellent travail" bezeichneten Aufsatz, der referirt ist: Schmidt's Jahrbb. 1862, 116. S. 12—13 mit Abbildungen. — Ormus: Gazette méd. de Paris 1875, p. 175, „crampes des employés au télégraphe" giebt den zweckmässigen Rath: „le meilleur moyen d'éviter cette affection est de changer de temps en temps d'appareil expéditeur et de remplacer le système Morse par le système Hughs." — Massage bei Schreibekrampf v. A. Weiss, Wiener Klinik V, 11. p. 343. — Pitha (Tenotomie

tomie bei S.-K.): Handbuch von Pitha-Billroth IV, 1. S. 147—50. — Stich: Neuro-pathol. u. therap. Mittheilungen a. d. Erlanger Klinik. Arch. f. klin. Med. Bd. XI. S. 425, sah beim „Schusterkrampf" beide Hände im Hand- und Ellenbogengelenk krampfhaft flectirt. Er betrachtet das Leiden als eine von den sensiblen Muskel-Nerven ausgehende Reflexneurose.

Trophische Störungen. Symmetrische Fingergangrän.

Raynaud, Maurice. De l'asphyxie locale et de la gangrène symmetrique des extremités. Thèse Paris 1862. — Raynaud: Nouvelles recherches sur la nature et le traitement de l'asphyxie locale des extremités. Archives generales de med. Janvier et Fevrier 1874. — Raynaud im Nouveau Dictionnaire de méd. et de chirurgie v. Jaccoud. Art. „gangrene". Laboulbène, l'Union méd. Nr. 17. 1875. Spontangangrän von Hand und Vorderarm bei einem Tuberculosen. — Fischer: Der symmetrische Brand, Langenbeck's Archiv. Bd. XVIII. S. 355. — Schuhoe: Local asfixirte symetrirk. gangraen aus hospitalstid, ref. Virchow Hirsch's Jahresber. für 1869 II. 288, Fall bei 31jähriger Frau. Ebendas. Fall bei 1½jährigem Knaben, Bjering. — Nedopil: Symmetrische Gangrän der Extremitäten. Wiener med. Wochenschr. Nr. 28. 1878. — Zambaco: De la gangrene spontanee produite par perturbation nerveuse. Thèse Paris 1857. — Brehier: Asphyxie locales. Thèse Paris 1875. — Beauregard: Des difformites des doigts. Dactylolyses. Paris 1875. p. 101.

Lepra mutilans, anaesthetica.

Virchow: Die krankhaften Geschwülste. II, 494—529. Daselbst die ausführliche Literaturangabe und Casuistik. — Lèpre dactylienne von Collas aufgestellt cf. Beauregard l. c. p. 103. — Koehler: Ein Fall von lepra maculosa mutilans. Berl. klin. Wochenschr. 1877, Nr. 46 mit Abbildung der Handverstümmelung. — Wernich: Ueber Aetiologie, das Erlöschen und die hygienische Bekämpfung des Aussatzes. Sammlg. klin. Vorträge von Volkmann 1879. Nr. 158.

Sclerodactylie, Sclerodermie.

Gillette: Du scléreme simple stellt als besondere Form das „scl. simple non oedémateux" auf und stellt 14 Fälle zusammen. Archives générales 1854. Vol. II, S. 657. — Affection singulière et non decrite encore des doigts et des mains par M. Mirault (d'Angers) commentaire et discussion pour prouver que cette affection se rattache au rheumatisme, par M. Verneuil. Gaz. hebdom. Févr. 26. 1863. — Auspitz: Wiener Wochenschr. 1863. Nr. 47—50. — Forster: Wurzb. med. Zeitschr. II, 294. — Koebner: Jahresber. der schles. Gesellsch. f. vaterl. Cultur. 1868. — Kohler: Wurtt. Correspdzbl. 1862, 15—17 geben die Befunde der anatomischen Untersuchung. — Paulicki: Virchows Archiv Bd. 48. p. 234 u. ff. ausführliche Casuistik. — Lepine. Melanodermie, sclerodermie bornée aux doigts avec atrophie des phalangettes. Gaz. méd. de Paris 12. Avril 1873. — Ibid. Hallopeau 1. Nov. 1873 u. Memoires de la soc. de biol. t. IV. Sclérodermie avec atrophie de certains os et arthropathies multiples. — Lionville. Supplem. 52. 1873. — Beauregard l. c. p. 91 führt Ball: Gaz. méd. 1872. p. 194, als Urheber des Namens sclérodactylie an und giebt ausführliche Literatur und Casuistik hinzu. — Stein: Ein Fall von Sclérodermie, Memorabilien 1868. Decbr.

Spontane Dactylolyse (vergl. auch die angeborenen Defecte).

W. Gruber: Ueber Missbildungen der Finger an beiden Händen eines Lebenden. Virchow's Archiv Bd. 47. p. 303. Tfl. VIII. 1. — Menzel. Langenbeck's Archiv. Bd. XVI. S. 667. Tfl. XVIII. fig. 3—8. — Wuchnerer: Ueber Anhum, eine der afrikanischen Ruge eigenthümliche Krankheitsform. Virchow's Archiv. Bd. 56. S. 374—83. — Beauregard l. c. S. 11 u. ff. „dactylolyse essentielle."

Spontane Fingergangrän.

Billroth: Ein Fall von spontaner Fingergangrän. Langenbeck's Archiv. Bd. 10. S. 613. — Wibmer: Fall von spontaner Gangrän des Fingers bei einem Kinde. Journal für Chirurgie u. s. w. 1846. VI. — Flander: Mumienartige Vertrocknung von Hand und Vorderarm. Würtemb. Corrspdzbl. 1835, Nr. 30. — Trach-

sess: Bemerkungen über eine von der Natur selbst abgestossene Hand u. s. w. Ibid. 1834. Nr. 37. — Hattute. Spontane Gangrän bei den Kabylen. Rec. des mém. de med. mil. 1868, ref. Schmidt's Jahrbücher 147. S. 34 ibid. über Ergotismus. Ueber Ergotismus gangraenosus siehe Weber in v. Pitha u. Billroth's Handbuch I. 1 S. 574 u. ff. — Tiedemann: Von der Verengerung und Schliessung der Pulsadern in Krankheiten. Heidelberg und Leipzig 1843. — J. Hodgson: Von den Krankheiten der Arterien und Venen. Uebers. Hannover 1817. p. 13 u. 527. — Friedlander Ueber Arteriitis obliterans Centralbl. für med. Wiss. 1876, Nr. 4. — Winiwarter: Ueber eine eigenthümliche Form von Endarteriitis und Endophlebitis u. s. w. Langenbeck's Archiv Bd. 24. S. 202 u. ff. — Köster vergl. u. a.: Ueber die Entstehung der spontanen Aneurismen. Sitzungsber. der niederrh. Ges. in Bonn 1875. S. 15. Dupuytren Leçons orales Bruxelles 1839. Tome troisième. Art. VI. De la gangrene symptomatique par suite d'arterite. Obs. III, V. Gangrän der Finger.

Neubildungen an Hand und Finger.

Angiom.

Virchow's krankh. Geschwülste III. S. 307 u. ff. — Esmarch Virchow's Archiv Bd. VI. 34 Taf. I u. II: Ueber cavernöse Blutgeschwülste. — Hodgson, l. c. Anmerkung vom Uebersetzer Kreysig S. 79. — Cavasse Bull. de la soc. anat. 1860 p. 166 — Hanssen: Zeitschr. für rat. Medic. 1863. Bd. XX, S. 155. — Sommaire. Angiome sous-cutané caverneux de la main. Union médic. 1875. Nr. 21 — Pitha Handbuch der Chir. V. I, S. 136. — Schuh: Abhandl. aus dem Geb. der Chir. und Operat. Lehre. Wien 1867. S. 383 — Lamonier Mém. de la soc. de Montp. T. I, p. 245 — Nicoladoni: Phlebarteriektasie der rechten oberen Extremität. Lang. Archiv. Bd. XVIII, S. 252, und ebendas. Bd. XX, S. 146. Richet: Gaz. des hôpit. 1860 p. 71 stellte der chir. Ges. zu Paris einen Knaben vor, bei dem er eine venöse erectile Geschwulst an Vorderarm und Hand mittelst wiederholter Injectionen von liquor ferri sesquichlorat. behandelt hatte. Ueber die Concentration vergl. die sich hier anschliessende Discussion, ref. auch von Gurlt v. Langenbeck's Arch. Bd. III, S. 194 — Sidney: Lancet 1863 II, p. 499 — Krause: Traumatische Angiektasie des linken Armes, Langenbeck's Archiv, Bd. II, S. 142 Taf. I. III — Breschet: In Froriep's chirurg. Kupfertafeln (aus Br. mémoires sur différentes espèces d'aneurismes Paris 1834. Taf. 366, Fig. 2 Bardeleben: Lehrb. der Chir. Bd. IV, S. 722 Wardrop: Med. chir. Transact. Vol. IX, p. I, S. 216 — Bussel: Lond. med. Gaz. 1836. p. 173; und Laurie: Ibid. 1843 pag. 102. — Nélaton's Operation beschreibt Führer: Handb. der chir. Anat. I. S. 635.

Lipom.

Kuster. Langenbeck's Archiv, Bd. 12, S. 628. — Boinet: Gaz. des hôp. Nr. 68. 1866. — Volkmann: Ref. in Virchow-Hirsch's Jahresber. für 1866. Bd. II, S. 360. — Trelat. Gaz. des hôp. Nr. 56. 1868. — Neyber und A. Key: Hygiea. Svenska Läkaresebskabs Forh. 1869. p. 33. — Ranke: Ueber Lipom an der Volarseite der Finger. Langenb. Arch. Bd. XX, S. 379.

Neurome.

Hesselbach, angef. in Weinhold: Ideen über die Metamorphose der Hirnmarshöhle. S. 190, vergl. Oppert. De vitiis nervorum organicis Diss. inaug. Berlin 1815. — Blasius. Ueber rückfällige Neurome. Langenb. Archiv. Bd. II. S. 190 und Bd. VI. S. 775 — Weismann: Zeitschr. für rat. Medicin. III. Reihe, 7. Bd., S. 209. Taf. V. 1859. — Duret u. Masmonteil. Archives generales 1873 XXII. 607 Novbr. — Beclard, Adams. Grainger cit. bei Virchow' krankh. Geschwülste. III. I, 249.

Fibrom.

Notta: Tumeur fibreuse de la paume de la main etc. Bull. de la soc. de chir. de Paris T. III, Nr. 9. 1878. — Busch: Lehrbuch der Chirurgie. II, 3, S. 145.

Chondrom.

Scarpa: Ueber die Expansion der Knochen und uber den Callus nach Fracturen. S. 22, 24. Taf. III, 1. — Sandifort: Med anat. 1783 Vol. IV. — v. Walther: Graefe und Walther's Journal fur Chir u Augenheilkunde. 1829. Bd. XIII, S. 351 u. Taf. V. 1—4. — Müller. Joh.: Ueber den feineren Bau und die Formen der krankh Geschwülste 1. Berlin 1838 (ausfuhrlichste Angabe der alteren Literatur). — Weber, C. O · Die Exostosen und Enchondrome in anat u. pract. Beziehung mit 5 Tafl. Bonn 1856. S 116 (ausfuhrliche Literaturangabe.) — Holmes: Lancet 1871, Febr. 25. — Leo· Seltene Hyperostose (?) der Finger. Langenb. Archiv. Bd. XIX. S 532 (mit Abbild Tafl. VI 7 u. 8). — Houel. M.: Catalogue des pièces du Musée Dupuytren publie sous les auspices de la faculté de méd de Paris. 1877. Atl du Tome II p 44 Nr. 468. — Virchow: Die krankhaften Geschwulste. XVI. Vorlesung: Chondrome — Verneuil Ref in Thèse, Paris 1867. Quelques recherches sur l'enchondrome central des os von Calixte Roquez, ebenso ein Fall von Sédillot, aus dessen Arbeit uber evidement des os — Parisot, Léon. Du traitement des enchondromes des phalanges et des metacarpiens par l'ablation de la tumeur suivie de l'evidement de l'os sans cautérisation du canal medullaire. Nancy 1867. — Dolbeau, Memoire sur les tumeurs cartilagineuses des doigts et des métacarpiens. Archives générales de med. 1858. Vol. II, S. 448 u. 669 ff., ausfuhrl. mit reicher Casuistik versehene Abhandl. Nélaton: Gaz. des hôp. 1858. —

Sarkom.

Czerny: Beitrag zur Geschwulstlehre. Langenbeck's Archiv. Bd. X. S 904. — Paquet. M.: Sarcome fasciculé de la paume de la main. ref Gazette méd 1878. Nr. 46, S. 571. — Volkmann: Deutsche Klinik 1855. Nr. 51 und Virchow a. a. O. 501.

Exostose.

Vergl. uber die Exostosen unter den Nägeln und deren Behandlung: Legouppil: Rev med. chir. Juill. 1850 und die ausfuhrlichen Angaben von Fontanel: Essai sur Exostose sous-unguéal de la main Paris 1877 — Dupuytren Leçons orales T II. Art V. — Gosselin. Clinique chir. T. I. — Trélat. Bull. de soc. anat. 1874. p. 239. — Cornil u. Ranvier: Histologie patholog. 1869. — Virchow: Krankhafte Geschwulste II. S. 62.

Hydatidencysten.

Kuster: Berl. klin. Wochenschr. 1870. 12. — Récezey: Zeitschr. fur Chirurg. Bd. VII. 1876. — Vidal: Considerations sur les kystes hydatiques des os Thèse. Paris 1877. — Lafitte: Presse médicale. XXI. 28. Juin 1869. — Ledeganck: Presse méd. XXI, 29. 1869.

Cancroid.

Küster. Langenbeck's Archiv XII, 628. — Watson, Spencer: A case of epitelioma of the hand Med. Times and Gazette. Jan. 13. p 36 und Weber's Referat im Virchow-Hirsch'schen Jahresbericht fur 1866. II, S. 307. — Waitz: Die chirurg. Klinik zu Kiel. Langenb. Archiv. Bd. X, S. 662 — Hamilton: Epithelioma of the extremities The New-York. med. record. June 15. 1868.

Lupus.

Busch: Ueber die epiteliomartige Form des Lupus an den Extremitaten. Langenbeck's Archiv. Bd. XV, S. 48.

Keloid.

Volkmann: Ein Fall von ächtem Keloid der Finger und Zehen. Ibid. Bd. XIII. 374.

Erkrankungen des Handgelenkbezirkes.

Tendovaginitis crepitans.

Boyer: Traité des mal. chir. III. p. 222 — Pauli: Ref. in Schmidt's Jahrbb. Bd. 38, S. 129. — Rognetta: Gazette méd. de Paris. Nr. 38. 1834. — Vel-

peau: Leçons orales de clinique chirurgicale par Velpeau, publiés par Pavillon. T. 3. Paris 1871. S. 94—111 und Velpeau. Gaz. des hôp. 1842. Novbr. 22; sowie Poulain's Ueberblick nach Velpeau's Material. Gaz. med. 1835. 25. Zur Casuistik: Heyfelder: Sanitätsbericht. 1835. — Fingerhuth. Zur Lehre von den Krankheiten der Sehnen und ihrer Umgebungen. Casper's Wochenschrift 1836. Nr. 5. — Maslieurat Lagémard: Ueber die Crepitation als diagnostisches Mittel bei chirurgischen Krankheiten. Gaz. de Paris. 21—24. 1846. — Cabasseu Rizet: Ueber die Methode des Knetens bei Verstauchungen und bei Entzündungen der Sehnenscheiden, aus Rec. de mém. de med. et de milit. 3. Ser. XXIV, Mars 1870. ref. Schmidt's Jahrbb. 148. S. 182. — Gerst: Ueber den therapeutischen Werth der Massage. Würzburg 1879 und Johnsen: Hospitaltidende. 2. R. V. 7—10. 1828. registriren gute Resultate der Massage bei Tendovaginitis. Pillenelt: Des synovites tendineuses aigues. Paris 1874.

Hygrom der Sehnenscheiden, Ganglion, Bursitis carpalis:

Boyer. Traité des mal. chir. et des operat. qui leur conviennent. T. onzième. Paris 1826. p. 9. — Rognetta: Aus Dupuytren's Klinik im Hôtel de Dieu. Revue med. Sept. 1833. — Dupuytren: Leçons orales. T. II. Bruxelles 1839. Article VIII des Kystes séreux contenant des petits corps blancs ou hydatides. Seite 154—161 das Resultat der Unters. von Bose u. Duméril über die fraglichen Synovialkörper mitgetheilt, trotz deren abweichenden Ansicht D. bei seiner Hypothese der Hydatiden beharrt. Hyrtl. Anatomische Untersuchung einer sogenannten Hydatidengeschwulst des Schleimbeutels der Beugesehnen am Carpus. Oesterr. Jahrbb. Juni 1842. Virchow: Ueber die körperhaltigen Cysten an den Sehnenscheiden der Handwurzel. Zeitung des Vereins f. Heilk. in Preussen. 1846. Nr. 2 u. 3 giebt einen ausführlichen Ueberblick der Literatur. Robert: Gaz. des hôp. Nr. 54. 1846 fügt an die Beschreibung eines 18 Jahre bestehenden und acut vereiternden colossalen Carpalhygromes, es erreichte 4 Zoll am Vorderarme nach aufwärts, interessante therapeut. Erörterungen. — Michon. Sur les tumeurs synoviales de la partie inférieure de l'avant-bras du poignet et de la main. Thèse. Paris 1851. 220 Seiten mit 2 Tfln. — Gosselin. Recherches sur les kystes synoviaux de la main et du poignet. Mém. de l'acad. de méd. de Paris 1852. T. XVI. p. 367. M. u. G. geben Detailbeschreibungen auch der anatomischen Verhältnisse des Carpalbeutels, ebenso auch Heineke. Die Anatomie und Pathologie der Schleimbeutel und Sehnenscheiden. Erlangen 1868. S. 74 u. ff. — Trelat: Gaz. des hôp. Nr. 56. 1868. — Lucke: Zur Behandlung des chronischen Hydrops der Sehnenscheiden und der Ganglien. Deutsche Zeitschr. f. Chir. I. S. 467. — Volkmann. Beiträge zur Chirurgie. Leipzig 1875. S. 267. — Henle: Rationelle Pathologie. Bd. II. S. 823. — Teichmann: Zur Lehre von den Ganglien. Inaug.-Dissertat. Göttingen 1856 und ebenso Dissert. von Knorr. Berolin 1856 de ganglios synovialibus. — Gruber, Wenzel: Vordere Hernie der Synovialhaut des Handgelenkes. Virchow's Archiv. Bd. 66. S. 461. 1876 und ähnlicher Fall ibid. Bd. 56. S. 429. 1872. — Duplouy: De l'ignipuncture dans le traitement des kystes hordéiformes. Bull. gén. de Therap. 30. Juin 1885, senkt glühende Stifte ein. — Synnestvedt: En anatomisk beskrivelse af de paa over- og underextremiteterne forekommende Bursae mucosae. Mit 4 Farbentafeln. Christiania 1869, ausführliche Beschreibung und sorgfältige literarische Zusammenstellung.

Die subcutane Discision der Ganglien

deutete schon Richter. Anfangsgründe der Wundarzneikde. Göttingen 1799. Bd. I. S. 503 an, indem er auf die Hautverschiebung bei der Incision hinwies. — Cumins eröffnete den Sack mit der Staarnadel. Observations on the treatement of ganglion. Edinb. med. and surg. journ. 1825. July. p. 95. — Bégin: Nouv. Elemens de chirurgie. Paris 1838. T. II. — Dupuytren: Leçons orales. Die subcutane Discision mit Einschnitten in die Wandung führte zuerst besonders Barthélemy und Malgaigne aus. Gaz. med. de Paris 1839. Nr. 49. p. 773 und Bulet. therapeutique 1840. Tom. XVIII. p. 37 in Anwendung des von Guérin: Essais sur la methode sousculanée. Paris 1841, verbreiteten Principes subcutaner Operationen überhaupt. Nach des letzteren Vorgang empfahl in Deutschland besonders Hennemann: Ueber eine neue Reihe subcutaner Operationen. Rostock und Schwerin 1843. S. 112. die Discision der Ganglien mit dem „Kystotom". — Fricke. Gunther u. A. übten meist die Operation durch Einstich mit der

Lancette aus, worauf nach der Entleerung ein Compressivverband mit einer festen Einlage angelegt wurde, nach 2 bis 3maliger Wiederholung erfolgte Heilung, vergl. S. 121. Das Handgelenk von G. B. Gunther, Hamburg 1850. — Virchow: Würzburger Verhandlungen 1874, 852, giebt als Resultat der chemischen Untersuchung der Gallerte aus diesen Cysten die der Colloidsubstanz nahestehende Beschaffenheit an.

Fungus der Sehnenscheiden.

Bidard: De la synovite tendineuse chronique ou fongus des gaines synoviales. Thèse Paris 1858. — Notta: Gaz. des hôp. 1860. p. 184. — Foucher. Ibid. 1862. 156. — Cazanon: Tumeurs blanches des synoviales tendineuses ou tumeurs fongueuses de ces synoviales. These. Paris 1866, vergl. auch das Referat von Volkmann im Virchow-Hirsch'schen Jahresber. f. 1866. II, 359. — Heineke a. a. O. S. 39. — Bardeleben: Lehrb. der Chirurg. Bd. II, S. 851, musste wegen maligner Recidive zur Amputation schreiten.

Sarkom der Sehnenscheiden.

Billroth: Chirurg. Klinik. Wien 1869—70. S. 265. — Czerny: Langenb. Archiv. Bd. X, S. 901.

Entzündung des Handgelenkes. Pathologische Subluxation.

Madelung: Die spontane Subluxation der Hand nach vorne. Verhandlungen der deutschen Ges. für Chirurgie. Berlin 1878. S. 259 u. ff. — Dupuytren: Leçons orales. Bruxelles 1839. T. I. Art. VIII, des fractures de l'extremité inférieure du radius simulant les luxations du poignet. p. 164 u. 165. — Das Handgelenk in mechanischer, anatomischer u. chirurgischer Beziehung dargestellt von G. B. Gunther mit Zeichnungen von Milde. Hamburg 1850. — Bonnet: Ueber die Krankheiten der Gelenke. Uebers. v. Krupp. Leipzig 1857. Cap. VII. Die Krankheiten des Handgelenkes. — Gurlt: Beiträge zur vergl. pathol. Anatomie der Gelenkkrankheiten. Berlin 1853. S. 350—370. — Bursall: On extension and counterextension of the wrist and forearm. New York med. record. May 1. 1872. Mit Abbildung. — Eyre: A new splint. Phil. med. Times. June 20. 1876. — Billroth: Wien. med. Monatschrift. Nr. 2. 1879. — Ueber die fungöse Carpalarthritis, vergl. ausser den Lehrbüchern von Busch. II, 3. 113, v. Pitha. V, 1. 112. Bardeleben, IV, 698, giebt interessanten Fall eigener Beobachtung von cachirtem Heerd im Radius. König, II, 687. — Huter, Klinik der Gelenkkrankheiten. I, 79 u. ff. II, 486; besonders König. Die Tuberculose der Gelenke. Deutsche Zeitschr. für Chirurgie. XI, 531 u. ff.

Krankheiten des Vorderarmes.

Congenitaler Radiusdefect und Klumphand.

Ausser den bekannten Werken der pathol. Anat. von Forster u. Ammon l. c. giebt die Monographie von Verel: Ueber mangelhafte Bildung der Extremitäten, Tübingen 1829, einen derartige Defectbildung im allgemeinen betreffenden casuistisch reichbelegten Ueberblick. — Voigt. Beitrag zur Casuistik des congenitalen Radiusdefectes. Archiv der Heilkunde. 1863. S. 27—42, gewährt einen Einblick in die anatom. Details und Casuistik 14 gesammelter Fälle. Dieser eingehenden Darlegung schliessen sich die Abhandlungen von W. Gruber: Ueber congenitalen Radiusmangel, Virchow's Archiv 1865. S. 211, in der bekannten genauen Ausführung. — Kaczander: Ueber angeborenen Radiusmangel ebendas., Bd. 71. S. 409. 1877 und die musterhafte Dissertation von Herschel: Beitrag zur Casuistik und Theorie des congenitalen Radiusdefectes. Kiel 1878, würdig an. Ueber Ulnadefecte liegt die Abhandlung von Priestley, Med. Times and Gazette 1856, S. 489, und Stricker: Defecte an beiden Vorderarmen und Händen eines Neugeborenen. Virchow's Archiv, Bd. 72, S. 144 vor, während Gurlt. Beiträge zur vergl. pathol. Anat. der Gelenkkrankheiten, Berlin 1853, S. 353, neben den Radiusdefecten nur noch Formveränderungen durch Synostosen der Carpalknochen aufführt.

Ueber Fötalluxationen.

Mayer: Verhandl der phys. med Ges. in Würzburg, Bd. V, 1855. Unter 36 Fällen 7 fötale Carpalluxationen

Phlegmone des Vorderarmes.

Gosselin Clinique chirurgicale de l'hôpital de la charité Tome deuxième. Paris 1873. S 16 — Dolbeau: Note sur la pathogénie et la thérapeutique chirurgicale des abscès profonds de l'avant bras Bull. gén de Therap. Nr 1 1872. — Volkmann: Ueber die verticale Suspension des Armes als Antiphlogisticum und Hamostaticum Berl. klin. Wochenschr 1867. Nr 37. — Vanzetti. De la compression digitale artérielle comme traitement des inflammations phlegmoneuses ou articulaires des membres Gaz. des hôp 1867. Nr. 136. S 540 und Nr. 197. S 545. Little: Lancet, June 15 und med Times and Gaz. June 22 1867; Arterienligatur wegen (Knie-) Gelenkentzündung, und ebenso wegen Vorderarmphlegmone. — Parona Dell' oncotomia regli ascessi profondi diffusi dell' avambraccio Annal. univers di Med e Chir 1876. Nov. p 408—414 König: Die Methodik des antiseptischen Verfahrens bei infectiösen Eiterungen und septischen Wunden (spec. die Behandlung eitriger Phlegmone der Sehnen- und Muskelscheiden an Hand und Vorderarm) Verhandl. der deutschen Gesellsch für Chir. VII Congress Berlin 1878. S 56—63.

Folgezustände der Verletzungen und Entzündungen.

Kraske: Experimentelle Untersuchungen über die Regeneration der quergestreiften Muskeln Halle 1878. S 27 — E Fischer: Ueber die Ursachen der verschiedenen Grade der Atrophie bei den Extensoren der Extremitäten, gegenüber den Flexoren Deutsche Zeitschr für Chirurgie. Bd VIII S 1 -33 — Hueter. Virchow's Archiv Bd. 49, S. 32 — Ferber u. Gasser. Experimentelle Untersuchungen über die Wirkung der Fingerstrecker Archiv für Psychiatr u Nervenkrankheiten, VII, 140 (die Wirkung des Extensor digit interossei und lumbricales genau differenzirt). — Helleday: Om myitis chronica (rheumatica). Nord. med. Arkiv. VII, S. 1876. Munchmeyer Myositis ossificans progressiva. Zeitschr. für rat. Med. Bd. 37, S. 9 1869. — Gherini: Annali univ. di med. Novbr 1873. — Lendesdorf: v. Langenbecks Archiv. Bd. III, S 415. — Obalinski u Browicz: ref. von Bardeleben in Virchow-Hirsch's Jahresber für 1874. II, S. 359.

Neubildungen am Vorderarme.

Chondrom.

Moerloose: ref Virchow-Hirsch's Jahresber für 1868 II, 300. — Cooper: Med. Times Febr 1852 - Labbé: Gaz. des hôp. 76, 1866.

Neurome.

Virchow: Krankhafte Geschwülste. III, 1. 236 u. ff. — Jessop. Extracts from my notebook. Brit. med. Journ. 1871, ref. von Bardeleben. Virchow-Hirsch's Jahresber. II, 338. — Blasius: Ueber rückfällige Neurome von Langenbeck's Archiv. Bd 11, 190 u. VI, 775. — Winiwarter. Plexiformes Fibroneurom der Armnerven, ebendas Bd XIX, S 600 u Td XII u XIII. — Grohe: Bei Virchow a. a O. S 288, ebendas. auch Fall von Jacquart und Stromeyer — Genersich. Multiple Neurome. Virchow's Archiv. Bd. 49. 1869. — Spillmann: Observations de névrome du nerf médian. Gaz des hôp. Nr. 36 1874

Angiome.

Virchow: a a O III. 1. 326 u. ff — Cruveilhier: Anatomie pathologique 23. p. 3 u 4. ref Schmidt's Jahrbücher 1838. Bd. 20, S. 88 — Van Best. On venous aneurism and adaptation of tissues Lancet Oct. 17 1874. — Richet. Gaz des hôp. 1860, p. 71. Behandlung der erectilen Geschwülste mit Injectionen liquor ferri.

Sarkome.

Morris: Myeloidsarcoma of the radius. Brit. med Journ April 28 1877. — Lucas Myeloid tumor of left ulna ibid., ref. Virchow-Hirsch's Jahresber. für 1878 II. S. 397. — Senftleben. Ueber Fibroide und Sarcome in chirurg. und pathol Beziehung v Langenbeck's Archiv Bd. I, S 133. — Stich. Beitrag zur Lehre von den Geschwulsten, aus der Erlanger Klinik beschrieben. Berl. klin. Wochenschr. 1873 Nr. 51, S. 607, Fall von Heineke.

Krankheiten der Ellenbogengegend.

Angeborene Luxation.

Dupuytren: Journ. hebd. de med und Cruveilhier: Anat pathol. Livr. IX, pl. III u IV. — Chaussier: Vergl Barkleben Lehrb. der Chir IV, 682. Sandifort: Museum anatomic. Tab 103. f 3. — Adams: In Todd's cyclopaedia of anatom. and physiol part IX, Artic. elbow-joint p 75. Froriep Chirurg. Kupfertafeln. Tfl, 450. Fig 1—6 — Gurlt: Beitrage zur vergl pathol. Anatomie der Gelenkkrankheiten. Berlin 1853; fügt zu den 3 Beobachtungen von Adams noch 6 Fälle von angeb Radiusluxation hinzu von Loir. Smith. Deville. Sandifort, Cruveilhier. — Brodhurst: Congenital dislocation in Holmes a system of surgery V, 828. - Humphry. George Murray: Med. chir. Transact. Vol. XLV Lond 1862; ref. in Schmidt's Jahrb Bd. 121 S. 287. — Malgaigne: Traité des fractures et des luxations. T. II, S 677 681 Mitscherlich. Ein Fall von angeborener Verbildung beider Ellenbogengelenke. v. Langenbecks Archiv. Bd. 6. S. 218. — Roberts: Thèse de concours. 1851.

Erkrankung der Bursa olecrani.

Gruber, W.: Monographie der Bursae mucosae cubitales. Mém. de l'acad. de St. Petersbourg. VII. Ser. Tome X Nr 7. 1766. mit 3 Tfln. — Cattean. De l'hygroma de la bourse séreuse olecranienne. Thèse de doctorat. Strasbourg 1869; bes Casuistik. — Coulson: Lond. Journ. 1851. Jan. — Hyrtl: Top. Anat II, S. 337.

Gummöse Bursitis.

Moreau: Affect. syphil des bourses séreus. These Nr. 360. 1873. — Verneuil: Lésions syphil. tertiaires des bourses sousculanees et tendineuses Gaz. hebd 1873. — Keyes. J: Syphilis as affecting the bursae. with a wood cut. Amer. Journ. of med. sc. 1876 p. 349. — Jullien Traité practique des malad. venér Paris 1879 p 855. Ueber Bursitis urica. vergl Garrod. Die Natur und Behandlung der Gicht. übers. Würzburg 1861.

Erkrankung des Ulnaris.

Vogt: Die Nervendehnung als Operation in der chirurg. Praxis. Leipzig 1877. S. 63. u. Fig 2

Aneurysmen der Ellenbeuge.

Ueber Berufsaneurysmen, vergl. Hirt Die Krankheiten der Arbeiter. II. S 63. — Hyrtl: Topogr Anat. II. S. 295; Fall von Dr Cleghorn. — Vogt: Artikel Aneurysma in der Realencyclopadie der gesammten Heilkunde. Wien 1880. S. 301 u. ff.; red. von Eulenburg: Ueberblick und Kritik der speciellen Behandlung.

Erkrankung des Bicepsschleimbeutels.

Gruber: l c. S 7 u. Tfl. I. 1. — Synnestvedt: l. c. Tfl. I. f. Hyrtl: Top. Anat 5. Aufl II. 908.

Entzündung des Ellenbogengelenkes.

Malgaigne: Traite des fract. et des luxat. T II, p 675 Art Luxations pathologiques unterscheidet. 1) Luxation par suite de tumeur blanche; und 2) Luxation par relâchement des ligaments bei den entzündlichen Radiusdeviationen Hinsichtlich der Frequenz der chron. Ellenbogengelenkentzündung vergl. die Statistik von Billroth: Ueber die Häufigkeit der Caries in den verschiedenen

Knochen. v. Langenbeck's Archiv. Bd. XII, S. 335: Unter 185 Fällen von Caries der oberen Extremitäten betrafen 4 die Scapula, 28 das Schultergelenk, 13 die Humerusdiaphyse, 93 das Ellenbogengelenk, 6 Radius und Ulna, 41 Handgelenk und Handknochen. Von der Gesammtzahl von 1996 Fällen trafen 720 auf die unteren und 185 auf die oberen Extremitäten, alle übrigen 1091 auf Kopf und Stamm. Beschreibungen exquisiter Präparate von cubitaler Arthritis deformans, siehe. Gurlt l. c. S. 310—314. — Virchow: Zur Geschichte der Arthritis deformans. Virchow's Archiv Bd. 47. S. 298. — Tillmann's Archiv der Heilkunde. Hft. 3 u. 4, 1874.

Syphilitische Ellenbogengelenkentzündung.

Rust: Arthrokakologie, oder über die Verrenkungen durch innere Bedingung. Wien 1817. S. 27. — Richet: Memoires de l'Académie imperiale de medecine. Bd. XVII. — Barwell. Treatise of disease of the joints. London (stellt der Frequenz nach das Kniegelenk voran, dann Fuss- und Ellenbogengelenk, nur in einem Fall fand er das Handgelenk erkrankt). Die pathol. anat. Befunde siehe: Wegner Ueber hered. Knochensyphilis bei jungen Kindern. Virchow's Archiv. Bd 50 — Waldeyer und Kobner: Ebendas Bd 55, S. 36 f. — Haab: Ebendas. Bd 65, S. 372 — Hueter: Klinik d. Gelenkkrankheiten I, S 92. — Bei Weil: Beitrag zur Lehre von den syphilitischen Gelenkkrankheiten (Inaug.-Dissert Strassburg 1876 und Guterbock: Ueber hereditär syphilitische Erkrankungen der Gelenke, v. Langenbeck's Archiv, Bd. 23, S. 298—314 finden wir ausführlichsten literarischen Ueberblick.

Contractur des Ellenbogens.

Boters: Zur Behandlung von Narbencontracturen der oberen Extremitäten. Centralblatt für Chirurgie. Nr. 8. 1878 — Weber. Chirurgische Erfahrungen und Untersuchungen Berlin 1859 S. 435 u Tafel IX, Fig 1—3 — Czerny: Ueber eine Contractur durch Verbrennungsnarben. Wien. med. Wochenschr. 1873. Nr. 23.

Syphilitische Muskelcontractur.

Ricord: Clinique iconographique de l'hôp. des vénér. Paris 1851. — Boyer. Lettre sur la contracture musculaire syphilitique. Gaz. méd. 1842. p. 576. — Notta. Retraction musculaire syphil. Archives générales. 1850. — Strauss. Artikel Syphilis musculaire im Nouv. dictionaire de méd et de chirurg. — Mauriac. Lafection syphilitique du biceps in den leçons cliniques 1876 und derselbe myopathies syphilitiques Annales de Dermat. et de Syphil 1876 T. VII Tizzoni. Syphilis douleurs et contractions musculaires nocturnes. Annales de Cazenave. 1851. T. IV, p. 304 — Nélaton: Tumeurs syphilitiques des muscles. Gaz des hôp 1858. p 22. — Jullien; l. c. p. 666—670. Stromeyer: Handb. d. Chirurgie. II, 839.

Neubildungen am Ellenbogen. Exostosen. Processus supracondyloideus.

Patruban: Amtl. Bericht über die Vers. deutsch Naturf. und Aerzte in Königsberg 1861. S 134 — Gruber: Archiv für Anat. u. Physiol. 1865 S 307 Ein Nachtrag zur Kenntniss des Proc. supracondyloid. int humeri des Menschen Taf VIII — Struthers: On the hereditary supracondyloid process in man Lancet 1873, Febr 15. — Hierhergehörig auch: Fischer u Waldeyer. Klin und anatomische Beiträge zur Geschwulstlehre Langenbeck's Archiv XII. Hft 3. Anscheinende Exostose des Ulna, bei der Section zeigt sich im 1. Falle ein grosses Sesambein im Ellenbogengelenk, im 2 ein langer Proc. epicoronoideus ulnae

Osteom, Chondrom.

Volkmann. Enchondroma myxomatod. condyl int humeri. Langenbeck's Arch Bd. XV, p 566. Lemoyne: Osteome sous-musculaire de la région profonde du pli de coude. Lyon med. Nr. 12. 1874.

Neurome.

Vergl oben Literatur bei Neurome des Vorderarmes. Cheselden. Anatom. of the human body. Lond. 1873, Tab. 28. Tumor von Taubeneigrösse,

cystischer Beschaffenheit am N. ulnaris oberhalb der Ellenbeuge, die Nervenfasern waren auf seiner Oberfläche zertheilt. Einen ähnlichen Tumor sah P. Camper am Ellenbogen und Tissot, vergl. Oppert, De vitiis nervorum organicis. Diss. inaug. Berolini 1815. — Panas, Sur une cause connue de paralysie du nerf cubital. Archives générales de medic. Juillet 1878. 4 Fälle einer „Neuritis hypertrophica".

Cancroide.

cf. Esmarch: Aphorismen über Krebs. Verhandlungen der Deutsch. Ges. für Chirurgie. VI. Congress. Berlin 1877. S. 201 u. Tafel IV. Fig 11. — Busch, Ueber die epitheliomartige Form des Lupus. Langenbeck's Arch. Bd. XV. S. 46 u. ff., sowie die Abbildungen. — Kolaczeck: Ebendas. Bd. XVIII. S. 340.

Krankheiten des Oberarmes.

Varietäten des M. Biceps.

Luschka: Die Anatomie der Glieder des Menschen. Tübingen 1865. S. 165. — Gruber, W.: Vier Abhandlungen aus dem Gebiete der med. chirurg. Anatomie. Berlin 1847. — Henle, Handbuch der Muskellehre. S. 178. — Ruptur des M. Biceps. Hüter, Centralbl. für die med. Wissensch. 1864. Nr. 2. — Ruptur des M. Triceps. Guterbock: Langenbeck's Arch. Bd. 21. S. 460. — Syphilitische Myositis, siehe oben Literatur bei Contractur des Ellenbogengelenkes.

Rheumatische Myositis.

Froriep: Die rheumatische Schwiele, ein Beitrag zur Pathologie und Therapie des Rheumatismus. Weimar 1849. — Helleday: On myitis chronica (rheumatica). Nord. med. Arkiv. Bd. VIII. Nr. 8 und Ref. in Virchow-Hirsch's Jahresber. für 1876. II. 391. — Myositis ossificans progressive, vergl. Munchmeyer: Archiv für rat. Med. Bd. 24. S. 9 u. ff. — Chronische Myositis bei Pseudohypertrophie der Muskeln, vergl. L. Brieger: Deutsch. Archiv für klin. Med. Bd. XXII. Hft. 2. S. 200. — Ossification der Armmuskeln. v. Pitha: Im Handb. der Chirurgie. V. I. S. 47. — Hawkins: Med. Gaz. London 1843. — Virchow: Krankhafte Geschwülste. II. S. 72. — Rokitansky: Pathol. Anatomie. Bd. II. S. 225. Vergl. unten bei Schulter die Literatur über „Exercierknochen".

Paraneurotische Schwiele: Stromeyer, Chirurgie II. S. 891.

Totalnekrose des Humerus. Nedopil, Totalexstirpation des Humerus in zwei Zeiten. v. Langenbeck's Archiv. Bd. XXI. S. 854 u. Tafel XV. fig. 1. — Neudörfer: Aus der chirurg. Klinik für Militärärzte. Wien 1879. S. 314 u. Tfl. VIII. Ollier: Gaz. medic. 1868. Nr. 18. — Merkel: Deutsche Zeitschr. f. Chirurgie. Bd. IV. S. 567. — Cutter & Mac-Cormac ref. bei Nedopil a. a. O. — Guterbock: Ueber Totalnekrosen langer Röhrenknochen. v. Langenbeck's Archiv. Bd. XIV. S. 208—222. — Schoemaker, Knochenreproduction nach resectio humeri, Verhandlungen der Deutsch. Ges. für Chirurgie. V. Congress. 1877. S. 86 und Esmarch: Zur Resection des Schultergelenkes. v. Langenb. Arch. Bd. XXI. S. 831.

Pseudarthrosen.

Vergl. Gurlt: Handbuch der Lehre von den Knochenbrüchen. Berlin 1862. I. S. 596.

Difformer Callus.

Ollier: Gaz. hebdomad. 1865. p. 515. (Einschnürung des Nerv. radialis in Knochencanal und Neuritis nodosa. Heilung durch Ausmeisselung.) Derselbe: Traité de la régén. des Os. Vol. II. Daselbst der Fall von Hamilton: Compression des N. Medianus durch Humerusfragment, erfolglose Resection. — Denuce: Artic. „coude" 1868 im Dict. de Méd. et de Chirurgie pratique. — Tillaux: Sur les affect. chirurgicale des nerfs. Thèse. N. radialis comprimirt durch Osteophyt nach Fractur. Vergl. Ref. von Volkmann in Virchow-Hirsch's Jahresbericht für 1869. II. S. 348. Daselbst noch Fall von Duchenne und Ollier erwähnt. — Die eingehende Abhandlung von Ferréol Reuillet: Etudes sur les paralysies du membre supérieur liées aux fractures de l'humerus.

Thèse. Paris 1863, recapituirt im Anschluss an zwei Ollier'sche Fälle die bisherige Literatur, zu der auch die Fälle von Condylenfracturen, welche Granger: Edinb. med. and surgic. Journal vol. 14. 1818. S. 199 mit nachfolgenden Ulnarislähmungen beschreibt, gehören.

Echinococcen des Humerus.

Dupuytren: Journ. hebdom. de méd. et de chirurgie 1832 und Bullet. de la Société anat. 1833 bei 26jähr. Mann nach Schuss vor 6 Jahren. — Dickinson: Vergl. Viertel über Knochenechinococcen, v. Langenbeck's Arch. Bd. XVIII. S. 476 u. ff. Bei 27jähr. Mädchen durch Pseudarthrose des Humerus Haarseil gezogen und dadurch Hydatiden entleert. — Léon Labbé: The Lancet 1874. Pseudarthrose des Humerus, Knochennaht, behufs Incision, dabei Hydatiden entleert. Alle 3 Fälle sind geheilt. — Kuster: Ein Fall von Echinococcus im Knochen. Berl. klin. Wochenschrift 1870, Nr. 12. Pseudarthrose des Humerus, Incision, Entleerung des hydatidenhaltigen Abscesses, später Exarticulation. — Demarquay: Hydatides de l'humerus. Gaz. des hop. Nr. 19. 1869. — Réczey: Ueber Knochenechinococcen aus Zeitschr. f. Chir. Bd. VII., ref. Virchow-Hirsch's Jahresber. für 1876. II. — Vidal: Considérations sur les kystes hydatiques des os. These Sceaux 1877. Uebersicht der bisherigen Beobachtungen (nicht erschöpfend).

Exostosen.

Birket, Cartilaginous and bony growths. Guy's hosp. reports 1868. — Hofmokl: Exostosis cartilaginea humeri. Wochenblatt der Ges. der Wiener Aerzte 1869, Nr. 5.

Chondrom.

Atkinson, Edward: Enormous enchondroma of the humerus. Lancet May 4. 1878. S. 640 mit Holzschnitt. — Fergusson: A system of practical surgery. fifth edition. London 1870, S. 273 mit 2 Holzschnitten.

Krankheiten der Schultergelenksgegend.

Congenitaler Claviculadefect.

Gegenbaur: Fall von erblichem Mangel der Pars acromialis claviculae mit Bemerkungen über die Entwickelung der Clavicula. Jenaische Zeitschr. für Medizin 1864. I. Bd. Heft 1. 4 Fälle. — Kappeler. Ein Fall von fast totalem Mangel der Schlüsselbeine. Mit Tafel. Archiv der Heilkunde 1875. S. 265 u. ff. — Luschka: Die Anatomie der Glieder des Menschen. Tübingen 1865. S. 22. Fall von P. Niemeyer beobachtet, linksseitiger totaler Defect mit rechtsseitiger Scoliose bei 12jähr. Knaben.

Congenitale Schulterluxation.

Froriep: Chirurgische Kupfertafeln. 321. Zur Erläuterung angeborener Luxationen am Schultergelenk, nach R. W. Smith. Dublin Journal of med. science May 1839. Smith beobachtete 5 Fälle und referirt einen 6., er konnte 2 anatomisch untersuchen, während d'Outrepont (Abhandlungen 1822. S. 248) bei der Entbindung einer Frau eine doppelseitige Schulterluxation des Kindes constatirte, schon 1804. — Ammon: Angeborene chirurgische Krankheiten, 1842. will bei einem 50jähr. Bergmanne eine angeborene Verrenkung des Oberarmes noch Katen gefunden haben. — Melicher. Die angeborenen Verrenkungen, Wien 1845, hatte Gelegenheit, gleich nach der Geburt eine Totalverrenkung der Schulter nach vorne zu erkennen und lange Zeit zu behandeln. — Mayer: Das neue Heilverfahren der Totalluxationen durch Osteotomie, Würzburg 1855, beschreibt drei Beobachtungen linksseitiger Luxat. humeri subcoracoidea congenita. — Malgaigne: Rev. méd. chir. Paris 1855, Avril, behauptet, dass die Beobachtungen congenitaler Schulterverrenkungen sich auf in erster Kindheit oder inter partum erworbene Deviationen beziehen. — Heine. Spinale Kinderlähmung. Stuttgart 1860, vergl. § 10. — Kuestner, Die typischen Verletzungen der Extremitätenknochen des Kindes durch den Geburtshelfer. Halle 1877. — Uffelmann:

Anatom. Chir., Studien oder Beitrage zur Lehre von den Knochen jugendlicher Individuen Hamburg 1876, S. 34 u. ff. — Vogt: Die traumat. Epiphysentrennung u. s. w. v. Langenbecks Archiv Bd. XXII — Mayer a. a. O. S. 34 nennt sein Heilverfahren fur veraltete subcoracoideale Fotalluxationen „Osteotomia angularis partialis scapulae". — Friedberg: Pathologie und Therapie der Muskellahmungen. Weimar 1858, S. 8 u. ff. Beob. 2 und 3.

Erkrankung der Schulterschleimbeutel.

Die Bursa acromialis von Luschka Die Anatomie der Glieder des Menschen S. 37. — Hyrtl. Handbuch der topogr. Anat. II. S 316 — Heineke: Die Anat. und Pathol der Schleimbeutel und Sehnenscheiden. Erlangen 1868, S. 53, erwahnen nur in einigen Worten das Vorkommen einer accidentellen Bursa mucosa subcutanea.

Die Bursa subacromialis und subscapularis vergl. Heineke a. a. O S. 57. — Henle. Handbuch der Muskellehre. Braunschweig 1858, S 172. — Luschka a. a. O. S 35. — Gurlt: Beitr. zur vergl pathol. Anatomie der Gelenkkrankheiten. S 241 — Hyrtl: Med. Jahrb. Bd 39. 1842. S 261. fand ein Hygroma proliferans der Bursa subscapularis mit Atrophie des M. subscapularis. — Bursa subcoracoidea. Gruber: Die Oberschulterhaken-Schleimbeutel Memoires de l'acad. de St Petersbourg 1861. III, 11, sowie die genannten Handbucher

Bursa subdeltoidea: Ueber die Anatomie vergl. die gen. Handbucher. Die Casuistik des Hygroms der Bursa subdeltoiden habe ich in der Dissertation von Tuszewski das Hygrom der Bursa subdeltoidea, Greifswald 1878, zusammenstellen lassen Hyrtl a. a. O S 317 — Gurlt a. a O. S. 265. — Masserell: Das Hygrom der Bursa subdeltoiden, Diss. inaug. Giessen 1869. Walderstrom: Upsala lak. forhandl. VIII. 1873, S 370. — Stanley: Medical Times Sept 1853 Die betr. Abbildung der normalen Topographie dieser Bursa giebt Tfl. III m. u Tfl. XIII fig 1 von Alexander Monro's Abbildungen und Beschreibungen der Schleimsacke des menschlichen Korpers, umgearbeitet und vermehrt herausgegeben von Joh Rosenmuller Leipzig 1799. Duplay: De la periarthrite scapulo-humérale et les raideurs de l'epaule qui en sont la conséquence Archives generales Novbr. 1872. Vol. II. S. 513—542.

Luxation der Bicepssehne Jarjavay. Sur la luxation de la longue portion du muscle biceps humeral Gaz hebd 1867. 2 série t. IV, S. 325 u. ff. Derselbe kritisirt die Falle von Cooper: Myotomia reformata, Montegga, Stanley, Soden, die auch Bonnet: Ueber die Krankheiten der Gelenke, S. 783—787, ausfuhrlich discutirt — Malgaigne: Ueber Scapulalgie, l'Union 113 1853, Ref. in Schmidt's Jahrbuchern Bd 81 S. 83, weist nach, wie sowohl Bicepsdislocationen als auch incomplete Humerusluxationen sehr wohl durch Schultergelenkentzundung hervorgerufen wird Fuhrer, Beitrage zur chirurg. Myologie Berlin 1850, S 71. — Chojnacki: Ueber Sehnenluxationen. Dissert. inaugur. Greifswald 1877. S. 20 u. ff.

Schultergelenkentzündung.

Bonnet. Ueber die Krankheiten der Gelenke, deutsch von Krupp. Leipz. 1847, S. 767. — Aeby. Beiträge zur Kenntniss der Gelenke. I. Ueber Form und Mechanik des Schultergelenkes beim Menschen Deutsche Zeitschrift fur Chirurgie Bd. VI, S 377 u. ff. — Fuhrer a. a O S 70. — Malgaigne. Ueber Scapulalgie, l'Union 113 1853 Derselbe referirt auch die Beschreibung Astbley Cooper's uber die incomplete Luxation des Oberarmes — Gruber. Ein Hygroma retroglenoidale scapulae Virchow's Archiv 65 S 238 u Tfl. XII. — Volkmann: Ueber die Caries sicca des Schultergelenkes. Berliner klin. Wochenschrift Nr 43 1867 — Hjort Caries sicca art humeri aus norsk magaz i Lægevid R 3 Bd 4 Forh p 4 ref Virchow-Hirsch's Jahresber. f 1874. II. 475 Wegner. Ueber hereditare Knochensyphilis bei jungen Kindern Virchow's Archiv Bd 50 S 305—22 — Waldeyer und Kohner: Beitrage zur Kenntniss der hereditaren Knochensyphilis, ebendas Bd 55. S 367—379 — Haab: Zur Kenntniss der syph. Epiphysenablosung vergl ebendas. Bd 65 S 366 und Tafel 17. — Osteomyelitis an der Epiphysengrenze. Vergl Es

march. Zur Resection des Schultergelenkes. Verhandlungen der Deutschen Ges. für Chirurgie VI Congress 1877, S. 1, wo nachgewiesen wird, wie die vermeintlichen Schultergelenksresectionen Diaphysenresectionen waren. Ausführliche Literatur von Gurlt daselbst Anmerkung S. 63. — Mensel. Berl. klin. Wochenschrift 1870. Nr. 18. — Lucke: Ueber Percussion der Knochen. Verhandlungen der Deutsch. Ges. für Chirurgie VI Congress 1877. S. 68. — Dolbeau (die Nélaton'sche Percussionsmethode mittelst Sonde betreffend) Gaz. des hôp. 1866. Nr. 93. — Vogt: Die traumat. Epiphysentrennung und deren Einfluss auf das Längenwachsthum der Röhrenknochen. v. Langenbeck's Archiv Bd. 22. S. 343 u. ff. u. Tfl. IV. — Olliers „Periostitis albuminosa" vergl. Poucet. Gaz. hebdom. Nr. 9. 1874 und Thèse Paris 1870 „de l'ostéite chez les enfants et les adolescents".

Arthritis deformans. Vergl. besonders Weichselbaum: Arthritis deformans der beiden Schulter- und Ellenbogengelenke und des Hüftgelenkes. Virchow's Archiv Bd. 55. S. 217 u. Fig. 1. Tfl. XIII, ebenso Weichselbaum: Die sonstigen Veränderungen der Gelenke und deren Zusammenhang mit der Arthritis deformans aus dem 75. Bde. der Sitzungsberichte der kaiserl. Acad. der Wissensch. Aprilheft 1877. Ziegler. — Rapp. Ueber die Usur vom langen Kopfe des M. biceps brachii. Inaug.-Dissert. Tübingen 1866 mit Tafel. — Adams, Todd: Cyclopaedia of anat. und Physiol. Vol. IV. — Gurlt: Beiträge zur vergl. pathol. Anat. der Gelenkkrankheiten. Berlin 1858, S. 253. — Canton. Lond. med. Gaz. Vol. VIII 1849. S. 358. — Gruber: Archiv für Anatomie und Physiologie. Jahrgang 1864. — Lonsdale's Extensionsapparat in Martins und Clark's bildet Hamilton. Knochenbrüche und Verrenkungen. 5. Aufl., S. 233, ab. — Gussenbauer. Eine neue Extensionsmaschine für den Oberarm. Wien. med. Wochenschr. 1874, Nr. 3, giebt eine der erstgenannten ähnliche Vorrichtung.

Neurose des Schultergelenkes.

Vergl. die Abhandlungen über Gelenkneurosen: Brodie: Pathological and surgical observations on diseases of the joints. II. edit. 1822. Uebers. nach der V. Aufl. von Soer 1853. S. 168 u. 301. — Brodie: Lectures illustrat. of certain local nervous affections. Uebers. v. Behrend 1847. S. 379. — Strumeyer: Handb. d. Chirurgie. Bd. I, S. 503 und neuerdings: Erfahrungen über Localneurosen. Hannover 1873. — Hirsch: Beiträge z. Kenntniss u. Heilung der Spinal-Neurosen 1843. — Volkmann. Handb. v. Pitha u. Billroth S. 678. — Esmarch. Ueber Gelenkneurosen. Kiel u. Hadersleben 1872. — Berger. Zur Lehre von den Gelenkneuralgien. Berl. klin. Wochenschrift 1873. Nr. 22, 23 u. 24. — Koch: Zur Lehre von den Gelenkneuralgien. Verhandlgn. der Deutsch. Ges. für Chirurgie. Berlin 1878. S. 138–152. — Gosselin. Sur la periarthrite du genou. Archives generales Octbr. 1873. p. 385 ff. hebt die Differentialdiagnose dieser Affection von der Gelenkneuralgie hervor und recurrirt auf die Abhandlung von Duplay, ebendas. Novbr. 1872. Sur la periarthrite de l'epaule. — Benedict: Electrotherapie. Wien 1868. Beob. 53. — Berger, a. a. O. Nr. 23, S. 271. — Gosselin. Sur la trepanation et l'evidement des os longs dans les cas d'ostéite à forme nevralgique. Gaz. med. de Paris Nr. 44. 1875. — Perret. De la trepanation dans les abscès des os et dans l'ostéite à forme névralgique. Thèse Paris 1876. Führt die characteristischen neuralgischen Schmerzen auf die Compression des jungen und gegen sclerosirtes oder normales Knochengewebe wuchernden Knochenmarkes zurück, indem die Resorption der compacten Knochensubstanz nicht gleichen Schritt mit der Ausdehnung des Knochenmarkes hält; die Trepanation hebt diese Compression auf. — Henry Morris: Clinical lecture on disease of the shoulder-joint with reports of two cases in with the head of the humerus was excised. Lancet October 25. 1879.

Osteosarkom der Schulter.

Zur Casuistik vergl. Sentleben. Ueber Fibroide und Sarkome in chirurgisch-pathol. Beziehung. v. Langenbeck's Archiv Bd. I. S. 140. Obere Humerusepiphyse, 5 Fälle referirt mit 2 Heilungen durch exart. articulatio humeri. — Smith. Lancet. April 10. 1875. Exartic. des Oberarmes wegen 7 Pfd. schweren Sarkomes, Heilung. — v. Dunreicher. Jahresber. der chir. Klinik von Hofmokl u. Albert 1869/70. Unter 116 Fällen von Neubildungen betrafen 4 die ob. Extr., darunter Sarkom am Pectoralis-Ansatze wegen immerwiederkehrender Recidive. Operation bei 15jähr. Mädchen wegen Humerussarkoms schliesslich die Exarticulation nothig. — Volk-

mann: Langenbeck's Archiv Bd. XV. S. 563. Wegen centralen Knochensarkomes des Humerus Resection, todtlicher Ausgang. — Barwell. Transact. of the pathol. soc. XXVI. 1875. Bei 10jahr. Knaben wegen Osteosarcoms resectio humeri, vor Schluss der operat. Wunde Recidiv. — Lesser: Diss. Inaug. Berlin 1875. Seit 5 Monaten bei 15jahr. Patientin kindskopfgrosses Humerussarkom entwickelt, exartic. humeri mit resect. claviculae und lig. venae subclaviae, Recidiv nach 3 Wochen, Tod. — In der Bardeleben'schen Praxis habe ich ein ebenso rasch recidivirendes Osteosarkom der Humerusepiphyse eines 13jahr. Mädchens, bei welchem schliesslich die an der Epiphysenlinie gelöste Diaphyse herausgeriert war, nach der Humerusresection nachbehandelt, wo ebenfalls noch vor Schluss der Resectionswunde ein täglich an Umfang zunehmendes Recidiv mit endlichem tödtlichem Ausgang eintrat.

Osteome der Schulter, Exercierknochen.

Vergl. Virchow: Krankhafte Geschwülste. II. S. 72. — Kuhn: Beschreibung einer pathologischen Knochenbildung zwischen den Weichtheilen des Oberarmes. v. Graefe u. Walther's Journal 1830. Nr. XIV. S. 142. — Josephson. Deutsche Militärärztliche Zeitschr. Heft 2. 1874. — Seydeler: Ebendas. 1879. Heft 1. S. 53. — Billroth: Deutsche Klinik 1855, Nr. 27.

Krankheiten der Achselhöhle.

Verneuil: De l'hidrosadenite et abcès sudoripares. Archives générales de méd. 1864 Novbr. u. 1865 Mars.

Aneurysma.

Lund: Brit. med. Journ. 1878. Vol. I. p. 643. — John A. Wyeth: Essays in surgical anatomy and surgery. New-York 1879. S. 239: Axillary aneurism. Syme: Medico-chirurg. Transact. Vol. 43. 1860. Vergl. meinen Artikel „Aneurysma" in Eulenburg's Realencyclopädie der ges. Heilkunde.

Neubildungen.

Vergl. Busch: Lehrbuch der Chirurgie Bd. II. Abth. 3. S. 51. — Walton: Primary hard cancer in the axilla, several recurrens, subsequent operation, immunity of the breast from cancer. The med. Press and Circul. July 21. 1875.

Narbencontractur.

Stokes: Dublin Journal Novbr. 1877. S. 385. — Quinlan: A method of curing some of the contractions in the neighbourhood of joints the result of burns and scalds. The med. Press and Circul. Febr. 24. 1875.

Krankheiten des Schulterblattes.

Schleimbeutel.

W. Gruber: Die Bursae mucosae in der innern Achselhöhlenwand. Archiv für Anat. u. Physiologie 1864. S. 358 u. Taf. IX. — Terillon: Sur le frottement sousscapulaire et le developpement d'une bourse séreuse accidentelle sous l'omoplate. Archives générales 1874. Octobre. — Gruber: Ein Hygroma retroglenoidale scapulae. Virchow's Archiv Bd. 65. S. 238 u. Taf. XII.

Neubildungen des Schulterblattes.

Busch: a. a. O. S. 18. — Stephen Rogers: American Journal of the medial sciences 1868. Bd. 56. Ref. Schmidt's Jahrb. Bd. 144. S. 194. 98. Ueberblick über 56 Fälle von Resectio scapulae. — v. Adelmann: Zur Geschichte und Statistik der totalen Entfernung des Schulterblattes. Verhandlgn. der deutsch. Ges. für Chirurgie. VII. Congress. Berlin 1878. S. 137. 147. — Gies: Beiträge zu den Operationen an der Scapula. Deutsche Zeitschr. für Chirurgie Bd. XII, S. 551. 58.

Krankheiten des Schlüsselbeines.

Syphilitische Ostitis.

Taylor: Syphilitic lesions of the osseous system in infants and young children. New York 1875. p. 65 u. ff.

Pathologische Luxation.

Malgaigne. Traité des fractures et des luxations. T. II, S. 429 u. 452—54. — Gruber: im Archiv für Anatomie u. Physiologie. 1863. 3. S. 374. — Ludewig: v. Langenbeck's Archiv Bd. VII. S. 167. — Holland: Revue méd. chirurg. T. XII, p. 36. — Monteggia: Ref. bei Malgaigne u. a. O. S. 429, ebendaselbst die von Cooper beschriebene Beobachtung von Davie de Bangay S. 430.

Innervationsstörung am Schultergürtel. Lähmung der Muskulatur des Schultergürtels. Serratuslähmung.

Duchenne: De l'électrisation localisée. Paris 1872. p. 942. — Busch: Handbuch der Chirurgie II. 3. S. 36 mit Abbildung und v. Langenbecks Archiv Bd. IV. S. 39. — Wiesner: Zur Pathogenese und Aetiologie der Serratuslähmungen. Archiv für klin. Medic. V. 1. 1868. — Eulenburg: Fall von Paralyse des M. serratus anticus major. Berl. klin. Wochenschr. 1869. S. 446 mit Abbildung. — Berger: Die Lähmung des Nerv. thoracicus longus. Breslau 1873. — Vogt: Berl. klin. Wochenschr. 1870. Nr. 7. — Bernhardt: Beitrag zur Symptomatologie der Lähmungen der Schultergürtelmuskulatur. Archiv für klinische Medicin XXIV. S. 380—86. — Lewinski: Ueber die Lähmung des M. serratus anticus major. Virchows Archiv Bd. 74. S. 878. — Baumler: Ueber Lähmung des Musculus serratus anticus major nach Beobachtungen an einem Fall von multiplen atrophischen Lähmungen im Gefolge von Typhus abdominalis. Deutsch. Archiv f. klin. Medicin. 1880. Bd. XXV. 4. — Erb: Krankheiten der peripheren cerebrospinalen Nerven. v. Ziemssens Handbuch. 2. Aufl. Bd. XII. S. 501. — E. F. H. u. E. Weber: Verhandlungen der phys.-med. Ges. in Würzburg. Neue Folge. Bd. XI. 1877. Anatomisch-mechanische Studie über die Schultermuskeln. S. 123—52 und S. 257—94. Ueber die Wirkung des M. infraspinatus besonders S. 274 u. f.

Ausserdem die Specialwerke von Eulenburg und Erb. — Von chirurg. Lehrbüchern ausser Busch a. a. O. besonders Albert: Lehrbuch der Chirurgie und Operationslehre. Wien 1878. Bd. II. S. 326 u. ff.

Neuralgien des Plexus brachialis.

Stromeyer: Lehrbuch der Chirurgie II. 881—86. — Luschka: Anatomie der Glieder des Menschen. Tübingen 1865. S. 39.

Cap. I.

Physiologische Differenz beider Extremitäten.

§. 1. Der symmetrische Bau beider Körperhälften im allgemeinen findet zwar auch seinen Ausdruck in der Gestaltung und den specielleren Formverhältnissen der oberen Extremitäten, allein einen nicht unerheblichen Unterschied zwischen der rechten und linken oberen Gliedmaasse müssen wir zu Gunsten der rechten, als innerhalb des Breitengrades der Normalität gelegen, anerkennen. Die kräftigere Entwickelung der rechten Extremität geht Hand in Hand mit der ausschliesslichen Bevorzugung derselben bei den meisten Beschäftigungen. So anerkannt aber auch dies Zusammentreffen der vorwiegenden Rechtshändigkeit mit der stärkeren Ausbildung aller Bestandtheile der rechten Extremität ist, so wenig sind wir bisher im Stande, eine vollgültige Erklärung des ursächlichen Zusammenhanges dieser Thatsache zu geben. Abgesehen von der lediglich auf teleologischen Principien fussenden Erklärung, welche Charles Bell in seiner geistreichen Abhandlung über die menschliche Hand giebt, bleibt gleich unhaltbar die Begründung des Unterschiedes durch Annahme der Gewöhnung und Erziehung als ursächlichen Momentes. Auf diese Factoren allein die Rechts- und Linkshändigkeit und resp. stärkere Entwickelung des betreffenden Gliedes zurückführen, heisst mit der Wirkung die Ursache verwechseln. So schwierig es ist, beide Hände zu gleicher Geschicklichkeit heranzubilden, wie es Celsus vom Wundarzte erheischt in seiner Forderung: „Chirurgus debet esse ambidexter", ebenso fruchtlos ist meist das Bemühen, einen Linkshändigen in einen Rechtshändigen umzustempeln; „naturam expellas furca tamen usque recurret."

§. 2. Die Verschiedenheit beruht eben schon in ungleicher natürlicher Anlage; am begründetsten erscheinen daher die Versuche, den Unterschied in der Entwickelung und die Ungleichheit in der Gebrauchstüchtigkeit auf zu Grunde liegende anatomische Differenzen zurückzuführen. Hyrtl findet dieselben in der Ursprungsfolge der grossen Arterien aus dem Aortenbogen. Durch den Abgang der rechten Subclavia direct aus ihm, also näher dem Herzen wie die linke, ist in Folge des stärkeren Blutdruckes, eine grössere Capacität dieses

Gefässes, sowie aller seiner Verzweigungen bedingt, und hiermit der Grund der stärkeren Entwickelung der von ihr versorgten Organe gegeben. Als schlagenden Beweis für diesen Causalnexus sieht Hyrtl das Zusammentreffen der Linkshändigkeit mit der Ursprungsanomalie der Gefässe aus dem Aortenbogen an. In einer Reihe von Fällen wurde bei Versetzung des Ursprunges der rechten Subclavia hinter die linke gleichzeitig Linkshändigkeit vorgefunden, so dass bei der etwa im Verhältniss 1:50 vorkommenden Häufigkeit dieser Gefässanomalie und der annähernd entsprechenden Frequenz der Linkshändigkeit Hyrtl die ursächliche Beziehung dieser Gefässanomalie zur Linkshändigkeit ausser allen Zweifel gestellt sieht. Dem entgegen müssen wir aber die thatsächliche Beobachtung stellen, wo bei vollständigem Situs viscerum inversus Rechtshändigkeit bestand (Scheele, Fritsche). Pye-Smith fand unter 296 Fällen 4mal Versetzung der Subclavia, in einem dieser Fälle aber Rechtshändigkeit; ferner wurden Fälle gefunden, in denen nicht allein die obere Extremität, sondern die ganze Körperhälfte stärker entwickelt war, wie ja auch normal nicht nur die rechte obere Extremität, sondern die ganze rechte Körperhälfte die stärker entwickelte ist. Dieser, schon von Ch. Bell betonte Umstand weist unzweifelhaft auf einen centralen Ursprung der Differenz hin. Da nach den Untersuchungen von Broca, Boyd, Gratiolet die Entwickelung der linken Hemisphäre der rechten vorangeht, so dürfte die Rechtshändigkeit mittelbar abhängig zu stellen sein von der früheren und ergiebigeren Entwickelung der linken Grosshirnhemisphäre, die ihrerseits wieder begründet ist in der Betheiligung dieses Bezirkes durch die direct vom Herzen Blut zuführende linke Carotis, so dass also auch von diesem Gesichtspunkte aus die verschiedenen Verhältnisse des Gefäss-Ursprunges und Vertheilung die maassgebende Ursache darstellt. Doch ist diese Frage immerhin noch eine offene, zumal die Beobachtungen an Individuen mit Transposition der Gefässe diesen Broca'schen Schlussfolgerungen zu widersprechen scheinen.

Interessant für diese Frage sind nächst den neueren physiologischen Experimentaluntersuchungen über die im Grosshirn befindlichen localen Centren für die Extremitäten von Hitzig, Goltz u. A. die Untersuchungen von Missbildungen und Aenderungen der Körperentwickelung und der Ausbildung der Extremitäten bei Idioten, wie sie unter dem Einflusse eines erkrankten oder verkümmerten Gehirnes entstanden. Meyer beschreibt einen einschlägigen Fall, wo Carpus und Metacarpus wie beim Embryo übermässig entwickelt war, der Daumen aber nur schwächlich und kurz, während gerade die kräftige Ausbildung des Daumens für die menschliche Hand characteristisch ist, beim anthropoiden Affen dagegen bei absolut grösserer Hand, der Daumen relativ und absolut kleiner ist, wie beim Menschen. Nicht minder interessant ist die Beobachtung von Dubrau, wo mit Anomalie des Hirnes rechterseits, Schwachsinn, Epilepsie und Missbildung an Hand und Fuss linkerseits zusammentrifft. Ferner die Beobachtungen von Atrophien an Centralwindungen nach Verlust eines Gliedes in der Jugend (Oudin).

§. 3. Dieser physiologischen Differenz beider Extremitäten müssen wir Rechnung tragen bei der Beurtheilung pathologischer Zustände, sowie bei der Erklärung der ungleichen Häufigkeit von Verletzungen und Erkrankungen an jedem der beiden Glieder. Während durch eigene Unvorsichtigkeit zugefügte Verletzungen vorwiegend die linke Extre-

mität betreffen, da das schneidende oder stechende Werkzeug mit der rechten Hand geführt, beim Fehl-Schnitt oder -Stich die linke trifft, werden andre Verletzungen und Erkrankungen wieder häufiger den rechten Arm befallen, da dieser als der kräftigere instinctiv zum Schutze vorgestreckt, direct exponirt ist und wegen des ausschliesslichen Gebrauches bei den meisten Beschäftigungen in höherem Maasse Schädlichkeiten bei diesen ausgesetzt ist. Es tritt also die Ungleichheit in der Entwickelung und Benutzung beider Extremitäten bedeutend mehr in den Vordergrund für die Begründung des Unterschiedes in der Frequenz der einzelnen Erkrankungen, als es bei den unteren Extremitäten der Fall sein kann. Für die relative Häufigkeit der Berufs-Verletzungen bei Arbeitern giebt über diesen Punkt Hirt's Abhandlung interessante statistische Erhebungen.

§. 4. Um die Erkrankungen der oberen Extremität übersichtlich anordnen zu können, ist es zweckmässig, die einzelnen Bezirke abweichend von der gewohnten Eintheilung der beschreibenden Anatomie abzugrenzen. Statt der Eintheilung in Oberarm, Vorderarm und Hand müssen wir die vom chirurgischen Standpunkte als wichtigsten intermediären Bezirke gesondert hervorheben. Wir erhalten also durch Hinzufügung der Gelenkbezirke folgende Abtheilungen:

Schultergürtel,
Schultergelenksbezirk,
Oberarm,
Ellenbogengelenksbezirk,
Vorderarm,
Handgelenksbezirk,
Hand, aus Finger und Mittelhand bestehend.

§. 5. Der ganze Bau der oberen Gliedmaasse repräsentirt in seiner Detailausführung den Zweck: in der Leistungsfähigkeit des Endgliedes der Extremität das höchstmöglichste Maass von Mannigfaltigkeit, Geschwindigkeit und Kraft der Bewegung zu vereinigen. Vermöge dieses dahin zielenden anatomischen Baues ist die physiologische Function der Hand eine derartig vollkommene, dass Galen dieselbe mit Recht „das Werkzeug aller Werkzeuge" nennen konnte. Wie also die ganze Leistung der oberen Gliedmaasse für den Menschen wesentlich im freien und ergiebigen Gebrauche der Hand gipfelt, so sind auch von den Erkrankungen des ganzen Gliedes gerade die Störungen dieses Organes von so vorwiegender Bedeutung, dass es nicht nur aus Zweckmässigkeitsgründen gerechtfertigt ist, diesen wichtigsten Theil voranzustellen.

A. Die Krankheiten der Hand und der Finger.

Cap. II.

Angeborene Missbildungen und Formfehler.

§. 6. Die als physiologische Differenz hervorgehobene Asymmetrie beider Extremitäten führt uns zur Beurtheilung derjenigen congenitalen Zustände, bei denen eine Asymmetrie in der Entwickelung der ganzen Extremität oder einzelner Abschnitte in das Bereich der pathologischen Bildung zu setzen ist. Es kann hier die fötale Ausbildung sowohl die Norm überschreiten, wie umgekehrt, unter der Norm zurückbleiben. Je nachdem nun diese Anomalie das Maass- oder das Zahlenverhältniss in der Entwickelung des Gliedes betrifft, haben wir im ersten Falle mit einem Uebermaass und einer Ueberzahl der Bildung zu thun, während im zweiten Falle die Missbildung in abnormer Kleinheit oder Mangel in der Entwickelung Ausdruck findet.

Ausser diesen das Maass und die Zahl betreffenden Entwickelungsanomalien finden wir ferner Missbildungen, bei denen der Bildungsfehler sich auf den Trennungsvorgang der einzelnen Gliederabschnitte bezieht: es kann auch hierin Mangel oder Ueberschuss der Trennung vorliegen. Schliesslich sind noch einzelne Fälle beobachtet, bei denen die Stellung der im übrigen normal gebildeten Gliederabschnitte eine abnorme war, so dass die congenitalen Deviationen wenigstens zu erwähnen sind.

§. 7. Angeborenes Uebermaass, congenitale Hypertrophie. Riesenwuchs.

Häufiger als die äusserst selten beobachtete hypertrophische Entwickelung einer ganzen Körperhälfte (einseitiger Riesenwuchs) findet sich das Entwickelungsübermaass auf eine Extremität beschränkt und betrifft meist nur einzelne Abschnitte derselben und zwar vorwiegend Hand und Finger. Solche partiellen Hypertrophien, Megalodactylie, werden in zwei verschiedenen Formen beobachtet, deren anatomische Differenz auch klinisch festzuhalten ist.

Es kann nämlich die Hypertrophie alle Gewebe, Scelett- und Weichtheile gleichmässig betreffen, sodass der Unterschied der congenital hypertrophirenden, von den entsprechenden normalen Gliedern nur durch die abnorme Volumszunahme bedingt wird, während sie selbst in ihren Theilen durchaus proportional entwickelt sind. Von dieser Form, der einfachen gleichmässigen Hypertrophie an der Extremität, ist wohl zu unterscheiden diejenige Missbildung, bei der sich neben dem Riesenwuchs der Scelettabschnitte noch eine vorwiegende Hypertrophie in den bedeckenden Weichtheilen findet. Diese letztere findet sich ganz besonders im volaren Unterhautbindegewebe ausgeprägt und zwar in circumscripter oder diffuser Form, mit Vorliebe das dort befindliche Fettgewebe betheiligend.

Seltener finden sich hypertrophische Vorgänge der Art auf dem Fingerrücken. Billroth heilte bei einem Knaben und einem Mädchen

durch ovale Excisionen angeborene Hypertrophie der Fingerhaut auf dem Rücken der ersten Phalanx des Mittelfingers mit erweiterten Gefässen, etwas Pigmentirung und kleinen papillären Wucherungen. —

§. 8. Solche Hypertrophie mit Geschwulstbildung, wegen der oft vorwiegenden Betheiligung des subcutanen Fettgewebes, besonders an der Volarseite der Finger am entsprechendsten als Megalodactyla lipomatosa hervorzuheben, finden wir auch repräsentirt durch die Form der angeborenen Elephantiasis, die Virchow als „weiche E" beschreibt. Findet die anomale Gewebsbildung im Fötus in der späteren Periode statt, in welcher schon Fett im Bindegewebe abgelagert ist, so tritt die lipomatöse Geschwulstbildung in den Vordergrund, beginnt aber der krankhafte Vorgang zu einer Zeit, wo noch Schleimgewebe unter der Haut liegt, so wird auch später durch ein lockeres, zuweilen gallertartiges Gewebe die Anschwellung gebildet. In diesem hyperplastischen Bildungsgewebe finden meist gleichzeitig Hyperplasien der eingelagerten Theile statt, besonders der Gefässe und Nerven, ja auch der Muskeln und Knochen. In solchen Fällen hyperplastischer Gefässwucherung, die seltener die Lymphgefässe, häufiger die Blutgefässe betrifft, finden sich oft besonders die Venen zu dichten varicösen Netzen vergrössert, wodurch die ganze Geschwulstbildung der cavernösen sich anschliesst. Diese schon an der Grenze der congenitalen Hypertrophie stehenden Missbildungen, bei denen mehr und mehr die Geschwulstbildung in den Vordergrund tritt, zeichnen sich auch meist durch ein rapideres Wachsthum aus. Während wir nämlich aus den bisherigen Beobachtungen den Schluss ziehen können, dass die erstbeschriebene Form einfacher, gleichmässiger Hypertrophie fast ausnahmslos an den befallenen Theilen nur eine dem ganzen Körperwachsthum proportionale Zunahme an Länge und Dicke bemerken lässt, findet bei der zweiten Form sehr häufig eine rapidere Steigerung des Missverhältnisses statt, die dann zu den monströsesten Bildungen führen kann.

Leider sind in der bisherigen Casuistik diese beiden Formen meist nicht auseinander gehalten, obgleich wir es nach dem eben erörterten für durchaus wichtig in prognostischer und demzufolge auch in therapeutischer Beziehung gelten lassen müssen. Uebergänge giebt es allerdings auch hier: wir finden einfache Hypertrophien mit kleineren Fettgeschwülsten sowohl, wie mit gleichzeitigen mehr oder weniger ausgeprägten Gefässveränderungen. Ein mir seit längerer Zeit zur Beobachtung vorliegender Fall von einfacher gleichmässiger Hypertrophie des linken Zeigefingers bietet zugleich an der Pulpa der Nagel- und Mittelphalanx mässige lipomatöse Geschwulstbildung dar. Wagner und Busch fanden stark erweiterte Venen, Chassaignac Varicen und Teleangiectasien. Reid fand die A. radialis doppelt so stark wie am gesunden Arm; Klein erhielt nach Exarticulation des hypertrophischen Zeigefingers häufige Nachblutungen aus den erweiterten Gefässen: auch bei dem kürzlich von Leisrink beschriebenen Fall war circumscripte Geschwulstbildung neben congenitaler Hypertrophie der rechten Hand vorhanden, und neben den mit ectatischen Venen des Vorderarms zusammenhängenden Tumoren stark erweiterte Lymphgefässe nachgewiesen.

Ueber die directen Ursachen solcher Missbildungen sind wir selbst-

redend noch ganz im unklaren, selbst für mittelbare ätiologische Momente fehlt hier jeglicher Anhalt — erbliche Anlage wird nur einmal (Curling) angegeben; mit naivem Pathos betonte Klein, dass die Mutter des von ihm wegen hypertrophischen Zeigefingers operirten Kindes im 6. Monat mehreremale in den Finger gebissen wurde!

§. 9. Für die therapeutischen Maassnahmen ist die Beachtung der beiden unterschiedenen Formen wichtig. Sehr in die Wagschale fallend für den Entscheid in der Frage über operative Eingriffe ist die Thatsache, dass oft mehrere Finger mit angrenzenden Abschnitten der Hand gleichzeitig befallen sind. Unter 20 Fällen war nur 3 mal ein Finger hypertrophisch.

Friedberg fand bei einem 12jährigen Mädchen congenitale Hypertrophie des rechten Beines, linken Armes, und zugleich lipomatöse Geschwulst am Rücken. Chassaignac beobachtete einen 18jährigen Menschen mit Riesenwuchs an der rechten oberen und unteren Extremität. Busch beschreibt eine Hypertrophie des 3. und 4. Fingers bei einem 14jährigen Mädchen und citirt folgende Autoren: Klein, H. des Zeigefingers. Wulff, halbe Hand und drei Finger. Curling, 2., 3., 4. Finger rechts, 1., 2., 3. links. Power, 3. und 4. Finger. Paget, 1. und 2. Finger. Owen, Mittelfinger an beiden Händen doppelt so lang wie die Zeigefinger. Reid fand den 1. und 2. Finger hypertrophisch. Legendre, bei einem 4jährigen Kinde den 4. und 5. Finger sammt der Ulnarhälfte der Hand, gleichzeitige lipomatöse Wucherung. Ebenso beobachtete Wagner Hypertrophie der rechten Hand mit Fettgeschwulstbildung, sodass die Hand 12 Pfund wog. Guersant erwähnt eine Hypertrophie des 4. und 5. Fingers. Fort referirt in seiner Abhandlung einschlägige Befunde von Foucher, Broca, Verneuil. Auch Annandale beschreibt drei Fälle, die den 2. und 3., 3. und 4. Finger und Daumen sammt oberer Extremität betreffen. Meine Beobachtung betraf den Zeigefinger alleine[1]).

§. 10. Da durch den einfachen Riesenwuchs eine Gebrauchsstörung des Gliedes meist nicht bedingt wird (vergl. die Beobachtung von Beck, wo die Hypertrophie von Daumen und Zeigefinger in keiner Weise functionell störte), wenn auch keineswegs mit der stärkeren Entwickelung eine grössere Kraftentfaltung ermöglicht wird (Chassaignac), so werden wir, um lediglich aus cosmetischen Rücksichten operatives Einschreiten gerechtfertigt zu halten, die individuellen Verhältnisse im gegebenen Falle entscheiden lassen müssen. Ist jedoch neben der Form auch die Function beeinträchtigt oder lässt das weitere Wachsthum eine Schädigung derselben voraussehen, so kann die frühzeitige Entfernung ein oder des andern Fingers direct geboten sein. Durch die bedeutende Grössenentwickelung einzelner Finger kann auch die Stellung der normal gebauten Nachbarfinger derartig gestört werden (Fig. 1), dass nur durch rechtzeitige Beseitigung die Function der Hand sicher gestellt werden kann. Sind solche zwingenden Vorbedingungen nicht vorhanden, so wird man stets die weiteren Wachs-

[1]) Auch in der während der Correctur eingesehenen Abhandlung von Fischer, Der Riesenwuchs, Deutsch. Zeitschr. für Chirurgie 1880. Bd. XII, S. 1—40, finden wir diese mehrfache Betheiligung bestätigt.

thumsverhältnisse, selbst wenn nur ein Finger erkrankt ist, abzuwarten haben. Wenn auch ein Wachsthumsstillstand erfahrungsgemäss in keinem Falle eintritt, so ist doch die definitive Voraussage der Grösse des bleibenden Missverhältnisses nicht von vornherein möglich. Eine Einschränkung auch des proportionirten Mitwachsens etwa durch mechanische Mittel ist eine ebenso naheliegende wie schwierig zu lösende Aufgabe. In meinem Falle versuche ich durch dauernde elastische Compression derselben nahe zu treten.

Fig. 1.

Congenitale Hypertrophie des Zeige- und Mittelfingers (Annandale)

Ueber den hypertrophischen Zeigefinger des 4jährigen Knaben wird eine aus übersponnenen Kautschukfaden gewirkte Kappe nach Art eines Handschuhfingers getragen. Sehr einfach erwies sich mir auch die methodische Compression durch Einwickelung mittelst sich deckender Heftpflasterstreifen. Nachdem der Finger von der Spitze an bis zur Wurzel nach Art eines Baynton'schen Verbandes umwickelt ist, wird der ganze Verband mit Collodium bestrichen; auf diese Weise hält er selbst bei öfterer Befeuchtung beim Waschen 8—14 Tage und übt einen ertraglichen wirksamen Druck auf die Theile aus. Meist wird wohl die Erreichung des angestrebten Erfolges an der Schwierigkeit der dauernden Durchführung solcher Maassnahmen scheitern.

§. 11. Nicht verstümmelnde Operationen, wie etwa Gelenkresectionen mit Excision entsprechender Epiphysenknorpel oder Discision dieser letzteren allein, um Hemmung des Wachsthums zu erzielen, setzen schon zur Ermöglichung ganz besonders gunstige individuelle Vorbedingungen voraus. Für die principielle Erwägung dieser Frage müssen wir uns erinnern, dass die Metacarpalknochen sowohl, wie auch die Phalangealknochen obere und untere Epiphysen besitzen (Schwegel), an den Phalangen sind die unteren Epiphysen den schwächeren und verschmelzen früher mit der Diaphyse, wie umgekehrt ein gleiches von den obern Metacarpalepiphysen gilt. Dies letztere ist wohl in Betracht zu ziehen, da wir diesem anatomischen Verhältniss entsprechend bei Exarticulation eines hypertrophischen Fingers für den ja meist mit vergrösserten Metacarpus durch einfache Decapitation eine wesentliche Wachsthumshemmung erzielen können.

Solche eingreifenden Operationen werden ungleich häufiger geboten sein durch die zweite Form der congenitalen Megalodactylie, die Hypertrophie mit gleichzeitiger Geschwulstbildung. Schon bei den Fällen, in welchen nur mässige Degeneration des Fettgewebes anfangs vorliegt, finden wir oft die hypertrophirten Glieder in stärkeren Proportionen zunehmen wie der übrige Körper (Fälle von Busch,

Wagner, Wulff) und in gesteigertem Maasse gilt dies von den andern genannten Hypertrophien in den Weichtheilen. In solchen Fällen sind meist frühzeitige Entfernungen nicht zu umgehen, wobei der Häufigkeit der gleichzeitigen abnormen Gefässentwickelung bei der Technik der Operation Rechnung zu tragen ist. In derartig monströsen Fällen, wie Fig. 2 darstellt, ist die ungünstige Prognose der Operation, Beseitigung des hypertrophischen Gliedes, lediglich durch das Befallensein des Daumens bedingt.

Fig. 2.

Congenitale Hypertrophie — Riesenwuchs des Daumens mit Geschwulstbildung (Annandale)

§. 12. Nicht so selten wie dies Uebermaass in der fötalen Entwickelung einzelner Abschnitte der oberen Extremität finden wir die Bildung einer Ueberzahl, wenigstens gehört die congenitale Polydactylie, die Bildung überzähliger Finger, zu den häufigeren Missbildungen. Auch bei der von Murray vorgestellten, sonst wohlgebildeten Frau mit 3 Händen begann die Duplicität der Knochen linker Extremität erst am Carpus, die überzählige Hand ist kleiner und die Daumen rudimentär. Die Mehrzahl dieser Bildungsanomalien, zumal derjenigen, bei denen es sich um eine beträchtliche Vermehrung der normalen Fingerzahl handelt, ist auf eine Verschmelzung ursprünglich doppelter Keimanlagen zurückzuführen. Sehr häufig findet sich nämlich die Polydactylie einer oder beider Hände gleichzeitig mit analoger Missbildung an den Füssen. Gruber beschreibt zwei Fälle, in denen wirklich 10 Finger an jeder Hand neben 10 Zehen an jedem Fusse vorkamen; durch Zusammentreten der gleichartigen Theile können dann je 2 Hände und 2 Füsse zu einem vielfingrigen Gliede verschmelzen. Beweisend für diesen Zusammenhang können besonders Fälle sein wie der von Gherini mitgetheilte, in welchem Polydactylie mit Syndactylie gleichzeitig auftrat: es fanden sich an jeder Hand 6 Finger und an jedem Fusse 9 Zehen. Die 6 Mittelhandknochen tragen alle dreigliedrige Finger, sodass also der Daumen fehlt; die 3 Finger an der Radialseite sind verwachsen, der 4. ist frei, 5 und 6 an der Ulnarseite wieder verwachsen. Der 1. und 6. Finger gleichen kleinen Fingern, der 3. und 4 sind einander ganz gleich an Länge und Dicke, sie stellen die Mittelfinger dar, Zeigefinger und Daumen würden demnach fehlen.

Diese Erklärungsweise scheint wenigstens sachgemässer wie der Versuch, die Polydactylie nach Darwin'scher Deduction als eine atavistische Erscheinung, einen Rückschlag auf einen niedriger organisirten vielfingrigen Vorahnen aufzufassen. Die zum Beweise hierfür herangezogene angebliche Beobachtung englischer Autoren, dass nach operativer Entfernung solch überzähliger Finger ein Wiederwachsen stattfindet, beruht auf Irrthum (Rüdinger). Wenn nach der Abtragung ein Nachwuchs stattfand, müssten wir annehmen, dass in dem

Stumpfe ein Epiphysenknorpel erhalten war und mittelst dieses etwas Knochenwachsthum erfolgte; eine Regeneration des entfernten Gliedes ist nie beobachtet.

Abgesehen von den erwähnten Raritäten, wo 10 Finger an jeder Hand vorkamen, sind auch die nächsten Abstufungen 9 bis 7 Finger bedeutend seltener, wie das Vorkommen eines supernumerären Fingers an einer oder beiden Händen. Solche Individuen waren als „sedigiti" schon den Römern bekannt und ist diese Missbildung, wie die Polydactylie überhaupt, sehr häufig erblich in mehreren Generationen beobachtet und zwar wechselnd in männlicher und weiblicher Descendenz oft mehrere Glieder einer Familie gleichzeitig betreffend.

Carolis verfolgte in einer Familie Polydactylie durch 4 Generationen, Mitchell durch 3 Generationen. Beweisend für das gleichzeitige Vorkommen in einer ganzen Familie ist der Fall Thomas Coppy: der 19jährige Th. hatte 14 Finger und 7 resp. 6 Zehen, seine 5 Brüder und 4 Schwestern hatten sämmtlich einen überzähligen Finger und 12 Zehen, bei 3 Schwestern war dasselbe Zahlenverhältniss wie bei Th., ebenso bei der Mutter, Mutter Bruder und Mutter Vater.

§. 13. Was die Stellung der überzähligen Finger anbetrifft, so ist es characteristisch, dass, wo 6 Finger vorhanden sind, der überzählige stets an der Ulnar- oder Radialseite steht. Gruber fand unter 127 Beobachtungen in $^3/_5$ der Fälle überzählige kleine Finger, in $^2/_5$ überzählige Daumen.

Fig. 3. Fig. 4 Fig. 5.

Überzählige Daumen. Verschiedener Grad der Entwickelung (Annandale)

Sehr verschieden zeigt sich der Grad der Entwickelung und selbstständigen Ausbildung solch überzähliger Finger. Am Daumen kann es sich im geringsten Grade um eine nur angedeutete oder durchgehende Bifurcation der Nagelphalanx handeln (Fig. 3). Häufiger findet sich der überzählige Daumen aus ein oder zwei Phalangen gebildet, deren Verbindung mit dem normalen Gliede wieder eine ver-

schiedenartige sein kann: entweder durch eine nur aus Weichtheilen bestehende Vereinigung (Fig. 4) oder durch eine reguläre Gelenkverbindung am Metacarpus primus; im letzteren Falle gewinnt dann der Finger auffallende Aehnlichkeit mit einer Krebsscheere (Fig. 5).

Selten ist auch ein überzähliger Metacarpus vorhanden und als Unicum dürfte der Fall von Carré dastehen, wo bei Polydactylie zugleich an dem betreffenden Vorderarm ein doppelter Radius vorhanden war. Die anatomische Untersuchung derartig vollständig ausgebildeter überzähliger Daumen (Richet, Gruber) zeigt die Sehnen durch Bifurcation der normalen Daumensehnen gebildet. Die Nervi medianus und r. dorsalis n. radialis betheiligen ihn ebenfalls, die Arterien stellen einen voluminösen Stamm dar. Dem entsprechend ist auch oft die Functionsfähigkeit eine sehr ergiebige.

Auch der überzählige kleine Finger sitzt selten auf einem eigenen Metacarpus sextus (Fig. 6) oder auf einem Metacarpale V bifidum.

Fig. 6.

Fig. 7a

Fig. 7b

Verschiedene Grade der Entwickelung des überzähligen Kleinfingers.

Gewöhnlich articulirt er aus 1 bis 3 Phalangen bestehend, seitlich am Os metacarp. V. (Fig. 7a). Stellt er nur ein knochiges oder knorpliges oder nur aus Haut und Fettgewebe bestehendes Rudiment dar,

das eine wirkliche Gelenkverbindung mit dem normalen Sceletttheil der Ulnarseite der Hand nicht eingeht (Fig. 7 b), so kann der Ursprung dieses Appendix am Carpus, Metacarpus, Grund- oder Mittelphalanx oder den Interphalangealgelenken stattfinden. Während die Fälle von Polydactylie, bei denen die überzähligen Finger gerade so construirt sind, wie die normalen nach dem oben Gesagten zu den wahren Duplicitäten zu zählen sind, sind solche krüppelhafte Bildungen meist auf eine ursprünglich pathologische Entstehungsweise

Fig. 8.

Syndactylie mit Polydactylie (Heynold).

zurückzuführen. Interessant bleiben in ihrer Entstehungsweise vor allem noch die Fälle, in denen sich die Polydactylie mit der Syndactylie combinirt. Fig. 8 zeigt solche Hand, an der ein völlig ausgebildeter doppelter Daumen noch vorhanden, ein früher vorhandener überzähliger rudimentarer Kleinfinger abgebunden war und der 3.—5. Finger fibröse Verwachsung erkennen lassen (Heynold).

§ 14 **Die Behandlung der Polydactylie kann selbstverständlich nur in der operativen Entfernung überzähliger Finger beruhen.**

Dieselbe ist nur in den Fällen ausgeschlossen, wo mehrere vollständig normal entwickelte und normal functionirende Finger sich vorfinden; bei solcher Missbildung würde der reelle Nutzen in keinem Verhältniss stehen zur Grösse des nothwendigen operativen Eingriffes.

Mit wenig Ausnahmen wird übrigens schon nach dem Wunsche des Besitzers überzähliger Finger oder bei dessen Unmündigkeit, seiner Angehörigen die Beseitigung angezeigt sein. Wir werden heutzutage, wo wir die Gefahr accidenteller Wundkrankheiten sicher vermeiden können, selbst in solchen Fällen, in denen mehr formelle als functionelle Rücksichten den Wunsch begründen, zur operativen Maassnahme uns berechtigt fühlen. Früher waren solche mehr aus cosmetischen Gründen auszuführende Operationen als „Opération par com-

plaisance" wegen der möglichen Gefahr übler Folgen selbst kleinerer Eingriffe, principiell verpönt. Heute sind wir durchaus berechtigt, die Grenzen der Indicationen weiter zu stecken, wir müssen nur consequent auch die kleinsten Operationen, um die es sich hier handelt, nicht, weil sie leicht sind, auch leichtfertig ausführen, sondern in Ausführung und Verband jedesmal gleich sorgfältig vorgehen. Auch der geringfügigste Grad der fraglichen Missbildung, bei dem wir etwa den kleinen Appendix ohne weitere Cautelen an der Hautfläche mit der Scheere abtragen oder mittelst Faden abbinden, kann uns nach solchem voreiligen Eingriff im ersten Falle durch Nachblutungen, im zweiten durch septische Entzündungen unter dem mortificirten Stückchen strafen. Die chirurgische Behandlung, also auch der geringeren Grade der Polydactylie soll stets mit den nöthigen Vorsichtsmaassregeln vorgenommen und ausgeführt werden.

Die Zeit, welche wir als die geeignetste zur Operation wählen sollen, ist principiell möglichst früh im ersten Kindesalter einzuhalten und nur aus bestimmten individuellen Gründen von dieser Regel abzusehen. Im vorschreitenden Lebensalter wird die Operation besonders in Bezug auf die Ab- und Auslösung ossificirter Scelettheile complicirter, wie an den weichen kindlichen Gliederchen und auch Verband und Nachbehandlung durchaus nicht leichter durchzuführen. Will man nicht gar warten, bis die Kinder „verständig" geworden sind, ein Zeitpunkt, der in seiner bekannten Unbestimmtheit bei vielen für therapeutische Eingriffe bekanntlich oft mit dem Schwabenalter kaum erreicht wird, so verhalten sich Kinder in den ersten Lebenswochen weniger ungeberdig mit den oberen Extremitäten wie in späteren Jahren. Auch ist doch die psychische Wirkung, die durch langes Hinausschieben der Heilung eines missgestalteten Kindes auf die Mutter unzweifelhaft geübt wird, oft nicht zu unterschätzen.

Da es sich fast immer um überzählige Daumen oder kleine Finger handelt bei der Beseitigung, so ist das Operationsverfahren für fast alle Fälle geringeren und höheren Grades dasselbe: Nach Circumcision der Haut und deren Zurückschiebung wird die Ablösung des Gliedes aus seinen Befestigungen vorgenommen, mögen dieselben nun ligamentöser, articulärer, oder osteoformer Natur sein.

Ist der überzählige Finger durch einfache ligamentöse Verbindung an Ulnar- oder Radialseite befestigt, so kann man, falls der Stiel dünn ist, die Haut circumcidiren und nach Umlegung einer Seiden- oder Catgutligatur vor derselben das Rudiment abtragen. Auch in solchen Fällen enthält nämlich die Verbindungsbrücke regelmässig einen stärkeren arteriellen Zweig, der, um Blutungen später vorzubeugen, unterbunden werden muss; schneidet man aber von vorneherein den Stiel einfach au niveau ab, so ist das sich retrahirende Gefäss schwer mit einer Ligatur zu fassen und muss eine die Wundränder sammt dem in der Tiefe befindlichen Gefäss fassende Naht angelegt werden.

Soll absolut ohne Messer operirt werden, so empfiehlt sich, statt der altersüblichen Fadenumschnürung, die elastische Ligatur zur unblutigen allmähligen Durchtrennung solcher Stiele, da ja die galvanocaustische Schlinge wegen zu grosser Umständlichkeit kaum in Frage kommt. Der Stiel wird nach vorheriger sorgfältiger Desinfec-

tion mittelst Carbolwaschung durch einen festdrumgeknoteten Gummifaden (wie er sich in den übersponnenen Gummibinden vorfindet), umschnürt und fällt der Appendix je nach der Stärke des Verbindungsstranges in 3 bis 5 Tagen ab.

Nach der Abtrennung durch Schnitt legt man auf die mittelst Carbolwatte sorgfältigst abgetupfte Wunde einige Stückchen Borlint und befestigt dieselben mit einer Collodiumschicht. Auch um die durch Ligatur umschnürte und der Mortification anheim fallende Stelle thut man gut, einen bedeckenden Ring von Salicylwatte oder Borlint zu legen und für Befestigung mittelst Collodium zu sorgen.

Besteht der überzählige Finger aus mehreren Phalangen, die in regulärer Gelenkverbindung mit dem Nachbarfinger stehen, so wurde früher als Regel festgehalten: steht dies Glied mit einem Gelenke des Nachbarfingers in offener Verbindung, so amputirt man unter Zurücklassung eines kurzen Stumpfes an der Basis, ist es durch eine selbstständige Gelenkverbindung am Metacarpus oder der Phalanx befestigt, so exarticulirt man. Mit vollem Recht galt nämlich vor der antiseptischen Periode die operative Eröffnung selbst der kleineren Gelenke für eine um jeden Preis zu vermeidende Complication solcher Operationen, da im Falle eintretender Eiterung und Entzündung eine unberechenbare Reihe von Folgezuständen zu gewärtigen stand. Je mehr wir jetzt die üblen Folgezustände sicher auszuschliessen gelernt haben, um so eher werden wir, zumal im frühen Alter, auch bei der ersten Gruppe lieber exarticuliren. Amputirt man nämlich, so bleibt in dem kleinen, an der Hand zurückbleibenden Stumpf, immer eine kleine Difformität, die zwar unbedeutend ist, aber doch möglichst lieber vermieden wird. Ein vollständiges Verschwinden dieser Difformität im Laufe des weiteren Wachsthumes der Hand (Bardeleben) ist nicht immer zu erwarten, vielmehr hat die, wenn auch seltene, doch beobachtete Veränderung an solchen zurückgelassenen Phalangealstümpfen Veranlassung gegeben, von einem Wiederwachsen des abgetrennten Daumens zu sprechen (cf. oben §. 12). Diese Ansicht ist durchaus irrthümlich. White beschreibt einen Fall, wo der überzählige Daumen eines 3jährigen Knaben nach der Entfernung wiedergewachsen sei, ja selbst nach einer abermaligen Abnahme durch einen anderen Operateur nochmaliger Nachwuchs mit Nagelbildung stattfand. Im zweiten einschlägigen Fall von Struthers wird ausdrücklich erwähnt, dass zur sicheren Vermeidung der befürchteten Gelenkeröffnung ein Stück der Phalanx zurückgelassen sei und dass dieser Stumpf etwas gewachsen sei. Die für diesen letzten Fall gültige Erklärungsweise dürfte auch der ersten Beobachtung zu Grunde zu legen sein. An dem Phalangealstumpfe war der obere Epiphysenknorpel erhalten und trat durch seine Vermittelung späteres Knochenwachsthum im Stumpfe ein. Will man solche immerhin fernliegende Möglichkeit sicher ausschliessen, so müsste man in allen solchen Fällen exarticuliren, wozu unter antiseptischen Cautelen völlige Berechtigung vorliegt.

Mag es sich um eine Amputation oder Exarticulation handeln, so wird die Weichtheilbedeckung zweckmässiger als durch die gebräuchlichen Cirkel- oder Ovalärschnitte, die immer Wulste an der Narbe hinterlassen, durch zwei kleine seitliche Lappen gewonnen, die an der Volar- und Dorsalseite ausgezogen werden, mit der Convexität

auf das abzusetzende Glied sich erstreckend. Nach deren Zurücklagerung wird das Glied aus dem Gelenk gelöst resp. mit starker (eventuell Knochen-) Scheere der Phalangealknochen möglichst tief am Ansatz durchtrennt, darauf nach sorgfältiger Reinigung der Wundfläche dieselbe durch tiefgreifende Catgutsuturen geschlossen und, wenn nöthig, nach vorgängigem Einlegen einer aus Catgutfäden gebildeten Drainage der Borlintcollodiumverband angelegt. Schliesslich wird noch die ganze Hand bis Vorderarm mit einem Streifen Salicylwatte eingehüllt, die mittelst feuchter gestärkter Gazebinde überall gleichmässig fest angedrückt wird. Ein solcher Verband bleibt circa 3 Tage liegen und ist hiermit zugleich die Heilungsfrist meist erreicht. In dieser ausführlicheren Schilderung der Maassnahmen bei dieser kleinen Operation haben wir zugleich ein typisches Bild für Operation und Verband an der kindlichen Extremität gegeben, auf das später einfach zu verweisen ist. Die für Erwachsene der grosseren Wundausdehnung wegen oft zweckmässigere Bedeckung der Wunde mit Protectiv und carbolisirter Gazeschicht ist für kleine Kinder nicht in gleicher Weise zu empfehlen wegen der oft sehr hochgradigen Empfindlichkeit gegen längere Einwirkung, selbst mit schwächerer Carbolsäurelösung behandelter Verbandstoffe; sollen diese doch, oder bei der Operation der Spray angewandt werden, so ist nach dem Abwaschen dringend das Bestreichen der Haut mit Vaseline zu empfehlen, das eine vortreffliche Schutzdecke gegen directe Carbolisation bildet.

§. 15. Während die beiden genannten Formen congenitaler Missbildung, die das normale Maass oder Zahl der Finger überschritten, entschieden auch chirurgisches Interesse darbieten wegen der therapeutischen Indicationen, besitzen die zunächst folgenden ein solches lediglich in entwickelungsgeschichtlicher Hinsicht und können daher kurz zusammengefasst werden.

Zu erwähnen ist zunächst die Combination der beiden bisher beschriebenen Formen: Ueberschreiten des Maasses des Gliedes durch Ueberschreiten der normalen Zahl der Phalangen: Bei der Makrodactylie ist die Verlängerung des Fingers durch überzählige Phalangen bedingt. Von dieser seltenen, aber auffälligen Form existiren nur wenige Beispiele, wie das von Columbus, wo ein Finger 4 Phalangen und das von Dubois referirte, bei dem der Daumen 3 Phalangen besass.

Den Gegensatz hierzu bildet die Gruppe der Missbildungen, bei der es sich um eine Verkürzung des Fingers durch Verminderung der Phalangenzahl handelt: die Brachydactylie; bei dieser Missbildung geht oft mit der Verkürzung auch eine mangelhafte Entwickelung der Phalangen Hand in Hand, die dann im Gegensatz zu der durch Hypertrophie bedingten Megalodactylie durch die atrophische Bildung zur Mikrodactylie führt. Endlich kann sich der Bildungsmangel steigern zum wirklichen Defect ganzer Finger oder selbst Abschnitte der Hand, der Ectrodactylie.

Von dem Fehlen einzelner Phalangen, sonst normal entwickelter Finger, der congenitalen Brachydactylie, sowie der Mikrodactylie, finden wir nur wenig Beispiele.

Ammon berichtet die Beobachtung von Kellie, wo seit 10 Ge-

nerationen nur der Daumen vollständig, sonst an allen Fingern Defecte vorhanden waren und zwar nur bei den weiblichen Gliedern vererbend. Fort beschreibt 6 Fälle, Gruber beschreibt einen Fall von Mangel der Mittelphalangen an allen Fingern und Zehen bei mehreren Gliedern der Familie — Vater und Bruder, nicht bei den drei Schwestern. Einen Fall von theils Verkümmerung, theils wirklichem Defect der 1. Phalanx des Daumens hat Fränkel als durch 5 Generationen, bald durchs Ovulum bald durchs Sperma vererbt, verfolgt. Fig. 9 zeigt solche congenitalen Defecte. Zwei von Schwegel beobachtete Fälle bieten insofern besonderes Interesse, als sie als beweisend für die Streitfrage über das „Sein oder Nichtsein" eines Daumenmetacarpus gelten dürfen.

In dem einen bei Pitha vorgestellten Falle fehlten den 4 Fingern die 3 Phalangen, sodass diese wie der Daumen nur 2 Phalangen hatten; im andern Falle fehlte dem Daumen die letzte Phalanx und jedem der übrigen Finger 2 Phalangen, sodass sowohl der Daumen als die übrigen Finger nur je 1 Phalanx hatten. Durch diese Fälle würde die Gleichwerthigkeit des Daumenmetacarpus mit den andern Metacarpalknochen bewiesen sein. So kurz der Knochen in toto ist, so lang ist der Streit der über ihn — ob Phalanx oder Metacarpus — geführt ist und der schon von Aristoteles' Zeit her datirt. Die von Bluff, Huguier, Uffelmann detaillirte Discussion scheint auch heute noch nicht zum Abschluss gelangt zu sein: Uffelmann sieht in diesem Knochen einen osteogenetischen Repräsentanten beider Knochen, da weder rein metacarpaler noch phalangealer Entwickelungstypus in oberer und unterer Epiphyse vorliegt, soll er einen Knochen sui generis darstellen.

Fig. 9.

Angeborene Brachydactylie des 2., 4. u. 5. Fingers (Annandale).

§. 16. Wohl zu unterscheiden von diesen Missbildungen sind aber diejenigen pathologischen Zustände, bei denen durch eine intrauterine Abschnürung, sogenannte Selbstamputation, Amputatio spontanea, ebenfalls eine fötale Verkürzung der Finger resultirt (Beauregard, Gruber, Menzel). Von dieser Art der Verstümmelung, die zum Fehlen ganzer Extremitäten (Oberarm, Vorderarm) führen kann, verzeichnet Beauregard eine ganze Reihe. Ursächlich sind diese Abschnürungen von Gliedern auf Adhäsionen am Amnion, constringirende Einhautstränge, umschnürende Nabelschnur u. s. w. zurückzuführen und documentiren sich oft als solche durch Spuren von Narben an den Stümpfen. In seteneren Fällen finden wir solche Abschnürungen unvollständig, sodass noch circuläre Einschnürungsfurchen bestehen, die dann erst später Veranlassung zur gänzlichen Abstossung dieser Gliedabschnitte führen.

An den Fingern finden wir solche als congenitale Dactylo-

lyse (Beauregard, Menzel) bezeichnete Zustände veranlasst durch abnorme Epitheleinsenkung: die in dem fötalen Entwickelungsvorgange normal zur Gliederung der Handplatte in die fünf Finger führende, peripher beginnende Epitheleinsenkung kann unter pathologischen Verhältnissen zu solchen ringförmigen Abschnürungen führen, wie sie die Abbildung illustrirt.

Fig. 10.

Congenitale Dactylolyse (Gruber)

§. 17. Der höchste Grad der congenitalen Defectbildungen an der Hand: die Ectrodactylie fand Fort in 42 gesammelten Fällen 11mal mit anderem Bildungsmangel gleichzeitig vorhanden (Phocomelie, Hemimelie, Encephalocele u. s. w.). Abgesehen von solchen Monstrositäten finden sich isolirte Defecte der mittleren Finger, so dass die nur aus Daumen und Kleinfinger bestehende Hand in ihrer zangenartigen Gestaltung zur Bezeichnung als „Pince de homard" Anlass gab. Fig. 11 zeigt eine solche „Krebsscheere".

Das umgekehrte Verhältniss, d. h. Defect des Daumens oder Kleinfingers bei Vorhandensein übriger normaler Finger bietet grosses entwickelungsgeschichtliches Interesse. Schon Otto wies auf das regelmässige Zusammentreffen des congenitalen Radiusmangels mit Daumendefect hin; auch von dem viel seltener beobachteten Mangel der Ulna mit gleichzeitigem Defect des kleinen Fingers resp. gleichzeitig der Nachbarfinger existiren Beobachtungen (Pristley, Stricker). Fort fand in 9 Fällen den Radiusmangel und Daumendefect 4 mal beiderseitig vorkommend. Aus der erschöpfenden Zusammenstellung von Gruber über den completen Radiusmangel sowohl wie über die Casuistik des unvollständigen Defectes können wir entnehmen, wie durchaus stetig das Zusammentreffen dieser Missbildung mit Daumendefect ist, indem Gruber nur einen Fall auffinden konnte, wo bei Radiusmangel die normale Anzahl wohlgebildeter Finger vorkam. Diese Missbildung führt häufig zu ausführlicher zu erörternden Fehlern — der Klumphand — über welche §. 148 zu vergleichen ist.

Fig. 11.

Congenitale Ectrodactylie (Annandale)

Bei den genannten Defectbildungen finden wir einen vollständigen Mangel der Daumenphalangen sammt entsprechenden Metacarpalknochen oder es ist wenigstens der Daumen mangelhaft entwickelt und der Mikrodactylus ist nur nach Art eines überzähligen Fingers durch eine Weichtheilbrücke mit dem Handscelett verbunden. Für solche Fälle würde trotz der Defectbildung noch Entfernung des Rudimentes analog der Operation bei Polydactylie erforderlich sein, während sonst bei all' diesen Defectbildungen operative Eingriffe kaum je in Frage kommen und eher bisweilen prothetische Vorrichtungen am

Platze sein werden. Bei der congenitalen Dactylolyse könnte die gänzliche Abtragung des durch die ringförmige Abschnürung vital beeinträchtigten Gliedes nöthig sein.

§. 18. Bei der hervorragenden Stellung, die vor allen übrigen Fingern gerade der Daumen für die Gebrauchsfähigkeit der ganzen Hand hat, sind Defecte an ihm von ganz besonderer functioneller Bedeutung. „La main de l'homme doit sa supériorité sur celle des autres animaux au développement de son pouce, à la position, à la direction, à la mobilite et à la force de ce doigt, ainsi qu'à l'existence d'un muscle fléchisseur propre de sa dernière phalange" (Huguier). Diesen letzteren Bildungsvorzug, den Flexor pollicis longus, besitzt der Mensch alleine, da er selbst dem Gorilla und Chimpanse fehlt; durch seine Vermittelung wird auch wesentlich die Feinheit des menschlichen Tastgefühles ermöglicht. Um nun bei fehlenden Phalangen des Daumens doch eine ergiebigere Opposition des Metacarpusstumpfes zu ermöglichen und so die Gebrauchsfähigkeit der Hand wesentlich zu erhöhen, kann man nach Huguier's Vorgang den Metacarpus im ersten Zwischenknochenraum vom Zeigefinger trennen und durch Hautumnähung isoliren und mobilisiren.

H. machte eine solche Operation mit gewünschtem Erfolge 2 mal. Das erste Mal handelte es sich um eine Abtrennung des Daumens durch Pferdebiss, das andremal um Zermalmung der Phalangen durch Eisenbahnpuffer. Die Haut des Zwischenknochenraumes wird genau in der Mittellinie von der Dorsalseite über die Commissur hinüber zur Volarseite durchtrennt, der Adductor pollicis blosgelegt und, nach Ligatur der nicht zu umgehenden Arteria interossea, mittelst Pincette stark abwärts gezogen und 1 Ctm. vom Sehnenansatz durchtrennt. Nach der exacten Wundnaht wird der Daumen möglichst abducirt vom Index fixirt.

§. 19. Während die eben beschriebenen Missbildungen immer Folgen einer ursprünglich pathologischen Richtung des Bildungsvorganges sind, da man zu keiner Zeit der fötalen Entwickelung eine Minderzahl der Finger als normale Entwickelungsstufe findet, beruht der Mangel im Trennungsvorgange auf einer fötalen Bildungshemmung. Es ist also die Syndactylie nicht eine pathologische Verschmelzung ursprünglich getrennter Glieder, sondern die Finger sind ganz oder theilweise ungetrennt geblieben wegen theilweise oder gänzlich ausgebliebener Epitheleinsenkung, wie dieselbe in der normalen Entwickelung an der anfänglich nur mit flachen Einziehungen versehenen Handplatte durch weiteres Vordringen zur normalen Fünfgliederung führt. Gegen die siebente Woche des Embryonallebens hebt sich in den platten seitlichen Thoraxanhängen, welche die Anlage der Hand umschliessen, die dem Daumen entsprechende Parthie mehr und mehr ab. Während die übrigen Finger noch keine merkliche Trennungsfortschritte zeigen, findet die Abgrenzung des Daumens gegen den 75. Tag statt. Dieser wird also zuerst frei und findet sich daher höchst selten, selbst bei totaler Syndactylie aller andern Finger, in die Hemmungsbildung mit einbegriffen (Fig. 12). Nur 3 Fälle sind bekannt, in denen bei solchem Vorgange der Daumen mit dem Index verschmolzen geblieben war (Huguier)

Besonders die höheren Grade dieser Hemmungsbildung finden sich nicht selten mit anderen Bildungsfehlern gleichzeitig auftretend, mir schien besonders das Zusammentreffen mit Hydrocephalus congenitus bemerkenswerth. Die Erblichkeit ist bisweilen, wenn auch keineswegs in der Häufigkeit wie bei der Polydactylie, beobachtet, am häufigsten wohl bei den geringsten Graden, bei denen es sich einfach um etwas tiefer hinabreichende Fingercommissuren handelt. Nicht selten findet sich die Polydactylie mit Syndactylie vergesellschaftet (vergl. §. 13 und Fig. 8).

Fig. 12

Höchster Grad der Syndactylie.

Wir unterscheiden sowohl hinsichtlich der Extensität wie der Intensität der Missbildung zwei Grade. In Rücksicht auf letztere unterscheiden wir 1) die lockere oder häutige Syndactylie, 2) die feste oder knöcherne (Ammon unterscheidet die S. cutanea, carneosa, ossea. Boyer: S. immédiate und mediate). Der Ausdehnung der Verwachsung nach unterscheiden wir die partielle und totale Syndactylie, in demselben Sinne könnte man auch die congenitale S. unterscheiden als partielle oder totale Syndesmose, Synchondrose und Synostose der Finger.

Fig. 13.

Congenitale Syndactylie verschiedenen Grades (Annandale).

Fig. 14.

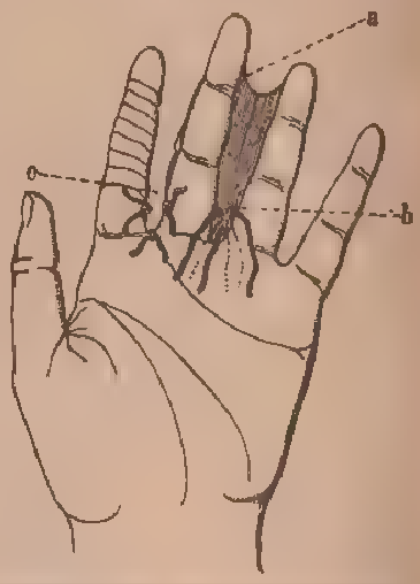

Operation der Syndactylie nach Velpeau (Fort).

§. 20. So werthvoll diese Unterscheidung, besonders prognostisch ist, so schwierig ist es oft, die Grade der Verbindung, wie sie als

prägnante Typen in Fig. 12, 13, 14 dargestellt sind, im concreten Falle vor dem Trennungsversuch sicher zu bestimmen.

Es gilt dies besonders von den Formen, wo es sich um festere Vereinigung mehrerer Finger handelt. Einen gewissen Anhaltspunkt gewährt allerdings die Differenzirung der Nägel, denn wir können annehmen, dass wenn auf den ungetrennten Fingern ein gemeinsamer Nagel sich befindet, auch die übrige organische Anlage nicht bis zur selbstständigen Gliederung gelangt ist.

§. 21. Die Behandlung kann nur in der künstlichen Trennung der ungetrennt gebliebenen Finger bestehen. Ist in der unförmigen Handplatte überhaupt keine Gliederung zu erkennen, so kann natürlich der Versuch longitudinaler Trennung für etwaige Function keinen Werth haben. In allen übrigen Fällen ist aber die Operation gerechtfertigt, da beispielsweise Witzack und Blasius selbst bei höchstgradiger knöcherner Verbindung bewegliche Fingerbildung erzielten. Der operative Eingriff hat zwei Aufgaben zu lösen:

1) Trennung und Isolirung der ungetrennt gebliebenen Finger.
2) Anlegung und Erhaltung der Commissur an normaler Stelle.

Wahrend die erste Aufgabe meist nicht schwierig zu erfüllen ist, sind an der Durchführung der zweiten die meisten Operationen, so viel ihrer erfunden und gemacht worden, gescheitert.

In Bezug auf die Trennungsweise können wir unterscheiden:

A. Die unblutige Methode, durch Ligatur oder Klemme.

B. Trennung durch Schnitt.

Bei der Trennung durch Schnitt gruppiren wir dann die einzelnen Verfahren je nach der Maassnahme, die zur Anlegung und Erhaltung der Commissur gewählt wird:

a) Durch vorgängiges oder nachfolgendes Einlegen fremder Körper.

b) Durch gleichzeitige Naht oder Hautplastik.

Für die Trennung durch Ligatur und Klemme giebt Fig. 15 die entsprechenden Verfahren wieder.

Fig. 15.

Operation der Syndactylie durch Ligatur. a Verfahren von Krimer, b von Severin. c Maisonneuve's Klammer (Fort)

Krimer trennt die Verbindung durch allmäliges Festerziehen eines Bleidrahtes, der an einem den Carpus umfassenden Ring befestigt ist (a). Séverin zerstört die Zwischensubstanz durch Umschnüren mit einem in Kalilauge oder Crotonöl getränkten Faden (b). Maisonneuve legt eine Klammer (c) an, die nach Art der Breschet'schen Klemme für Varicocelenoperation construirt ist. Giraldès benutzt

ein Enterotom. Schindler durchschnürt die Verbindung mit einem Faden und legt in die Commissur einen an der Hand befestigten Bleistreifen.

Vogel endlich benutzt die elastische Ligatur erstlich für Trennung der Verbindung (sogar theilweise knöcherner) mittelst Umschnürung und später — analog Lister, Fig. 16 — zur Compression der Commissur.

Von den unblutigen Trennungsmethoden empfiehlt sich abgesehen von der in einfachster Weise rasch auszuführenden Durchtrennung mittelst galvanocaustischem Messer oder Schlinge sowie mit dem Thermocauter, entschieden vor allen übrigen die Anwendung der elastischen Ligatur. Nur ist die Befestigung derselben an der Hand oft recht schwierig. Oft gelingt die Anlegung eines elastischen und gepolsterten Armbandes am Carpus absolut nicht auf die nöthige Dauer; es bleibt dann nichts weiter übrig als die Anlegung eines kleinen Wasserglasverbandes, der den Ellenbogen in rechtwinkliger Stellung mit einhüllt, um das Herabgleiten zu verhindern. In diesem kann man zugleich eine Volarschiene mit gefingertem Handbrett einfassen, wodurch ein starkes Anziehen des Gummifadens in den Zwischenfingerräumen nach aufwärts gestattet ist, ohne ein Ueberbiegen der Finger zu erlauben. In einem von mir mit elastischer Schnur getrennten Falle von fester Syndactylie war die Anwendung des Gummibandes gar nicht durchführbar ohne diese etwas complicirte mechanische Vorrichtung.

§. 22. Weniger auf die Art und Weise der Trennung als auf Anlegung und Erhaltung der Fingercommissur nahmen die übrigen Methoden Bedacht.

Schon Celsus wusste aus Erfahrung, dass die einfach mit dem Messer getrennten Finger ohne Ausnahme wieder verwachsen und rieth daher die Einwickelung der isolirten Finger mittelst Pflasterstreifen.

Abul Casem zog die Umwickelung mit Bleistreifen vor, Heister erst machte eine kunstgerechte Einwickelung mit in Kalkwasser oder Branntwein getränkten Binden. Wenn auch in dieser Weise eine Uebernarbung der Wunde an den getrennten Fingern erzielt wurde, so war doch weder durch die genannten Vorkehrungen noch durch fortgesetztes Einlegen etwa eines Charpiebausches, wie Zang empfahl, oder durch einen entsprechend geformten Holzkeil nach Seerig, dem Uebelstande vorgebeugt, dass die vernarbte Commissur später regelmässig sich mehr und mehr abwärts zog.

Sehr instructiv ist für diese Verhältnisse der von Seerig ausführlich beschriebene Fall, wo trotz zweimaliger anfangs durchaus gutes Endresultat versprechender Operation doch wieder ein Vorziehen der Commissur eintrat, so dass schliesslich die nochmalige Operation bis zum vollendeten Wachsthum verschoben werden musste.

§. 23 Auf Grund dieses den Erfolg der meisten in der Kindheit ausgeführten Operationen doch später in Frage stellenden Missstandes riethen dann viele, bei fester Syndactylie jede Operation bis zum Ende der Wachsthumsperiode zu verschieben. Allein diesem Rath gegenüber müssen wir die Thatsache beachten, dass die Entwickelung

der Finger unter solchen Umständen oft eine sehr kümmerliche bleibt, so dass wir schon aus diesem Grunde an dem Princip früh, d. h. wenn möglich im ersten Lebensjahre einzugreifen, festhalten sollten.

Nicht mehr Sicherheit im Erfolge gewähren die übrigen auf ähnlichem Princip beruhenden Methoden von Rudtorfer, Beck, Dieffenbach, Lister, die die Commissur durch Einführen und Einheilen eines fremden Körpers sichern wollen.

Fig. 16.

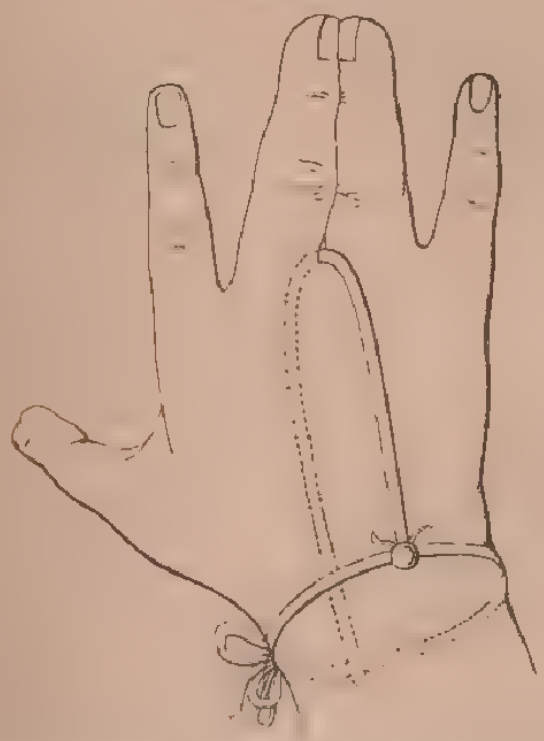

Operation der Syndactylie durch elastische Ligatur nach Lister (Annandale).

Das vielgenannte Verfahren von Rudtorfer (Fig. 17) will nach Analogie der beim Durchstechen des Ohrläppchens gelingenden Erzielung eines überhäuteten Canales durch Einlegen eines Bleidrahtes in der obersten Ecke der Commissur einen übernarbten Canal sichern und dann die Trennung der Verbindung nach abwärts folgen lassen (a, b, c). — Beck legt einen Bleistreifen ein, Dieffenbach zieht einen Faden hindurch, den er an der Hand mittelst Heftpflaster befestigt. Den Mangel dieser letzten Methode umgeht Lister, indem er (Fig. 16) eine Gummischnur durch den obersten Winkel der zu bildenden Commissur hindurch zieht und diese straff angespannt auch nach der späteren Spaltung der Verwachsung liegen lässt.

Wenn auch heutzutage der Umstand, der hauptsächlich als Ursache des Misslingens der meisten genannten Verfahren gelten musste, die

Eiterung und üppige Granulationswucherung um den fremden Körper, ganz vermieden werden kann, indem wir jeden beliebigen aseptisch gemachten Körper (Catgutfadenbündel, Gummischnur, Drahtstück) unter den nöthigen Cautelen leicht zum Einheilen mit Bildung einer Narbe bringen können, so ist doch dem späteren Vorgezogenwerden dieser narbigen Commissur kein Einhalt geschehen. Dies geschieht nur durch das Lister'sche Verfahren, von dem auch Annandale gute Erfolge registrirt, so dass eine Nachahmung dieser Behandlungsweise mittelst Gummiband nur gerathen sein kann.

Fig. 17

Verfahren von Rudtorfer. a Durchziehen des Bleidrahts. b Knotung. c Spaltung nach Ueberhäutung der Commissur (Fort)

§. 24. Sichere Garantien gegen die beiden genannten Missstände können wir nur durch Verfahren gewinnen, bei denen die nach Trennung der Syndactylie gebildete Commissur unmittelbar durch Naht oder Hautplastik auf dem Wege der prima intentio zur Heilung gebracht wird. Die einfachste diesem Zweck nachgehende Methode ist die von Velpeau angegebene (Fig. 14), indem in die zu bildende Commissur 3 Fäden durchgeführt werden, welche nach Durchtrennung der Verbindung als Suturen zum Aneinanderpassen der Volar- und Dorsalhaut in der Commissur benutzt werden (Fig. 14, b und c). Dieffenbach mobilisirt die Haut vor der Naht durch Abpräpariren. Zeller, v. Kern bilden einen dreieckigen, Dieffenbach einen rectangulären Lappen aus der Haut an der Stelle der anzulegenden Commissur (Fig. 18 a), der mit der Basis nach der Hand gelegen abpräparirt und zurückgeschlagen (b), nach Trennung der Syndactylie in die Commissur eingenäht wird (c) und während die Finger auf gefingertem Handbrett weit gespreizt fixirt werden, zur Heilung per primam geführt wird.

Statt des einen die Commissur deckenden Lappens bildet Morel-Lavallée zwei, einen dorsalen und einen volaren; durch Abschneiden der Spitze werden die dreieckigen in trapezoide Lappen umgewandelt, in die Commissur hineingelagert und durch 2 Suturen aneinander befestigt; dasselbe Verfahren bevorzugte Pitha und Blasius. Nicht nur auf primäre Bedeckung der Commissur, sondern auch auf eine Umhüllung der Wundflächen der isolirten Finger nimmt das Verfahren von Didot Bedacht. Durch Bildung eines der Länge der Verwachsung entsprechenden dorsalen Lappens für den einen, und eines volaren

Lappens für den Nachbarfinger wird erzielt, dass jeder Finger in entgegengesetzter Richtung seine Umhüllung erhält und die Vereinigungslinien nicht einander zugewandt sind, sondern beim einen auf die Dorsal-, beim andern auf die Volarseite fällt (Fig. 19).

Langenbeck bildet in analoger Weise auf Kosten des Nachbarfingers, der dann der Ueberhäutung durch Granulationsbildung überlassen bleibt, die Umhüllung mittelst volaren und dorsalen Lappens nur für einen Finger (Fig. 19 d, e, f).

Fig. 18.

Operation der Syndactylie nach Zeller. Der Deutlichkeit halber ist die Verbindung der Finger hier sehr weit dargestellt (Fort).

Durch Bedecken der Wundfläche in der Commissur mittelst Hauttransplantation haben Pauli und Barwell günstige Resultate erzielt. Pauli löste einen kleinen Hautlappen vom Handrücken, der durch Drehung um seinen Stiel in den Fingerwinkel heruntergeschlagen, an der Handfläche mittelst Sutur befestigt wird. Barwell gewinnt die Bedeckung, nach dem Vorbilde der italienischen Methode der Rhinoplastik, für die Wunden der Finger durch Lappenbildung aus der Hüfthaut, die Hand des Kindes wurde dann durch eine Bandage in der entsprechenden Haltung befestigt.

Wenig angewandt bisher ist die naheliegende Bedeckung der Wundfläche durch Reverdin'sche Ueberpflanzung kleiner abgetrennter Hautinseln. Ollier hat mit Erfolg diese Methode bei einem Falle von Syndactylie durch Narbenbildung in Anwendung gebracht. Nach Trennung und Excision der Narben wurden Hautstückchen eingepflanzt.

Bei allen diesen Methoden beruht das günstige Resultat auf der einen Bedingung: der durch unmittelbare Vereinigung erfolgenden Heilung der durch Hautverschiebung oder Transplantation gewonnenen Bedeckung; bleibt die Heilung per primam intentionem aus, so retrahirt sich der Lappen oder die Hautbedeckung, Eiterung oder Gangränescenz können den ganzen Erfolg zu nichte machen.

Je mehr wir nun durch unsre heutige aseptische Operations- und Verbandmethode eine primäre Vereinigung garantiren können, um so grössere Sicherheit gewinnen wir wieder in den Resultaten dieser Methoden, und wir werden daher mit Vorliebe auf diese Behandlung der Syndactylie zurückgreifen.

Die Wahl der Methode wird sich ganz nach dem Grade der Syndactylie und dem Alter des Patienten zu richten haben. Da wir womöglich in früher Kindheit die Behandlung einleiten, so werden wir im allgemeinen zwischen den beiden Verfahren: elastische Ligatur (Vogel, Lister), oder Trennung durch Schnitt mit Einpflanzung eines Hautläppchens (Zeller, v. Kern, Dieffenbach) in die

Commissur nach einer der beschriebenen Methoden, zu wählen haben. Bei der nach Lister's Vorbild ausgeführten elastischen Ligatur sowohl, wie auch nach der blutigen Trennung kann entschieden mit guten Chancen die Reverdin'sche Hauttransplantation behufs besserer Be-

Fig 19

Fig. 19 a b c d e f.

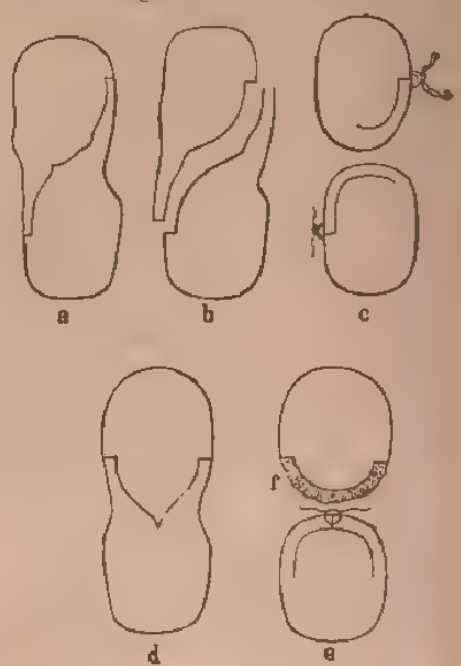

Verfahren von Didot. Schematische Darstellung der Lappenbildung bei a; b der Trennung, c der Umnähung. Querschnitt (Forb.
Langenbeck's Verfahren der Bildung d und Umnähung e des dorsalen und volaren Lappens, während der Nachbarfinger unbedeckt bleibt, f

deckung des Fingerwinkels mit Vortheil benutzt werden. Die Bedeckung der Wunden mit Carbololgaze, Einhüllung der Glieder und Hand mit Salicylwatte, Befestigung der isolirten Finger in stark gespreizter Stellung auf gefingertem Handbrette sind die unerlässlichen Erfordernisse der Nachbehandlung.

§. 25. Ungleich weniger therapeutisches Interesse bietet der der Syndactylie entgegengesetzte Zustand des angeborenen Ueberschusses im Trennungsvorgang; die Spaltbildung in der Hand geht meist Hand in Hand mit der Syndactylie oder dem Fehlen einzelner Finger, der Ectrodactylie. Während eine solche Spaltbildung bei Thieren nicht selten ist (Geoffroy St. Hilaire), ist dieselbe beim Menschen nur in einigen Fällen beobachtet.

v. Walther bildet eine Spaltbildung der rechten Hand ab, bei der der Mittelfinger fehlt und die Spaltung bis zum Carpus geht, daneben war Zeigefinger und Daumen verwachsen. Fumagalli beschreibt einen complicirteren Fall als Spaltbildung, bei dem aber mehr

Verschmelzung zweier unvollständig gebildeter Hände anzunehmen ist; er erwähnt einen von Murray und Giraldès beschriebenen Fall, in beiden fing die Spaltbildung im Niveau des Carpus an und fehlte der Daumen. Diese auch als Schistomelus bezeichnete Gliedspaltung findet sich also gewöhnlich zwischen 3. und 4. Finger, und ist als pathologische Fötalbildung vielleicht auf Einschnürung durch Eihautstrange, Adhäsionen am Amnion zurückzuführen; zu operativen Eingriffen (Fumagalli) dürfte selten Anlass gegeben sein.

§. 26. Ein ebenso seltener Bildungsfehler ist schliesslich die angeborene Stellungsabweichung der Finger. Dass solche Verschiebungen der Fingerglieder bei angeborener Hypertrophie mit gleichzeitiger Geschwulstbildung vorkäme, wurde bereits erwähnt, es können aber auch ohne diese congenitale Deviationen der Phalangen, Klinodactylie, sich vorfinden. Am auffallendsten ist die Dislocation einzelner Phalangen nach der Dorsalseite: Trousseau besass solche Difformität an beiden Kleinfingern, Guéniot beschreibt eine gleiche Dorsalverschiebung von Nagel- und Mittelglied aller 4 Finger. Robert beschreibt eine seitliche Luxation der Zeigefingerphalanx, bei der es unmöglich war, das im Winkel abstehende Nagelglied gerade zu stellen.

Fig 20.

Mathieu's Instrument für angeborene und erworbene Flexionscontractur der Finger.

Neben diesen Dorsal- und Lateralstellungen kommen endlich auch Volardeviationen vor. Für einen solchen Fall hat Mathieu ein eigenes Instrument construirt (Fig. 20), welches für spät erworbene Beugecontracturen in gleicher Weise verwerthbar ist. Statt solcher complicirter orthopädischer Vorrichtungen wird meist eine partielle Resection solchen difformen Gelenkes angezeigt sein, zumal wenn mit der Difformität Functionsstörung für die Hand verknüpft ist.

§. 27. An diese congenitalen Deviationen anschliessend, müssen wir noch die angeborenen Contracturen erwähnen. Abgesehen von denjenigen, welche gleichzeitig mit andern Bildungsanomalien oder durch diese bedingt vorkommen, finden wir besonders an einzelnen Fingern eine angeborene Flexionstellung sich auf ein oder mehrere Phalangealgelenke erstreckend, die im wesentlichen durch primäre anomale Entwickelung der volaren Hautbedeckung verursacht wird. Wir finden die Beugestellung an dem sonst durchaus normale Bewegungsexcursionen gestattendem Gelenk durch straffe Anspannung der volaren Hautbedeckung bedingt, die bei Streckbewegung sich wie eine Schwimmhautfalte angespannt abhebt. Bekannt und in vielen Familien

erblich ist diese kleine Difformität am ersten Interphalangealgelenk des kleinen Fingers. Bei geringeren Graden kommen natürlich therapeutische Indicationen kaum zur Geltung. Bei Mädchen, wo eine allmählige Steigerung des Uebels leicht aus cosmetischen Rücksichten Vorkehrungen erheischt, habe ich häufig den beistehenden kleinen Apparat mit Nutzen tragen lassen. Ein breiter, leichtgearbeiteter Metallring für Grund- und Mittelphalanx ist an der Beugeseite durch ein Charnier verbunden, während ein auf der Streckseite verlaufender Gummistreifen durch straffe Anspannung dauernde Dorsalflexion anstrebt.

Fig. 21.

Vorrichtung zur permanenten Dorsalflexion bei Beugecontractur der Finger. a) Charnier an der Beugeseite. b) Gummizug auf der Streckseite.

In mehreren Fällen solcher hochgradigen Flexionstellung an mittleren Fingern, die die spätere Function der Hand in Frage stellte, habe ich selbst bei kleinen Kindern durch plastische Hautverschiebung, nach Bildung eines dreieckigen volaren Lappens, gute Resultate erzielt. Diese Operationsmethode wird ausführlich bei den erworbenen cutanen Fingercontracturen erläutert, vergl. §. 75 und Fig. 55.

§. 28. Schliesslich ist noch des Vorkommens angeborener Geschwülste zu gedenken. Es sind gestielte Papillome, Fibrome, Lipome beobachtet, auch Enchondrome finden wir in der casuistischen Literatur; am häufigsten erfordern noch die verschiedenen Formen der Angiome frühzeitiges Einschreiten (vergl. hierüber §§. 104—118).

Cap. III.

Erworbene Krankheiten der Hand.

1. Erkrankung der Haut und der Nägel.

§. 29. Die Betheiligung der Hautbedeckung der Hand und Finger finden wir zwar für die meisten Formen der bekannten Hautkrankheiten ausgesprochen, doch sehen wir stets nach Maassgabe der verschiedenartigen anatomischen Structur die Haut der Dorsal- und Volarseite von den verschiedenen Formen ausschliesslich oder mit Vorliebe ergriffen. Für manche Fälle bildet die unbedeckt getragene und exponirte Fingerhaut den Ausgangspunkt, für andre finden wir an ihr die letzten Processe allgemeiner Verbreitung sich abspielen. Während Ekzem und Furunkel in der dünnen und lockeren Bedeckung der Streckseite Verbreitung finden, und letzterer vorwiegend die an Grundphalanx und Metacarpus befindlichen Haarbalgdrüsen zum Ausgangspunkt wählt, giebt die feste epidermisreiche Volarhaut für die Pityriasis und Psoriasis das günstigste Terrain ab. Die Psoriasis palmarum — vor allem die syphilitische — bleibt bekanntlich oft jahrelang fortbestehen, während die übrigen Hautbezirke längst davon befreit sind.

Während also eine Gruppe der Hautaffectionen an Hand und Fingern als Theilerscheinung allgemeiner Dermatosen anzusehen sind, finden wir sehr häufig analoge Formen als reine Localaffectionen sich abspielen. Die ausgesetzte Lage dieser, eines besonderen Schutzes gegen Einflüsse von aussen mittelst Bekleidung entbehrenden, Körpertheile giebt, bei der dauernden Benutzung derselben bei allen Erfordernissen und Beschäftigungen des täglichen Lebens, genügende Erklärung für die Thatsache, dass an keinem Organe so häufig wie an der Hand die Folgen äusserer Schädlichkeiten vor Augen treten, mögen dieselben als mechanisch, physikalisch oder chemisch wirkende Noxen ihren Einfluss geltend machen. So verschieden diese Noxen an Extensität und Intensität ihre Wirkung entfalten, so verschieden gestalten sich die Erkrankungen, die sie zu Wege bringen; die typische Form der jedesmaligen Erkrankung ist das Resultat aus der Wirkungsweise der Noxe als solcher und der Reaction des betroffenen Körpertheils, die je nach verschiedener anatomischer Structur der Gewebstheile wieder verschieden ausfallen muss. Oft sehen wir Reize, die bei einmaliger Einwirkung als Schädlichkeiten kaum in Betracht kommen könnten, durch die Constanz der Einwirkung Veränderungen hervorbringen, die sich aus einer ganzen Reihe von Noxen summiren. Solche Einwirkung dauernder — an und für sich geringfügiger — Schädlichkeiten finden wir ganz besonders bei vielen Beschäftigungen der „Berufsarbeit" vor. Da nun einmal die Hände nicht dazu bestimmt sind, „in den Schooss gelegt zu werden", so dürfen wir auch die wohlgepflegte Damenhand keineswegs als Durchschnittstypus der normalen Hand in Bezug auf Form, Structur und Function hinstellen. Da sich aber wiederum fast jede Beschäftigung in mehr oder weniger typischer Veränderung an der Hand ausprägt, so bleibt immer die Grenze zwischen normalem und abnormen Verhalten in gewissen Breiten schwankend. Selbstverständlich ist es zunächst wieder die bedeckende Haut, an der wir entsprechende Veränderungen durch die Berufsarbeit hervorgerufen sehen. Hirt hat in classischer Weise diese professionellen Erkrankungen der Haut ganz besonders auch für die Hände im einzelnen geschildert. Da die meisten derartigen Hautaffectionen der Hände lediglich in das Gebiet der Dermatologie fallen, so sind nur einzelne zu erwähnen, besonders weil sie gerade den Ausgangspunkt weiterer chirurgischer Erkrankungen bilden. Abgesehen von den durch dauernde Einwirkung von Staub, chemisch differenter Stoffe, Nässe, Hitze u. s. w. hervorgerufenen Handdermatosen (z. B. bei Köchinnen, Wäscherinnen, Ekzem der Tuchwalker, die schweren Hautaffectionen der Arbeiter in Theer- und Paraffinfabriken [Volkmann], bei uns selbst täglich als Folgen der Einwirkung 5% Carbolsäurelösung) finden wir schon allein durch dauernden, bestimmte Parthien betreffenden Druck, Veränderungen, die an diesen Bezirken constante Gewebsanomalien verursachen. Solche durch die gewerbliche Beschäftigung bedingte Schwielenbildung sehen wir fast an allen Händen und je nach der Art und Weise des Berufes mehr oder weniger typisch hervortreten. Eine tabellarische Uebersicht dieser charakteristischen professionellen Schwielenbildung giebt für rechte und linke Hand Hirt, so dass man thatsächlich aus dem Vorhandensein gewisser Schwielen auf gewisse Berufsclassen schliessen kann. Stellen

nun auch die meisten derartigen Hautaffectionen an den Händen keine nennenswerthen Erkrankungen dar, so geben sie doch leicht Anlass zu weiteren Complicationen oder bilden ein günstigeres Terrain für die Einwirkung von Noxen, die an der unveränderten Haut wirkungslos bleiben würden.

§. 30. Ausser diesen localen Dermatosen beobachten wir ferner Ernährungsstörungen in der Haut, die lediglich ein Symptom allgemeiner Constitutionsanomalien darstellen. Leicht erklärlich ist ja die Thatsache, dass alle Circulationsstörungen sich in ausgeprägter Weise an den peripheren Bezirken der Blutbahn abspiegeln. So finden wir in characteristischer Weise Veranderungen an den Fingern und besonders den Nägeln bei chronischen Affectionen der Respirations- und Circulationsorgane. Solche Anomalien machen sich bei der ungestörten Beobachtung der Wachsthumsvorgänge des Nagels und dessen transparenter Structur selbst wo es sich um einfache Ernährungsstörungen und Circulationshindernisse handelt, dem Auge leicht bemerkbar. Daher waren schon von altersher Aenderungen der Form und Farbe an Fingern und Nägeln bei chronischen Lungen- und Herzaffectionen beachtet und wurden bei der Tendenz solche Symptome in Ermangelung sicherer physikalischer Diagnostik als gravirende zu verwerthen, als wichtige semiotische Anhaltspunkte diagnostisch und prognostisch ausgebeutet. Der „Digitus hippocraticus" galt von jeher als signum mali ominis. Auch intercurrente Aenderungen in den Bildungsvorgängen, die sich auf dem Nagel durch Aenderung der Form und Textur abzeichneten, bei andern besonders länger dauernden fieberhaften Krankheiten galten als Zeichen der Ab- und Zunahme der Störung und blieben noch Monate lang als Controlmarke ausgeprägt.

Die von Hippocrates als für Phthisiker charakteristisch hervorgehobene Veränderung an Fingern und Nägeln bezeichnet er treffend: *καὶ οἱ μὲν ὀφθαλμοὶ ἔγκοιλοι γινονται· οἱ δὲ γνάθοι ἐρυθήματα ἰσχουσι· καὶ οἱ μὲν ὄνυχες τῶν χειρῶν γρυποῦνται· οἱ δὲ δάκτυλοι θερμαίνονται καὶ μάλιστα ἄκραι· καὶ ἐν τοῖσι ποσὶν οἰδήματα γινεται·* Diese von vielen andern bei Lungenphthise bestätigte symptomatische Onychogryphosis giebt Fig. 22

Fig. 22.

Digitus hippocraticus Symptomatische Onychogryphosis.

wieder, während Tafel I Fig. 1 die Auftreibung des Nagelgliedes und livide Färbung darstellt, die als pathognomonisch für organische Herzleiden galt. Die stark ausgeprägte Krümmung der Nägel bei Schwindsüchtigen beruht zum Theil auf der Atrophie der Weichtheile der Nagelspitze. Es sinkt hierdurch das vordere Ende des Nagels herab und das freie Ende wird nach der Volarfläche gekrümmt Theils tritt

eine gleichzeitige Erhebung des Nagels an seiner Wurzel ein, indem hier die Weichtheile etwas seröse Durchtränkung erfahren. Hierdurch wird dann die freie Spitze sowohl wie auch die Seitenränder mehr und mehr abwärts gekrümmt erscheinen. Pigeaux fand unter 200 genau beobachteten Phthisikern bei 176 die characteristische Nagelkrümmung und Phalangealauftreibung. Alquié fand bei 20 Individuen die hippocratische Form der Finger mit dem Alter der Phthisis correspondirend; er meint, dass wenn der Digitus hippocr. sich nicht bei allen Phthisikern finde, diese Ausnahme stets nur Kranke betreffe, die an accidenteller Phthise litten, bei geborenen Phthisikern vermisse man sie nie! Vernois kommt nach längerer Beobachtung von 276 Fällen aus pariser Spitälern zu dem Schlusse, dass wenn auch vorwiegend bei Phthisikern, doch auch bei andern chronischen Krankheiten diese Difformitäten vorkommen. Leopold fand bei einem Schwindsüchtigen ausser der eigenthümlichen compacten krallenartigen Beschaffenheit der Nägel eine typische Rinnenbildung in denselben, die mit dem jedesmaligen Wechsel der Krankheit eintrat; das Kind des Patienten zeigte gleiche Veränderungen an seinen Nägeln. Auf solche Rinnenbildung, welche in Zwischenräumen mit Querwulsten abwechseln, macht Beau ausführlich aufmerksam. Er fand constant transversale Nagelfurchen besonders stark am Daumen ausgeprägt bei allen länger währenden fieberhaften Affectionen, zwischen den Furchen kommen wieder gesunde Parthien und entsprechen diese Furchen und Erhebungen den jeweiligen Besserungen oder Verschlimmerungen, der Intensität der letzteren entspricht die Tiefe der Furche. Man hat also am Nagel später ein deutliches Bild des Verlaufes der überstandenen Krankheit. Da nach Beau's Beobachtungen nun die Nägel der Finger wöchentlich 1 Millimeter wachsen (die der Zehen nur monatlich 1 Millimeter!) so kann man noch nach langer Zeit aus der Stelle der zurückgebliebenen Wachsthumsstörung auf die Frist der vorhanden gewesenen Erkrankung schliessen. Nach Berthold ist das Wachsthum im Sommer gesteigert. Auch für Kluge galten solche Wulstbildungen als pathognomonische Anhaltspunkte: er pflegte geradezu aus der Zahl dieser Wülste die Dauer der sog. herpetischen Dyskrasie wie das Alter der Bäume aus Jahresringen zu berechnen (Virchow). Reil weist auf das Ausfallen der Nägel nach schweren Krankheiten hin; bei weniger schweren Affectionen treten an den Nägeln Bildung weisser Flecke ein, die beim weiteren Wachsthume vorrücken und verschwinden.

Haben auch solche characteristischen Veränderungen für uns nicht den semiotischen Werth, der ihnen früher angemaasst wurde, so müssen wir doch auch durch tägliche Erfahrung bestätigen, wie bei constitutionellen Erkrankungen (Lues, Gicht, Scrophulose) die Ernährungsanomalie sich oft lange in der Nagelproduction kund giebt. Bei Lues besonders finden wir nicht nur Theilnahme an bestehenden Hautaffectionen, sondern auch ohne deren Florescenz andauernde Störung in der Structur oder Bildung der Nägel. Die Psoriasis der Nägel kann als langwierige örtliche Affection ohne sichtbare andre veranlassende oder begleitende Hautaffection (Ekzem, Psoriasis) verlaufen (Simon).

Solche und ähnliche Ernährungsstörungen der Nägel rühren

häufig von theilweiser Unwegsamkeit der Capillaren des Nagelbettes her — Anfüllung mit Fettkörnern — (Kölliker). Die Bildung der Nagelsubstanz erfolgt dann nur in kleinen Lamellen, die dann durch die von der Matrix her nachschiebenden immer schiefer aufgerichtet werden, so dass sie vorne angelangt eine fast senkrechte Stellung haben und mit ihren hintern Enden an der Nageloberfläche quere Riffe bilden (Fig. 23).

§. 31. Für die Onychogryphosis hat Virchow nachgewiesen, dass wie im normalen Zustande, so auch hier vom Nagelbett nichts

Fig. 23.

Fig. 24.

Onychogryphosis mit nutritiven Störungen der Nagelmatrix (Simon).

weiter erzeugt wird als eine Art Polster, auf dem sich der von der Matrix aus wachsende Nagel fortschiebt. Unter dem Nagelkörper finden wir nun in solchen Fällen eine Blättermasse erzeugt vom Nagelbett, die eine Entfernung des sich hervorschiebenden Nagels bedingt, so dass sich derselbe mehr oder weniger steil aufrichtet (Fig. 24).

Fig. 25

Luxation der Nägel (Annandale).

Als Folgezustand solcher Störungen an der Matrix sehen wir auch eine eigenthümliche Dislocation des in seiner Substanz veränderten Nagels in toto. Eine sog. Luxation des Nagels kann die Folge der durch den chronischen Process der nutritiven Störung an der Matrix bedingten Lockerung sein. Fig. 25 zeigt solche auffällige Veränderung an mehreren Fingern nach Annandale, an einem Finger habe ich sie wiederholt beobachtet. In andern Fällen führen die nutritiven Störungen zu intercurrenten atrophischen Zuständen, die dann mit hyperplasirenden wechseln, so dass Furchen und Höcker auf der Nageloberfläche entstehen (vergl. die Beobachtung von Rehm). Die reinen Hypertrophien bieten zum Theil Analogien mit ichthyotischen Processen, mit denen sie auch combinirt vorkommen. Es können hierbei die monströsesten Horn- und Krallenbildungen der Fingernägel entstehen, wie die Fälle von Musaeus, Ash, Locke belegen. Meist handelt es sich hierbei um gleichzeitige allgemeinere Dermatonosen oder um isolirte Innervationsstörungen.

Von wie directem Einfluss die Alterationen in den Nervenbahnen auf die Nagelernährung zu rechnen ist, zeigen die Experimente Steinrück's, nach denen bei Ischiadicusdurchschneidung am Kaninchen die Nägel der Hinterfüsse regelmässig ausfielen.

Das exquisiteste Bild nutritiver Störung der Nägel auf rein localen Ursachen beruhend, ist die Onychomycosis (Meissner, Virchow, Hutchinson).

Die Veränderungen (Taf. I, Fig. 2) sind an mehreren Fingern gleichzeitig durch die Einlagerung von Sporen und Sporangien in die Nagelsubstanz selbst hervorgerufen. Der Nagel wird im vorderen Theil klauenartig über die Fingerspitze herübergebogen, zeigt eine gelblichweisse Farbe, die mit bräunlich undurchsichtigen Längsstreifen wechselt; diese letzteren sind durch die massenhaft eingelagerten Pilze bedingt. Dazwischen treten wieder einzelne gesunde Parthien hervor. Die Nägel werden in ihrem Bette gelockert und spröde. Hutchinson räth, man soll in allen Fällen, wo es sich um Verdickungen der Nägel bei Kindern handelt, das Mikroskop zur Diagnose zu Hilfe ziehen. Auch Smith erwähnt, dass bei „Psoriasis der Nägel" Sporen wie bei Tinea tonsurans gefunden seien.

Bei diesen nutritiven Störungen in der Nagelbildung beruht die Anomalie wesentlich in dauernden oder intermittirenden atrophischen Vorgängen, die dann mit Hyperplasien der Nagelsubstanz abwechseln können. Letztere allein als vorherrschende Abweichung im Bildungsvorgange, finden wir weniger an den Nägeln der Finger, als an denen der Zehen, in bisweilen monströser Form auftretend.

Bei einigen der genannten Formen von Anomalien an Fingern und Nägeln wird die Behandlung ja lediglich gegen die zu Grunde liegende Allgemeinkrankheit zu richten sein. Bei der letztgenannten Form der Onychomycosis wird für geringere Grade eine energische Application von Antiparasiticis am Nagelbett und Nagelmatrix vielleicht Erfolg versprechen, bei den ausgebildeten Formen wird immer die vorgängige Entfernung des erkrankten Nagels, die ja durch Spaltung und Extraction in der Narkose sehr wohl ohne Schädigung der Matrix geschehen kann, als erster Eingriff derselben Behandlung vorauszuschicken sein.

§. 32. Die acuten und chronischen Entzündungen der Nägel gehen immer von der Bildungsstätte des Nagels aus: erst durch Störungen der physiologischen Leistung der Nagelmatrix und des Nagelbettes werden secundär die Form und Structur der sich bildenden Nagelkörper beeinflusst. Während wir solche entzündliche Vorgänge an dem Nagelorgan (aus Matrix, Nagelbett und Nagelkörper bestehend) als Onychie oder Onyxis bezeichnen, wird die Entzündung der Weichtheile in der Umgebung des Nagels als Paronychie bezeichnet. Beide Bezeichnungen sind meist zusammengeworfen, weil fast regelmässig der Ausgangspunkt der Entzündung in der Umgebung des Nagels — dem Nagelfalz — liegt und von hier aus erst die Matrix oder Nagelbett mit ergriffen wird, also die Paronychie zur Onychie wird. Aus dieser Paronychie oder Paronychium entstand corrumpirt die viel missbrauchte Bezeichnung: Panaritium. Wollen wir also diese verballhornisirte Nomenclatur überhaupt verwerthen, so können wir mit

Panaritium selbst im weitesten Sinne immer nur die Entzündung am Nagelgliede begreifen. Der Ausdruck: panaritium sub ungue ist demnach ein verdrehter Pleonasmus, und unter Panaritium gar andre Entzündungen an Finger und Hand überhaupt zu begreifen, ist in keiner Weise gerechtfertigt.

§. 33. Die acute Paronychie ist wohl ausnahmslos traumatischen Ursprungs, mag die primäre Verletzung eine noch so minimale sein und daher oft genug bei den rasch sich entwickelnden Folgezuständen ganz vergessen und übersehen werden. Ein Stich, Riss unter dem Nagel oder am Nagelfalz, Abreissen des sog. Neidnagels, Niedhakens, wird ja leicht übersehen, während gröbere Verletzung durch Einstechen fremder Körper wie Splitter u. s. w., Quetschungen des Nagelbettes u. s. w. schon wegen der beträchtlichen Schmerzen wohl beachtet werden. Solche Fingerverletzungen geringsten Grades geben nun das beste Paradigma für die durch Trauma bedingten Entzündungen überhaupt ab. Die Verletzung als solche, d. h. lediglich als Continuitätstrennung betrachtet, ruft in den Geweben einfache regenerative Vorgänge hervor, die unter Abschluss aller weiteren Schädlichkeit nur zum Verschluss oder Wiederersatz des Defects führen. Wird die Wunde durch mechanische oder physicalische Reize insultirt, so erfolgt Zerfall oder Ueberproduction des normal gelieferten Bildungsgewebes, d. h. es tritt Eiterung oder Granulationswucherung ein; solche umschriebenen Entzündungen und Eiterungen bleiben aber von vornherein lediglich localer Natur, stellen also einfache aseptische Entzündungen dar. Wird aber die Wunde primär oder secundär durch chemische oder organische Noxen inficirt, so haben wir die Vorbedingung zu ausgedehnter Entzündung und Eiterung gegeben, die meist zu rascher Verbreitung neigen. Die so verursachte septische Entzündung kann in einer Infection, die von aussen importirt wird, ihre Entstehung finden, aber auch in der Wunde selbst die causa movens haben, indem z. B. durch die Art der Continuitätstrennung selbst mehr oder weniger ausgeprägte Mortification einzelner Gewebstheile bedingt sein kann, bei deren Abstossung gleichzeitig Resorptionsvorgänge eintreten können.

Diese Unterscheidung in der Wirkungsweise der Traumen ist durchaus nothwendig, wenn wir uns ein Verständniss von den verschiedenen Bildern gerade der Entzündungen an den Fingern ermöglichen wollen, bei denen die typische Form der jeweiligen Entzündung immer das Resultat darstellt aus der characteristischen Reaction des betroffenen Gewebes auf die specielle Noxe.

Da die Verletzung zunächst jedenfalls die bedeckende Haut trifft, so ist auch die Paronychie primär stets eine cutane oder subcutane. Es entwickelt sich am Nagel Röthung, Schwellung, Schmerzhaftigkeit, die sich von der Ausgangsstelle aus rasch im Umkreis des Nagels verbreitet, daher Umlauf, tournole, genannt. Oft schon nach Verlauf einiger Stunden hebt sich die Epidermis durch extravasirtes eitrig getrübtes Serum als Blase empor, die den Grund oder die seitlichen Partien des Nagelfalzes einnimmt. Schon diese oberflächliche Paronychie erregt bisweilen für Stunden heftige klopfende Schmerzen, zumal wenn der Finger erhöhter Temperatur (z. B. im Bett) oder

ungünstiger Lage (beim Herabhängen) unterworfen ist. In viel höherem Maasse ist dies der Fall, wenn das Corium selbst oder das Unterhautzellgewebe mitergriffen ist: unter heftigen aufwärtsziehenden Schmerzen und gesteigertem Hitzegefühl tritt Schwellung des ganzen Nagelgliedes ein, jede Berührung des Nagels, bei Mitbetheiligung der Matrix besonders der Druck am freien Rande ist ausserordentlich schmerzhaft; der Nagel lockert sich an seiner Wurzel und wenn auch die Erhebung der Epidermisblase sich früh zeigt, tritt doch die Eiterung in den tieferen Schichten erst im Laufe mehrerer Tage ein. Bildet das Nagelbett den Ausgangspunkt in Folge von Quetschung, Riss, Splitter u. s. w., so kann man um die verletzte Stelle, die sich als dunkler Fleck oder Streifen unter dem transparenten Nagelkörper kenntlich macht, die entzündliche Veränderung und den Eintritt der Eiterung schrittweise verfolgen. Letztere hebt bei einiger Ausdehnung allmählig den Nagel aus seiner Befestigung heraus. Alle diese Grade der acuten Paronychie und Onychie bleiben meist auf das Nagelglied beschränkt. Sobald es sich um eine von vorneherein stattgefundene oder später hinzugetretene Infection handelt, so kann selbst diese oberflächliche Paronychie von weit verbreiteter Entzündung besonders im Verlaufe der Lymphgefässe begleitet sein. Diese betheiligen sich ihrem reichlichen Verzweigungsgebiete an der Peripherie entsprechend überhaupt mit Vorliebe an allen Fingerentzündungen und zwar weniger in der rasch wandernden diffusen capillären Lymphgefässentzündung, sondern als circumscripte, durch rothe rasch aufschiessende Stränge in durchsichtigeren Hautpartien characterisirte Lymphangitis der grossen Gefässe unter rascher Mitbetheiligung der centralen Lymphdrüsen in Ellenbeuge und Achselhöhle. Letztre finden wir oft schon wenige Stunden nach selbst minimaler örtlicher Läsion und Infection hervortreten, während die localen Gewebsveränderungen erst allmählig anwachsen, oft überhaupt in geringsten Grenzen bleiben. Für solche den ganzen Krankheitsverlauf wesentlich modificirende Complicationen müssen wir unstreitig individuelle Disposition der Lymphbahnen anerkennen, da anatomisch nachweisbare Unterschiede im Bau und Verlaufe eben nicht auffindbar sind.

Abgesehen von derartigen Complicationen gelangt unter zweckmässiger Behandlung solche oberflächliche phlegmonöse Paronychie und Onychie meist rasch zur Heilung.

§. 34 Durch örtliche mechanische Insulte und locale specifische Infection geht dieselbe aber häufig in die chronische Form über. Eine solche chronische Paronychie sehen wir jedoch vorwiegend bei dyskrasischen Individuen von vornherein auftreten und unter dem Bilde der granulösen oder ulcerösen Onychie verlaufen. Unter den örtlichen mechanischen Insulten spielt oft die Anwesenheit des gelockerten Nagels eine grosse Rolle, der ein wesentliches Hinderniss für freie Secretentleerung oder Ueberhäutung der Granulationen bilden kann. Von der durch chemische Noxen veranlassten Verschleppung des Verlaufes finden wir bei vielen professionellen Beschäftigungen hinreichende Belege. Das geläufigste Beispiel solcher chronischen Onychie, die lediglich durch wiederholte specifische Infection unterhalten wird, giebt uns die sog. „Tourniole anatomique“ (Pernot). Der durch Leicheninfection, Befassen mit anatomischen Präparaten ver-

anlassten specifischen Verunreinigung meist unbedeutender Stich- oder Risswunden folgt oft ohne Auftreten erheblicher primärer Entzündungserscheinungen, indem die Localaffection häufig nur in Bildung einer Blase auf entzündlich infiltrirter Basis am Nagelfalze besteht, bald das Stadium der granulösen Entzündung. Zwischen Falz und Matrix schiessen fungöse Granulationen auf und zwischen ihnen und Nagelwurzel zeigt sich Eiter, der oft mit mehr wässriger Absonderung an dieser Stelle wechselt. Solcher Gestalt spielt der Process meist ebenso lange fort wie die den Anlass abgebende Beschäftigung dauert. Bei Anatomiewärtern findet man daher im Sommer oft dauernde Heilung, im Winter regelmässige Rückfälle, ebenso nach jeder Sonntagsruhe Besserung, im Laufe der Arbeitstage Verschlimmerung. Während solche allein durch mechanische oder chemische locale Reize und Insulte unterhaltene chronische Onychie selbstredend einer entsprechenden rein örtlichen Behandlung weicht, ist dies bei der auf constitutioneller Erkrankung basirenden chronischen Onychie nicht der Fall. Alle diese Formen wurden unter dem Namen „Onychia maligna" zusammengefasst. Wir thun aber gut, diesen rein symptomatischen Collectivnamen in der genannten Weise zu trennen, indem wir die den malignen Verlauf bedingenden örtlichen oder allgemeinen Ursachen hervorheben. In Bezug auf letztere würden wir an erster Stelle der Syphilis, Scrophulose und auch der Gicht zu gedenken haben. Als Haupttypen der chronischen Onychie würden wir demnach ausser der beschriebenen Onychia infectiva eine O. syphilitica u. O. scrophulosa zu unterscheiden haben.

Von einer auf Syphilis beruhenden Onychie spricht schon Rondelet unter dem Namen „Unglade", die Astruc „onglade" bezeichnet. Nach dem Vorgange von Plenk, der eine Tinea sicca s. scabrities unguium und eine Tinea humida unterscheidet, beschreibt Montoggia die chron. O. als carie humida delle unghie. Erst Wardrop wählte den Namen Onychia maligna, ohne die syphilit. Form zu urgiren und Ulmann berichtete über diese Form zuerst in Deutschland. Rayer fasste unter „Onyxis" alle Formen zusammen. Eine ausführliche Literaturangabe finden wir schon bei Besserer und neuerdings in der speciellsten Monographie von Vanzetti. Im wesentlichen verläuft bei diesen Formen der Process unter dem Bilde einer fungös-ulcerösen Onychie.

Unter unbedeutenden Schmerzen und nur allmählig zunehmender Druckempfindlichkeit des Nagels bildet sich an der Wurzel und den Seitenrändern des Nagels eine dunkel- bis blaurothe Schwellung. Unter Zunahme dieser umgrenzten Schwellung am Nagelgliede stellt sich eine serös-eitrige oft übelriechende jauchige Secretion zwischen der Nagelwurzel und dem Entzündungswulste ein und aus der Tiefe schiessen fungöse leicht blutende Granulationen hervor. Diese sowohl wie auch der Wulst an der Wurzel zerfallen und stellen dann umschriebene scharfrandige jauchende Geschwüre dar. Während dieser Veränderung am Nagelfalz und Matrix ist auch die Nagelproduction selbst geändert: der von Granulationen und Ulceration umrandete Nagel (Fig. 26) wird gelockert, weiter vorgeschoben (Fig. 3 Taf. I), entweder ganz abgehoben oder nur seitlich verdrängt und finden wir dann ein fungöses Geschwür am Nagelbett (Fig. 27), oder es zerfällt

in seiner Substanz und an seiner Stelle bilden sich nur unförmige wieder zerfallende Hornplatten (Fig. 4 Taf. I).

Während dieser Process am Nagel in solcher Weise Wochen und Monate hindurch schleichend sich abspielt, sind die übrigen Weichtheile der Nagelphalanx ebenfalls mehr und mehr geschwollen und unter häufiger Mitbetheiligung des Knochens bietet die Phalanx eine

Fig. 26.

Fungöse Onychie (Annandale).

Fig. 27.

Onychia maligna (Julliard).

kolbige Auftreibung von lividrother Färbung und ringsherum schmerzhafter Beschaffenheit. Während bei hochgradiger Erkrankung schliesslich auch Eiterung der tieferliegenden Gewebe, Aponeurose und Knochen eintreten kann, tritt Weiterverbreitung auf benachbarte Phalangen nicht ein. Auch bei geringeren Graden findet sich das Allgemeinbefinden oft gestört und wird durch intercurrente Fieberbewegungen, die meist mit periodischen Lymphangitiden und Drüsenschwellungen zusammenfallen, der Körperzustand noch mehr geschwächt, als er es schon durch das Localleiden an und für sich regelmässig zeigt. Findet sich diese maligne Form der Onychie an mehreren Fingern entweder dieselben gleichzeitig oder nach einander betreffend, so gewinnt die Annahme einer zu Grunde liegenden Dyskrasie um so mehr Berechtigung. Ob Syphilis ob Scrophulose den Grund des specifischen Verlaufes abgiebt, wird von den begleitenden Symptomen abhängen, sowie zum Theil aus dem Alter des Patienten ersichtlich sein. Während die Affection bei Erwachsenen auf Lues fahnden lässt, wird im Kindesalter der Scrophulose die Schuld beizumessen sein, wobei immerhin manche Formen den Entscheid zwischen zu Grunde liegender hereditärer Lues und Scrophulose wie in vielen Fällen analoger Erkrankungen unmöglich macht.

§. 35. Für alle Formen auch der fungös-ulcerösen Onychie ist die örtliche Behandlung zunächst im Auge zu behalten. Bei der acuten phlegmonösen Paronychie genügt die Localbehandlung allein. Sowie wir bei der frischen kleinen Verletzung am Nagel — Einriss, Abriss des Neidhakens, Stich u. s. w. — durch sorgfältige

Desinfection und Occlusivverband die Schädigung rasch und sicher ohne Hinzutreten irgend welcher Entzündung zur Heilung führen können, gelingt es auch meist durch gleiche therapeutische Maassnahmen bei schon bestehender acuter Paronychie der Verbreitung des Processes und dem Zutreten von Complicationen vorzubeugen. Nach sorgfältiger Abreibung der ganzen erkrankten Parthie mit Carbolwasser, am besten durch energische Berieselung mit dem Carbolsprayregen, wenn nöthig nach vorausgegangener Discision der cutanen Abscesse, wird das Nagelglied mit einem Carbolölgazestreifen umhüllt, mit Verbandwatte bedeckt und darüber der Finger mittelst Umwickelung mit gestärkter Gazebinde in eine Schutzdecke mit Firnisspapier gekleidet. Unter täglicher Erneuerung dieser Verbandweise heilt der Process in wenigen Tagen.

Um allen Missdeutungen der hier wie später empfohlenen Behandlungsweise vorzubeugen, sei an dieser Stelle hervorgehoben, dass wenn eine Schablone für desinficirende Behandlung und Occlusivverband wiederholt wird, diese Therapie für alle Fälle und für alle Behandelnden die sicherste ist, und trotz scheinbar complicirter Ausführung, doch mit entsprechender localer und individueller Modification wegen der raschen Heilung schliesslich die einfachste bleibt. Wer nicht eigene auf gewissenhaft controlirter Erfahrung beruhende sichere Routine besitzt, thut immer gut, sich an ein erprobtes Schema zu halten, das Schema soll deshalb nie Dogma sein! Es führen eben viele Wege nach Rom, und hier zur sichern Heilung alle die, welche in der Behandlung neben der Ruhe die absolute Reinigung und Reinlichkeit für die erkrankte Parthie sichern. In Bezug auf letztere ist aber wohl festzuhalten, dass bekanntlich jede Substanz, die sich an einem Orte befindet, an den sie nicht gehört, „Schmutz" ist, trotz dieser im weitesten Sinne positiv gültigen Thatsache, bleibt Unreinlichkeit im gewöhnlichen Leben immer ein sehr relativer Begriff. Absolute Reinlichkeit wird daher wo die Verunreinigung durch in irgend einem der drei möglichen Aggregatzustände befindliche oft makroskopisch nicht entdeckbare Körper bewirkt wird, meist sicherer und bequemer durch Desinfection, d. h. Vertilgung der vorhandenen unreinen Substanzen, als durch Entfernung derselben bewirkt. Abhaltung dieser ist wieder leichter durch abschliessenden Verband als ohne diesen, d. h. offene Behandlung zu erzielen. Nur wer auf diesen Principien fussend, die gebotenen Mittel in ihrer Anwendungsweise beherrscht, kann im gegebenen Falle ohne Gefahr unter vielen Methoden wählen, jeder andre bleibt eben sicherer am Schema. Die zweckmässigste Anwendungsform desselben, wie sie sich nach der resp. Körperregion und der gegebenen Erkrankung modificirt, soll eben die specielle Chirurgie jedesmal an Ort und Stelle ausführen, das allgemeine Schema bedarf keiner Begründung und Wiederholung. —

Wenn schon die genannte Behandlung für die meisten Fälle passt und sicher zum Ziele führt, so gilt von keiner Affection wohl in gleichem Grade wie von der Entzündung an den Fingern der Spruch: „ein jeder sehe wie er's treibe, es passt sich eines nicht für alle;" durch rigoröse Durchschnittsbehandlung erfreuen wir oft die Patienten sehr wenig, da schon entsprechend der ausserordentlich verschiedenen Benutzung der Finger auch die Empfindlichkeit und Empfänglichkeit derselben gegen offene und occlusiv- feuchte und trockene Behandlung individuell ausserordentlich wechselt. Ohne also deshalb in den buntgefüllten Topf der althergebrachten Bäder-, Salben-, Pflaster-, Cataplasma-Behandlung zurückgreifen zu wollen, müssen wir doch eine individuelle Behandlung concediren. Bei empfindlichen Patienten gelten oft die Occlusivverbände für unerträglich und sind dann neben wiederholtem Baden in lauem Carbolwasser und Bleiwasser, zweckmässig auch beides gemischt, und Bedecken mit öfter zu wech-

selnder Compresse die mit dieser Flüssigkeit getränkt erhalten wird, zu empfehlen. Später folgt dann der einhüllende Carbolölverband oder Umwickeln eines Pflasterstreifens von Emplastr. lithargyr. simpl. oder mollis, mittelst dessen man zugleich auf die noch geschwollene aber jetzt unempfindlich gewordene Parthie eine gelinde Compression ausübt. Am energischesten wird diese durch einen regulär in centripetaler Richtung nach Art des Baynton'schen Heftpflasterverbandes ausgeführten Occlusiv-Compressionsverband erzielt. Bei der Entzündung der Matrix und der hierbei stattfindenden Neigung zu fungöser Granulationsbildung wird derselben durch den feuchten Verband oft Vorschub geleistet und ist daher Bepinselung mit Arg. nitr.-Lösung und trockne Umhüllung mit Verbandwatte oder Pflastercompression vorzuziehen. Ist das Nagelbett der Ausgangspunkt, so ist oft zur rechtzeitigen Eröffnung des unter dem Nagelkörper verdeckten Abscesses eine Keilexcision aus dem Nagel mittelst darunter geführter Scheerenbranche nothwendig. Von mancher Seite wird bei höherem Ursprung ein Dünnschaben des Nagels mittelst Glasscherbe zur Ermöglichung der Incision an dieser Stelle befürwortet. Ist der Nagel gelockert, so ist ein deckender Schutzverband bis zur Ueberhäutung des Nagelbettes fortzusetzen und um eine glatte nicht zu difforme Regeneration des Nagels zu erzielen, später das Nagelbett durch eine kleine Wachsplatte, unter der sich der nachwachsende Nagel modellirt, geschützt zu erhalten, wie solche unter einem Handschuhfinger leicht dauernd aufgedrückt getragen werden kann.

Bei der infectiven Paronychie werden wir die primäre Reinigung meist durch energisches Auswaschen mit 5% Carbolsäure- oder Chlorzinklösung auszuführen haben. Bekommen wir dieselbe frisch zur Behandlung, ist bisweilen Erweiterung der kleinen Lasion durch eine Incision nöthig, um durch den vorquellenden Blutstrom möglichst etwa deponirte Infectionsstoffe herauszuspülen und zugleich diese Stelle der Einwirkung unserer Antiseptica besser zugängig zu machen. Während im übrigen die beschriebene Verbandweise genügt, erfordern meist die Complicationen noch energische Behandlung. Gegen Lymphangitis, Lymhadenitis, Phlegmone Inunction von Ungt. ciner., Eisblase und Suspension.

Auch für die chronische Onychie ist zunächst immer eine sorgfältige Reinigung der ergriffenen Parthie unumgänglich nöthig; bei vorgeschrittener Erkrankung ist hierzu oft die Entfernung des Nagels Vorbedingung. Nur bei ganz umschriebenen Ulcerationen am Nagelrande kann dieselbe umgangen werden. Nach der Entfernung des Nagels heilen alle diese ulceröse-granulösen Onychien unter entsprechendem Verbande rasch, ohne dieselbe oft auch scheinbar leichtere Formen nur langsam. Ist die Ulceration weit vorgeschritten, so ist überhaupt an dem vorhandenen Nagel nichts gelegen; ist nur eine kleinere Fläche ergriffen, so wird auch nach der Entfernung des Nagels von der noch wenig ergriffenen Matrix bald ein neuer Nagel nachgeschoben. Wir thun also gut, in den meisten Fällen, wo die Matrix den Ausgangspunkt bildet, gleich den Nagel zu entfernen, der gewöhnlich die Anwendung der reinigenden und bedeckenden Verbandmittel verhindert, dann nach Abwaschen mit 5% Chlorzinklösung einen Carbolöl-, Borlint- oder Salicylwatte-

Occlusivverband darüber zu befestigen. Besondere specifische Mittel sind selten nöthig; ist der Nagel entfernt, die Wundfläche frei, so sind sie meist überflüssig. Sehr gerühmt waren früher die Quecksilberpräparate: Liq. hydrarg. nitr. von Dupuytren und Sublimatlösung von Wardrop; beide bieten natürlich bei vorhandener Lues ihre Vortheile. Vanzetti pries das von Moerloose zuerst angewandte Plumbum nitricum, das nach vorgängiger Nagelextraction in Pulverform auf die ulcerirende Fläche gestreut wurde; Curling bevorzugte die Solut. Fowleri.

Sehr gute Dienste leistet uns, sowie für alle dubiösen Ulcerationen auch für die Onychia maligna, das Jodoform. Streut man es anfangs rein als Pulvis subtilissim. der Krystalle in liniendicker Schicht auf die Wundfläche und wickelt darüber einen Streifen loser Verbandwatte, schützt dann das Glied durch einen Gummi- oder Lederfinger, so genügt oft die einmalige Anwendung, um nach Ablösung des sich rasch bildenden trocknen und festhaftenden Schorfes nach 3—4 Tagen eine reine granulirende Fläche zu finden, die dann unter Bedeckung mit Jodoformlösung oder -Salbe (1 : 10—20 Glycerin oder Ungt. glycerin. s. Vaseline und zur Geruchscorrection 5 Tropfen Ol. menth. pip.-Zusatz) gut vernarbt. Diese trockne Schorfbildung macht eben andre penible Occlusivbehandlung überflüssig. Eine ähnliche günstige Wirkungsweise entfaltet die Draufpinselung von Liq. ferri sesquichlor. Auch dieses entzieht dem Geschwürsboden und Granulationen in energischster Weise Flüssigkeit und bildet durch Proteingerinnung einen sehr festen Schorf, der nach 3 Tagen ablösbar ist. Unter ihm finden sich meist einige Tropfen Eiter, nach deren Abtupfen sich eine frische Granulationsfläche präsentirt, die unter einfachem Deckverband rasch verheilt. Alle diese verschorfenden Heilmittel empfehlen sich besonders in den Fallen, in welchen wegen geringerer Ausbreitung des Uebels eine Entfernung des Nagels nicht geboten scheint. Man kann dann bei Ulcerationen und Granulationen am Nagelfalz durch mehrmaliges Bepinseln am Liq. ferri sesquichlor., Draufdrücken eines kleinen Wattecylinders, Umwickeln mit einem Pflasterstreifen, um den wulstigen Rand herabzudrücken, oft in kürzester Frist Onychien zur Heilung bringen, die dem einfachen desinficirenden Verfahren und vor allem dem feuchten Verbande lange trotzten, da unter letzterem jede derartige granulose Entzündung meist zur fungösen Wucherung sich steigert.

Zur Nachbehandlung ist sowohl zum Schutz der frisch vernarbten Geschwürsfläche, als auch zur Compression der meist voluminöseren Phalanx eine centripetale Einwickelung mittelst Pflasterstreifen aus Empl. adhaesiv. oder bei starker Induration der Weichtheile zu bevorzugendem Empl. mercurial. zur Beschleunigung der Rückbildung zu rathen. Nur bei ganz veralteten und vernachlässigten Fällen kommen Entfernungen des Nagelgliedes in Frage. Jedesmal ist aber von vorneherein gleichzeitige Berücksichtigung etwa vorhandener constitutioneller Erkrankung geboten; selbstredend sind wir hierbei der vorhandenen Syphilis gegenüber relativ günstiger situirt, da eine gut regulirte Jodkalikur oft Ueberraschendes leistet, während schon Scrophulose oder gar Tuberculose weniger erfreuliche Wirkung unsrer Behandlung in Aussicht stellen. Die bei Arthritikern manchmal symmetrisch und multipel auftretenden Onychien weichen meist prompt den einfachen Local-

behandlungen, besonders wenn man die hier meist in ausgesprochener Weise sich geltend machenden Circulationsstörungen durch alkalische und aromatische Handbäder ausgleicht. Bei mangelhafter Neigung zum Vernarben können hier reizende Verbandmittel, besonders Campherpräparate von Vortheil sein.

2. Die Entzündungen der Finger und Mittelhand.

a) Acute Dactylitis.

§. 36. Während die Entzündungen in den Weichtheilen der Dorsalseite der Finger keinerlei Unterschiede von den analogen Weichtheilentzündungen andrer Körperregionen zeigen, indem in der Haut erysipelatöse und erythematöse Entzündungen auftreten und im lockern Unterhautzellgewebe der Fläche nach sich ausdehnende Phlegmonen, wenn auch seltener autochthon auftreten, doch immerhin vorkommen, und an der mit Haarbalgdrüsen durchsetzten Bedeckung der Grundphalanx und des Metacarpus furunculöse Entzündungen nicht selten sich abspielen, bieten die volaren Phalangitiden ein besonderes Interesse durch die characteristische Form und Verlaufsweise der Entzündung. Dieser altbekannten Thatsache trug man von altersher Rechnung durch eine gemeinsame Bezeichnung aller solcher Entzündungen an Finger und Hand unter dem Collectivnamen „Panaritium". Wissen wir aber, dass dieses Wort lediglich eine Corrumpirung von „Paronychium" ist, so liegt kein Grund vor, diese Nomenclatur auch für Entzündungen an den Fingern festzuhalten, die mit dem Nagel absolut nichts, ja nicht einmal mit der Nagelphalanx etwas zu thun haben. Mit derselben Berechtigung, wie wir die „Sarcocele" längst als obsoleten Begriff nicht mehr gebrauchen, werfen wir auch das durch Verballhornung entstandene „Panaritium" in die Rumpelkammer und geben den volaren Fingerentzündungen die Bezeichnungen, die nach dem jedesmal vorwiegend ergriffenen Gewebe ihnen zukömmt. Wir unterscheiden bei den acuten volaren Dactylitiden im allgemeinen die oberflächlichen und tiefen, zu der ersteren gehören die cutanen und subcutanen Phalangitiden, zu den letzteren die peritendinösen und periostealen, diese stellen sich im weiteren Verlaufe oft als Phalangeal-ostitis und -arthritis dar; bisweilen finden wir alle Gewebe gleichzeitig ergriffen, so dass wir eine acute Pandactylitis vorfinden.

Es sind zwei wesentliche Factoren hervorzuheben, die zur Hervorrufung des typischen Bildes der Volarphalangitiden zusammenwirken:

1) Das specifische anatomische Verhalten der Gewebe an diesen Bezirken.

2) Der Umstand, dass alle in Frage kommenden Entzündungen traumatischen Ursprungs sind.

Wir finden an der Volarfläche der Finger und in der Hohlhand eine Beschaffenheit der Haut und Verbindung derselben mit den tieferen Geweben, wie es in gleicher Weise nur noch die Fusssohle zeigt.

Die mit dicker Epidermislage bedeckte Haut ist ausserordentlich derb, durchschnittlich 2,5 mm dick, mit zahlreichen Riffen und Furchen versehen, die in theils transversalem, theils concentrischem Verlaufe

der Anordnung der in Reihen gestellten Cutispapillen entsprechen, indem die hervorragenden Leistchen je eine doppelte Papillenreihe umfassen, von denen an der Fingerpulpa ¼ mit Tastkörperchen, die übrigen mit Gefässschlingen versehen sind. Auf der Höhe der Riffe findet die Mündung der zahlreichen — fast 3000 auf einen Quadratzoll — Schweissdrüsen statt; im Stratum papillare corii findet zugleich mit der Verbreitung des Blut- und Lymphgefässnetzes die Vertheilung des Nervengeflechtes statt, von dem marklose Verästelungen freie Endigung zwischen den Zellen des Rete Malpighi finden. Nach der Tiefe hin ist die Haut nicht wie an der Streckseite mittelst lockeren,

Fig. 28.



Querschnitt durch die Nagelphalanx. Das Glied war in Chromsäure gehärtet. Hartnack Ocul. 2 Syst. 4.

weite Maschenräume enthaltenden Unterhautzellgewebes befestigt, sondern die kurzen straffen Fasern des subcutanen Bindegewebes ziehen hier in verticaler Richtung vom Corium zum tieferen Gewebe herüber, vergl. Fig. 28. In den subcutanen Zellstoff ist ein am Nagelgliede besonders reichliches Fettpolster eingebettet und erscheint dies durch die vom Corium zum Periost hindurchziehenden fibrösen Fäden wie abgesteppt; an der Mittel- und Grundphalanx verbindet dieser fetthaltige Unterhautzellstoff die fibröse Scheide der Beugesehnen mit dem Corium, und erst die Rückseite der Sehnenumhüllung tritt in directe Continuität mit dem Phalangealperiost.

Aus diesem eigenartigen Verhalten des subcutanen Zellgewebes an der Fingervola erklären sich leicht die specifischen Verlaufsweisen

der hier sich abspielenden Entzündungen; dem geschilderten Faserverlaufe entsprechend finden wir: a) die ausgesprochene Tendenz der cutanen und subcutanen Entzündungen zur directen Fortpflanzung in die Tiefe bei jeglichem Mangel selbst länger bestehender Processe an Neigung zur Flächenausdehnung; b) Einklemmung des Entzündungsherdes durch die rigiden Nachbarfasern; c) als Folge hiervon rasche Nekrosirung der von Entzündung befallenen Gewebstheile.

Heben wir zweitens hervor, dass alle acuten Phalangitiden traumatischen Ursprunges seien, so liegt in der Hervorhebung dieses Punktes zugleich die Motivirung, dass durch die bei Traumen stattfindende Infection im weitesten Wortssinne, gerade an diesen eigenartig disponirten Gewebsparthien die Entzündungen ausnahmslos als eitrige, ja oft als septische verlaufen und dem entsprechend überaus häufig Complicationen der localen Entzündungen vorkommen.

§. 37. Die cutane Phalangitis, als acute Volardermatitis, tritt vorwiegend unter dem Bilde der bullösen und phlyctänösen Hautentzündung auf; es zeigt die durch das entzündete Corium abgesetzte Blasenbildung die Neigung zum raschen Fortschreiten, so dass wir bisweilen in kurzer Zeit den grössten Umfang der Finger von einer solchen, durch trübes Serum emporgehobenen Epidermisblase eingenommen sehen. Während beim Erwachsenen diese Form mit Vorliebe am Nagel in der beschriebenen Weise als oberflächlicher „Umlauf" eintritt, schreitet bei Kindern häufiger der Process auf den ganzen Finger fort, begreift selbst mehrere Finger gleichzeitig oder nacheinander. Wenn auch dem äussern Anschein nach diese characteristische Entzündungsform analoges Verhalten mit den Verbrennungs- und Erfrierungsblasen bietet, so finden sich doch letztere als Resultat oberflächlicher Erfrierung vorwiegend auf der Streckseite, auf der die dünnere Hautbedeckung schon geringerer Kälteeinwirkung gegenüber sich weniger widerstandsfähig erweist. Meist sind es minimale Verletzungen und chemisch wirkende Noxen, die diese cutanen Phalangitiden hervorrufen.

Nach Abtrennung der Blase mit der Scheere, Reinigung des freiliegenden Coriums, heilen diese oberflächlichen Entzündungen rasch unter reizlosem Deckverband mittelst Ceratwatte und Schutzfingers. Man muss nur die Vorsicht gebrauchen, die schützende Bedeckung länger beizubehalten, damit nicht die anfänglich sehr dünne Epidermisdecke, durch äussere Schädlichkeiten gestört, neuen Entzündungsprocessen Einlass giebt.

§. 38. Die subcutane Phalangitis, als Phalangealphlegmone, kommt überwiegend häufig am Nagelgliede vor, an dem sich überhaupt als dem im täglichen Gebrauche exponirtesten alle volaren Fingerentzündungen mit Vorliebe darbieten. Diese Form der Entzündung ist zugleich die häufigste, indem auch die tieferen Affectionen ausnahmslos aus der oberflächlichen hervorgehen: die Phalangealtendovaginitis, Phalangealostitis, Phalangealarthritis sind Folgen der sich in die Tiefe fortpflanzenden, anfänglich als cir-

cumscripte Phalangealphlegmone auftretenden traumatischen Phalangitis.

Wir finden, ebenfalls dem bei der täglichen Beschäftigung vorwiegenden Ausgesetztsein entsprechend, nicht nur die eine Hand häufiger leidend als die andre, und Männer ein grösseres Contingent stellend wie Frauen, sondern auch an den einzelnen Fingern eine verschiedene Frequenz in der Betheiligung beim Ueberblick über eine grössere Summe dieser Phalangealphlegmonen. Unter 274 acuten Volarphalangitiden betrafen 183 Männer, 89 Weiber; 120 rechte, 82 linke Hand; am Daumen 85, Zeigefinger 81, Mittelfinger 58, Ringfinger 36, Kleinefinger 8.

Aehnlich der furunculösen Entzündung anderer Regionen stellt die Volarphalangitis eine circumscripte Zellgewebsphlegmone besonders am Nagelgliede dar; es bildet sich eine in den straffen subcutanen Bindegewebsfasern eingeengte Entzündung, die zu fibrinöser Exsudation, Nekrosirung des Bindegewebspfropfes und Durchbruch des kleinen Abscesses durchs Corium führt. Diesem pathologischen Vorgang entsprechend finden wir im typischen Bilde solcher subcutanen Volarphalangitis meist an umschriebener Stelle der Fingerpulpa heftige, die Nachtruhe raubende Schmerzen, denen erst später sichtbare Röthung der betreffenden Parthie des Fingergliedes folgt. Während an der Beugeseite die Schwellung meist unbedeutend ist, tritt an der Streckseite bald sich verbreitende Röthung und Anschwellung ein, die oft sich über den ganzen Finger nach aufwärts erstreckt. Unter zunehmender Schmerzhaftigkeit und stärkerer Röthung, und oft nicht unbedeutender fieberhafter Allgemeinstörung wird auch die Schwellung an der Nagelgliedpulpa erkennbarer und zeigen die unerträglichen, als „klopfend" bezeichneten Schmerzen die Eiterung an umschriebenster Stelle an. Die prallgefüllten Gefässe lassen meist die ganze Pulpa pulsirend erscheinen, und instinctiv wird der Finger emporgehalten getragen, um nicht durch Steigerung des Blutdruckes die Schmerzen an der entzündeten, durch die straffen Bindegewebssepta eingeklemmt gehaltenen Parthie zu vermehren. Da mit dem Eintritt der Eiterung die Zunahme der Exsudation aufhört, einzelne Bindegewebszüge zerfallen, so lässt die Intensität des Schmerzes hiermit nach, wenn auch der Durchbruch des subcutanen Abscesses durch das meist an scharfumschriebener Stelle nekrosirte Corium und die dicke zur Blase abgehobene Epidermis erst nach Tagen erfolgt. Sehr häufig aber folgt, wenn nicht durch frühzeitige Trennung der derben Haut und straffen Bindegewebszüge die Ausdehnung der Entzündung abgeschnitten wird, eine Verbreitung derselben in den präformirten Gewebsbahnen in die Tiefe: an der Nagelphalanx zum Periost, an den oberen Fingergliedern auf die Sehnenscheide.

§. 39. Die peritendinöse Phalangitis, Phalangealtendovaginitis, kann in ihrer specifischen Form sich nur von der Mittelphalanx beginnend in aufsteigender Richtung vorfinden, da an der Nagelphalanx die Flexorensehne mit aponeurotischer Insertion mit dem Periost verschmelzend, keine Einscheidung besitzt. Sie entsteht meist durch Fortpflanzung der subcutanen Phlegmone, seltener durch directe primäre Verletzung der Sehnenumhüllung, durch Riss, Stich

und dergl. Ganz im Gegensatze zu der bei minimaler Flächenausdehnung rasch in die Tiefe sich fortpflanzenden subcutanen Entzündung der Fingerglieder zeigt die Sehnenscheidenentzündung von vorneherein die ausgeprägte Neigung aller peritendinösen Phlegmonen: rasch in der einmal ergriffenen Sehnenumhüllung fortzulaufen, indem nur festere Gewebsbarrieren den mit rasch um sich greifender Eiterung die Gewebe zerstörenden Lauf hemmen.

Ist also das peritendinöse Gewebe, sei es primär oder secundär, der Hauptsitz der Entzündung, so stellt sich rasche Röthung und Schmerzhaftigkeit an der Beugeseite des ganzen Fingers ein und folgt dem Verlaufe der Sehne aufwärts bis in die Hohlhand. Wichtig für die weitere Verbreitungsweise ist vor allem das verschiedene Verhalten der Flexorenscheiden an den einzelnen Fingern.

Während die den Flexor sublimis und profundus gemeinschaftlich umhüllende Sehnenscheide an den drei mittleren Fingern in der Höhe der Metacarpophalangealgelenke in der Form eines Blindsackes endigt, dessen Grund sich auf die Sehne selbst umstülpt (Fig. 29 a), geht die Scheide des Daumenbeugers meist als ununterbrochener, nur im Lumen stellenweise wechselnder Canal bis zum Carpus herauf, um hier unter dem Lig. carpi an Capacität beträchtlich gewinnend, den radialen, für sich gesonderten Theil des grossen Carpalschleimbeutels darzustellen (Fig. 29 b). Am Kleinfinger finden wechselnde Verhältnisse statt: meist endet auch an ihm die Flexorenscheide wie bei den Nachbarfingern blindsackförmig in der Hohlhand, doch reicht die ulnare Ausstülpung des Carpalschleimbeutels oft bis dicht an seinen Fundus herunter, so dass nur eine schmale Gewebsbarrière zwischen beiden vorhanden ist (Fig. 29 c), sehr selten ist aber eine directe Communication präformirt. Leicht erklärt sich aus diesen anatomischen Verhältnissen die klinische Thatsache, dass an den Mittelfingern regelmässig die Tendovaginitis in der Hohlhand im Bereiche der Fingerlinie Halt macht, Röthung, Schwellung steigt rasch bis hier hinauf, ja die Eiterung durchdringt hier oft eher zwischen den divergirend, zu den Seitenrändern der Finger sich hinziehenden Faserzügen der Palmarfascie das Zellgewebe und Haut, greift auch wohl gar von hier aus auf die benachbarten Sehnenscheiden über, bevor sie die natürliche Schranke, wie sie in der blindsackförmigen Endigung der Sehnenscheide hier gegeben ist, überwindet und zum Carpus aufwärts sich fortpflanzen kann. Ein entgegengesetztes Verhalten zeigen die Tendovaginitiden am Daumen: hier pflanzt sich durch keine Gewebsschranke aufgehalten Entzündung und Eiterung rapiden Laufes bis zum Carpalschleimbeutel fort, ja selbst dessen oft schwach entwickelte obere Wand wird überwunden und der Weiterverbreitung des Processes am Vorderarm in den tiefen Gewebsinterstitien ist Thür und Thor geöffnet. Der kleine Finger bewahrt eine Mittelstellung: bisweilen setzt die Sehnenscheidenendigung eine hemmende Schranke dem Fortschritt entgegen, oft wird die minimale Distance und schwach entwickelte Barrière überwunden und die rapide Verbreitung des zerstörenden Processes folgt den gleichen vorgezeichneten Bahnen wie am Daumen. Kein Wunder also, dass die Daumen- und Kleinfingerphlegmonen schon von altersher übel berüchtigt waren und den Wundärzten als direct gefährlich galten. Eine weitere Gefahr der peritendinösen Dactylitiden schliesst das leicht erfolgende Mitergriffen-

werden der Phalangealknochen und Gelenke ein. Da die Rückwand der Flexorenscheide in directe Beziehung zum Phalangealperiost und der Synovialis der Interphalangealgelenke derart tritt, dass durch eine dünne Zellgewebsschicht eine innige Contiguität hergestellt wird, so

Fig. 29

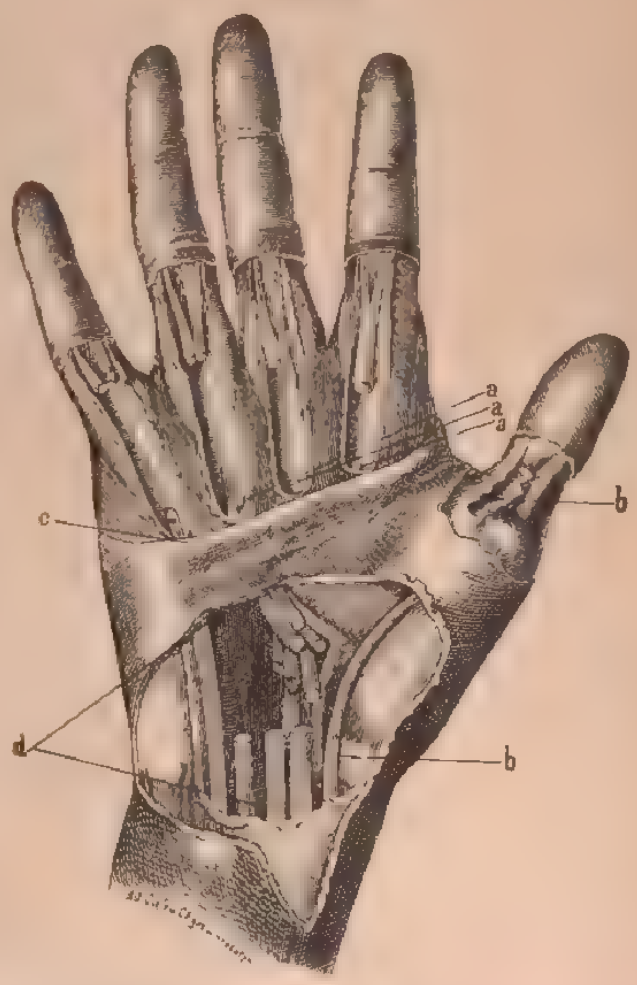

Das Verhalten der Sehnenscheiden an Finger und Hohlhand. Der gemeinsame carpale Schleimbeutel. a, a, a Bindesackförmiges oberes Ende der Scheide des 2., 3. und 4. Fingers. b, b Flexorenscheide des Daumens zum Carpus herabreichend. c Scheide der Kleinfingerbeuger, welche bis nahe an den carpalen Schleimbeutel d, herabreicht, bisweilen mit ihm communicirt.

ist, zumal bei Steigerung der Entzündung zur Eiterung, eine Mitbetheiligung dieser Theile an Mittel- und Grundphalanx leicht gegeben: die Sehnenscheidenentzündung combinirt sich mit Ostitis und Arthritis und deren Folgen, der Gelenkeiterung und Phalangealnekrose. Ist die bedeckende Bindegewebsschicht und Haut nicht schon anfangs ergriffen, so wird sie in solchen Fällen selbstverständlich secundär in grosser

Ausdehnung in Mitleidenschaft gezogen, und das somit gegebene Ergriffensein aller Gewebsbestandtheile des Fingers führt uns das Bild der acuten eitrigen Pandactylitis vor, die ausnahmslos Function und Bestand des ergriffenen Fingers direct gefährdet.

§. 40. Während also die Phalangealostitis an Mittel- und Grundphalanx meist erst Folge einer schon bestehenden Sehnenscheideneiterung ist, ist am Nagelgliede die Phalanx schon bei jeder subcutanen Volarphlegmone gefährdet, da durch die senkrecht vom Corium zum Periost ziehenden Bindegewebssepta der Weg für die Verbreitung der Erkrankung direct vorgebildet ist. Bisweilen finden wir aber auch an der Endphalanx primäre Periostitiden, ohne eine, wenigstens in irgend erheblicher Weise in Betracht kommende, anfängliche Betheiligung des Unterhautzellgewebes und der Cutis. Diese primären Phalangealperiostitiden sind meist Folge eines tiefen Stiches, Quetschung u. s. w. des Fingergliedes. So wenig erkennbar in den Bedeckungen diese Verletzungen oft verlaufen, so häufig geben die als erstes Symptom auftretenden heftigen, dumpfen, dann bohrenden Schmerzen, die nicht an umschriebener Stelle, wie bei den subcutanen Entzündungen, sich begrenzen, sondern in der ganzen Phalanx und Pulpa gespürt werden, den Anhalt zur Diagnose. Durch die bald folgende Schwellung und Röthung an den laxeren Weichtheilen des Fingerrückens findet sich dann der weitere Beleg, dass die tiefen Gebilde des Fingers den Ausgangspunkt des Leidens bilden. Ohne dass nun eine weitere Ausbreitung des Entzündungsprocesses stattfindet, tritt bald Eiterung ein und folgt rasch, wenn nicht frühzeitig Eröffnung des periostalen Abscesses dem Phalangealknochen die Ernährung garantirt, partielle oder totale Nekrose der Phalanx.

§. 41. Die acute Phalangealarthritis erfolgt bisweilen auf dem Wege der directen Fortpflanzung solcher ostealen Phalangitis, oder der Tendovaginitis, doch entstehen auch sie gelegentlich primär in Folge penetrirender Gelenkwunden. Auch hierbei erfahren wir, dass es in den seltensten Fällen klaffende Gelenkwunden und complicirte Verletzungen durch Schnitt, Hieb u. s. w. sind, vielmehr sind es in der überwiegenden Mehrzahl der Fälle minimale Stichverletzungen der Interphalangealbezirke: Stich mit der Stahlfeder, Bleistift, Nähnadel, Splitter u. a. m. geben meist die Ursache, und wird hierbei meist schon mit dem verletzenden Körper die entzündungserregende Noxe eingeimpft: bald folgt nun auf die nur ein punktförmiges Stigma darstellende, wenig beachtete Läsion Schwellung und Röthung des Gelenkbezirkes, der Finger stellt sich in mässige Flexion, und unter zunehmenden Schmerzen, die dann durch ihre Localisirung manchmal erst wieder an die vorausgegangene „leichte" Verletzung erinnern, tritt die traumatische Synovitis des Fingergelenkes mit geringem serösen Erguss in die straffe Synovialis deutlicher hervor; oft neigt sie rasch zur Eiterung, bisweilen tritt gleich in der Entwickelung der langsame Verlauf und Uebergang zur chronischen, granulösen Arthritis hervor.

§. 42. Die Diagnose dieser verschiedenen Formen der acuten Entzündungen an den verschiedenen Schichten und Bezirken des

Fingergliedes ist nach den hervorgehobenen differenten Symptomen und entsprechenden Verlaufe nicht schwierig zu stellen, und die oberflächlichen Dactylitiden von den tiefen gleich anfangs wohl zu unterscheiden. Immer müssen wir aber festhalten, dass alle hier als verschiedene Formen nebeneinandergestellten Phalangealentzündungen oft so rasch in einander übergehen, dass man nur nach dem jeweilig in vorwiegender Weise betheiligten Gewebe die eine oder andere specielle Bezeichnung wählen könnte, und somit der Standpunkt nicht ungerechtfertigt erscheinen darf, der diese verschiedenen Formen lediglich als verschiedene Stadien der Erkrankung ansieht (Boyer). Die Bestimmung, ob Eiterung bereits eingetreten oder nicht, hat für die Behandlung keinen erheblichen Einfluss, doch wird die Oertlichkeit derselben am sichersten durch die genau localisirende Palpation erforscht. Da unser Finger für den Nachweis so umschrieben schmerzhaftester Stellen meist zu plump ist, geschieht diese Ausmittelung besser durch Palpation der Fingervola mittelst der Sonde, die dann in dem schmerzhaften Bezirk rasch den hervorragend empfindlichen Punkt und somit die Ausgangsstelle des Processes erkennen lasst, an dem dann auch die Eiterung meist zuerst eingeleitet ist. An der Nagelphalanx ist auf die an ihr so häufige Nekrose schon aus der Dauer des Processes zu schliessen: nach 10—15 tägiger Frist ist meist Nekrose vorauszusetzen, und wird durch die Sondirung des Fistelganges, resp. nach anzulegender Incision constatirt. Bei der Betheiligung der Fingergelenke giebt anfangs die exacte Palpation der Gelenklinie schon den sichersten Aufschluss. Zur Ausführung derselben können wir uns erinnern, dass wir als äussere Marke für die Interphalangealgelenke in den tiefen Furchen auf der Beugeseite der Finger sichere Führungslinien besitzen: die tiefe Volarfurche auf die Streckseite projicirt, giebt bei gestreckter Stellung, und in dieser auf der Streckseite markirt durch ihre mit der Haut erfolgenden Verschiebung nach abwärts, auch für die Flexionsstellung den sichersten Anhalt für die Lage der Gelenklinie in jeder Bewegungsphase. Bei vorgeschrittener Gelenkentzündung werden, schon vor eingetretener Eiterung, bald das ulnare und radiale Seitenband der Interphalangealgelenke erweicht und durch granulöse Entzündung gelockert, so dass die durch die Bänder ausgeschlossene seitliche Bewegung der kleinen Cylindergelenke mehr und mehr ermöglicht wird und schliesslich eine ausgiebige laterale Verschiebbarkeit der Phalangen den vorgeschrittenen Process kennzeichnet.

§. 43. Für die Prognose ist zwar besonders die Bedeutung der vorwiegend betroffenen Gewebe für Form und Function in die Wagschale fallend, doch betrifft dies lediglich die örtliche Prognose. Von hervorragender Wichtigkeit ist bei allen Fingerentzündungen die allgemeine Prognose, die wesentlich von den vorhandenen oder möglichen Complicationen abhängt.

Abgesehen von den Combinationen der einzelnen Formen mit einander wird die wesentlichste Complication durch die Entstehungsursache selbst bedingt, von der wir sahen, dass dieselbe fast ausnahmlos ein Trauma bildet. Liegt schon bei jeder unabsichtlich geschehenen Continuitätstrennung der bedeckenden Haut die Gefahr der Infection vor, so ist gerade an den Fingern die Gefahr der Ein-

führung von Noxen der mannigfachsten Art in gesteigertem Maasse gegeben. Es bedarf durchaus nicht gerade der schon makroskopisch nie rein sich präsentirenden Finger der dienenden und arbeitenden Classe, die in der dicken und rissigen Epidermishülle der Beugeseite unzählige Fremdkörper organischer und anorganischer Natur beherbergen; ein Blick mit der Loupe belehrt uns, dass jede anscheinend durchaus reine Fingerpulpa gerade in den mannigfachen Furchen und Riffen der Tastfläche zahlreiche Verunreinigungen besitzt, die erst der Behandlung mit Bürste und Seife durch Entfernung der oberflächlichsten Epidermislagen weichen. Mag also selbst der verletzende Körper keinen Infectionsstoff hineinbringen in die Wunde, von der Bedeckung selbst ist jederzeit die Möglichkeit des directen Importes nur zu nahe gelegt. Ueberaus häufig aber geschieht durch den lädirenden Körper selbst auch die Verunreinigung: der Splitter, die Nadel, das verletzende Instrument sind selten desinficirt, ja oft geradezu der Träger eines specifischen septischen Stoffes, der dann im wahrsten Sinne bei der Fingerverletzung eingeimpft wird. Es sind auch hier wiederum seltener grosse Wunden und Weichtheilverletzungen, im Gegentheil wird bei diesen selbst, wenn hier Verunreinigungen unterlaufen, durch die reichliche Blutung aus der gefässreichen Fingervola der etwa verunreinigende Stoff wieder herausgeschwemmt. Meist werden ja bei der gewerblichen oder zufälligen Beschäftigung kleinere Läsionen, Riss, Stich u. dergl., die oft minimale Continuitätstrennung darstellen, wir müssen dieselben alle als verunreinigte Wunden beurtheilen und bei allen finden wir daher den maligneren Grad der Entzündung, die suppurative Form. Bei vielen liegt die maligneste Form vor: durch die specifische Infection wird die septische Entzündung bedingt. Schon bei der Paronychie wurde dieser Punkt betont. Bei der traumatischen Phalangitis haben wir es fast ausnahmslos mit einer beim Trauma gleichzeitigen Infection im weitesten Sinne zu thun, wenn also ein „infectives Panaritium" früher besonders beschrieben wurde, so müssen wir dies Epitheton für alle genannten Fingerentzündungen beanspruchen; wohl aber müssen wir eine Form speciell hervorheben, bei der eben die Art und Weise des Verlaufes nicht durch die vorwiegend betroffenen Gewebstheile bedingt wird, sondern die Specifität der Infection den malignen Character bedingt.

§. 44. Die septische Phalangealphlegmone stellt eine Form der acuten Dactylitis dar, bei der es sich örtlich meist nur um das Auftreten einer cutanen oder subcutanen Phalangitis handelt, seltener um Mitbetheiligung der tieferen Organe und die Resorption des specifischen septischen Stoffes durch die meist unbedeutende Verletzung führt neben den relativ unbedeutenden localen Entzündungserscheinungen sicher zu den schwersten Complicationen und Allgemeinstorungen. Das bekannteste Bild solcher foudroyanten septischen Fingerentzündungen liefert uns der leider noch zu häufig vor Augen tretende Verlauf einer Infection an der Leiche. Auf eine kaum beachtete Rissverletzung bildet sich innerhalb 24 Stunden eine geringe Rothung und Schwellung der betroffenen Parthie des Fingergliedes mit gleichzeitig den ganzen Arm hinaufziehenden Schmerzen. Je nach der Localität der inficirten Wunde werden diese mehr der Ulnar- oder

Radialseite entsprechend empfunden; rasch tritt dann eine Schwellung der Axillardrüsen ein und erst später findet man die injicirten Strange an Handrücken, Vorder- und Oberarm, die durch Periphlebitis und Lymphangitis im Verlauf der grösseren subcutanen Gefässstämme sich abzeichnen. Mit diesen örtlichen Erscheinungen gehen oft Fieberbewegungen, durch Schüttelfrost eingeleitet und schwere Allgemeinstörungen einher. Doch sind diese Fälle mit rascher Axillardrüsen-Schwellung prognostisch meist günstig. Nach weiteren 24 bis 48 Stunden hat der Process sein Höhestadium erreicht, am Fingergliede haben sich im subcutanen Abscess ein paar Tropfen Eiter gebildet, das aufgenommene Gift ist durch die Entzündung in Lymphgefässen und Axillardrüsen localisirt, wird in den letzteren, die noch lange hinterher geschwellt bleiben, festgehalten und weitere Infection verhindert, bisweilen auch durch Eiterung und Abscedirung an diesen Depots eliminirt. Doch wie häufig finden wir das andere Extrem der Wirkungsweise einer Leicheninfection, der jährlich noch Collegen durch Tod oder Siechthum zum Opfer fallen! Auf die gleichen geringen Localerscheinungen, die meist sich mit Phlebitiden und Periphlebitiden vergesellschaften, folgen unter Schüttelfrösten, hohen mit Delirien verbundenen Fieberbewegungen die Erscheinungen der raschen centripetalen Fortpflanzung der septischen Phlegmone in der Axillarschwellung, der bald die septische Pleuropneumonie der betroffenen Seite folgt oder unmittelbar allgemeine Sepsis mit anderen metastatischen Entzündungen und Eiterungen. Zwischen diesen beiden Extremen liegen dann die Fälle, in denen von der Infectionsstelle aus die schweren Formen der Phalangealphlegmonen, Tendovaginitiden und Ostitiden sich entwickeln, die mit Lymphangitiden und diffusen Erysipelen verbunden neben langer Gefährdung des Lebens schliesslich mit Einbusse einer Beugesehne, Phalanx oder Fingers enden, nachdem wochenlange Fieberbewegungen, örtliche Phlegmonen den Korper und die Hand in Function und Ernährung gestört haben und immer eine lange Reconvalescenz gewärtigen lassen. Ja auch Fälle von foudroyantester örtlicher Sepsis kommen zur Beobachtung, bei denen in wenigen Tagen von geringer Fingerverletzung rapide aufwärtsschreitender Brand Finger, Hand, Arm ergreift, bisweilen durch Amputation aufhaltbar, meist durch Septichämie unaufhaltsam zum Tode führend. Doch sind diese Fälle brandiger Phlegmone an Finger und Hand gerade bei Leichengiftinfection nicht die häufigeren, sie treffen wir häufiger bei Infection mit anderen fauligen thierischen und pflanzlichen Stoffen; wir dürfen uns bei solchen Fällen nur nicht durch den positiven Abweis einer durch das verletzende Instrument stattgehabten Infection irreleiten lassen — der septische Stoff kann nach der oben gegebenen Begründung in den Hautfurchen und Lymphstomatis sehr wohl gehaftet haben und wird er nur durch die Verletzung direct in die offenen Blut- und Lymphbahnen übergeführt.

§. 45. Bei der Leicheninfection spricht bekanntlich alles dafür, dass es sich um ein specifisches animalisches Virus handelt, gegen das nach ein- oder mehrmaliger Infection der Körper auf längere Zeit Immunität erlangt. Schon Paget behauptete aber mit Recht, dass diese Immunität desto schneller verloren gehe, je mehr

jemand den inficirenden Einflüssen vollständig entzogen werde und Symes Thompson konnte nach reichlicher Sectionserfahrung diese Thatsache bestätigen, die auch wir jährlich wieder durchzuerproben Gelegenheit haben. Bei den malignesten Formen der Infection mittelst Fingerverletzungen an Leichen handelt es sich aber nicht um dieses specifische Leichengift, dessen Wirkungsweise in chronischer Form wir schon bei Gelegenheit der chronischen Paronychie kennen lernten und die wir am Finger- und Handrücken als Leichentuberkel und „anatomischen Lupus" wiederfinden. Die foudroyant verlaufenden Formen gehören zur regulären septischen Infection, bei denen die Infection an Cadavern stattfand, die von pyämischen, septichämischen Patienten herstammten; daher die längst bekannte Malignität der Infection an Puerperalleichen (Roser), ferner der an diffusen Phlegmonen und Erysipel Verstorbenen. Maclachlan beschreibt 4 Fälle von tödtlich verlaufender Phlegmone diffusa, die auf unbedeutende Handverletzung folgte bei Personen, von denen die erste Wärterdienste bei einem an Erysipel und diffuser Phlegmone erkrankten Patienten gethan hatte, die übrigen 3 bei der Leiche dieses selben Patienten sich inficirten, 2. bei der Obduction, der 3. beim Bestatten der Leiche!

Aber nicht allein durch Beschäftigung mit Leichen oder erkranktem Menschen- und Thierkörper werden diese malignen Stoffe den Fingerverletzungen eingeimpft und erzeugen die localen und allgemeinen septischen Entzündungen, die Uebertragung kann im gewöhnlichen Leben auf die mannigfachste Weise geschehen. Bekannt sind die „giftigen" Stiche von Insecten, gewissen Fliegen u. s. w., die im Sommer oft die ausgedehnte septische Localentzündung mit Lymphangitis verursachen, besonders häufig die exponirte Dorsalseite der Finger und Hand zum Ausgangspunkt nehmend. Auch hier handelt es sich meist um eine mittelbare Uebertragung thierischer septischer Stoffe. Diese Entstehungsweise ist natürlich nur möglich zur Zeit eines einigermassen verbreiteten Insectenlebens einerseits — also im Sommer — andrerseits zu einer Zeit, wo durch atmosphärische Verhältnisse günstige Bedingungen zur Zersetzung thierischer und pflanzlicher Stoffe gegeben sind, also wieder in der wärmeren Jahreszeit und besonders in den mit Witterungswechsel einhergehenden Abschnitten derselben. Die Berücksichtigung dieser Verhältnisse giebt uns zugleich einen plausiblen Anhalt zur Erklärung der unbestreitbaren Thatsache, warum zu gewissen Zeiten wahre Epidemien von oberflächlichen und tiefen Fingerentzündungen auftreten, dazwischen wieder nur lediglich vereinzelte Fälle sich darbieten. Wir suchen die Ursache zum Theil mit Recht in den wechselnden Bedingungen, denen gerade die Hände der arbeitenden Classe bei der zu den verschiedenen Jahreszeiten verschiedenartig influirenden Beschäftigung ausgesetzt sind, sowie in der zu kalter und warmer Jahreszeit wechselnden Beschaffenheit der Cutis, also des exponirten Organes selbst. Zum grossen Theil ist sicher auch dem Umstande Rechnung zu tragen, dass zu gewissen Zeiten sonst nicht vorhandene Infectionsstoffe theils rapide sich bilden, theils sich häufen, so dass ein sonst seltener Import derselben nun zur Regel wird und bei jeder Verletzung der blosgestellten Finger einen durch die massenhaft vorhandenen Lymphstomata zeitlich und örtlich prädis-

ponirten Boden findet. Wir brauchen nach dieser Erklärung in dem „epidemischen Panaritium" kein Räthsel mehr zu sehen, indem für das notorische Vorhandensein keine andre pathogenetische Begründung zu suchen ist wie für die bekannte zeitliche Cumulirung der meisten entzündlichen Affectionen äusserer und innerer Organe. Dass neben diesen Vorbedingungen vorzugsweise auch individuelle Disposition gerade für die locale Reaction auf die Einführung specifischer Schädlichkeit in Frage kommt, ist ebenso selbstverständlich, wie es wohl keinem Zweifel unterliegt, dass eben gerade die Permeabilität der einzelnen Gewebe und besonders die Resorptionsweise in den Lymphbahnen individuell eine überaus verschiedene ist, ebenso verschieden vielleicht, wie sich die anatomische Anordnung der Lymphräume, Stomata und Bahnen an den betreffenden Regionen der Hand gestalten. Hierin müssen wir auch den Grund suchen, warum beim einen bald auf die kleinste cutane und subcutane Dactylitis rasch Lymphangitiden, Phlegmonen und event. Drüsenabscedirung oder chronische Infiltration der Drüsen folgt, während beim zweiten Individuum lediglich der Entzündungsprocess am Fingergliede sich abspielt und die Complicationen kaum zu Tage treten.

Die Prognose ist demzufolge für alle solche traumatischen Phalangealentzündungen eine unbestimmte; je nach der primären Entstehungsursache oder zutretenden Complicationen schwanken die Ausgänge zwischen localer Verstümmelung und allgemeiner Sepsis.

§. 46. Unsere Therapie hat besonders in Rücksicht auf diese Verhältnisse als wichtigste Aufgabe die Verhütung des Mitergriffenwerdens tieferer Gewebstheile bei den oberflächlichen Fingerentzündungen und bei allen die Coupirung der Weiterverbreitung des Processes ins Auge zu fassen, da ein Rückgängigmachen des eben bestehenden Processes meist unmöglich ist; diese prophylactische Aufgabe ist die wesentlichste; sie wird erfüllt durch Incision durch die betroffenen Gewebsschichten und dadurch ermöglichte Desinfection.

Um zur Einsicht in diese wichtigste therapeutische Indication zu gelangen, war sowohl die genaue Kenntniss der anatomischen Structur der ergriffenen Gewebe, wie auch das Verständniss für die ätiologischen Verhältnisse dieser so eigenartig verlaufenden Processe Vorbedingung. Dass, ehe diese erfüllt war, die ärztliche Behandlung sich in den wunderbarsten Extremen bewegte, darf uns daher nicht Wunder nehmen. Während in den früheren Zeiten besonders nach Mitteln gesucht wurde, die die Entzündung „reifen" und den Schmerz lindern sollten, und sich demgemäss die Behandlung vorwiegend auf Umschläge von einfachen Abkochungen oder complicirteren Geheimmitteln beschränkte (noch jetzt spielt in der vulgären Behandlung die gebratene Zwiebel, hierbei eine grosse Rolle, wie in der griechischen Volksmedicin auch die geröstete Zwiebel von Narcissus poeticus als schmerzstillendes Heilmittel gegen Panaritium gilt[1]), hob die Rust'sche Schule die Nothwendigkeit der innern Behandlung neben der localen hervor, der das Uebel hervorrufende Status gastricus biliosus et arthriticus musste durch Laxantien und Tartarus stibiatus bekämpft werden[2]. Oertlich sollten Mercurialeinreibungen die Entzündung resolviren, oder Fomente von Opium mit Aq. plumbi die Schmerzen lindern. Eintauchen in heisses Wasser oder gar Application des Ferrum candens die Entzündung nach Aussen leiten (Sinogowitz). Weniger energische Mittel zur Ableitung der Entzündung auf die bedeckende Haut waren: wiederholtes Bestreichen mit Argent. nitric. (Behrens), Bepinselung mit Jodtinctur (Demme), Umschlag von Tormentillwurzel (Morin); als gelindestes die Mercurialeinreibungen (Rust, Serre, Saurel u. a.), sowie die verschiedensten „Zugpflaster", die in

Frankreich beliebte „Pomade mercurielle double" (Serre und Miquel). Als entschieden rationell musste dieser Behandlung gegenüber die Anwendung der Kälte und die Hochlagerung angesehen werden. Rognetta empfahl die continuirliche Benetzung des Fingers mit kaltem Wasser — nicht Eintauchen, da durch die Senkung des Gliedes Stase bedingt wurde! — Saurel, der die Beobachtung von Dechange anführt, wie Matrosen beim Umsegeln des Caps häufig von Panaritium befallen würden, empfahl Hochlagerung, Fomente, Mercurialeinreibung und frühe Incision.

Ueber den Nutzen und Nothwendigkeit der Incision und besonders der möglichst frühzeitigen ist unendlich viel discutirt und ist dieselbe der Volksansicht auch heute noch nicht plausibel, ehe die Entzündung „reif" geworden; dass die prompte Eiterentleerung nöthig, sieht selbst der Laie längst ein, dass die möglichst frühzeitige Entspannung der zwischen den straffen Bindegewebsfasern eingeklemmten Entzündung die Schmerzen lindert, die Eiterung begrenzt, die Fortpflanzung auf Nachbargewebe verhütet, ist ihm von vorneherein nicht klar. So widersinnig es ist, leugnen zu wollen, dass bei beginnenden cutanen und subcutanen Entzündungen Anwendung der Kälte, anästhesirende Compressen die Entzündung mässigen und den Schmerz lindern können, so möglich es ist, durch Erregung oberflächlicher Dermatitiden durch Arg. nitric. bestreichen, Jodbepinselung, Mercurialinunction für oberflächliche und tiefere Entzündungen ähnliches zu leisten, so unmöglich ist es, von dergleichen Behandlungsweisen Rückgängigwerden irgendwie ausgebildeter Entzündungsprocesse an den volaren Fingerbezirken zu erwarten. Wir sind daher selten im gegebenen Falle in der Lage, Nutzen von solcher Behandlung zu erwarten. Wissen wir aber, dass meist, wenn auch noch so unbedeutende, Continuitätstrennungen die Invasionsstelle für die inficirende Noxe abgeben, so werden wir hier den Angriffspunkt für energische Behandlung suchen, da von der weiteren Wirkung des eingeführten Infectionsstoffes die Hauptgefahr gegeben ist. Entsprechend unserer Anschauung über den wahren Begriff des Wortes „rein" werden wir, da eben absolute Reinlichkeit an dieser Localität kaum zu garantiren ist, die ganze Parthie des Fingers energisch desinficiren u. z. am einfachsten mittelst Besprühen mit dem Carbolspray unter Abreiben mit Watte. Ist eine Verletzung vorhanden, wird diese besonders sorgfältig ausgewaschen, wozu oft eine Dilatation der geringfügigen Continuitätstrennung nöthig ist; besonders bei eingedrungenen Stichen kann man auf diese auch ohne andere Fremdkörper als „Schmutz" in ihnen zu vermuthen incidiren. Unter dem vorquellenden Blut sind die besten Chancen zur Herausbeförderung aufgenommener und weiter imbibirter Infectionsstoffe gegeben. (Selbst bei Laien hat sich empirisch die Regel gebildet, Schnittwunden am Finger ja ausbluten zu lassen ehe man sie verbindet, da sonst leicht Entzündung zu befürchten!) Darnach energisches Aussprayen der Wunde, das zugleich wohlthätig anästhesirend wirkt und beim Aufhören der Blutung, die nöthigenfalls bei Suspension, Adaption der Wundränder und geringer seitlicher Compression sich leicht heben lässt, Anlegung des Schutzverbandes mittelst Carbolölgaze, Verbandwatte, Firnisspapier und gelinde Compression mit der die oberste Lage bildenden angefeuchteten appretirten Gazebinde. Oft ist hiermit die ganze überhaupt nöthige Therapie erfüllt. Giebt uns eine bestimmt hervortretende Stelle nicht als Ausgangspunkt der Entzündung sich kund, so wird

man nach örtlicher Desinfection einen feuchten Verband und Hochlagerung oder bei heftigen Schmerzen Eisapplication oder feuchten Umschlag versuchen können. Am leichtesten applicirbar ist ersteres in Form der Schmucker'schen Fomentation, indem man die Mischung in ein Präservativ oder weiten Gummifinger hineinbringt; Condom oder Gummifinger über eine mit gewünschter Flüssigkeit getränkte dünnste Compresse gezogen, leisten hier oft gute Dienste statt der so häufig zu wechselnden Compressen. Immer aber wird sich bald die Incision auch in solchem Falle geboten erweisen, da gerade für die periostealen Entzündungen am Nagelgliede die Abgrenzung einer bestimmten durch specifische Schmerzhaftigkeit erkenntliche Parthie lange auf sich warten lässt und meist erst mit der Suppuration zusammen trifft, der man durch die Incision gerne zuvorkommt. Während sich sonst meist die Stelle der Incision nach dem event. durch Palpation mit dem Sondenknopf ermittelten umschriebenen schmerzhaftesten Punkte der Fingervola richtet, ist die Richtung des Schnittes selbstverständlich eine longitudinale und durchdringt in grösserer, oft die ganze Phalanx begreifenden Ausdehnung sämmtliche Weichtheile. Eine Ausnahme von dieser Regel macht oft die fortgeschrittene Ostitis der Nagelphalanx, hier kann es zweckmässiger sein, zumal wenn etwa schon eingeleitete Nekrose zu erwarten steht, einen hufeisenförmigen Schnitt parallel dem Nagelrande um die ganze Pulpa herumzuführen, um erstlich von hier aus die nekrotisirte Phalanx bequem entfernen zu können, wozu meist noch eine Abhebelung von der dorsalen Bedeckung erforderlich ist, und zweitens den Vortheil zu gewinnen, später eine tiefe Narbe in der Mitte der Tastfläche der Fingerpulpa zu vermeiden. An Mittel- und Grundphalanx erfordert der Verlauf der Flexorensehne Beachtung bei Wahl der Incisionsstelle: bei oberflächlicher Entzündung und Eiterung wird man hier die seitlichen Bezirke der Phalanxvola wählen, also parallel der Sehne zwischen ihr und der radial oder ulnar verlaufenden Gefäss- und Nervenbahn. Ist bereits Eiterung eingetreten, so ist für alle Fälle nach der ergiebigen Spaltung Austupfen durch einen kleinen Chlorzinkwattebausch (5 %) nach dem Aussprayen rathsam. Der kurze Schmerz, den diese Reinigungsprocedur veranlasst, ist reichlich durch die erheblich abgekürzte Heilungsfrist aufgewogen, indem unter dem aseptischen Schorf rasch gute Granulationen den Defect füllen und ohne merkliche Suppuration die Wunde zur Heilung führen. Meist ist es empfehlenswerth, unter dem deckenden Wundverband noch für einige Tage eine Drainage bis in die tiefere Parthie der Wunde einzufügen (Catgut- oder Rosshaarbündel eignen sich in diesen kleinen Wundbezirken meist besser als einige Linien langes feinstes Gummirohr), da ohne dies leicht Verschluss der Wunde durch das hervordrängende, prall gespannte Unterhautzell- und Fettgewebe erfolgt und Secretverhaltung befördert. Besonders nothwendig ist solche Drainagirung bei Sehnenscheidenphlegmonen. Nach der Incision an der tiefsten entzündeten Parthie an der Phalanx, sowie der sich rasch hervorhebenden central gelegenen in der Hohlhand, werden nach exacter Desinfection an beiden Enden kurze Drainagestücke eingefügt, und unter dem antiseptischen Compressivverband erfolgt meist rasche Ausfüllung des Ganges mit gutem Granulationsgewebe, so dass ausgedehnte Eiterung und Sehnennekrose

meist vermieden wird. Früher war dieser letztere Ausgang so bestimmt vorauszusehen, dass wegen des regelmässigen Auftretens der Exfoliation eines Stückes der Sehne bei tieferen Fingerphlegmonen diesen der Name „Wurm" im Volksmunde beigelegt war. (Nach anderer Auffassung soll diese Bezeichnung von den nagenden und bohrenden Schmerzen genommen sein.) Ist die Eiterung in der Sehnenscheide schon ausgebreitet, ist es besser, die Weichtheile sammt Vagina durch langen Schnitt bis ans obere Ende zu spalten, zu reinigen, und in mässiger Beugung den Occlusivverband mit Schiene anzulegen. Diese Fixation in halber Beugung der Finger ist überhaupt für alle solche Affectionen nöthig, damit wenn später Steifigkeit eintritt, doch der Finger für die Function der Gesammthand wenigstens kein Hinderniss abgiebt, was durch einen geradlinig ankylotischen Finger in so hohem Grade geschieht, dass häufig genug derartige Patienten noch Nachhilfe durch Amputation verlangen an einem Gliede, was erst mit viel Mühen und Schmerzen conservirt war. Solche verstümmelnden Operationen sind heutzutage nur bei den ausgedehntesten vernachlässigten Pandactylitiden indicirt: bei Sehneneiterung mit gleichzeitiger Phalangealnekrose genügt oft Extraction der Phalanx, Drainage und Occlusivverband, ja selbst bei eitriger Arthritis und Nekrose der Gelenkenden lässt meist die Resection im Interphalangealgelenk noch relativ günstige Resultate erzielen. Nur wenn diese Processe multipel an einem Finger bestehen, wird die Preisgebung desselben in Frage kommen. Am Daumen werden wir bis zu den äussersten Grenzen der conservativen Behandlung uns immer zu gehen bemühen, ähnlich am Zeigefinger, während 3. und 4. Finger eher entbehrt werden können und beim Kleinfinger meist das gleichzeitige Verhalten der übrigen in Frage kommt; bei den weniger werthvollen mittleren Fingern werden wir oft gut thun, in vernachlässigten Fällen suppurativer Pandactylitis mit der Entfernung nicht zu säumen, um möglichst die Nachbarfinger und Hohlhand frei zu halten und Wundcomplicationen abzuschneiden durch die auf die Exarticulation meist rasch folgende Wundheilung. Eine wesentliche Unterstützung für die Behandlung solcher schwereren Fingerphlegmonen bietet die zweckmässige Lagerung des ganzen Gliedes durch die Suspension. Die Volkmann'sche Suspensionsschiene ist für die Behandlung der complicirenden Entzündungen an Hand, Vorderarm u. s. w. von der einfachen Lymphangitis bis zur diffusen tiefen Phlegmone unentbehrlich. Neben den frühzeitigen nicht sparsam auszuführenden Incisionen, Desinfection, Drainage, Occlusivverband bleibt sie das erwünschteste therapeutische Requisit. Sie ermöglicht zugleich bei den vernachlässigten Fällen die für die erste Zeit oft nöthige offene Wundbehandlung mittelst Drainage und permanenter Irrigation, eine Behandlung, die oft bei ausgedehnten Eiterungen der Occlusivbehandlung in manchen Perioden entschieden vorzuziehen ist (vergl. §. 150—52).

Auch für die Behandlung der septischen Phalangealphlegmonen und der specifisch inficirten entspricht die beschriebene örtliche Behandlung allen Anforderungen. Gut werden wir thun, bei den rasch eintretenden Complicationen seitens der centripetalen Lymphgefässe nicht mit Mercurialinunctionen u. s. w. lange uns aufzuhalten. Dürfen wir annehmen, dass der eingeimpfte Stoff dem

Lymphstrom folgend sich fortpflanzt, so werden wir ganz rationell dem Verlauf der hervortretenden Lymphstränge entsprechend Mittel

Fig. 30 u. 31

Volkmann'sche Suspensionsschiene für den Arm

anwenden, die eine rasche Blut- und Säfteströmung in diesen Parthien auf die Körperoberfläche hervorrufen. Ich halte es für durchaus rationell, in allen solchen Fällen rasch im Verlauf der Vorderarm-

und Oberarmlymphgefässe, besonders also an der Beugeseite der Extremität in exsudative Dermatitis hervorzurufen. Wird auch durch die raschester Weise eingeleitete Saftströmung nach der Körperfläche vielleicht der Infectionsstoff nicht eliminirt, so wird doch sicher das rapide centripetale Fortpflanzen behindert. Nach häufiger Erfahrung kann ich die Anwendung von rasch blasenziehenden Mitteln nur empfehlen. Leicht und schnell erreicht man es durch strichförmige Anwendung der von Pernot empfohlenen glühenden Nadel oder des mit Unrecht obsolet gewordenen Mayor'schen Hammers, der in siedendem Wasser erhitzt, rasch den Lymphsträngen entlang aufgedrückt wird; gleiches erzielen wir in einer für die Augen der Patienten angenehmeren, aber durchaus nicht etwa schmerzloseren Weise durch streifenförmiges Aufpinseln von Collod. cantharidal. oder schmale Vesicatorstreifen, Sublimatcollodium und andere genau zu localisirende Epispastica. Ich habe eine Zeitlang das Cardol bevorzugt, das eine sehr energische Exsudation bewirkt, finde aber den Mayor'schen Hammer resp. Collod. canthar. oder corrosiv. bequemer, möglicherweise dass bei letzterem sogar der resorbirte Sublimat direct gegen die örtliche Noxe seine Wirkung entfaltet [1]) und in dieser noch durch subcutane Carbolinjectionen in manchen Fällen zweckmässig unterstützt wird.

Gegen die oft heftigsten localen Schmerzen im Arm- und Achselhöhle sind Eiscompressen und Eisblase nicht zu schonen und für die Nacht subcut. Morphiuminjectionen nebenbei oft von direct temperaturherabsetzender Wirkung. Gegen die Fieberbewegungen und Allgemeinaffection überhaupt wählen wir reichliche Chinin-, Salicyl- oder Natr. benzoic.-Dosen nebst Bädern und Einschlagungen, von denen oft mehr als von allen Se- und Excret befördernden Internis zu erwarten ist. Dies sind die Erfordernisse unserer Allgemeinbehandlung, nicht die Blutentziehungen und Tartarusdosen, deren alte Empfehlung neuerdings wieder aufgewärmt wird (Spender); statt der diesem unliebsamen Mittel zugeschriebenen Wirkung, den Gefässtonus herabzusetzen, wählen wir die sichere entgegengesetzte Wirkung der Alcoholica und zwar nicht in refracta dosi. Leider überholt noch oft genug der septische Stoff unsere externe und interne Antisepsis an Rapidität der Wirkung!

Die Folgezustände der acuten Phalangealentzündungen stellen oft noch recht störende und grosse Ausdauer in der Behandlung erfordernde Erkrankungen an Finger und Hand dar. Die nutritiven Störungen, elephantiastischen Difformitäten seitens der Weichtheile, die Contracturen und Ankylosen erfordern später eine zusammenhängende Besprechung (§. 72 u. ff.).

b) Die oberflächlichen und tiefen Entzündungen der Mittelhand.

§. 47. An der dünnen und besonders lateralwärts mit dichteren Haaren besetzten Haut des Handrückens finden wir furunculöse Entzündungen nicht selten; ebenso finden wir in dem weitmaschigen Unterhautbindegewebe, das durch sein lockeres Gefüge eine weite

[1]) Man darf mit dem Sublimatcollodium (1. 10) nur einmal herüberstreichen, da sonst ausgedehntere Eiterung und bei grösserer Flächenapplication durch die Sublimatresorption Mercurialismus und Salivation eintritt.

Faltenerhebung der Haut in allen Richtungen gestattet, diffuse phlegmonöse Processe, die sich rasch aufwärts zu verbreiten lieben. Wegen dieses ausgesprochenen Gefüges des subcutanen Zellstoffes gehen auch die umschriebenen Entzündungsprocesse regelmässig mit starker ödematöser Anschwellung einher, zu der das ausgedehnte dorsale Venennetz reichlichen Stoff hergiebt. Diesem anatomischen Verhalten entsprechend erfordern die hier localisirten oder beginnenden Entzündungen vor allem der Beförderung des venösen Rückflusses entsprechende Haltung und Lagerung in suspendirter Stellung.

Von vorwiegendem Interesse bleiben auch in der Mittelhand die volaren Entzündungen. Eine Gruppe solcher Hohlhandphlegmonen sahen wir bereits als oft rasch auftretende Fortpflanzung der paratendinösen Phalangealphlegmonen auftreten; viele Hohlhandphlegmonen entstehen aber auch in der Palmarfläche selbst und haben auch hier den anatomischen Localverhältnissen entsprechend ihre besondre Eigenthümlichkeiten. Während nämlich die dicke und feste Haut dasselbe Verhalten wie an der Fingervola darbietet, ist das Unterhautzellgewebe nur im mittleren Bereiche der Hohlhand in gleicher Weise in Form kurzer fibröser Bindegewebssepta eingewebt, die die Cutis fest an die Unterlage, die Palmarfascie, anheften, und in den zwischen den Septis befindlichen Räumen das Fettpolster wie abgesteppt im Zustande dauernder Compression einschliessen. Am Kleinfinger- und Daumenballen, sowie an der Basis der mittleren Finger fehlt die Palmarfascie, indem dieselbe in der Carpalgegend kaum zollbreit beginnend, in Gestalt eines mit der Basis nach abwärts gerichteten Dreieckes in der Gegend der Metacarpophalangealgelenke in ihre digitalen Zipfel ausstrahlt, derartig, dass die Fasern zum Seitenrand der Grundphalangen hinziehend, den mittleren Bezirk dieser Fingerglieder freilassen. Diese seitlichen und unteren Begrenzungen der Palmarfascie (vergl. Fig. 42 c, c, c) stellen demnach die natürlichen Pforten dar, auf denen die subfascialen Entzündungen und Eiterungen zur Oberfläche gelangen, da ein Durchbrechen der impermeabeln aponeurotischen Ausbreitung nicht möglich.

Neben den oberflächlichen und tiefen Palmarphlegmonen, wie sie besonders durch Stichverletzungen veranlasst werden, finden wir am häufigsten diese Entzündungen in umschriebener oder später selbst ausgebreiteter Form durch Druck bestimmter Stellen der Hohlhand hervorgerufen. Gerade bei den Gewerbtreibenden, bei denen die augenfälligen „Druckschwielen" in der Hand- und den Fingerballen sich als Folgen des an umschriebener Stelle typisch wirkenden Insultes ausgebildet haben, bilden diese oft enormen Epidermislagen zwar eine natürliche Schutzdecke gegen äussere Läsionen, allein in diesen Hornmassen kommen auch gerade häufig Risse zu Stande, die dann dem Eindringen infectiver Stoffe günstige Einlassstelle bieten. So kommt es, dass gerade von solchen mit Schwielen bedeckten Parthien aus heftige Entzündungen sich einleiten. Oft ist es auch eine directe Verletzung durch Druck, wie sie bei ungewohnter Arbeit durch die Stiele, Handhaben von Instrumenten und dergl. erfolgt, die neben kleinen subcutanen Hämorrhagien cutane Entzündung mit Blasenbildung hervorrief. Solche durch einmaligen intensiven oder längerwirkenden, wie auch durch typisch wiederkehrenden umschriebenen Druck veranlassten cutanen und subcutanen Palmarphlegmonen — als „Ver-

bällungen" allgemein bekannt — führen meist in einigen Tagen zur Abscessbildung. In andern Fällen können aber auch weitergehende Processe sich daraus entwickeln, die im subfascialen Verlaufe zu einer Unterminirung des Handtellers führen.

Solche tiefen Hohlhandphlegmonen, mögen sie aus solchen vernachlässigten oberflächlichen sich hervorbilden, nach tiefer eindringender Stich- oder Schnittverletzung unmittelbar sich entwickeln oder durch die oftgenannte Fortpflanzung digitaler paratendinöser Phlegmonen veranlasst sein, stellen immer mit schwersten localen und allgemeinen Symptomen einhergehende Erkrankungen dar. Es findet sich nicht nur in der Hohlhand selbst durch die Spannung der den Entzündungsheerd deckenden Fascie bedingte Schwellung und Schmerzhaftigkeit, sondern besonders am Handrücken findet sich als Ausdruck der erheblichen venösen Stauung eine oft enorme Schwellung, die bei dem laxen Unterhautzellgewebe hier eine teigige, von gerötheter Haut bedeckte Geschwulst zu Tage treten lässt, welche oft den palmaren Sitz des primären Entzündungsheerdes unbeachtet bleiben lässt. So lässt in der ersten Entwickelungszeit oft nur genaue Palpation der Hohlhandregionen den Ausgangspunkt erkennen, da die Schwellung erst sehr allmählig sich hier localisirt und die Röthung oft wenig ausgesprochen ist. Beides tritt in der Hohlhand meist erst deutlich vor Augen, wenn der Eiter bereits lange vorhanden und sich an ein oder der andern Zone der fascialen Bedeckung zur Oberfläche den Weg anbahnt.

Bisweilen finden wir aber schon die Sehnen von Eiter umspült und macerirt, ja die Suppuration durch den Zwischenknochenraum nach der Dorsalseite hin hindurchgedrungen, selbst den vom macerirten Periost entblösten Metacarpus arrodirt, ehe durch die rigide palmare Bedeckung ein Durchbruch erfolgte. Immer entspricht die kleine wie mit einem Locheisen ausgeschlagen erscheinende Perforationsstelle wenig dem Umfang des sinuösen subfascialen Eiterheerdes, dessen freie Entleerung ausserdem meist noch durch verstopfende nekrotische Gewebsparthien behindert wird. Erst bei freister Oeffnung und Gegenöffnung entleeren sich dann die unvermuthet reichlichen Eitermassen. Dass bei solchem Verlaufe auch leicht Fortpflanzung des Processes entlang den radialen und ulnaren Gefässbahnen oder in dem Verlaufe der Sehnenscheiden erfolgt, liegt in dem anatomischen Verhalten nur zu sehr begründet. Andrerseits erklärt die lange bestehende subfasciale Einklemmung des Entzündungsheerdes die Höhe der fieberhaften Allgemeinstörung in Folge der Resorption pyrogener Stoffe, abgesehen davon, dass reelle septische Entzündungen auftreten können.

§. 48. In allen diesen Verhältnissen des Verlaufes und seiner Complicationen liegt therapeutisch der dringendste Hinweis zur frühzeitigsten Entspannung des Entzündungsheerdes und Entleerung des Eiters auch bei kleinem Localdepot. Ausserordentliches wird gerade in dieser Körperregion noch an Unterlassungssünden geleistet, nicht allein aus Messerscheu des Patienten, sondern auch aus falschen Zweckmässigkeitsbedenken des Arztes, der bald zur freien Incision zu schreiten zaudert, aus Besorgniss vor den übelberüchtigten Hohlhandblutungen. Die Scheu, den Hohlhandbogen bei der Incision zu verletzen, hat sicher schon allzuhäufig eine sehr wohl als indicirt erkannte palmare Incision

und Dilatation aufschieben lassen! Und doch liegen hier die topographischen Verhältnisse so einfach, dass ohne Schwierigkeit die speciellen Terrainbeziehungen uns immer vor Augen schweben können.

Ein Blick auf Fig. 32 lässt uns die bemerkenswerthen Orientirungspunkte recapituliren. Wichtig erscheinen zunächst die in ihrer Verlaufsrichtung constanten und selbst beim Neugeborenen nicht fehlenden „Hohlhandlinien". Die den Daumenballen umkreisende, dem

Fig. 32.

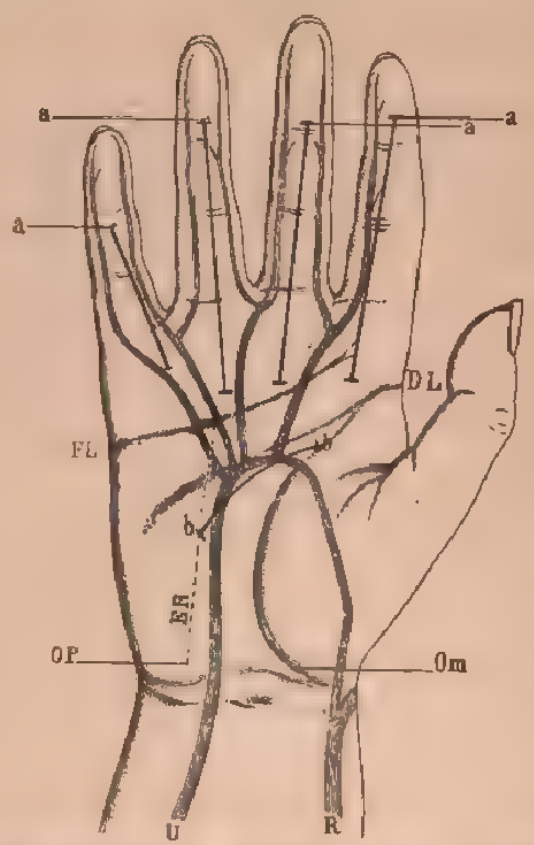

Lage des oberflächlichen Hohlhandbogens. Verhältniss desselben zu den Hohlhandlinien. Richtung und Stelle der Incisionen in der Hohlhand. Die am Kleinfingerballen gelegene Eminentia carpalis *OP* vom Os pisiforme gebildet. Die am Daumenballen gelegene *Om* vom Os multangulum. *DL* Fingerlinie den Metacarpophalangealgelenken entsprechend. *FL* Daumenlinie bis *Om* herabziehend, in ihrem untern Drittheil beginnt der Bogenschnitt b, b, zur Freilegung des Arcus volaris, um in der Mitte der Erbsenbeinringfingerlinie ER zu enden. Die Linien von a, a, a, a aufwärts geben die Richtung der Incisionen in der Vola von Finger und Hand an.

Ursprung des Adductor pollicis entsprechende Daumenlinie DL zieht von der an der carpalen Begrenzung des Thenars gelegenen Eminentia carpi radialis — d. h. der durch das Os multangulum gebildeten carpalen Prominenz Om — nach abwärts, um an der Basis des Zeigefingers mit der hier beginnenden schrägen Hohlhandlinie zusammenzustossen, DL. Diese spitzwinklige Vereinigung entspricht dem Metacarpophalangealgelenke des Zeigefingers. Die Lage des 3., 4. und

5. **Metacarpophalangealgelenke findet sich durch die quer zum Ulnarrande ziehende Fingerlinie gezeichnet, FL.**

Die übrigen schrägen und langsverlaufenden Hohlhandlinien sind wechselnd in Verlauf und Zahl. Während die früher vielgepflegte, heutzutage nur noch im Geheimen gehegte Chiromantik aus diesen besonders benannten Hohlhandlinien — Fingerlinie, Linea mensalis vel fortunae, Daumenlinie, Linea vitae vel cordis, die schräge Linea naturalis — das Schicksal des Besitzers „wahrsagte", gelten heutzutage die constant vorkommenden und verlaufenden Daumen- und Fingerlinien uns als Marken zur Orientirung für die darunterlegenen Weich- und Seelentheile. Wie für die alte Chiromantik die kleinsten Linien und Furchen der Hohlhand in ihren verschiedenen Combinationen als Wahrsagezeichen galten, illustrirt trefflich das seiner Zeit classische Werk von Joh. Indagine, Introductiones apostelm eleg. in chyromantiam. Lugdun 1556

Die carpale Begrenzung des Kleinfingerballens findet an der ulnaren Peripherie ihren Abschluss in der durch das Os pisiforme gebildeten Prominenz OP. Während dieses dem Flexor carpi ulnaris zum Ansatz dient, findet an der radialen Prominenz — dem Os multangulum — der Flexor carpi radialis seine Insertion, also diejenigen Sehnen, deren radialer Rand an die bezügliche Arterie grenzt, und zum sichersten Orientirungspunkt für die Aufsuchung der A. ulnaris, U., und A. radialis, R., am Carpus dient. Von diesen überall sichtbaren oder mindestens fühlbaren Prominenzen, Fig. 32, nehmen die zum Hohlhandbogen zusammentretenden Endigungen der Ulnaris und Radialis einen derartigen Verlauf, dass wir den ulnaren Ast bis zur Mitte der Hohlhand im Verlaufe einer Linie finden, welche wir von diesem radialen Rande des Os pisiforme zur Basis des Ringfingers projicirt denken, ER, während der radiale Antheil die vom Os multangulum zur Basis des Zeigefingers herabziehende Daumenlinie an der Grenze des untern und mittleren Drittheils kreuzt. Wir finden demgemäss den Hohlhandbogen jederzeit, wenn wir von der Grenze des untern und mittleren Drittheils der Daumenlinie einen mit der Convexität den Fingern zu gerichteten Bogenschnitt in der Hohlhand ziehen, der in der Mitte der Erbsenbeinringfingerlinie endet (Fig. 32 b, b). Diese Bestimmung hat mir an Hunderten von Händen als absolut sicherer Anhalt zur Aufsuchung sich bewährt. Dieselbe ist deswegen exacter wie alle andern sonst üblichen Orientirungsmethoden, weil die Schnittführung so gelegt ist, dass die Incision mit dem ulnaren und radialen Ende immer auf die zum Arcus volaris zusammentretenden Stämme führen muss, also das Hauptcontingent auch dann leicht gefunden wird, wenn gar kein reeller Vereinigungsbogen vorhanden ist.

Wollen wir also bei unseren Incisionen in der Hohlhand den Arcus mit seinen zuführenden Stämmen sicher vermeiden, so brauchen wir uns nur von den eben bestimmten Linien fernzuhalten. Wir können dann Längsincisionen in gewünschter Ausdehnung an Daumenballen, Kleinfingerballen und den basalen Bezirken der mittleren Finger vornehmen, ohne jegliche Gefahr arterieller Nebenverletzungen. Da die aus der Convexität des Bogens entspringenden Aa. digitales communes in der Weise nach abwärts verlaufen, dass die den Spatiis interosseis entsprechend herabziehenden Stämme an den Fingercommissuren sich gabelig theilen, um an den Fingern je den correspondirenden ulnaren und radialen Rand zu betheiligen, so müssen an den Bases

der Finger die Incisionen immer im Verlaufe der Mittellinie des betreffenden Fingers geführt werden (Fig. 32 a, a, a, a) und können hier frei bis etwas oberhalb der Fingerlinie durch Haut und Fascie geführt werden. Hat man Incisionen nöthig, die an den Grenzen des zu vermeidenden Terrains der Hohlhandmitte liegen, so machen wir eine flache Incision durch die Cutis in die Aponeurose und drängen jetzt die geschlossene Kornzange ein, um dann durch allmähliges Oeffnen ihrer Branchen Raum genug zur freien Eiterentleerung und einzulegenden Drainage zu gewinnen. — Ergiebige frühzeitige Oeffnung, Gegenöffnung und Drainage sind für die tiefen Hohlhandphlegmonen absolut nöthig, um weitergehenden Zerstörungen in den Weichtheilen zu vorzubeugen und besonders um Sehnennekrosen, ausgedehnte Verlöthungen und Narbenbildungen zu verhüten. Oft sind daher nicht nur mehrfache palmare Incisionen, sondern auch Gegenöffnungen am Handrücken nöthig und werden dann die Drainagen quer durch den Zwischenraum mit der Kornzange hindurchgedrängt.

Sorgfältige Durchspülung zur Entleerung der mannigfachen Taschen muss dann folgen, exacter Occlusivverband bei mässig flectirter Fingerhaltung und Hochlagerung des Armes auf Schiene und Mitella. Durch Fixation auch der Finger auf verlängerter Vorderarmschiene beschleunigt man die Heilung ausserordentlich, die sonst bei Gestattung auch nur einiger Bewegung der Finger in Folge der mannigfachen Verschiebung der Sehnen am Erkrankungsheerde oft sehr verzögert wird.

Liegt der Patient, so ist die Suspension der Extremität eine vorzügliche therapeutische Beihilfe. Auf sie müssen wir auch zurückkommen wie hier zur Nachbehandlung so bei Behandlung des ersten Beginnes der Palmarphlegmonen. Energische Desinfection des primären Ausgangspunktes durch Carbolwaschung event. nach vorheriger Incision, Carbolcompresse, Eisblase, Suspension des Gliedes können den Process, wenn auch meist nicht mehr coupiren, doch auf kleine Grenzen beschränken.

Die Suspension mit gleichzeitiger Compression ist auch die erste Massnahme, falls es sich um stärkere palmare Blutungen handelt. Wird bei hochemporgehaltener Extremität durch centrale Digitalcompression die Blutung momentan gehemmt, die Wunde desinficirt mit sorgfältigem Occlusivverband und die ganze Hohlhand füllendem Wattepolster umschlossen, die Extremität von den Fingerspitzen an mit elastischer Binde bis zum Oberarm eingewickelt und nun in der Suspension erhalten (siehe Fig. 31), so ist selbst bei directen Verletzungen des Hohlhandbogens eine Wiederkehr der Blutung nicht zu befürchten. Sollte daher das Unglück bei der Incision wirklich eine Trennung grösserer Palmargefässe haben zustande kommen lassen, so finden wir in dieser Behandlungsweise jederzeit eine ebenso leicht herzustellende wie sicher wirkende Hilfe gegen das unerwünschte Ereigniss. Unbegreiflich bleibt bei der Einfachheit dieser überall zweckentsprechenden Vorkehrung die noch immer wiederauftauchende widersinnige Verwendung der Eisenchloridtampons für solche Hohlhandhämorrhagien. Für die specielle Chirurgie wäre die gänzliche Unbekanntschaft der Aerzte mit solchen „Stypticis“ wahrlich besser, da ihre Anwendung fast immer zu umgehen ist und ihre Schädlichkeit bei irrationeller Verwerthung unberechenbar bleibt!

§. 49. Relativ selten finden wir acute Periostitiden und Osteomyelitiden der Mittelhandknochen auftreten. Selbst bei den beschriebenen suppurativen Pandactylitiden grenzt sich der Process meist am Metacarpophalangealgelenk ab, so dass es möglicherweise auch in diesem noch zur tieferen Destruction kommt. Der übrige Metacarpus bleibt aber meist frei, selbst wenn die bedeckenden palmaren Sehnenumhüllungen der Vereiterung und Nekrosirung anheimfallen. Häufiger finden sich die chronischen Osteomyelitiden der Metacarpi nach früheren Traumen, die in ihrer Intensität unterschätzt und daher einer mangelhaften Therapie unterzogen waren. Mir stehen eine ganze Reihe von Beobachtungen zu Gebote, bei denen nach „Quetschungen" der Mittelhand starke Knochenauftreibungen oder andererseits auch Nekrosen sich ausbildeten. Diese sogenannten Quetschungen waren bei genauerer Nachforschung Fracturen gewesen, die verkannt und daher nicht durch entsprechende Fixation zur raschen Heilung geführt wurden, sondern zur difformen Calluswucherung Anlass boten. Diese selbstverschuldete „Knochengeschwulst" imponirte dann bald als wirkliche Exostose oder Chondrom, welches aber meist auf exact durchgeführte Fixation und Compression zum Schwinden gebracht werden konnte. In andern Fällen kam es zum Aufbruch des vereiterten Blutextravasates, war auch wohl von vorneherein eine unbedeutende Continuitätstrennung der dorsalen Weichtheilbedeckung vorhanden, und folgte später Nekrosirung der nicht fixirten und nicht auf antiseptischem Wege zur Heilung geführten complicirten Metacarpalfractur. Bei richtiger Erkenntniss solchen Verlaufes ist auch für die anfangs vernachlässigten Fälle meist noch ein guter Ausgang zu erwarten, da durch Dilatation, Reinigung, Auskratzen und Glättung, durch antiseptischen Occlusiv- und Fixationsverband rasche Heilung zu erfolgen pflegt. Nur bleibt bisweilen lange eine Functionshemmung der Finger zurück durch Behinderung der benachbarten Strecksehnen an der freien Bewegung auf der scelettären Grundlage event. später durch Anlöthung an die narbige Umhüllung. Doch leistet auch hier Massage, Gymnastik u. s. w. viel, so dass immerhin auch für die schlimmeren Fälle solcher örtlichen mangelhaften Resultate die Gesammtstörung für Hand und Finger nicht zu erschwerend bleibt.

c) Die chronische Dactylitis.

§. 50. Auch bei den sich langsam entwickelnden und langsam verlaufenden Formen der Entzündungen des Fingergliedes können wir je nach der ausschliesslichen oder vorwiegenden Betheiligung unterscheiden die chronische Phalangealdermatitis, chronische Zellgewebsinfiltration und Lymphangitis, chronische Tendovaginitis, ferner die chronische Ostitis und Osteomyelitis und schliesslich die chronische Phalangealarthritis.

Ausser den schon zum Theil erwähnten Dermatosen, welche an Hand und Finger in Folge der Einwirkung sich wiederholender mechanischer und chemischer Reize bei der Berufsarbeit sich ausbilden, sehen wir auch durch die professionelle Beschäftigung Veränderungen in den bedeckenden Weichtheilen hervorgerufen, die

sich als chronische Entzündungen und zwar häufig der ulcerativen Form uns darbieten, die dann zu nicht unbedeutenden chirurgischen Localerkrankungen Veranlassung geben können. Hirt führt eine Reihe solcher specifischer Gewerbekrankheiten der Hände mit treffender Motivirung der Pathogenese auf: Die specifischen Erkrankungen durch Arsenstaub, Chromstaub u. s. w. kommen seltener zur Beobachtung als die Fingergeschwüre z. B. der Gerber. Bei diesen bilden sich durch die lange Einwirkung des zum Enthaaren der Häute benutzten Kalkwassers wie mit dem Locheisen ausgeschlagene Substanzverluste mit weissem Rand und dunklem Hofe unter anfangs erheblichen Schmerzen, die später zu weitfressenden Geschwürsbildungen führen können. Nicht weniger schwere Erkrankungen, die schliesslich zu unförmigen Verstümmelungen der Finger führen (Layet), finden wir bei den Tuchwalkern, bei denen wohl hauptsächlich durch die Einwirkung des bei der Fabrication benutzten faulenden Urines aus den anfänglichen Ekzemen tiefe Ulcerationen sich entwickeln. Auch bei der von Volkmann so classisch geschilderten Gewebsveränderung durch Einwirkung der empyreumatischen Stoffe in den Theer und Paraffinfabriken bleiben die Hände nicht unbetheiligt. Kurz eine grosse Anzahl chronischer Entzündungs- und Geschwürsformen sind gerade an Hand und Finger auf professionelle Schädlichkeiten zurückzuführen.

§. 51. So bekannt nun das Wesen dieser Schädlichkeiten bei der Mehrzahl der genannten und vieler analoger localer Gewerbekrankheiten ist, so wenig aufgeklärt ist uns dasselbe bei der gerade durch eine Seite der „ärztlichen Berufsarbeit“ veranlassten chronischen Geschwürsbildung an Hand und Finger, nämlich der vorwiegend bei anatomischer Beschäftigung durch Leicheninfection entstehenden Bei den acuten Fingerphlegmonen mussten wir bereits auf die durch Leicheninfection entstehenden malignen örtlichen und Allgemeinkrankheiten hinweisen; hier handelt es sich nun meist um örtlich gutartige Erkrankungen, die nur durch ihren sich verschleppenden Verlauf sich als beachtenswerthe Leiden darstellen. Es gehören hierhin besonders der bekannte sog. „anatomische Lupus“ und die sog. „anatomischen Tuberkel“. Bei letzterem bildet sich um die unbedeutende Continuitätstrennung an der Hand unter Schmerz, Hitze, Röthung, Anschwellung — meist ohne Fieberbewegung — eine kleine feste, abgegrenzte Geschwulst; dieselbe besteht aus einer circulären Papillarwucherung, in deren Centrum ein kleiner Abscess verborgen ist, aus dem sich wieder und wieder Eiter und serös-sanguinolente Flüssigkeit entleert. So unbedeutend dies kleine Uebel erscheint, so hartnäckig trotzt es jeglicher Behandlung — die einzige wirksame Therapie ist Aufgeben der veranlassenden Beschäftigung mit Leichen; cessante causa cessat effectus gilt an erster Stelle für alle Gewerbekrankheiten! Aehnliche aber bedeutend schmerzhaftere und zu Zerfall und Vordringen in die Tiefe neigende umschriebene Geschwürchen finden wir ebenfalls durch anatomische Infection an der Fingerpulpa sich bilden und hier unter langwierigem Bestande nicht selten mit recidivirenden Lymphangitiden sich combiniren (Pitha). Bei solchen maligneren Formen bleibt oft die einzige Hilfe das energisch bis auf den Grund angewandte Platina candens.

§. 52. Dass bei dyskrasischen Individuen aus unbedeutenderen örtlichen Fingerläsionen auch an den Weichtheilen der Finger oft ausgedehnte Ulcerationen, sinuöse Geschwüre und Fistelgänge sich herausbilden können, bedarf kaum der Erwähnung. Wichtig ist, dass gerade an den Fingern auch örtliche syphilitische Ulcerationen vorkommen, nicht nur secundäre Symptome wie bei der Onychia maligna, sondern syphilitische Initialgeschwüre. Der Chancre der Finger kommt bei Aerzten und Hebammen leider noch zu häufig vor — mir stehen allein Beobachtungen bei drei Collegen und drei Hebammen zu Gebote, von denen der eine durch den Biss einer luetischen Geisteskranken, die fünf anderen bei der Hilfeleistung inter partum inficirt wurden. Schon Swediaur betont mit Recht: „les effets du virus appliqué de cette manière ont, été dans tous les cas beaucoup plus violents et plus opiniâtres que lorsque la surface rouge des parties génitales en est le siège.“ In drei der genannten Fälle wurde durch heftige entzündliche Schwellung des Fingers mit typischen Fieberbewegungen hinzutretende Lymphangitiden und Anschwellungen an Hand und Arm das uns von den Genitalorganen her geläufigere Bild der syphilitischen Initialsclerose wesentlich modificirt. Ich muss daher Jullien beipflichten, wenn er meint, dass derartige Incubations- und Infectionssymptome hier pathognomonisch sein dürften. Es gilt mir nach solchen traurigen Erfahrungen jetzt als direct geboten, die energischste Zerstörung des Initialgeschwüres vorzunehmen, d. h. da Excision und Anwendung des Cauterium potentiale hier auf Schwierigkeit in der sicheren und expediten Wirkung in den Gewebsschichten der Finger stossen, die tiefgreifende Zerstörung mit dem Platina candens. Bei der oft vorliegenden Schwierigkeit einer anfänglichen definitiven Differentialdiagnose — zumal auch von diphtheritisch inficirtem Geschwür — werden wir ohne Bedenken jedes dubiöse Geschwür in den Weichtheilen der Finger in dieser Weise behandeln, bei dem die Möglichkeit der genannten Infection vorliegt, da durch diese energische Behandlung schliesslich örtlich nie ein Schade angerichtet wird und jedenfalls für den Verlauf der Infection unberechenbare Vortheile durch Verminderung oder Hemmung der Verbreitung des Infectionsstoffes gewonnen werden können.

§. 53. Chronische Entzündungen im subcutanen Zellgewebe exsudativer und hyperplastischer Form, meist mit gleichzeitigen Veränderungen der bedeckenden Cutis einhergehend, finden wir als Folgen der genannten acuten phlegmonösen Entzündungen der Finger und zwar mit Vorliebe als Nachfolgen der paratendinösen Phlegmonen. Es kommt hier einerseits zu lange bestehenden, mehrfach ödematösen Infiltrationen, theils zu wirklichen Bindegewebsindurationen; beide Zustände resultiren meist aus eingetretenen Lymphangitiden mit secundären Lymphangiektasien. Es bildet sich hieraus im Laufe der Zeit eine Veränderung an Finger und Hand heraus, die als „Elephantiasis“ bezeichnet werden muss. Am häufigsten bleibt es allerdings beim Anfangsstadium dieser chronischen Entzündungsform, wie sie Wernher treffend schildert: Man findet die Finger und Mittelhand sehr beträchtlich geschwollen, gestreckt, fächerförmig ausgespreizt und zu fast jeder Bewegung unfähig. Auch der Daumen nimmt an dieser

Veränderung gewöhnlich Antheil und ist ebenfalls bald abducirt, bald dicht und unbeweglich an den Zeigefinger angelegt. Auch die Bewegungen im Handgelenke sind so gut wie gänzlich verloren. Die Haut ist blau, kühl, fest-odematös geschwollen und gewöhnlich bei Bewegungen und gegen Druck nur in geringem Grade schmerzhaft. Sie hat ihre Beweglichkeit über den Sehnen, sowie diese über den Knochen verloren, weil die Gewebe, welche die gleitende Beweglichkeit vermitteln, vernichtet und in straffes Bindegewebe verwandelt sind. Die geringeren Grade solcher augenfälligen und hartnäckigen Veränderungen sind besonders nach vernachlässigten Sehnenscheidenphlegmonen nicht selten. Auf der Streckseite finden wir ähnliche Veränderungen sich ausbilden als Nachfolgen der acuten von vornherein mit stärkster Schwellung und Infiltration der bedeckenden Weichtheile einhergehenden Infectionsphlegmonen, relativ häufig nach Insectenstichen. Bei Vernachlässigung aller solcher Fälle können sich wahre elephantiastische Monstrositäten herausbilden, wie in dem von Heyfelder genau beschriebenen Fall: Fig. 33.

Fig 33

Elephantiasis der Hand (Heyfelder).

Bei einem 18jährigen Mädchen hatte sich nach mehrfachen Insectenstichen an Hand und Vorderarm eine bleibende Schwellung eingestellt, die im Laufe der Jahre durch immer wiederkehrende Nachschübe von Erysipelen und Lymphangitiden, wie sie sich in verbreiteter Form nach den minimalsten Handverletzungen einstellten, zu völliger elephantiastischer Degeneration der Extremität führte, so dass schliesslich nur die Amputation möglich blieb, auf die dann dauernde Heilung folgte.

Solche Fälle wahrer Elephantiasis der Finger und Hände als Folgezustände chronischer Entzündungen im spätern Alter sind jedoch immerhin als Raritäten den analogen Zuständen an den unteren Extremitäten gegenüber zu betrachten. Die von Sömmering beschriebenen und abgebildeten „löwentatzenahnlichen" Hände (Leontiasis) gehören ins Bereich der congenitalen partiellen Hypertrophien (§. 7 und 8) wie die meisten einschlägigen Beobachtungen, bei denen die

Krankheit im Kindesalter bemerkt wurde. Ueber die wesentlich differenten Ursprungs zu haltenden „leprösen" Fingeraffectionen siehe §. 96 und 97.

Wir müssen hiernach gerade die beginnenden Veränderungen, wie sie sich durch solche chronischen Entzündungen einleiten, sorgfältigst beachten und durch Bäder, Massage, centripetale elastische Compression und Suspension rückgängig zu machen suchen, da die schwereren Formen auch lang fortgesetzter Behandlung meist trotzen. Nur für einzelne Fälle bietet sich in der Beobachtung von Sondén ein nachahmungswerthes Beispiel, indem er durch Ligatur der A. brachialis bei Elephantiasis der Hand und Armes erhebliche Abschwellung und Besserung erzielte.

§. 54. Eine chronische Entzündung der Sehnenscheiden findet sich weniger häufig als Folge des acuten Stadiums, sondern vorwiegend an einem oder mehreren Fingern von vornherein in langsamer Entwickelung auftretend. Sie zeigt sich in der Form der serösen, fungösen und gichtischen Tendovaginitis und zwar die eine mehr ausschliesslich an den Flexoren, die andern an den Extensorensehnen vorkommend.

Die seröse Peritendinitis finden wir noch am häufigsten an den Extensorensehnen am Hand- und Fingerrücken, nach kurzem acuten Anfangsstadium den chronischen Verlauf nehmend, bei solchen Tenosynitiden, die auf specielle Insultation dieser Sehnen durch übermässige energische Anstrengung der Extensoren der Hand und Finger (beim Waschen, Ausringen u. s w.) zurückzuführen sind. Eine von vornherein ganz verschieden — bald peracut, bald schleichend auftretende und oft zu nicht unbedeutender Schwellung, Schmerzhaftigkeit und Functionsstörung führende peritendinöse Synovitis der Dorsalseite finden wir auf Grund gonnorrhoischer und syphilitischer Infection. Bei im übrigen absolut gesunden und robusten Jüngern des Mars, die ja noch immer mit besonderer Vorliebe der Geliebten des Kriegsgottes opfernd den galanten Krankheiten unter allen Formen selbst zum Opfer fallen, fand ich nicht selten unter den Formen des sog. „Tripperrheumatismus" exquisite Tendovaginitiden auch an Hand und Fingern. Besonders an den Extensoren, dem Flexor pollicis und ebenso dem biceps, brachialis u. a. zeigt sich, bisweilen unter kurzer Fieberbewegung, Anschwellung und ziehenden Schmerzen im Verlauf der Sehnen, die oft von fleckenförmig geröthete Haut bedeckte teigige, scheinbar auch fluctuirende Geschwulst in der Sehnenscheide; dieselbe wird zwar bald wieder geringer, bleibt aber in dieser mässigen Weise wochenlang fortbestehen unter zeitweisen Exacerbationen und peinlicher Functionsstörung. Nicht selten findet sich eine Combination mit synovialer Arthritis gonnorrhoica. Maymon fand unter 39 Fällen von Gonnorrhoe, die überhaupt mit Complicationen verliefen, in 10 Fällen Complication mit solcher Synovitis. Er sowohl wie Lasègue heben als characteristische Erscheinung solcher blennorrhagischen Tenosynovitis die verhältnissmässig frühzeitig auftretende Muskelatrophie und Abmagerung der betreffenden Gliederabschnitte hervor, wie sie mir, allerdings an der untern Extremität, auch sehr augenfällig schienen.

Auch die syphilitische Sehnenscheidenentzündung localisirt

sich mit Vorliebe in den Fingerextensoren, und zeigt oft ein kurzes acutes Anfangsstadium. In diesem Falle tritt dann bisweilen zugleich mit der acuten Invasion der Syphilis, mit dem acuten Exanthem, oft aber auch später eine plötzliche bedeutende Anschwellung an Handrücken, bisweilen auch auf dem Dorsum einzelner Phalangen auf. Eine scharf umschriebene Geschwulst zeigt sich besonders in dreieckiger Gestalt bis zum Lig. carpi dorsale mit der Spitze hinaufreichend, mit deutlicher Fluctuation. Die stärkste Schwellung und Schmerzhaftigkeit verliert sich zwar bald, aber oft bleibt Monate lang eine teigige Geschwulst zurück, die immerhin noch functionelle Störungen bedingt und lediglich allgemeiner specifischer Behandlung rascher weicht. Verneuil beschreibt 4 solcher characteristischer Fälle. Fournier behauptet sogar, dass die so häufigen „Gliederschmerzen" bei Syphilitikern meist auf solche an wechselnden Stellen vorkommende Sehnenscheidenaffectionen zurückzuführen seien, auch er sowohl wie Mauriac führen characteristische Krankheitsbilder vor. Mir kamen nur vorwiegend solche Fälle zu Gesicht, bei denen ohne bemerkbares acutes Initialstadium die wenig schmerzhafte Geschwulst im Bereich der Sehnen lange und mit nicht erheblicher Functionsstörung bestand.

§. 55. Zu einer exquisiten Geschwulst am Handrücken giebt auch bisweilen die Lähmung der Extensoren der Hand und Finger Veranlassung, es beruht diese aber durchaus nicht allein auf einer serösen, serös-hyperplastischen Tenosynitis. Gubler fand dieselbe zuerst bei 4 Fällen von Bleilähmung und leugnete die Abhängigkeit von der Gicht, die nach Garrod häufig mit Bleiintoxication zusammentrifft, führte sie vielmehr als directe Erkrankung der Sehnen und Sehnenscheiden auf. Auch Huc-Mazelet sah diese Anschwellung des Handrückens wenige Tage bis einige Wochen nach Ausbruch der Extensorenlähmung eintreten. Dieselbe zeigte sich bei unveränderter Haut auf Druck schmerzhaft, meist auf die obere Parthie der Mittelhand den 2.—4 Os metacarp. entsprechend localisirt und führt er sie auf Veränderungen in den Extensorenscheiden zurück, die auf trophischen Störungen in Folge der Parese beruhen. Benedikt bezieht die Intumescenz auf gleichzeitige chronische Entzündung in den Knochen. Schon Nicaise konnte 14 Fälle zusammenstellen, jedoch wurde bald der sichere Beweis geführt, dass diese Handrückengeschwulst keine Folge der Intoxication, sondern lediglich der Lähmung der Extensoren ist, indem sie auch bei Hemiplegikern (Gubler) beobachtet wurde, und Nicaise und Erb sie auch bei traumatischer Radialisparalyse fanden. Ob durch die bisweilen gleichzeitig bestehende Schwellung am Carpus und den Fingergelenken bewiesen wird, dass die Ursache der Affection in der bei der Parese vorhandenen Lähmung der vasomotorischen und trophischen Nerven zu suchen sei, scheint mir zum mindesten zweifelhaft; eher gewönnen wir eine Erklärung aus der Anschauung Hitzig's über das Wesen der Bleilähmung, wonach diese „myopathische" Parese durch Circulationsstörungen veranlasst wird, die ihren Ursprung in Gefässveränderungen haben, die durch die Bleiwirkung bedingt werden. Wesentlich ist jedenfalls der Zustand der mechanischen Dehnung, in dem sich die Extensorensehnen befinden, und in dem gerade die Hand den mannigfachsten

äusseren Insulten blosgestellt wird. Jedenfalls verschwindet die Schwellung mit Abnahme der ursächlichen Lähmung. Wohl zu beachten ist gerade für die fragliche Aetiologie auch die von van Bibber empfohlene Anwendung elastischer Apparate bei Muskellähmungen, indem die betroffenen Muskelgruppen durch in ihrem Sinne wirkende Kautschukstreifen ersetzt werden. Der Durchmesser der Gefässe soll durch die Stellung des Muskels beeinflusst werden, ist dieser erschlafft, so sind die Capillaren weiter, ist er angespannt, enger. Durch die „elastic relaxation" wird die Circulation regulirt und, mit der aus diesem Gedankengang sich leicht ergebenden Erklarung, für die mechanischen Momenten entspringende Handrückengeschwulst auch auf mechanischem Wege Abhilfe gewonnen werden.

§. 56. Für alle diese Formen der serösen Peritendinitis chronica empfiehlt sich als örtliche Behandlung Massage, Suspension — tags auf passender in die Mitella eingelegter Schiene — und elastische centripetale Compression. Die Allgemeinbehandlung der gonnorrhoischen und syphilitischen Form ergiebt sich ja aus dem jedesmaligen Stadium der betreffenden Erkrankung, wie ebenso bei den paralytischen paratendinösen Anschwellungen die electrotherapeutischen Maassnahmen gegen die Extensorenlähmung in den Vordergrund treten.

§. 57. Die fungöse Tenosynitis findet sich relativ selten an den Fingersehnen; immerhin muss man ihrer gedenken, um dem diagnostischen Irrthume beim Vorkommen langsam entstehender, wenig schmerzhafter, elastischer, pseudofluctuirender, theils umschrieben sich abgrenzender, theils diffuser Geschwulstbildung im Verlaufe der Flexoren und Extensorensehnen nicht ausgesetzt zu sein. Leicht werden ja diejenigen Formen granulöser Peritendinitis erkannt, die nach acuter suppurativer Sehnenscheidenentzündung sich als Folgezustand ausbilden und meist mit Fistelbildung in der Sehnenscheide mit oder ohne vorgängige Sehnennekrose verlaufen. Schwieriger lassen sich die Fälle erkennen, bei denen unter den unversehrten Bedeckungen der granulöse Entzündungsprocess sich langsam entwickelt. Jobert beschrieb diese seltene Erkrankung als Tumor albus der Sehne, und Cazanon gab eine Detailabhandlung mit Benutzung der von Bidard gegebenen Zusammenstellung von 22 Fällen von Sehnenfungus. Ich sah einen ausgeprägten Fall an der Flexorenscheide des linken Mittelfingers, wo sich innerhalb eines Jahres eine genau in der Fingerlinie der Hohlhand abgrenzende, bis auf die Volarseite der Mittelphalanx reichende Geschwulst entwickelt hatte, die bei der Incision lediglich ein die intacte Sehne umwucherndes Granulationsgewebe darstellte, und auf einmaliges évidément und Compressivverband heilte. Kürzlich kamen mir drei ganz einander gleichende Fälle am Extensor pollicis vor, in denen bereits Erweichung, Spontanperforation und Fistelbildung erfolgt war. Der eine, bei einem Mädchen, heilte auf energische einige Wochen lang regelmässig wiederholte Jodbepinselung und einem Heftpflastercollodiumverband; der andre kam erst nach dem évidément zum raschen Schluss, während im dritten Falle auch nach wiederholter Reinigung immer wieder Nachschübe eintraten, so dass auch jetzt noch eine minimal secernirende Fistel besteht. Die mit derselben behaftete Patientin bietet

aber in der äusseren Erscheinung sowohl wie durch die zweimalige Hämoptoe und fixirten Spitzencatarrhe den sicheren Anhalt für die Annahme tuberculösen Allgemeinleidens. Foucher's Fall von analoger Geschwulstbildung an der Mittelfingersehne scheint doch mehr eine Sarkombildung in der Sehnenscheide als eine granulöse Entzündung zu betreffen.

Die Incision wird oft die Diagnose erst sichern, und dann gleich die meist nicht zu umgehende operative Behandlung durch Auslöffeln und Austupfen mit Chlorzinklösung zur Folge haben können, da von Injectionen und Compression kaum viel zu erwarten steht, und jedenfalls für die Mobilität der umwucherten Sehne die rasche Auskratzung und wiedererfolgender Umschluss bessre Chancen giebt als die langsame Schrumpfung einleitenden Alcohol- oder Jodinjectionen. Für einzelne Fälle kann man die methodische Einwickelung mit Mercurialpflasterstreifen, die nach Art des Baynton'schen Verbandes als fester Compressivverband angelegt werden, fortführen. Neuerdings gab dieselbe mir bei hochgradiger und festester Intumescenz der Grundphalanx des Ringfingers einer jungen Dame bei intercurrenter Massage unerwartet günstiges Resultat, da die parosteale und peritendinöse Infiltration besonders der Streckseite bereits zwei Jahre bestand und ohne eingreifende Operation kaum Hilfe möglich schien.

§. 58. Die gichtischen Sehnenscheidenentzündungen treten meist unter der Form der bekannten durch Uratdepots gebildeten „Gichtknoten" an der Streckseite der Finger auf. Es finden eben bei der harnsauren Gicht entschieden häufiger in den periarticulären Geweben Ablagerungen statt als wirklich gerade in den Gelenkhöhlen selbst. Gerade an den oberen Extremitäten sind es nun vorwiegend die Schleimbeutel und Sehnenscheiden, und können wir durch Ablagerung harnsaurer Salze in und um solchen nicht selten umfangreiche Geschwulstbildungen antreffen, wenn sie auch nur ausnahmsweise zu so entstellender Geschwulstbildung an allen Fingern sich ausbilden wie Fig. 5 Taf. I zeigt. An einzelnen Fingern finden wir aber nicht minder grosse Depots sich ablagern, die lediglich durch ihre Grösse functionelle Störungen verursachen und zur Abhilfe drängen. Die Diagnose ergiebt sich meist aus der erkanntermassen vorhandenen, durch frühere Podagraanfälle eingeleiteten Arthritis urica. Durch Consistenz, Lage und Entwickelungsdauer könnten diese Ablagerungen mit ihrer festen Umkapselung leicht Fibrome und Chondrome der Finger vortäuschen. Die Behandlung erheischt Spaltung durch ausgedehnte Längsincision, Auslöffelung, die trotz energischen Ausschabens der fibrös verdichteten Wandungen doch noch oft manche Reste der weissglänzenden Uratmassen zurücklassen muss. Daher muss anfangs noch Drainage und nach eingetretener völliger Entleerung ein sorgfältiger Compressivverband empfohlen bleiben, um durch letzteren die rigiden Weichtheile am Grunde zur Rückbildung zu führen.

§. 59. Nicht gerade häufig finden wir Erkrankungen der Schleimbeutel, welche an der Streckseite der Interphalangealgelenke sich vorfinden. Am meisten giebt noch der auf Grund-Mittelphalangealgelenk gelegene, bei Erwachsenen constant vorkommende kleine subcutane

Sack in Folge äusserer Insulte durch Druck und dergl., seltener durch Stichverletzung zu umschriebener Entzündung dieser Region Anlass. Leicht kann die acute Phalangealbursitis in Eiterung übergehen und somit zu diffuser phlegmonöser Infiltration des ganzen Fingerrückens führen. Hier ist frühe Spaltung und antiseptischer Verband dringend geboten mit längerer Immobilisirung des ganzen Fingers durch volare Schiene, um ein Uebergreifen auf Sehne und Gelenk und Phalanx zu verhüten. Die chronische Phalangealbursitis führt zu charakteristischen Geschwulstbildungen auch meist am ersten Interphalangealgelenk (Fig. 34). Doch führt zweckmässig geleitete Heftpflastercompression diese Form oft bald zur Heilung.

§. 60. Die chronische Phalangealostitis stellt sich meist in Form der chronischen granulösen Osteomyelitis dar und zwar auf scrophulöser, tuberculöser und syphilitischer Basis. Es ist dies diejenige Erkrankung der Finger, die wegen ihrer äusserlich characteristischen Erscheinungsform trotz mannigfach verschiedener Aetiologie unter dem alten symptomatischen Collectivnamen der Spina ventosa mit begriffen wurde. Unter diesem Namen wurden nämlich von den älteren Chirurgen alle diejenigen Knochenerkrankungen zusammengeworfen, bei denen überhaupt eine erhebliche Auftreibung des Knochens im Leben oder nach der Maceration in die Augen sprang, und nach Ausführung letzterer, meist durch die unvermeidliche Entfernung der erweichten Parthien an der erkrankten Stelle, luftgefüllte Hohlräume sich in dem Knochen ergaben. Virchow sagt zur Begründung dieser Thatsache: „Ein Enchondrom mit knöcherner Schale kann nach der Maceration ebenso aussehen, wie ein Osteom mit grosser Markhöhle oder wie ein centrales Sarkom des Knochens, oder wie eine centrale Caries mit Periostose. Alle diese Zustände vereinigte man daher unter dem Namen des Winddornes, indem man eine alte pneumatologische Tradition des Orients missverstand und eine Bezeichnung, die ursprünglich rein ätiologisch war, im anatomischen Sinne auffasste."

Fig. 34.

Hygrom des dorsalen Finger-Schleimbeutel.

Der von Rhazes gebrauchte Ausdruck: „rihh alschukhah", Venti spina übersetzt, sollte nach Ansicht der arabischen Schule die pneumatische Noxe als Ursache dieser mit stechenden Schmerzen sich bildenden Geschwulst bezeichnen; diese Bezeichnung wurde nun im Mittelalter für alle Knochenauftreibungen beibehalten, die, aus irgendwelcher Ursache entstanden, bei der nach der Maceration ausgeführten anatomischen Untersuchung den Knochen durchlöchert, daher auch die Bezeichnung der alten Schule Teredo, und wie durch Luft blasig aufgetrieben erscheinen liessen. Augustin protestirt schon gegen dieses Zusammenwerfen der verschiedensten Affectionen und will lediglich die entzündlichen Affectionen darunter begriffen wissen; Scarpa bekennt, dass er nur graduelle Unterschiede zwischen Spina ventosa, Exostosis maligna, Osteosarkom fande und giebt Merklin Recht, der die Spina ventosa für gleichartig mit der von Séverin beschriebenen Pädarthrocace hält, der letztere Name sei nur gewählt wegen des häufi-

geren Befallenseins der Kinder (wo bleiben aber die Gelenke?!) von dieser Knochenaffection. Auch Boyer, dem übrigens der Lapsus passirt, dass er den Ausdruck Pädarthrocace monirt, weil die Erkrankung durchaus nicht immer am Fusse (pes-pedis, πούς-παιδός) vorkäme! trennt zwar nominell die Exostose, Gummigeschwulst, Spina ventosa und Osteosarkom, weist aber doch in keiner Weise auf die differenten pathologischen Vorgänge hin. Während Scarpa alle diese differenten Erkrankungen als Knochenscropheln betrachtet wie auch Stanley, wird sie von andern wieder mit Rachitis und Scrophulose zusammengeworfen, wie Hufeland und auch Augustin. Dolbeau sagt direct: Le mot de spina ventosa doit être rejeté, à moins qu'on ne le conserve pour ces maladies inflammatoires du périoste et des couches superficielle des os chez les scrophuleux. Polaillon weist wieder auf die Verwechselung mit centralem Chondrom hin. Schon früh dagegen wurde von vielen Seiten auf die Syphilis als ätiologisches Moment hingewiesen: Heyne erklärt geradezu „Spinam ventosam vix ante luem gallicam notam fuisse sed ejus forte prolem infaustam principium simulque incrementum ex ea sumpsisse." Scultetus führt zwei Fälle an, „wo die ganze Hand, sodann absonderlich der Daumen, wegen des Franzosenzustandes, Spina ventosa genannt, jene abgehauen, dieser aber abgezwickt worden." Auch Heister sagt: „käme eine Spina ventosa von der Venuskrankheit her, gleichwie zuweilen geschiehet, muss man die Cur mit Mercurialibus sonderlich auf diese richten, wenn man anders was Gutes will ausrichten," und führt an andrer Stelle ein Beispiel von Spina ventosa bei einem Kinde an, das von der Ammé syphilitisch inficirt war. Duverney hebt (neben dem Scorbut und der Rachitis!) vor allem die Syphilis als Ursache der als Spina ventosa bezeichneten Knochenmarkerkrankung hervor, die er als Caries interna erwähnt; auch Vandenzande betont als häufigste Ursache die hereditäre Lues. Erst Nélaton wies nach, dass ebenso wie die bereits von mancher Seite auf Tuberculose zurückgeführte Osteomyelitis der Wirbelkörper auch die Spina ventosa der Tuberkelentwickelung ihren Ursprung verdanke: „spina ventosa des enfants qui attaque les phalanges, les metacarp. et les metatars. n'est autre chose qu'un tubercule enkysté;" ihm stimmen für viele Fälle Virchow, Chelius, König u. a. bei.

Die chronische granulöse Osteomyelitis der Phalangen und Metacarpalknochen ist also immer eine dyskrasische, während bei Erwachsenen die syphilitische Ostitis vorliegt, kommt bei Kindern noch die scrophulöse und tuberculöse Knochenentzündung in Frage. Im klinischen Bilde zeigen diese drei ätiologisch differenten Formen wenige characteristische Unterschiede.

§. 61. Die syphilitische Fingerentzündung, Dactylitis syphilitica, gehört den späteren Erscheinungsformen der Lues an und zeigt sich meist bei schon anderweitig vorhandenen Symptomen der tertiären Periode. Bisweilen handelt es sich allerdings vorwiegend um eine gummöse Infiltration der Weichtheile eines oder mehrerer Finger, die entweder gar nicht oder erst im weiteren Verlaufe auf die Knochen und Gelenke übergreift (Lücke), oft aber liegt gleich primär eine Ostitis gummosa multiplex vor. Bei der ersten

Form entwickelt sich langsam und schmerzlos eine Anschwellung an einem oder mehreren Fingern; die oft sehr voluminöse Auftreibung ist zwar fester aber nicht knochenharter Consistenz, zeigt livide Färbung und fuhrt zum Verstreichen der Haut- und Gelenkfalten (Fig. 1 Taf. II). Oft bildet sich diese Infiltration im Laufe mehrerer Wochen wieder zusehends zurück, seltener kommt es zum Aufbruch. Bei dieser syphilitischen Phalangealostitis ist der meist chronische Verlauf manchmal von acuten Zwischenschüben unterbrochen; die kolbige Anschwellung hebt sich oft nur an einer Phalanx auffällig hervor (Fig. 35), während

Fig. 35

Fig. 36.

Die granulöse Phalangealmyelitis. Fig. 35 Beginn der „Spina ventosa".
Fig. 36: b Aufbruch, a Verkrüppelung bei derselben

der übrige Finger ganz frei ist, meist ist aber auch die angrenzende Parthie, besonders der Dorsalseite, durch gummöse Infiltration geschwellt (Fig. 1 Taf. II). Auch bei dieser Form, die sowohl einen oder mehrere Finger befällt (Heyfelder fand ½ Jahr nach stattgehabter Infection nach und nach alle Finger ergriffen!), ist der spontane Aufbruch mit Bildung fistulöser Gänge und sinuöser Geschwüre durchaus nicht die Regel. Das gummöse Infiltrat kann auf dem Wege der fettigen Umwandelung sich zurückbilden, und wird durch so ermöglichte interstitielle Resorption der afficirte Knochen ohne sichtbare Continuitätsstörung — analog dem Vorgange bei Caries sicca — zum

partiellen Schwund gebracht. So kann sogar eine ganze Phalanx ohne Perforation der bedeckenden Weichtheile resorbirt werden (Fig. 36 a). Bisweilen zerfällt aber das osteomyelitische Granulationsgewebe, es kommt zu centralen käsigen Abscessen, in denen neben dem Detritus von Knochen- und Granulationsgewebe nur viscide Flüssigkeit enthalten ist.

§. 62. Während diese Formen der syphilitischen Dactylitis, wenn sie bei Erwachsenen beobachtet werden, meist keinen diagnostischen Zweifel obwalten lassen, kann ihr Auftreten im Kindesalter in Folge von hereditärer Lues im klinischen Bilde der Localaffection allein oft in keiner Weise von der scrophulösen oder tuberculösen Phalangealosteomyelitis unterschieden werden. Wir finden dieselbe spindel- oder kolbenförmige Auftreibung einer oder mehrerer Phalangen oder Metacarpalknochen; meist werden hier allerdings die Grundphalangen und Metacarpi in wechselnder Reihe nacheinander befallen; die oft enorme Geschwulstbildung entwickelt sich ohne Schmerzen, ohne Functionsstörung, ohne Veränderung im Colorit der bedeckenden Haut. Die gleichzeitige acute Entzündung der bedeckenden Weichtheile (Fig. 1 Taf. II) ist rein temporär und nur der oberflächlichen Abscedirung vorangehend. An den Phalangen grenzt sich die Geschwulst an den Fingergelenken deutlich ab und lässt dieselben ausnahmslos unbetheiligt, da die Erkrankung immer auf die Diaphyse beschränkt bleibt (die Bezeichnung „Pädarthrocace" für diese Affectionen ist daher widersinnig). Nur am Handrücken zeigt sich die dorsale Schwellung meist diffus, doch lässt auch hier die Palpation die anfangs immer knochenharte Geschwulst auf ein oder zwei Metacarpalknochen begrenzt erkennen. Nach Wochen, oft nach Monaten wird die Consistenz nachgiebiger, das aus der Markhöhle hervorwuchernde Granulationsgewebe dringt mehr und mehr die verdünnte Corticalis empor, dieselbe schwindet an umschriebenen Stellen ganz, und während man in dieser Periode hin und wieder Pergamentknittern beim Fingerdruck empfindet, stellt sich schliesslich circumscripte Fluctuation ein. Aus der bald auftretenden Perforationsstelle in den jetzt erst livide gefärbten Weichtheilen entleert sich dünnflüssiger, mit Flocken und käsigen Massen durchsetzter Eiter oder klebriges Serum. Ob scrophulöse Osteomyelitis oder Knochentuberculose der Anlass zu dieser aufgebrochenen „Spina ventosa" gab, oder ob es sich um gummöse Ostitis des hereditär luetischen Kindes handelt, erweist weniger der klinische Befund des örtlichen Leidens als das Verhalten des Gesammtorganismus während dieser Erkrankung und im späteren Verlaufe. Die Zeichnung Fig. 36 b kann sehr wohl alle drei Formen repräsentiren. Ich finde in ihr das treue Abbild eines mir augenblicklich vorliegenden Falles, bei dem gleichzeitige ausgedehnte Nekrose am Scheitelbein, mehrere zum Theil aufgebrochene, zum Theil eben entstandene Gummata am Oberschenkel und Arm an dem Bestehen der Lues hereditaria bei dem 1½jährigen Kinde keinen Zweifel lassen. Dieselben Erscheinungen boten die Finger eines 2½jährigen Knaben, dessen Schwester an Lungentuberculose gestorben, und dessen Bruder an Tuberculose nach Coxitis mit tuberculösem Heerde im Schenkelkopfe starb; ja einen durchaus ähnlichen Befund habe ich an einem 5jährigen

Mädchen vor Augen, das sonst aus relativ gesunder Familie stammend, selbst gesund erscheint und ausser „scrophulösen Drüsenschwellungen" nur die chronische characteristisch geformte Schwellung an der Grundphalanx des rechten Zeigefingers bietet; ebenso bei einem 7jährigen Knaben, der neben dem aufgebrochenen osteomyelistischen Heerd am Metacarpus tertius seit 2 Jahren immer recidivirenden Lupus exfoliativus am Hals und Gesicht zeigt! Also für alle 3 ätiologisch verschiedenen Formen der granulösen Phalangealosteomyelitis bei Kindern dasselbe klinische Bild, ja oft lange denselben Verlauf und bisweilen denselben Ausgang! Wollten wir daher den alten Namen der Spina ventosa als symptomatischen Collectivbegriff beibehalten, so könnten wir es für diese Osteomyelitis granulosa expandens an den Fingerknochen der Kinder mit einigem Recht thun. Häufig liegen aber die Verhältnisse nicht so klar wie in den geschilderten drei typischen Fällen, um ihnen das nöthige Epitheton: gummosa, tuberculosa oder scrophulosa beifügen zu können. Mit oder ohne vorgängigen Abscess und Aufbruch durch die meist rings um den befallenen Knochen herum gleichfalls infiltrirten Weichtheile kommt es bei allen diesen Varietäten zur Zerstörung und Exfoliation oder Resorption des Phalangealknochens, so dass schliesslich wieder nach Ablauf des Processes die Verkümmerung des Gliedes vorliegt, wie sie Fig. 36 a kennzeichnet. Denn es können nicht nur die gummöse und scrophulöse, sondern auch die tuberculöse Phalangealostitis zur Ausheilung an Ort und Stelle gelangen. Meist aber erfolgt nach längerem Bestande ein Durchbruch des käsigen Abscesses, und immer folgt auch nach vollendeter Heilung ein Stillstand im Wachsthum des betroffenen Knochens, da, wenn auch die Epiphyse unbetheiligt und somit das Nachbargelenk unbehelligt blieb, doch der Intermediärknorpel regelmässig zerstört (Fig. 37) wurde, und somit das Längenwachsthum auf immer vernichtet wurde. Bei weitem am häufigsten finden wir die Erkrankung schon in dem ersten Lustrum des kindlichen Alters beginnend. Goetz fand z. B. im 1.—4. Jahr 23 Fälle, 4.—8. Jahr 7 Fälle, 8.—15. Jahr 3 Fälle. Die Prognose muss selbst bei Anerkennung des wenn auch langsamen, doch meist günstigen localen Verlaufes, doch von vornherein für alle Fälle die Eventualität der Verkrüppelung des betroffenen Fingers festhalten.

Fig. 37

Zerstörung der Phalanx durch die granulöse Osteomyelitis

§. 63. Die **Behandlung** aller dieser Formen der granulösen expandirenden Phalangealmyelitis muss sich selbstredend bei der so häufig anfangs nicht bestimmbaren zu Grunde liegenden Dyskrasie in einem unangenehmen Dilemma befinden. Häufig genug wird ja erst gerade das Eintreten oder Ausbleiben des gewünschten Erfolges unsrer Therapie das Dunkel, welches über die ätiologischen Verhältnisse der Affection schwebte, aufklären; eine vermeintlich scrophulöse, eine tuberculöse Osteomyelitis schwindet bei specifischer Behandlung! Grund genug, um auch hier wie in den meisten ähnlichen Verhältnissen bei der Annahme der Lues so weitgehend wie möglich zu verfahren; genügende Entschuldigung andererseits auch wieder, wenn wir auf diese

Weise Phalangealostitiden länger conservativ behandeln, als es der erst spät entdeckte tuberculöse Knochenheerd wünschenswerth erscheinen lässt. Könnten wir in solchen Fällen den tuberculösen osteomyelitischen Heerd frühzeitig sicher diagnosticiren, würde oft die Resection oder Exstirpation des ergriffenen Knochens gerechtfertigt erscheinen müssen. Häufig tritt allerdings in der praktischen Ausführung dieses theoretisch wohlbegründeten Verfahrens die Multiplicität der Erkrankung als wesentliches Hinderniss in den Vordergrund bei der Erwägung der Zulässigkeit radicaler verstümmelnder Operationen.

Während für die Anfangsstadien der chronischen osteomyelitischen Dactylitis für alle Fälle also die antidyskrasische Allgemeinbehandlung durch Quecksilber- und Jodkuren neben localer Anwendung von Jod- und Salzbädern in Frage kommt, bleibt die specielle örtliche Behandlung auf Compression durch Heftpflaster- und Mercurialpflastereinwickelung beschränkt. Zweckmässig kann man diese durch Application von Gummistreifen, die im Zustande der Ausdehnung mit der bevorzugten Pflastermasse dünn bestrichen sind, in energischer Weise wirksam schaffen. Wesentliche Dienste leisten wie für alle localisirten ostitischen Processe so auch hier die Injectionen mittelst Pravaz'scher Spritze in den osteomyelitischen Heerd, nur setzen dieselben immer bereits eine Durchgängigkeit der Corticalis für die Canüle voraus. Rasche Schrumpfung sah ich oft auf Injectionen von Spiritus vini erfolgen, der in dieser Hinsicht bedeutend energischer wie Carbolsäurelösung wirkt. Das ebenfalls wiederholt bei Phalangealosteomyelitis der Kinder von mir intraosseal injicirte 5 % Chlorzink wirkt zwar sehr energisch schrumpfend auf die vorhandenen Granulationen, schien mir aber wegen der ganz umgrenzten Wirkung, die bei der raschen Coagulation zu keiner Diffusion in die nächstangrenzenden Gewebsparthien Raum giebt, weniger passend. Oft aber scheitert doch meiner Erfahrung nach dieser Versuch, durch solche Injectionen in die Marksubstanz den granulösen Process zu hemmen, erstlich an der sich bei beginnender Myelitis relativ häufig darbietenden Unmöglichkeit mittelst des Canülenstiches durch die Corticalis wirklich das Medicament in den osteomyelitischen Heerd zu bringen, oder, wenn dies bei vorgeschrittener Erkrankung möglich wird, an der Unsicherheit ausgedehntere Heerde oder kleinere zerstreute wirklich sicher genügend zu betheiligen.

Von entschiedenem Vortheil erweisen sich solche Alcohol- oder Chlorzinkinjectionen, wenn bereits an umschriebener Stelle Erweichung in der kolbigen Anschwellung durchfühlbar ist, was ausnahmslos an der Streckseite der Fall ist. Man kann dann durch wiederholte Injectionen oft rasch Schrumpfung erzielen, während die Schwellung erst sehr allmählig dem Compressivverbande weicht. Ist der Durchbruch des zerfallenen osteomyelitischen Heerdes bereits erfolgt, bleibt das sicherste die Auslöffelung mittelst entsprechenden scharfen Löffels (nach Form des Daviel'schen Löffel), nachheriges Austupfen mit Chlorzinklösung und Occlusivverband. In letzter Zeit habe ich in solchen Fällen mit kleinem Galvanocauter den ganzen Heerd ausgebrannt und darnach rasche Ausfüllung und Heilung erreicht. Die Schwellung bleibt mit der unvermeidlichen Verkrüppelung des betreffenden Gliedes auch hierbei noch lange nach der Vernarbung und wird ihr am besten

durch Bäder, Massage, Compression entgegengearbeitet. — Die radicalere Behandlung osteomyelitischer Heerde an den Fingern müssten wir unter allen Fällen tuberculöser Natur gleich im Beginne bevorzugen. Ungleich wichtiger für den Gesammtkörper muss uns ja hier die schleunige Entfernung loyaler Infectionsheerde erscheinen, die wir schon den syphilitischen und scrophulösen Depots gegenüber als geboten betrachten. Ungern wird man sich ja zur Exstirpation oder Resection des der Tuberkel verdächtigen Knochens am Finger entschliessen[1]), und wenn wir auch König Recht geben müssen, dass bei allen diesen Affectionen das Periost nach solchen Eingriffen absolut keine Tendenz zur Knochenregeneration bezeigt, also nach ohnehin meist verzögerter Heilung nicht unerhebliche Verkrüppelung des Fingers zurückbleibt, so erfolgt diese doch regelmässig auch nach der conservativen Behandlung. Um so mehr müssen wir bei vermutheten Knochentuberkeln von den intraossealen Injectionen oder Ignipunctur rasch zur Auskratzung oder Ausbrennung übergehen. Gerade das Umgekehrte trifft für die syphilitische Dactylitis zu, indem bei dieser selbst in vorgeschrittenen Fällen von erheblicher multipler Auftreibung und partieller Erweichung noch relativ häufig Rückbildung bei entsprechender Allgemeinbehandlung erfolgt, die örtlich durch Bäder, Inunction und elastische Compression unterstützt werden. Nie dürfen wir uns aber durch relativ gute örtliche Erfolge in unserm Urtheil über den muthmasslichen definitiven Verlauf täuschen lassen! Eine grosse Anzahl der „geheilten" Kinder erreicht die Pubertätszeit nicht, sondern fällt allgemeiner Lues oder Tuberculose zum Opfer; auch bei der Dactylitis syphilitica der Erwachsenen mit acquirirter Lues bleibt die Voraussage zum mindesten eine zweifelhafte; in einer Reihe von Fällen finden wir trotz örtlicher Heilung oder Besserung später Marasmus oder in kürzerer Frist lethalen Ausgang (Heyfelder, Risel).

§. 64. Selten im Vergleich zu diesen, wenn auch durch locale Verletzung hervorgerufen, doch tuberculöser oder luetischer specifischer Infection entspringenden granulösen Osteomyelitiden der Fingerknochen, finden wir chronische Ostitiden bei gesunden Individuen allein nach örtlichen Traumen entstehen. Relativ häufig treten noch chronische Periostitiden in circumscripter Form nach vorangegangenen Quetschungen auf; ja bei der nicht so seltenen Vernachlässigung oder vollständigen Verkennung von Fracturen an Metacarpal- und Phalangealknochen können wir oft genug erst aus der reichlichen periostitischen Auftreibung statt auf eine vermeintliche „einfache Quetschung" auf eine übersehene Fractur mit nachfolgender reichlichen Callusproduction zurückschliessen. Bisweilen gelingt es dann noch zur Zeit dieser functionell und cosmetisch störenden Periostosen durch Fixation, Jodbepinselung und Heftpflastercompression Herr zu werden.

§. 65. Die chronischen Gelenkentzündungen der Finger präsentiren sich uns am häufigsten unter dem Bilde der

[1]) Nélaton sagt l. c. S. 69 geradezu: „Les phalanges des doigts et des orteils, les os du métacarpe et du métatarse, présentent souvent la première variété de l'affection tuberculeuse, qui constitue le spina ventosa des enfants, maladie qui, n'a pas la moindre analogie avec le spina ventosa des adultes, guérit presque toujours spontanément et n'exige jamais l'amputation."

vulgär als „Gicht“ bezeichneten, zu den bekannten augenfälligen Difformitäten an Hand und Fingern führenden Affectionen, denen aber zwei wesentlich verschiedene pathologische Vorgänge zu Grunde liegen: die chronische deformirende Panarthritis und die Arthritis urica, die auch im Laienmund als „rheumatische“ (chronischer Gelenkrheumatismus) und „wahre“ (harnsaure) Gicht unterschieden werden. Während die zu Harnsäureabscheidungen führende Diathese im Vergleiche zu den Zehengelenken die Fingergelenke doch selten mit acuten Ablagerungsanfällen beglückt, kommen hier sowohl intra- wie periarticular Uratinfiltrationen zu Stande, die zu knotigen Auftreibungen führen können. Es bleiben jedoch, wie wir bei der Beschreibung der Uratablagerungen im Schleimbeutel und Sehnenscheiden sahen, diese hier vor den Synovialkapseln an den Fingern entschieden bevorzugt. Ferner giebt es Formen, bei denen es neben Harnsäureausscheidungen in und um die Fingergelenke zu deformirender Entzündung in den Gelenkenden kommt. Die häufigste Form bleibt aber diejenige, die mit der harnsauren Gicht absolut nichts weiter als den Namen „Gicht“ gemeinsam hat, die Polypanarthritis hyperplastica. Diese ist es auch, die oft in nicht gar zu langer Zeit zu den knotigen Schwellungen der Interphalangealbezirke führt, dann die lateralen und volaren Subluxationen besonders der Metacarpalphalangealgelenke hervorruft und die rapide zunehmende Functionsstörung allmählig bis zur völligen Unbrauchbarkeit der Hand und Finger steigert.

Für Hand und Finger trifft die Gegenüberstellung von Arthritis urica als Gicht der Reichen und Polypanarthritis als Arthritis pauperum in keiner Weise zu; wenn immerhin diejenige Classe, die durch gesteigerte Zufuhr leicht ein Missverhältniss zwischen Zu- und Abfuhr im Stoffwechsel herzustellen in der glücklichen Lage ist, das grösste Contingent zu den „Podagristen und Chiragristen“ stellt, so befällt doch die chronische deformirende Gelenkentzündung an Hand und Finger ohne Unterschied des Standes und der Ernährung alle, wie es scheint, bei denen ein Missverhältniss in der individuellen Activität der Gelenke bedingt wird. Besonders ist der mehr oder weniger rasche Uebergang aus energischer Bewegung der Hand und Fingergelenke bei gewissen mit Vorliebe betriebenen Beschäftigungen zur grösseren Ruhe oder absoluten Functionsaufhebung als wichtiger Factor für Einleitung der Phalangealpanarthritis anzusehen. Während unter allen Verhältnissen die späteren Lebensjahre die Ueberzahl der Panarthritiker liefert, finden wir doch durchaus nicht selten auch im mittleren Lebensalter die störendsten Difformitäten durch diese chronische Gelenkdestruction hervorgerufen, besonders beim weiblichen Geschlecht. Mädchen und Frauen sind überhaupt bedeutend häufiger von dieser Phalangealarthritis befallen wie Männer. Vermuthlich trägt hierzu die vorwiegende Beschäftigung der Finger bei der weiblichen Berufs- und Handarbeit wesentlich bei, denn gerade die frühzeitig monströsesten Formen fand ich bei Nätherinnen u. s. w. Doch finden sich wie angedeutet auch bei Damen höchster Stände die exquisitesten Typen solcher deformirenden Phalangealpanarthritis, wie sie Fig. 38 darstellt; ob auch für diese Fälle die intensive Beschäftigung mit Handarbeit, besonders Stricken, ferner Clavierspielen u. s. w. in Anschlag zu bringen sei, ist wenigstens eine naheliegende Frage. Gerade bei solchen

Damen ist es mir wenigstens am häufigsten begegnet, dass bei erforderlicher Ruhe des Gliedes aus anderen Gründen — vor allem bei absoluter Feststellung durch Fracturverbände auffallend rasch — und hochgradige Difformitäten und Functionsstörungen durch Phalangealpanarthritis sich einstellen. Dass neben solchen örtlichen Veranlassungen sicher auch prädisponirende Momente in Betracht kommen, ist zweifellos, wenn auch sicher z. B. die heriditäre Anlage hier lange nicht die Rolle spielt wie bei der Arthritis urica. Canton fand unter 34 Fällen solcher Polypanarthritis nur einen Mann, alle übrigen betrafen Frauen und zwar über 40 Jahre; bei vielen stellt er den Beginn der Erkrankung in Beziehung zur Cessation der Menses.

Fig 38.

Deformirende Phalangealarthritis „Fingergicht" (Frorlep)

Nicht gar selten finden wir schliesslich diese chronische Phalangealarthritis aus den Residuen des acuten Gelenkrheumatismus hervorgehend, doch sind dies sicher durchaus nicht die schwersten Grade.

§. 66. Was die Diagnose anbelangt, so ist vor allem bei den in den äusseren Erscheinungen gegebenen örtlich analogen Anschwellungen und Deviationen in den Phalangealgelenken die Differenz zwischen der Arthritis urica und der Phalangealarthritis festzuhalten. Da bei der harnsauren Gicht überwiegend häufig das Grosszehengelenk zuerst befallen wird (Scudamore giebt einen Ueberblick über 516 Gichtanfällen, in denen in 341 Fällen allein die Zehen, in 175 neben der Zehe noch andere Theile befallen waren und zwar Hand 4mal und die Finger 5mal), so giebt dieser Umstand schon sicheren Hinweis auf die Uratablagerungen zu fahnden. Auch Sydenham, der nach langer Erfahrung an sich selbst die classischste Beschreibung lieferte, erklärt: „Der wahre Sitz der Krankheit ist der Fuss, und zwar so vorherrschend, dass wenn dieselbe in einem andern Körpertheil auftritt, entweder ihr Character verändert erscheint oder die Constitution schon geschwächt ist. Hierauf aber befällt die Gicht die Hände, die Handgelenke, die Ellenbogen und andere Theile, der Schmerz aber verhält sich ähnlich so wie in den Füssen. Zuweilen verdreht sie die Finger, welche dann aussehen wie ein Bündel Pastinakwurzel und steif und unbeweglich sind." Garrod weist darauf hin, dass in manchen Fällen, wo die Anamense keinen Aufschluss giebt, das Vorhandensein kleiner Gichtknötchen in der Ohrmuschel, die ebenfalls eine äusserlich bemerkbare Prädilectionsstelle für Uratdepots bildet, beweisend sein könne; der positive Nachweis von Harnsäureüberschuss

im Blut des Patienten kann ferner leicht durch Untersuchung des Serums aus einer ad hoc angelegten Vesicatorblase auf chemischem Wege gewonnen werden. — Wir können also die für die einzuschlagende Behandlung und für die Prognose von vorneherein überaus wichtige Differentialdiagnose wohl immer bei exacter Prüfung sichern.

Der Verlauf ist bei der deformirenden Phalangealarthritis ein wesentlich gleichmässiger, ohne die für die Arthritis urica so characteristischen Intermissionen. Während die ziehenden Schmerzen meist schon vor dem Eintritt der Anschwellung vorhanden sind, werden nach und nach mehr, ja alle Gelenke befallen, ohne dass — wie bei der Gicht — die vorher befallenen erleichtert oder ganz frei werden (Garrod). Die knotigen Anschwellungen vergrössern sich mehr und mehr und verhindern mehr oder weniger die ganze Bewegung. Sehr bald finden wir schon die Neigung zur Stellungsabweichung in den Gelenken, wie sie sich zu dem so characteristischen Bilde der Hand in Fig. 38 steigern kann. Vor allen treten die Verschiebungen in den Metacarpophalangealgelenken bald in den Vordergrund, indem hier im Sinne derjenigen Bewegung, welche auch unter normalen Verhältnissen die weiteste Excursion aus der gewöhnlichen Ruhestellung gestattet — Flexion und ulnare Abduction — die Deviation sich ausbildet. Durch die weitgehenden Veränderungen der Synovialis und Gelenkflächen wird diese Verschiebung permanent und erscheinen alle Finger schliesslich ganz zur Ulnarseite herübergedrängt.

§. 67. Die Behandlung muss solche vorgeschrittene Fälle als irreparabile damnum anerkennen. Der Arthritis urica gegenüber sind wir ebenso lediglich auf möglichst frühzeitige prophylactische Massregeln angewiesen. Die Regelung des Stoffwechsels durch Herstellung des nöthigen Gleichgewichtes zwischen Zu- und Abfuhr fällt schwerer ins Gewicht, wie medicamentöse Behandlung und Thermalkuren. Auch Thompson erkennt an, dass die Luxusconsumtion stickstoffhaltiger Nahrungsmittel die Elimination des Ueberschusses aus dem Organismus nothwendig mache und gerade in diesem Eliminationsprocesse die Ursache besonders der Gicht zu suchen sei. Oertlich leisten hydrotherapeutische Massnahmen und consequent durchgeführte Massage oft erstaunliches, vor allem auch als Präventivmaassregel.

Im Beginne der Arthritis deformans können ebenfalls örtliche und allgemeine Bäder und Douchen, energische hydrotherapeutische Kuren und wenn die Constitution gestattet, römisch-irische Bäder unleugbar den sonst sicheren Fortschritt hintanhalten und von internen Mitteln kann dem Jodkali (Lasègue giebt starke Dosen Jodtinctur während der Mahlzeiten!) und salicylsaurem Natron in vielen Fällen eclatante Wirkung nicht abgesprochen werden. Der rationellen Localbehandlung würde, da die Anwendung etwaiger intraarticulärer Injectionen mittelst Pravaz'scher Spritze sich meist durch die Multiplicität der ergriffenen Bezirke als undurchführbar ergiebt, die Electrotherapie, methodische Bewegung und Massage entsprechend sein, doch scheitert in der Mehrzahl der an und für sich progredienten Formen der Erfolg an der absolut gebotenen langen Dauer aller solcher Vornahmen. Wichtig vor allem ist der prophylactisch zu beobachtende Punkt, den

wir bei der Ursache der Phalangealpanarthritis hervorhoben: jedesmal bei älteren Individuen und etwa panarthritische Disposition bietenden, bei der durch anderweitige Erkrankung und Verletzung gebotenen Ruhestellung der oberen Extremitäten die Finger möglichst ausserhalb der Verbände zu lassen. Ist dies nicht statthaft, so sind sie wenigstens durch in Pausen vorzunehmende active und passive Bewegungen mobil zu erhalten und ebenso später bei der Nachbehandlung die naheliegende Gefahr der Polypanarthritis zu berücksichtigen.

Vor allem giebt zu dieser Berücksichtigung die Anlegung der Contentivverbande bei den so häufigen Radiusfracturen Veranlassung. Ausserordentlich häufig sehen wir nach Abnahme der angelegten Contentivverbände beim Ablauf der für die Fracturheilung nöthigen vierwöchentlichen Frist erhebliche Bewegungsstörung und Steifigkeit in allen Fingern und Handgelenken, die oft erst nach langwieriger methodischer Nachbehandlung sich einigermassen ausgleichen lassen, oft aber ergeben sich dieselben als unveränderlich, zumal wenn sich zu den Contracturen der Beugesehnen Phalangealpanarthritis mit knotigen Auftreibungen hinzugesellt. Zwei Fehler beim Anlegen der Contentivverbände werden eben häufiger gemacht als vermieden: erstens wird der Verband zu weit abwärts bis auf die Finger gelegt und somit durch mehrwöchentliche Hemmung der Bewegung derselben die bei entsprechend disponirten Individuen gegebene Neigung zu Phalangealarthritis deformans befürwortet, sowie Verlöthungen der Sehnen zu Wege gebracht. Zweitens wird der permanente Contentivverband — besonders trifft dieser Vorwurf den circulär fest schliessenden Gipsverband — zu fest angelegt; in der löblichen Absicht, durch die mässige circuläre Compression die Blutextravasate in den Weichtheilen und Gelenk zur Resorption zu führen, bedenkt man nicht, dass durch denselben Druck zugleich in den Vorderarmmuskeln eine ausgedehnte Ernährungsstörung eingeleitet wird, die bald zum Zerfall der contractifen Substanz der Muskelfibrillen führt. Diese Veränderung muss durch nachfolgende bindegewebige Schrumpfung zu schwer ausgleichbaren Contracturen führen, immer aber wenigstens, auch in den gelindesten Anfangsstadien, zu langdauernden Functionsstörungen Anlass geben. Wollen wir also die bei den Klippen in der Behandlung der häufigsten aller Fracturen vermeiden, so darf der Contentivverband nie unter die volare Metacarpophalangealgelenklinie nach abwärts reichen, um das Spiel der Finger ganz frei zu lassen, zweitens darf er nicht comprimiren, was am sichersten — ohne dabei an Sicherheit der Fixation einzubüssen — durch Einlegen einer breiten Volarschiene bewerkstelligt wird und schliesslich muss häufige Revision des Gliedes im Verbande die Controle über das Verhalten der Muskeln und Gelenke gestatten, um nöthigenfalls durch Faradisation und Massage schon frühzeitig nachhelfen zu können.

§. 68. Die übrigen Formen chronisch verlaufender Arthritis: synovitis[1]) granulosa oder s. serosa finden sich an den Finger-

[1]) Die Einbürgerung dieses Wortes ist zu bedauern, da es falsch gebildet ist. Synovitis kann nur Entzündung der Synovia bezeichnen, die Entzündung der Synovialis hiesse Synovialitis. Wegen der Ungefügigkeit dieses Wortes ziehen wir überall womöglich die Bezeichnung Arthritis vor.

gelenken selten. Die granulöse und hyperplastische als Folgen anfangs acut eingetretener Phalangealartrithiden nach Verletzungen der Gelenke erwähnten wir bereits und gedachten auch der secundären Betheiligung der Gelenke bei den phlegmonösen und suppurativen Dactylitiden. Nicht gar selten, wenn auch immer erst im späteren Verlauf und durchaus nicht regelmässig, finden wir die granulösen Arthritiden durch Uebergreifen der granulösen Osteomyelitiden auf die Gelenkenden der Phalangen. Lange bildet meist der epiphysäre Intermediärknorpel eine Barrière für das Fortschreiten des genannten Processes auf den Gelenkkörper, bisweilen wird aber doch dies Hemmniss überwunden und granulöse und eitrige Zerstörung des Gelenkes ermöglicht (nur für diese selteneren Fälle wäre also der Name „Pädarthrocace" anwendbar). Rasch wird in allen diesen Fällen durch das Granulationsgewebe die synoviale Gelenkbefestigung gelockert und kennzeichnet die mehr oder weniger ausgiebige abnorme laterale Verschiebbarkeit der Phalangen gegen einander den bestehenden Grad der Destruction; gleichzeitig sind auch meist die analogen Veränderungen an den Gelenkflächen vorgeschritten und geben sich durch rauhes Crepitiren bei seitlicher Verschiebung kund. Es kann dieses spätere Mitergriffen werden des oder der Nachbargelenke bei allen genannten Formen ostealer Dactylitiden stattfinden, sowohl bei tuberculosen, scrophulosen und syphilitischen Für die beiden erstgenannten war die bisweilen erfolgende secundäre Zerstörung der Gelenke nach primärer Osteomyelitis der Phalangen und Metacarpi längst bekannt, für die luetische Fingergelenkentzündung finden wir Belege in der Casuistik von Lücke, Bergh, Taylor, Wigglerworth, Richet.

§. 69. Die Behandlung wird lediglich bei der letztgenannten specifischen Form eine exspectative sein können, indem die Wirkung der Allgemeinbehandlung auf den örtlichen Process hier den Ausschlag geben muss. Bei den anderen Formen der granulösen Phalangealarthritis wird, selbst wenn die leicht erfolgende Suppuration noch nicht eingetreten ist, operatives Einschreiten meist nicht zu umgehen sein. Nur in wenigen Fällen dürfte es sich lohnen, durch intraarticuläre Injectionen sich abzumühen; selbst wenn dieselben auf den localen Process günstig wirken sollten, sind doch die Chancen für die Erzielung eines functionell brauchbaren Gelenkes ungünstig.

Die laterale Incision und Ausräumung der Gelenkhöhle eventuell mit Decapitation des einen oder seltener beider Gelenkkörper schaffen meist günstigere Bedingungen und raschere Heilung. Diese partielle oder totale Resection der Interphalangeal- und besonders der Metacarpophalangealgelenke sichern die Erhaltung des betroffenen Fingers oft noch unter Verhältnissen, in denen die Amputation nicht zu umgehen schien. Schon Fricke hat vor 50 Jahren die Resection bei Caries der Fingergelenke häufig ausgeführt und erfreuliche Resultate, besonders am Daumen, berichtet. Mit diesem Resultat unserer conservativen Behandlung — Erhaltung des Gliedes — müssen wir uns aber häufig genug begnügen, da der Versuch der Erhaltung der ganzen Function oder gar eines beweglichen Gelenkes meist fehlschlägt. Meist sind bereits die Weichtheile und besonders die Sehnen an Finger und Hand derartig mitbetheiligt (Fig. 39), dass von dieser Complication

her schon die Prognose in Bezug auf die restitutio ad integrum wesentlich getrübt wird; doch selbst wenn dies in weniger hohem Grade der Fall wäre, erfordert die Resection der Fingergelenke, um ein lateral befestigtes und doch in erwünschten Excursionen bewegliches Gelenk zu erzielen, eine nicht wochen-, sondern monatelange exact fortgesetzte Nachbehandlung, die noch dabei grösstentheils auf den guten Willen des Patienten sich stützen muss. Nur in der gut situirten Privatpraxis ist es mir wiederholt gelungen, wirklich mobile und activ brauchbare Gelenkneubildungen hier zu erzielen. Angesichts dieser Thatsache werden wir immer von vornherein bedacht sein müssen, bei der — sei es mitvorausgegangener Operation, sei es ohne Incision oder Resection — nöthigen Fixation des betreffenden Gelenkes dieselbe in mässiger Beugestellung des Fingers durchzuführen, damit wenn die meist zu erwartende Ankylose eintritt, dieselbe sich in einer für die Brauchbarkeit des Fingers erforderlichen Winkelstellung ausbildet und wir nicht das unerfreuliche Endresultat eines gestreckt steifen Fingers erleben. Sind aber die Knochen und umgebenden Weichtheile erheblich mit betheiligt, und vor allem der Process in dem peritendinösen Gewebe weit aufwärts geschritten, so werden wir doch auch hier mit Ausnahme des Daumens — solche Glieder der Exarticulation anheim geben, selbst wenn ausgedehnte

Fig. 39.

Granulös-fungöse Phalangealarthritis mit Betheiligung sämmtlicher Weichtheile des ganzen Fingers an dem Process (Annandale)

Eiterungen nicht vorliegen. Solche Fälle, wie Fig. 39 darstellt als exquisite Form der Arthritis hyperplastica granulosa, ganz analog dem „Tumor albus genu" zu ausgedehnter granulöser Entartung der Synovialis, Gelenkenden und parasynovialem Gewebe führend, sind an den Fingern selten und daher für die Differentialdiagnose sehr wohl in Betracht zu ziehen, geben aber auch für die therapeutische Frage nur zur Erwägung der radicalen Operation Anlass.

§. 70. Sehr selten finden wir an den Fingergelenken den reinen Gelenkhydrops. Dass auf Verletzungen acute seröse Arthritis erfolgen kann, erwähnten wir §. 41, dieselbe hat hier aber durchaus nicht die Tendenz zur Steigerung der serösen Exsudation seitens der Synovialis zu führen, ja es fehlt in diesem straff begrenzten Cylindergelenk auch die Möglichkeit zu beträchtlicher Ansammlung, ohne vor-

gängige Lockerung der Synovialmembran durch den Granulationsprocess. Am häufigsten finden wir noch, dass länger bestehende serose Synovitiden in mässigem Grade unterhalten werden beim Vorhandensein freier Körper in der Phalangealgelenkhöhle. Das Vorkommen kleinster und kleiner Gelenkkörper an den Fingern wird häufig übersehen. Die Entstehung derselben ist meist ein directes oder indirectes Trauma. Am häufigsten Gelegenheit derartiges Vorkommen zu beobachten, gaben mir Distorsionen am Metacarpophalangealgelenke des Daumens, bei denen durch die forcirte Dorsal- oder Lateralflexion wahrscheinlich eine Absprengung eines Knorpel- oder Knochenfragmentes bewirkt war. Wird solche Verletzung unberücksichtigt gelassen, so unterhält das Corpus mobile lange einen mässigen Grad von Synovitis. Bei entsprechender Behandlung wird der freie Gelenkkörper, der oft wohl noch mit Periost oder Synovialis Verbindung hat, wieder fest oder lagert sich unter Abschleifung seiner Form an günstiger Stelle dauernd ein. Canton fand einen ¼ Zoll langen ovalen Körper in einem Divertikel der Synovialis des einen Metacarpophalangealgelenkes. Es kann jedoch der Gelenkkörper auch dauernd verschieblich und frei bleiben und somit zur operativen Extraction Anlass gewähren. Sehr selten dürften Fälle sein, wie der von Boeckel beschriebene, in dem er zahlreiche (7) Gelenkkörper im Metacarpophalangealgelenke des Mittelfingers fand, in der Grösse von 15 Mm. Durchmesser herab bis zum Volumen eines Getreidekornes, die aus hyalinem Knorpel bestehend, zum Theil noch an der Synovialis festsassen, zum Theil frei in dem Gelenkraum sich befanden und auf diese Weise die Entstehung aus Wucherungen der Synovialzotten darlegten. Auch hier erwies sich die Ausräumung und Glättung der Synovialis nach Incision und unter strictor Antisepsis erfolgreich, indem Heilung ohne Bewegungsstörung eintrat, wie wir es im gegebenen Falle bei nicht zu vorgeschrittenen Degenerationen der Synovialis heutzutage meist erzielen können.

§. 71. Geringfügigste Grade seröser und pannöser Synovitis mit vorwiegender Betheiligung der lateralen Kapselbänder finden wir in subacutem Verlaufe nach Distorsionen der Interphalangealgelenke mit meist hierbei auftretender partieller Trennung in der Continuität oder Abriss der Phalangealinsertion der Seitenbänder. Genau auf die Gelenklinie fixirte Schmerzhaftigkeit, erhebliche umschriebene Empfindlichkeit an einem oder dem andern Insertionspunkte der Seitenligamente, neben mässiger Functionsstörung und geringer Schwellung bilden die häufig lange unbeachteten Symptome, die bei gesunden Individuen auf entsprechende Behandlung sich rasch verlieren, bei dyskrasischen Patienten aber zu den langwierigen granulosen Arthritiden Anlass geben. Die Behandlung besteht für diese subacuten Arthritiden in der Fixation und Compression. Beides erreichen wir tuto, cito, et jucunde durch Einwickelung des Gelenkes und der beiden anstossenden Fingerglieder durch einen Baynton'schen Heftpflasterverband. Derselbe hat den Vortheil, wöchentlich nur ein bis zweimal erneuert werden zu müssen und kann, wenn Ruhestellung des Fingers in ausgedehnterer Weise erwünscht erscheint, durch eine eingelegte volare Pappschiene vervollständigt werden. Die Schiene muss das Nagelglied einige Linien überragen und somit die Insultationen des

Fingers durch Druck, Stoff etc. verhindern. Immer ist es rathsam, auch für diese Fälle den Finger in mässiger Flexion zu befestigen, da vor allem später die Beugebewegungen leicht etwas beschränkt bleiben, zumal wenn partielle Verdickungen an Kapsel- oder Gelenkfläche zurückbleiben. Sehr erhöht wird die Dauerhaftigkeit solchen Verbandes durch Drüberpinseln einer Schicht von Collodium, man kann hierdurch eine absolute Feststellung in bequemster und dauerhafter Weise herstellen.

Für die Metacarpophalangealgelenke verdient oft ein den betreffenden Finger umfassender, und den betreffenden Metacarpalbezirk sowie die Carpalgegend umschliessender Wasserglasverband den Vorzug; die Compression können wir hier durch Gummibinde allein, oder durch Gummibinde mit darunter gelegter Tour einer feuchten Nesselbinde, um gleichzeitig feuchte Wärme anzuwenden, oder elastischen Pflasterverband, zur Ausführung bringen. In manchen Fällen kann die Wirksamkeit der fixirenden und comprimirenden Behandlung noch durch wechselweise Anwendung von ableitenden Jodbepinselungen, oder besonders bei stärkerer Betheiligung der periarticulären Gewebe durch Hinzufügen der Massage erhöht und beschleunigt werden.

8. Folgezustände der Entzündungen in den Weichtheilen, Knochen und Gelenken an Finger und Mittelhand. (Steifigkeit, Verkrümmung, Contracturen, Ankylosen der Finger.)

§. 72. Die meisten in Folge der beschriebenen Entzündungen an bewegenden und zu bewegenden Organen an der Hand zur Beobachtung und chirurgischen Behandlung kommenden formellen und functionellen Störungen lassen sich unter dem im weiten Sinne aufgefassten Begriff der Contracturen zusammenfassen. Es sind dies vorwiegend Flexionscontracturen, entsprechend der wiederholt motivirten vorwiegenden Betheiligung der Volarseite der Finger und Hand an den intensiveren und extensiveren Formen der entzündlichen Affectionen.

Je nach dem vorherrschenden oder primär in Frage kommenden Ergriffensein des einen oder anderen Gewebes unterscheiden wir:

Cutane Contracturen (Narbencontracturen),
Fasciale „ (Palmarcontractur, Dupuytren'sche),
Tendinöse „
Articuläre „

zu denen schliesslich noch der Entstehungsursache nach zuzufügen wären die myogenen und neuropathischen Contracturen.

§. 73. a) Die cutanen Contracturen sind fast ausschliesslich cicatricelle und in überwiegender Mehrzahl in Folge von Verbrennungen der Hand entstanden. Während die nach andern Verletzungen und Eiterungen entstandenen Narben an der Hand meist nur zur Bildung umschriebener Stränge, und durch sie bedingter Contractur ein oder des andern Fingers oder nur Fingergliedes führen, sind die durch Verbrennungen entstandenen Defecte meist ausgebreiteter Art und stellen somit die Verkrümmungen der Finger durch Brandnarben zugleich die typischen Formen der an In- und Extensität schwersten Bilder von Narbencontracturen dar: nicht selten sind bei der Flexions-

contractur die nach Art einer eingezogenen Vogelklaue stark flectirten Finger mit den Nägeln förmlich in die Vola eingegraben und umgekehrt, bei dorsaler Narbencontractur ein oder mehrere Finger so stark zum Handrücken hakenförmig heraufgezogen, dass die Metacarpalköpfchen in die Vola subluxirt hervorragen.

Bei der Untersuchung solcher narbigen Fingercontracturen wird es sich stets an erster Stelle um den Entscheid handeln, ob lediglich die bedeckende Haut in Narbengewebe umgewandelt und den darunterliegenden Theilen adhärent gelten darf, oder ob auch diese — vor allem also die Sehnen lädirt oder gar zerstört sind. Im letzteren Falle kann unsre Behandlung natürlich nur noch eine formelle Correction der Verkrümmung anstreben, da eine Functionsherstellung immer Erhaltung der Integrität der zu mobilisirenden Sehnen voraussetzt.

§. 74. Nur für nicht lange bestehende und nicht in grosser Ausdehnung vorfindliche narbige Einziehungen an den Fingern eignet sich der therapeutische Versuch der allmähligen Dehnung und Mobilisirung der Narbenstrange. Besonders bei narbiger Volarflexion einzelner Phalangen gelingt es schon durch möglichst forcirte Streckung, Umwickelung mit Heftpflasterstreifen, Fixation auf volarer Fingerschiene durch Heftpflaster- oder Heftpflastercollodiumverband die Stellung in einigen Wochen so zu bessern, dass für die Folgezeit dann eine ähnliche Bandagirung nur für die Nachtzeit nöthig bleibt, während für die Tagesstunden durch methodische active und passive Bewegung und Massage der Wiederkehr der Contractur entgegengearbeitet wird. Solche methodische mit Ausdauer fortgesetzte Nachbehandlung erfordert aber auch jede Fingercontractur, mag sie nun vorher operativ oder lediglich mechanisch und orthopädisch in Angriff genommen sein. Bei der letzteren Behandlungsweise erfordern die complicirteren Finger- und Handmaschinen von Delacroix, Duchenne, Eulenburg, Schönborn, Bigg, Blanc (vergl. die Beschreibung und Abbildungen bei Volkmann, Handbuch von Pitha-Billroth II. 2) trotz der vorzüglichen Wirkung der Schrauben-, Feder- oder Gummizugvorrichtung zur Erreichung nennenswerther Erfolge enorme Ausdauer. Was aber, wo genügende Ausdauer vorhanden, auch wieder die einfachsten Vorkehrungen leisten können, bewies schon vor 200 Jahren Fabricius Hildanus, der mittelst einfachen Handbrettes, gegen dessen untere volare Querleiste die Finger mittelst Lederkappen herangezogen und an entsprechenden Pflöcken befestigt wurden, ausgedehnte Contracturen zur Heilung brachte!

§. 75. Die operative Behandlung der narbigen Fingercontracturen empfiehlt sich für alle einigermassen ausgebildeten Fälle. Die Gefahr, welche früher vor der häufigeren Verwerthung der operativen Massnahmen an Hand und Fingern zurückschreckte, ausgedehnte Entzündung und Eiterung und dadurch bedingte umfangreiche und oft noch in höherem Grade störende Narbenbildung zu bewirken, fällt bei Beachtung der Antisepsis fort. Die subcutane Discision (Subcision) der Adhärenzen der Hautnarbe von den darunterliegenden Geweben und dadurch ermöglichte Mobilisirung und Dehnung ist nur in Ausnahmefällen von Vortheil. Die besonders von

Delpech empfohlene Excision der ganzen Narbe ist an der Hand kaum angebracht, da die Verschiebung der Weichtheile hier eine so geringe Beihilfe zur Deckung des gesetzten Defectes bietet. Sie kann also nur bei Narbensträngen und Knoten minimalster Ausdehnung in Frage kommen. Auch die Incision der Narbe in querer, oder wie Dieffenbach ingeniös empfahl, in schräger Richtung passt nur für einzelne Narbenstränge zwischen den Phalangen. Diese Trennungen in der Narbe haben allemal den Nachtheil, dass die Ueberhäutung des bei der ausgeführten Richtigstellung des Gliedes erfolgenden Defectes sehr langsam erfolgt und wir doch die Richtung der Zusammenziehung der wieder gesetzten Narbe nicht ganz in der Hand haben. Um solcher

Fig. 40.

Fig 41.

Fig. 43.

Fig. 42.

Fig. 40. Schräge Durchtrennung des Narbenstranges. Fig. 41. Verschiebung der Wunde nach der Streckung. Fig. 43. Bildung eines runden Lappens und Verengung nach der Verschiebung. Fig. 42. Starke volare Narbencontractur.

unerwünschten Zugrichtung der sich bildenden Narbe und etwaiger directer Wiederverwachsung entgegenzuwirken, empfahl eben Dieffenbach die schräge Durchtrennung (Fig. 40). Nach solcher Schnittführung können bei der durch die Streckung des Gliedes bewirkten Verschiebung der Weichtheile die Wundränder miteinander nie mehr correspondiren (Fig. 41). Etwas besser als bei der einfachen queren Durchtrennung und nachfolgende Streckung, durch die übrigens immer die querangelegte Wunde in eine langgestreckte rhombische verwandelt wird, gestaltet sich der Heilungsprocess bei der Bildung eines Lappenschnittes (Fig. 43). Ein Wiederverwachsen ist hier nicht zu be-

fürchten, allein der Narbenlappen ist ausserordentlich der Gefahr der Gangränescenz unterworfen und damit dann ein grosser, wieder der Uebernarbung anheimgegebener Defect geschaffen.

Die von Dupuytren und auch Skey empfohlenen multiplen Incisionen und Discisionen der Narbenstränge und nachfolgende mechanische Dehnung ist langwierig und unsicher im Erfolg, wenn auch die Narben gewiss durch das Débridement mobiler und nachgiebiger werden.

Die beste Methode bleibt auch hier die partielle Circumcision der Narbe. Durch dieselbe wird aus einer grösseren Parthie der Narbenfläche ein dreieckiger Lappen gebildet, der, möglichst mobilisirt, bei der nachfolgenden Richtigstellung des Gliedes stark verschoben und sich selbst überlassen bleibt, während der nun entstandene Defect durch seitliche Verschiebung und Vereinigung möglichst verkleinert in seinem Rest der Ueberhautung auf dem Wege der Granulation anheimgegeben wird. Es stellt diese Methode nur eine specielle Verwerthung des alten Blasius-Dieffenbach'schen V Schnittes dar, bei dem durch nachfolgende Lappenverschiebung und Vereinigung die Y Gestalt der Wundlinien erzielt wurde.

Für solche Verhältnisse, wie sie besonders häufig sich bei Flexionscontracturen nach Handverbrennungen darbieten, hat besonders Busch nach dem reichen Material, welches ihm durch die vorwiegende Benutzung eiserner Oefen im Rheinlande, die Handverbrennungen besonders der Kinder liefern, die specielle Operationstechnik ausgebildet: „Die Hand wird auf die Rückseite gelegt, Gehilfen fassen die Fingerspitzen und heben sie so weit als möglich ab; zwei Schnitte, welche in einen nach dem Carpus zu gelegenen Winkel zusammenstossen, umschreiben die Narbe, die Spitze des dreizipfeligen Lappens wird mit einer Pincette gefasst und letzterer bis zu seiner Basis abpräparirt. Sobald dies geschehen, lassen sich die Finger schon etwas weiter öffnen, und muss sorgfältig alles narbige Bindegewebe, welches beim Versuch der Streckung nicht einreisst, theils eingeschnitten, theils abpräparirt werden, bis die Finger gerade stehen.“ Der abpräparirte Lappen rollt sich meist fast ganz bis zur Basis auf, wird auch meist an der Spitze gangränös; den winkligen Defect sucht man durch Suturen, wenn nöthig, nach vorgängiger Mobilisirung der Seitenränder an der Spitze zu vereinigen (§ 82 Fig. 54 a u. b zeigt vollständig diesen Vorgang der Lappenbildung und Vereinigung) und damit zu verkleinern. Die Befestigung folgt jetzt nach Reinigung der Wunde am besten durch den für einige Secunden daraufgerichteten Carbolspray und Bedeckung mit Carbolölgaze, Salicylwatte und Firnisspapier in mässiger, jedenfalls nicht forcirtester Extensionsstellung auf volarer Fingerschiene; wenn nöthig, kann auch auf gefingertem Handbrett mittelst angefeuchteter appretirter Gazebinde feste Lagerung erfolgen, und wird die Hand in der Mitella etwas suspendirt getragen.

Bei der ganzen Operation den Spray anzuwenden, ist absolut überflussig; die Ueberschwemmung mit Flüssigkeit erschwert das durchaus nothwendige sorgfältige Abpraparirren ausserordentlich, ja macht die subtilste Ausführung unmöglich, im Gegentheil werden wir, wo anganglich, uns das Operationsfeld durch Vermeidung selbst der Verdeckung durch die Blutung, durch die vorausgeschickte Esmarch'sche Constriction noch besser frei zu halten bestreben. Gerade bei diesen wie auch bei allen Flachenwunden ist der Spray überflussig

und nur zur sicheren Reinigung der Wunde vor Verschluss und Bedeckung am zweckmässigsten anzuwenden. Die gleich nach der Operation zur Beschleunigung der Richtigstellung des Gliedes etwa erwünscht erscheinende Fixation in starker Extension wird schon durch die hierdurch gesetzte Gefahr der energischen Compression des operirten Theiles verboten, durch den hierbei ohne Zweifel besonders den Narbenlappen treffenden Druck würde dieser in toto gangränesciren.

Beim Verbandwechsel kann man dann meist schon nach einigen Tagen den Finger fast oder ganz gerade auf der Volarschiene fixiren. Die Ueberhäutung der granulirenden Fläche erfolgt meist rasch; bei ausgedehnter Wundfläche müsste dieselbe durch Reverdin'sche Transplantation beschleunigt werden. Selten konnte zur Behandlung die Transplantation grösserer Hautlappen nach der Narbenexcision in Frage kommen; da die Bedeckung durch Verschiebung seitlich

Fig. 44. Fig. 45. Fig. 46.

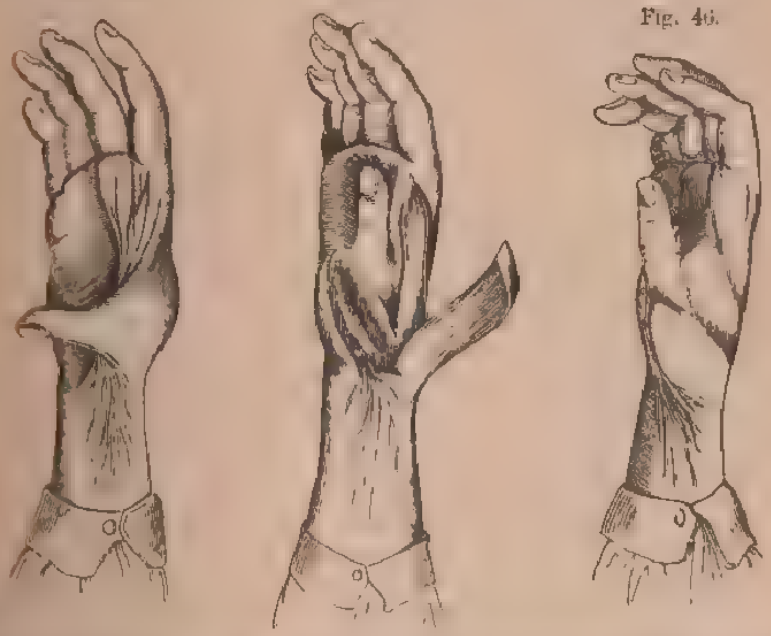

Narbenplastik am Daumen. Fig. 44. Starke Flexions- und Adductionscontractur durch Brandnarben. Fig. 45. Lappenbildung und Richtigstellung des Daumens. Fig. 46. Heilung (Wood).

gebildeter Lappen in der Hohlhand wegen der Immobilität der rigiden Cutis nicht anwendbar, müsste der Hautlappen schon in grösserer Entfernung gewählt werden, ein Umstand, der wieder den Missstand der langen Stielbildung bedingt. Dass die Lappentransplantation in geeigneten Fällen erfreuliche Resultate liefert, beweist der Fall von Wood (Fig. 44—46); die unter dem Carpus liegende Brandnarbe wurde in schräger Richtung durchschnitten, der quer über die Hohlhand nach auf- und einwärts gezogene Daumen so weit herübergezogen, dass er parallel der Achse des Vorderarms stand, der so entstandene Defect mittelst eines zungenförmigen Lappens aus dem Handrücken gedeckt; die

aus kein dagegensprechendes, sondern lediglich den Dupuytren'schen Befund ergänzendes Resultat, wenn er für seine Fälle bewies, dass die die Retraction bedingenden Stränge in der Neubildung und Schrumpfung von Bindegewebssträngen beruhe, die von der Fascie zur Cutis verlaufen. Die Begründung seiner zur Dupuytren'schen Darlegung in Opposition gesetzten Ansicht, „cette infirmité n'est point occasionée par la rétraction des (tendons fléchisseurs ou des) languettes inférieurs de l'aponevrose palmaire, mais par des brides fibreuses de nouvelle formation" ist ebenso spitzfindig, wie die über die Differenz der Objecte in der Academie sich hieran anschliessende Discussion als wesenlos gelten muss, wenn man die Detailverhältnisse des normalen Verlaufes der Palmaraponeurose prüfet; dasselbe gilt von der Wiederholung der Discussion über die Dupuytren'schen und Goyrand'schen Ansichten in der Berliner med. Gesellschaft (Eulenburg, v. Langenbeck). Durchaus verwechselnd zwischen Ursache und Wirkung erachten wir die Zurückführung der Retraction auf primäre Elasticitätsherabsetzung der Cutis allein, eine Ansicht, die schon Dupuytren zurückweist und Baum neuerdings wieder zu begründen sucht. Wären die Aenderungen der Spannungsverhältnisse der bedeckenden Haut an und für sich das Maassgebende, so wären alle Versuche subcutaner Discisionen in solchen Fällen widersinnig, also die Erfolge von A. und Br. Cooper und neuestens von Adams entweder räthselhaft oder nur subjectiv, da bei ihren Methoden die Verletzung der Haut absolut nicht in Betracht kommt.

§. 77. Es besteht diese characteristische Fingerverkrümmung in einer strangförmigen Flexionscontractur eines (meist des 4., 5.) oder mehrerer Finger, die bedingt wird durch partielle Retraction der Palmaraponeurose meist mit gleichzeitiger Schrumpfung als Fortsätze der Palmaraponeurose schon vorhandener oder neugebildeter subcutaner Bindegewebsstränge; in der Hervorhebung der vorwiegenden oder nebensächlichen Betheiligung der letztgenannten Substrate liegt die ganze Differenz der Dupuytren'schen und Goyrand'schen Lehre.

Eine genaue Untersuchung der Beziehung der Palmaraponeurose zu ihrer Nachbarschaft ergiebt leicht die Erklärung: waren die anatomischen Lagerungsverhältnisse derart, wie man dieselben meist in der descriptiven Anatomie erörtert findet, wo die Ausstrahlung der Aponeurose in ihre 4 divergirenden Fingerzipfel nach gänzlicher Abpräparirung der Haut zu Tage gelegt wird, dann mussten alle subcutanen Stränge bei der Palmarcontraction allerdings als „brides fibreuses de nouvelle formation" gelten; betrachtet man die Continuitätsverhältnisse, während man die Haut Zug für Zug abhebt und zu lösen versucht, so gewinnt man das Bild, welches die Fig. 47 und 48 wiedergeben.

Während die die Palma manus seitlich begrenzenden Muskelpolster des Daumen- und Kleinfingerballens nur mit dem dünnen Zellgewebslager, welches die Fortsetzung der Vorderarmfascie darstellt, bedeckt sind, ist in der eigentlichen Hohlhand durch die in dreieckiger Fläche ausstrahlende Palmaraponeurose die mit ihr durch feste fibröse Fasern eng verbundene Cutis von den tieferen Gebilden geschieden. Zwischen die zum kleineren Theil aus der Ausbreitung der Palmaris

hervorgehenden, vorwiegend aber selbstständig aus dem Ligam. carpi volar. ihren Ursprung nehmenden Längsfasern der Hohlbandfascie sind in der Tiefe transversale Faserzüge eingewebt, die an der verbreiteteren Basis der Aponeurose in der Metacarpophalangealgelenklinie die

Fig. 47.

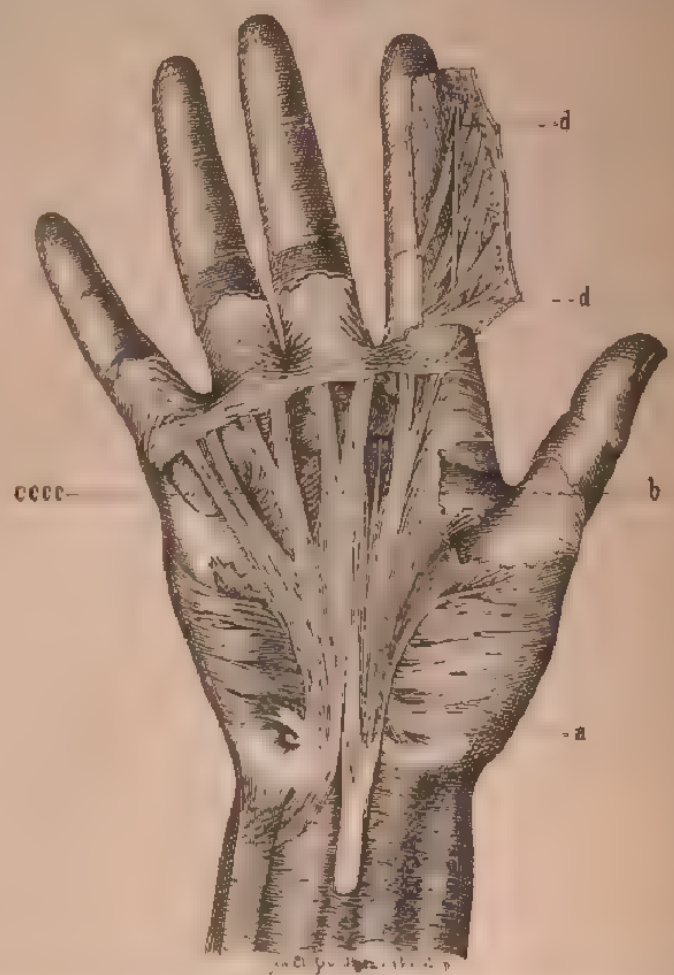

Normalverbreitung der Palmaraponeurose. a Carpaler Anfang. b Ausstrahlung in die Daumenhaut abgetrennt. c, c, c, c Die 4 zu den Fingern umstrahlenden divergirenden Zipfel. d, d Die digitalen Fortsätze, welche sich in die volare Fingerhaut verlieren.

Verbindung zwischen den hier in vier Zipfel divergirenden Zügen darstellen und abwärts die feste Grundlage der hautigen Fingercommissuren abgeben. Von diesen digitalen Ausstrahlungen der Aponeurose verlieren sich kurze und straffe seitliche Faserbüschel an die Lateralbezirke der Grundphalangen des 1.—4. Fingers, ein mittlerer Fortsatz geht auf die Fingervola über theils in festerer Masse zusammenhängend, theils in mannigfach vertheilten Sehnenfasern in die das reichliche Fettpolster der Grundphalanx deckende Cutis ausstrahlend. Von diesem

mittleren Fortsätze der aponeurotischen Ausstrahlung verbreiten sich sogar verschiedene Bündel in der ganzen Fingervola bis zur Pulpa abwärts (Fig. 47 Zeigefinger), bald mehr lateral, bald median in schräger und longitudinaler Richtung zur Cutis hin ausstrahlend. Diese theils der Fläche nach sich ausbreitenden, theils zerstreut in die Cutis sich verlierenden Fortsätze der Palmaraponeurose finden wir auch in deutlicher Entwickelung nach dem Thenar hin ausstrahlen und in die Lederhaut der Daumengrundphalanx hineinreichen, so dass auch hier beim Abpräpariren der Haut und Unterhautbindegewebes durch flach geführte Messerzüge dieselben überall durchtrennt werden und regelmässig ein merklicher Defect in der radialen Ausbreitung der Aponeurose gesetzt wird (Fig. 47 b).

Fig. 48

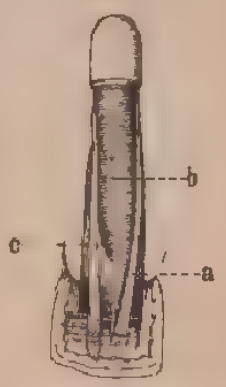

Diese digitalen Fortsätze frei präparirt. a Longitudinale, b transversale Fortsätze der Palmarstränge. c Neugebildete Faserzüge, vgl. Fig. 52 (Sevestre).

In dieser Weise sind also in der mittleren Hohlhand einerseits die Flexorensehnen und die an sie Anschluss gewinnenden Musculi lumbricales wie der Hohlhandbogen und N. Medianus durch die dorsalwärts mit ihnen durch lockeren Zellstoff in Verbindung tretende Hohlhandfascie geschützt, andererseits geben die volarwärts nach der cutanen Bedeckung hin ausstrahlenden und sich mit dem Corium verwebenden fibrösen Faserzüge unter normalen Verhältnissen Spannungsregulatoren für die Haut der ganzen Vola Manus ab. Dieselben wirken als Hemmungsvorrichtungen für die übermässige Abflachung der Hohlhand, wie sie durch forcirte Dorsalflexion in den Mittelhandfingergelenken und gleichzeitige Abduction (Spreitzung) der Finger gewonnen werden könnte — analog dem Widerstande, welchen die Plantaraponeurose der Abflachung des Fussgewölbes entgegenzusetzen vermag.

Wir dürfen es daher keineswegs befremdlich finden, wenn einerseits diese Hemmungsvorrichtungen durch Uebungen, welche continuirlich in einem dieser Behinderung gewisser Bewegungsexcursionen entgegengesetzten Sinne methodisch fortgesetzt werden, abgeschwächt werden, die Hemmungsfasern also gedehnt und die Dorsal- und Lateralflexionsgrenze erweitert wird; andererseits liegt es in der Natur der anatomischen Verhältnisse begründet, dass bei solchen Individuen, bei denen die vorwiegende und energische Bewegung der Finger lediglich im Sinne der Wirkung der Hemmungsvorrichtung stattfindet, somit jede passive Dehnung und Spannung derselben selbst unter der normalen Grenze zurückbleibt, auch bald die Ausgiebigkeit der antagonistischen Bewegung erheblich eingeschränkt wird. Da das Gleiche von dem freien Spiel der Fingersehnen gilt, so ist es leicht erklärlich, wie bei Leuten, deren professionelle Beschäftigung fast ausschliesslich energische Flexionsstellung der Finger erfordert, wie sie immer für das Ergreifen und Festhalten der meisten Instrumente geboten ist, schliesslich aus der habituellen activen Beugung, die auch bei der Ruhestellung der Finger nie mit der Extensionsstellung wechselt, da die Hand in der Ruhelage die Finger ebenfalls in halber Beugung

präsentirt, bald eine professionelle Flexionscontractur aller oder, je nachdem der eine oder andere mehr betheiligt ist, einzelner Finger sich herausbildet. Es zeigt uns nämlich schon ein einfacher Hinblick auf die physikalische und mechanische Leistung der Finger bei der zum Greifen und Halten erforderlichen Volarflexion, dass der Grad und die Energie der ausgeführten activen Beugung an den einzelnen Fingern ein durchaus verschiedener ist.

Der Ringfinger nimmt in Bezug auf freie isolirte Extension durch die Anheftung seiner Strecksehne mittelst der Juga tendinea an die Strecksehne des Mittel- und Kleinfingers eine ebenso zurückgesetzte Stellung ein, wie er bezüglich seiner Bewegungsgrenze im Metacarpophalangealgelenk vor den übrigen bevorzugt erscheint. Beim Einschlagen in die Hohlhand erreichen Zeige-, Mittel- und Kleinfinger bald durch Anlegen an die vis à vis gestellten Prominenzen des Daumen- und Kleinfingerballens die Bewegungsgrenze, während der Ringfinger in die Vertiefung der Palma sich hineinlagert. Auch beim Fassen, Umgreifen, Festhalten eines Stieles, Griffes, Stabes u. s. w. ist immer der 4., eventuell 4. und 5. Finger mit stärkerer oder energischerer activer Flexion betheiligt. Je näher wir in das noch wenig cultivirte Gebiet der Physiologie der Finger- und Handbewegung eingehen, um so mehr finden wir in den Details neue Belege für den schon aus den angedeuteten Thatsachen hervorgehenden Umstand, dass es in der normalen Haltung, Bewegung und Leistung der Finger begründet liegt, wenn durch geringere Störungen leicht Zustände stärkerer Flexionsstellung und Extensionsbehinderung der Finger und besonders des 4. und 5. hervorgerufen werden. Treten nun zu diesen in den anatomischen und physiologischen Localverhältnissen liegenden prädisponirenden Momenten örtliche Insulte hinzu, die eine Herabsetzung der Elasticität und Verschiebbarkeit der volaren Weichtheile unter diejenige Grenze herabsetzen, die zur Ermöglichung der normalen Streckung Vorbedingung ist, so wird immer ein anfangs selbst geringer Grad von Beugestellung nach und nach in gesteigertem Maasse erfolgen müssen, besonders wieder an dem 4. und 5. Finger. Ebenso wie dies durch die genannten Narbencontracturen bewerkstelligt wird, kann es auch durch andere Veränderungen der Haut eingeleitet werden, wie die tägliche Beobachtung bei der Schwielenbildung an Hand und Finger belegt. Finden wir nun auch bei allen solchen Leuten, bei denen die höchsten Grade derartiger Veränderungen der Volarcutis sich ausbilden, hierdurch einige Bewegungsstörungen sich ergeben, so sind diese doch ausnahmslos nur geringeren Grades, da die Elasticität der Haut selbst zwar verringert ist, aber ihre Verschiebbarkeit durchaus nicht herabgesetzt ist, wie aus der häufigen Coincidenz solcher Schwielenbildung mit Bildung subcutaner Schleimbeutel hervorgeht. Ja selbst bei denjenigen Gewerbtreibenden, bei denen die Berufsarbeit zur professionellen Schwielenbildung und habituellen Flexionsstellung der Hand führt, deren Arbeit einerseits dauernden und häufigen Druck auf den Handteller bedingt, andererseits auch ununterbrochene Beugestellung der Finger erfordert, bei denen also beide zur „permanenten Beugung" prädisponirenden Momente in gesteigertem Maasse sich combiniren, finden wir nur mittlere Grade solcher professionellen Flexionscontractur, wie uns die Untersuchung der characteristisch gebil-

deten und ganz der gewerblichen Thätigkeit angepassten Hände der Schlosser, Schmiede, Maurer, Graveure u. s. w. täglich zeigen. Es sind diese meist die ganzen Finger, also alle Phalangen mitbegreifenden permanenten Beugestellungen wesentlich Inactivitätscontracturen, indem bei der exclusiven Thätigkeit, wie es das Gewerbe erfordert, das zur Erhaltung der freien Beweglichkeit nothwendige Gegenspiel der Extensorengruppe wenig in Anspruch genommen wird.

Die höchsten Grade permanenter und progredienter Fingercontractur finden wir bei der durch partielle Retraction der Palmaraponeurose entstehenden Flexionen. Dass deren Entstehung also nicht auf die professionelle Beschäftigung und die durch solche bedingte Stellung, Function und resp. Insultation der Hohlhand und Finger allein zurückzuführen sein kann, geht aus den eben begründeten Verhältnissen hervor. Sehen wir dann, dass solche durch ihre Gewerbsthätigkeit zu Flexionscontracturen disponirte Individuen durchaus nicht häufiger an solchen Palmarretractionen erkranken, wie Leute, „die ihre Hände immer in Handschuhen tragen", so wird ein Zurückführen dieser Affection auf die Art der Beschäftigung überhaupt noch mehr in Frage gestellt. Es spricht vieles dafür, dass die Disposition zu dieser eigenartigen Erkrankung durch constitutionelle Verhältnisse gegeben wird, die mit den bei der chronischen Polypanarthritis in Frage kommenden zusammentreffen, denn die Coincidenz von Gicht und dieser wie anderer fascialer Contracturen ist zweifellos. Ebenso originell wie phantastisch ist die Deduction von Hutchinson, in der er die Palmarcontractur in Parallele mit dem Glaucom als einer Contractur der Sclera — stellt!

So berechtigt die von König betonte Annahme hereditärer Disposition ist, so einseitig ist es, die Häufigkeit des Zusammentreffens von Arthritis mit Palmarcontractur zurückzuweisen.

Neben dieser allgemeinen würde dann immer in gleicher Linie die locale Ursache in Frage kommen, die dann in allen denjenigen Momenten beruhen kann, die eine partielle Insultation der Palmarfascie in ihrer Ausbreitung in der Hohlhand oder besonders in den genannten digitalen Fortsätzen betreffen.

§. 78. Das klinische Bild dieser Palmarcontractur ist in Anfang und Verlauf ein durchaus characteristisches. Fast ausnahmslos zuerst am Ringfinger oder Kleinfinger beginnend, häufig sich auf ersteren allein beschränkend, bisweilen später auch die Nachbarfinger (besonders den kleinen Finger) mitbetheiligend, stellt sich ohne merkliche Schmerzen eine Flexionscontractur im Metacarpophalangealgelenke ein, während unter der weniger verschieblichen Haut mehr und mehr ein derber, rundlicher Strang sich hervorhebt, der über der Fingerlinie in der Hohlhand beginnend, bis zur Mitte der Grundphalanx hinabzieht. Bisweilen gehen der Bildung des strangförmigen Wulstes kleine Knötchenbildungen voraus. Während Steigerung der Beugung unbehindert ist, ist jeder Versuch der activen und passiven Dorsalflexion vergeblich und erzeugen forcirtere Extensionsversuche Schmerzen, lassen den subcutanen Strang nur um so straffer sich abheben und die Querfaltung und Runzelung der mehr und mehr rigide werdenden

Haut hervortreten. In diesem Zustande kann der betroffene Finger oft lange verharren. Allmählig krümmt sich auch die Mittelphalanx mehr und mehr, die bisweilen gleich anfangs mit flectirt wurde, die Nagelphalanx bleibt meist gestreckt; der kleine, seltener der Mittelfinger, wird später in gleicher Weise contrahirt und präsentirt sich der Kranke oft erst in dem Stadium, wie es Fig. 49 zeigt, wo dann aus der starken Flexionscontractur schon erhebliche Functionsstörungen erwachsen, die im übrigen rein individuell sind und je nach dem Beruf schon im Anfange oder erst bei höherer Ausbildung der permanenten Beugung empfunden werden. Am seltensten wird der Zeige-

Fig. 49

Dupuytren'sche Fingercontractur.

finger und Daumen ergriffen, die, selbst bei vorgeschrittenster Contractur der anderen Finger meist ganz unbetheiligt bleiben; doch sind auch Fälle von Daumencontractur beschrieben (Dupuytren, Malgaigne). In der überwiegenden Mehrzahl der Fälle beginnt die Affection in den mittleren Lebensjahren und steigert sich im Laufe von 3—10 Jahren zu den schwereren Formen mit oft langen Unterbrechungen in stetiger Zunahme; während Frauen selten befallen werden und Kinder ganz verschont bleiben, bilden Männer des genannten Alters und jeden Standes das Hauptcontingent.

§. 79. Nehmen wir auch wenigstens für eine Reihe von Fällen constitutionelle Disposition in ätiologischer Hinsicht in Betracht, wie auch für einzelne hereditäre Anlage feststeht (König), so müssen wir für einzelne wohl auf rein locale Ursache recurriren, ohne dass es deswegen gerechtfertigt ist, eine spontane und eine traumatische Form a priori von einander zu unterscheiden. In Bezug auf solche locale Ursachen variiren aber die Angaben ausserordentlich; bei den meisten Patienten fehlt entschieden die Berechtigung, den oft wiederholten Druck, den bei der professionellen Beschäftigung die Hohlhand in toto oder partiell erleidet, als directe Ursache herbeizuziehen. Pitha hat nur in dieser Hinsicht Recht mit der Bemerkung, dass die beobachteten Thatsachen die Theorie des Traumatismus als alleinige Ursache über den Haufen werfen, wenn er Dupuytren's eigene Erfahrung herbeizieht: D. führt seinen Kutscher als Beleg an, der den ganzen Tag die Peitsche in der einen Hand schwinge, bei genauer Nachforschung aber die Contractur auch in der anderen Hand zeigte! Doch müssen wir der Traumen als Gelegenheitsursachen sicher in hohem Grade gedenken: Ich kenne einen Herrn,

der mit positiver Sicherheit den Beginn seines jetzt seit 20 Jahren mehr und mehr vorgeschrittenen Leidens auf eine Bergtour zurückführt, bei der durch den ungewohnten Druck des Alpenstockes in dieser sonst wohlgepflegten Hand die Affection am Ringfinger sich entwickelt. Ein anderer führte es auf das ihm gewohnte Umfassen der Kugel beim Kegelschieben zurück. Auch acute Traumen dürfen zur Geltung kommen: Bei einem Küfer fand ich nach Umrollen eines schweren Weinfasses einen stecknadelkopfgrossen, nur auf directen Druck schmerzhaften Knoten an der Basis des Ringfingers, der notorisch Tags zuvor nicht vorhanden war; im Laufe dieses Jahres hat sich von diesem Knötchen ein derber Strang zur Hohlhand gebildet, der in seiner Entwickelung und jetzigen Gestalt das typische Bild beginnender Palmarcontractur bietet. Bei einem Handlungsreisenden fand ich den kleinen Finger in starker Flexionscontractur, die lediglich durch einen zur zweiten Phalanx ziehenden fascialen Strang gebildet wurde, da in der Mitte der zweiten Phalanx in der Haut endigte, u. z. in einer kleinen aber wulstigen Narbe. Diese rührte von einer früheren Schnittwunde her, war durch den Druck des bei seiner Beschäftigung täglich am Handgriff umfassten Ballens hypertrophirt und allmählig von dem festen Strang nach aufwärts hin befestigt worden. Bei einer alten Dame, die nach längerem Krankenlager zuerst auf einen Krückstock gestützt zu promeniren anfing, musste diese Stütze aufgegeben werden, weil der 4. und 5. Finger den exquisiten Anfang der fascialen Retraction boten. Bei einem Herrn, der die Hand nur zu täglichem mehrstündigen Schreiben zu benutzen gewohnt war, stellte sich mehrere Wochen nach einem Fall auf die dorsalflectirte, mit ausgespreizten Fingern vorgestreckte Hand eine Bewegungsstörung der Finger mit deutlicher partieller Verdickung und Retraction der Hohlhandaponeurose ein; im Verlaufe des folgenden Monats, die mit der Behandlung dieser Affection durch Bäder, Massage u. s. w. hingingen, stellte sich bei der gebotenen Beschäftigungspause eine ausgeprägte Arthritis nodosa der Fingergelenke ein.

Zu diesen Notizen könnte ich aus meinen und anderen Beobachtungen eine ganze Zahl analoger Fälle hinzufügen, die der Ansicht eine positive Grundlage geben, dass es sich bei der fascialen Contractur neben allgemeiner Disposition sicher in einer grossen Zahl von Fällen um directe örtliche Veranlassungen handelt. Das Spiel dieser Insultationen ist in allen Variationen möglich: es bedarf nicht des genannten plötzlichen heftigen oder langsam und intensiv durchaus wirkenden Stosses und Druckes gegen die exponirte Hohlhandparthie. Bei dem Clavierspieler, der täglich des freisten Spieles seiner Finger bedürftig, besonders den 4. und 5. Finger über die physiologische Dorsal- und Lateralflexion hinaus, z. B. beim Nonen- und Decimenumspannen, in Anspruch nimmt, sind die hemmenden fascialen Faserzüge continuirlicher Dehnung unterworfen. Hier mag oft ein unbemerkter kleiner Druck und Zug an solchen Gewebsparthien minimale Continuitätstrennungen veranlassen, die der Nachgiebigkeit eine Schranke setzten und bei ununterbrochener passiver Dehnung zur folgenden allmähligen Retraction Anlass geben. Mir scheinen gerade die in den ersten noch so häufig unbeachteten Anfangsstadien der Retraction schon vorfindlichen minimalsten subcutanen Knötchen in dieser Beziehung

beachtenswerth. Man kann diese fascialen Knötchen für eine Reihe von Fällen als Symptome des Prodromalstadiums der Palmarretraction ansehen, und gerade sie scheinen mir ihrem Auftreten und Lage nach die Annahme des Traumatismus zu rechtfertigen, da sie entschieden als Folgen fibrillärer Rupturen aponeurotischer Stränge imponiren. Besonders characteristisch sind die scheinbar in der Haut gelegenen, bei denen es sich voraussichtlich um Läsion der Einpflanzungsstelle einzelner fascialer Fasern in das cutane Gewebe handelt. Von diesen nach solchen Verletzungen erfolgenden umschriebenen Verdickungen gehen dann — besonders unter dem dauernden Einfluss von speciellem Druck und Zug dieser Parthie — zunehmende Indurationen im Verlaufe dieser Faserzüge vor sich, begreifen die umgebenden Parthien und führen in langsamem Verlauf zu der characteristischen Strangbildung.

§. 80. Die anatomische Untersuchung hat vorwiegend nur die vorgeschrittenen Formen zur Beobachtung gehabt. Bei diesen ist es unzweifelhaft, dass oft genug neben den indurirten und retrahirten fascialen Strängen, welche Fortsätze der Palmaraponeurose darstellen, auch manche neugebildete Stränge sich vorfinden, die von der Haut zur Sehnenscheide ziehen, aus hyperplasirtem und narbig verkürztem Bindegewebe hervorgegangen sind. Es mag dies besonders für die

Fig. 50.

Fasciale Fingercontractur nach dem Präparate von Goyrand

Fälle zutreffen, bei denen mehr continuirlicher Druck zur Bindegewebswucherung und nachträglicher Schrumpfung Anlass giebt. Es hat also die Goyrand'sche Erklärung der Palmarcontractur ihre theilweise Berechtigung, wie sie auf den Untersuchungen einiger Präparate basiret, die einen analogen Befund gaben, wie Fig. 50. Für noch mehr Fälle handelt es sich aber vorwiegend um Verdickung und Schrumpfung der präformirten aponeurotischen Ausläufer, besonders der zur Volarcutis hineinlaufenden digitalen Fortsätze. Den Beleg für die Richtigkeit dieser Dupuytren'schen Untersuchung gab schon Froriep und seine subtilen Präparate geben den unumstösslichen Nachweis für den

directen Ursprung der Stränge aus der Palmarfascie. Fig. 51 erläutert diese Verhältnisse einsichtlich. Vergl. dazu auch Fig. 47 und 48.

Es sind ausser diesen Untersuchungen die aus anatomischen Präparaten gewonnenen Erfahrungen nur wenig zahlreich, da genaue Beschreibungen und Illustrationen solcher sich nur noch von Adams gegeben finden nach Präparaten aus dem Kings College von Patridge und von Richet, der bei gleichzeitiger Arthritis deformans ausgesprochene Retraction der Digitalfortsätze der Palmarfascie fand, während die bedeckende Haut keine Structurveränderung erfahren hatte.

Fig. 53.

Fig. 51.

Fig. 52.

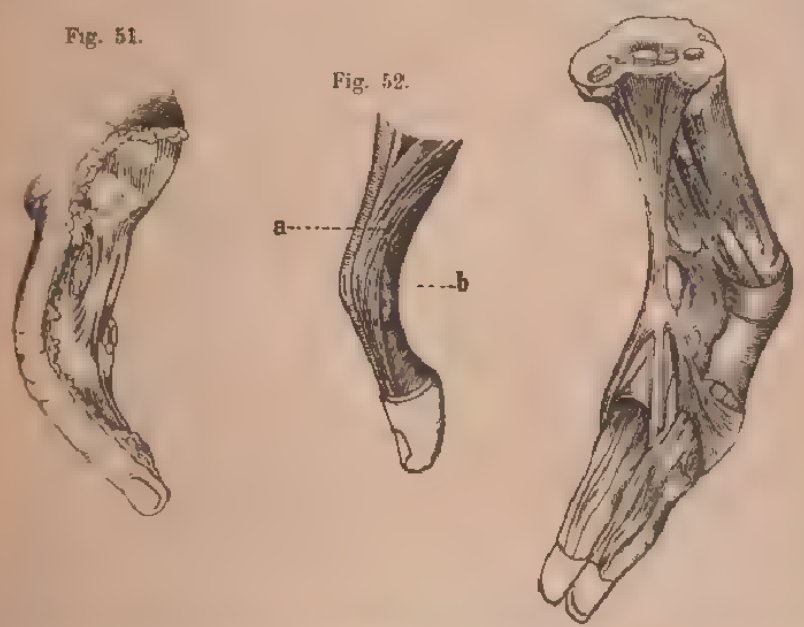

Die verkürzten Stränge der seitlichen Fingerbezirke, welche zur permanenten Flexionsstellung Anlass geben. Fig. 51: nach Frorieps Präparation. Fig. 52: nach Sevestre, vergl. auch Fig. 48. Fig. 53: nach Adams.

In einer mir zur Präparation gelangten Hand konnte ebenfalls die bedeckende Haut als durchaus normal gelten, während die Stränge der Palmarfascie entspringend ein Bild ergaben, das genau der von Sevestre abgebildeten Fig. 52 entspricht, während die von Adams gegebene Fig. 53 in colossaler Verdickung die präformirten und neugebildeten Stränge vortreten lässt. In den letzten Jahren sind die genauen Untersuchungen am Lebenden durch die Art und Weise der operativen Behandlung so zahlreich geworden, dass sie uns einen genügenden Aufschluss verschaffen konnten über die Betheiligung der Haut, Unterhautbindegewebes und fascialen Fortsätze an dieser Affection. Das präparatorische Vorgehen bei der Busch'schen Operationsmethode lässt die Betheiligung der einzelnen Schichten klar überblicken; selbstverständlich setzt aber die Beurtheilung der Continuitätsverhältnisse derselben unter pathologischen Bedingungen ein genaues Einge-

weihtsein in die normalen anatomischen Details gerade der digitalen Fortsätze der Palmarfascie voraus, wie sie oben geschildert worden.

Die Diagnose ist meist leicht gegeben. Der Unterschied der tendinogenen Contractur und der narbigen cutanen ist augenfällig; schon in der Localisirung auf das Metacarpophalangealgelenk resp. dies und erste Phalangealgelenk liegt ein wesentlicher Anhalt. Dass sich auch bei Narbenbildungen und Schrumpfungsprocessen nach Hautzerstörungen, Eiterungen oder tieferen Abscedirungen partielle Contracturen in der Hand- und Fingervola ausbilden können, ist selbstverständlich, ja dass hierbei auch fasciale Bündel an der Retraction participiren, ist naheliegend, nur wird bei solchen nach vorangegangenen Eiterungen auftretenden Contracturen nie von einer Form der beschriebenen per se bestehenden fascialen Fingercontractur die Rede sein können.

Nur bei ganz veralteten Fällen kommt es bei diesen fascialen Flexionscontracturen schliesslich auch zur Mitbetheiligung der dauernd in permanenter Beugung gestellten Gelenke; Schrumpfung der Synovialis und besonders Veränderung an den Gelenkenden und ihrem Ueberzuge sind schliessliche Folgen der Jahre lang eingehaltenen perversen Stellung. Durch ihr Vorhandensein würde natürlich die Prognose wesentlich beeinträchtigt, die sonst unter heutigen Verhältnissen immerhin nicht so ungünstig wie früher, sondern relativ günstig gestellt werden kann.

§. 81. Die Behandlung der fascialen Contractur kann von wirklich sicheren und erfreulichen Resultaten bei ausgebildeten Formen erst seit einigen Jahren reden, wo wir die unter antiseptischen Cautelen ausgeführte Busch'sche operative Behandlung sich einbürgern finden. Bis dahin galt noch mit Recht der Pitha'sche Schlusssatz: „alle erfahrenen Chirurgen sind deshalb gegenwärtig fast einstimmig gegen jede blutige und plötzliche Trennung der strangförmigen Fingercontracturen und ziehen die langsame graduelle Extension mittelst geeigneter Maschinen vor.“ Heute müssen wir den Satz gerade umkehren. Die lediglich mechanische Behandlung passt nur für die Anfangsstadien, für die übrigen Formen ist die operative Behandlung indicirt.

Die mechanische Behandlung concentrirte sich wesentlich auf die Anwendung passender Apparate, um mittelst Schrauben-, Feder- oder Gummizug der Volarflexion entgegenzuwirken (vergl. die nach diesem Princip construirten und viel angewandten Apparate von Delacroix, Duchenne, Charrière, Eulenburg, Schonborn; erstere abgebildet von Volkmann, Pitha und Billroth VI. 2).

Für ihre alleinige Anwendung ist in vollstem Maasse wieder das Endurtheil gerechtfertigt, „leider scheitert der Erfolg selbst der möglichst besten Combination häufig an dem Mangel der nöthigen Ausdauer von Seite des Kranken.“ Für die Anfangsstadien kann man sich von der Combination der Massage mit orthopädischer Behandlung guten Erfolg versprechen, aber auch hier nur bei grosser Ausdauer seitens Behandelnden und Behandelten. Mosengeil erlangte bei einem Cellospieler durch consequente Massage gebrauchstüchtige Handbewegung, und der von mir obenerwähnte Fall, bei dem es sich um nach Trauma entstandene Retraction der Hohlhandfascie selbst

handelte, bestätigt die vortheilhafte Wirkung des energischen Streichens und Knetens neben methodischer activer und passiver Bewegung (bei Muskelcontracturen hat dieselbe übrigens schon Recamier 1838 empfohlen). Am zweckmässigsten theilt man die consequent durchzuführende Behandlung in der Weise, dass die Massage, Bäder, methodische Bewegung des Tags ausgeführt werden und zur Nacht durch Extensionsschiene der Finger fixirt oder mit kleinem dorsalflectirenden Apparat bekleidet wird. Eine solche Vorrichtung lässt sich aus festem Lederfinger, dorsalem Gummizug, der am Armband befestigt wird, leicht improvisiren, und steht derselbe an Zweckmässigkeit den complicirten Gebilden der Instrumentenmacher in keiner Hinsicht nach. Haben die Patienten die Ausdauer, Monate lang in der Weise sich behandeln zu lassen, so ist der Erfolg zu garantiren und bleibt auch die Besserung oft andauernd; bisweilen tritt aber später doch wieder Rückfall ein oder es wird der Nachbarfinger ergriffen und die Erneuerung der gleichen Behandlung bei jedem Nachschube ist nöthig.

§. 82. Bedeutend leichter und sicherer ist in jeder Hinsicht die operative Behandlung, es gilt dies selbst für diejenigen Methoden, die früher gebräuchlich waren und heutzutage nur noch für besondere Fälle als zweckmässig gelten dürfen. Wir unterscheiden die offene Incision zur Trennung der bedeckenden Haut und der Stränge, und die subcutane Discision der letzteren. Die einfache quere Durchtrennung der angespannten Stränge sammt der bedeckenden Haut wurde von Dupuytren geübt, doch führte sie sowie die Verbesserung von Goyrand: Längsschnitt durch die bedeckende Haut und quere Durchtrennung der angespannten Stränge, oft zu den nachtheiligsten Entzündungen und Eiterungen, so dass von vielen Seiten das schon von A. und Br. Cooper geübte subcutane Discisionsverfahren bevorzugt wurde (Jobert, Sédillot, Adams). Sédillot empfiehlt die „Aponeurotomie" mittelst schmalen Tenotomes nach Cooper's Methode. Jobert modificirte das Verfahren, indem er am Rande des retrahirten Gewebes einen kleinen Längsschnitt durch die Haut machte, dann ein schmales Tenotom mit abgerundeter Spitze durch die Hautöffnung unter den Strang führt, und diesen von hinten nach vorne durchschneidet, indem er den Finger dabei gewaltsam geraderichtet. Oft genügte eine Durchschneidung am untern Ende der ersten Phalanx, bisweilen sind noch eine zweite und dritte hoher hinauf nothig. Jobert führte übrigens die Strangbildung lediglich auf chronische Entzündung im subcutanen Zellgewebe zurück, deren Folge die strangförmigen Verlöthungen der Haut mit Aponeurose und Sehnenscheiden sei.

Besonders ausgebildet wurde neuerdings diese Methode durch Adams, der vor allen übrigen Behandlungsmethoden die multiple subcutane Discision mittelst feinsten Tenotomes empfiehlt und häufig mit günstigstem Erfolg ausführte. Die erste Discision wird möglichst entfernt vom Finger gemacht nahe am Carpus, wo das Messer meist noch leicht zwischen Haut und Strang eingeschoben werden kann, die zweite trennt denselben Strang am Metacarpophalangealgelenke, die dritte und vierte trennt die zu den Seiten des Fingers an die Grundphalanx ziehenden Stränge. Nach Bedeckung der Stich-

öffnungen mittelst Lint und Pflaster wird für mehrere Wochen eine Extensionsschiene angelegt, später diese nur Nachts beibehalten, Tags Bewegungen gemacht.

Der grosse Nachtheil der offenen Wunde und die vor der antiseptischen Periode mit dieser immer verknüpfte Gefahr durch nachfolgende Eiterung und Narbenbildung den anfänglichen Erfolg völlig vernichtet zu sehen, war durch solche subcutane Discision vermieden. In der von Adams modificirten Weise giebt dieselbe auch sicher durchaus gute Endresultate, doch ist dieselbe nicht leicht so exact auszuführen, besonders wenn, wie es in den vorgeschrittenen Fällen meist vorliegt, die Haut an einzelnen Bezirken den Strängen fest adhärent ist. Ausserdem liegt bei den in den seitlichen Fingerbezirken geführten Discisionen die Verletzung der volaren Gefässe und Nervenstämme nahe, die immerhin eine unerwünschte, wenn auch mich direct gefährliche Complication schaffte.

Aus diesem Grunde mussten wir mit Freuden das Busch'sche Verfahren annehmen für die vorgeschrittenen Formen, das analog der §. 75 beschriebenen Lappenbildung bei Narbencontracturen ausgeführt wird. Es ist eine Lappenbildung aus der Haut nebst retrahirtem Strang schon von Jobert und Blandin 1846 empfohlen worden. Sie bildeten durch Einstich unter die retrahirte Stelle einen dreieckigen Lappen (J. mit der Spitze nach abwärts, Bl. nach aufwärts), doch war durch diese Art der Schnittführung die Lösung der retrahirenden Strange keine exacte, wenn schon die Art der Lappenbildung Verschiebung und Heilung leidlichen Erfolg gab. Zweckmässiger ist jedenfalls die sorgfältige Abpräparirung des Lappens: Nach Einleiten tiefer Chloroformnarkose, eventuell unter Anwendung der Esmarch'schen Blutersparungsmethode, wird die Hand des Patienten mit ihrem Rücken auf eine feste Unterlage gelegt, die Hände eines Assistenten fixiren den Vorderarm und die Fingerspitzen. Es wird ein Hautlappen von spitzwinkliger Form umschnitten. Seine Basis fällt in die Furche, welche den gebeugten Finger von der Hohlhand trennt. Seine Spitze kommt an denjenigen Punkt der Hohlhand zu liegen, der bei äusserster Streckung des Fingers am weitesten nach dem Innern der Vola gelegen, sich anspannt (Fig. 54 a). Der Hautlappen wird von der Spitze an von seiner Unterlage abgetrennt mit möglichst ausgedehnter Mitnahme des Unterhautbindegewebes. Bereits bei Durchschneidung dieses Gewebes, also der zahlreichen festen Verbindungsstränge, die von der Fascia palmaris zur Haut emporsteigen, lässt sich der gebeugte Finger etwas mehr strecken. Nun wird auf dem ganzen so freigelegten Stück der Fascia palmaris unter beständigen Versuchen, den Finger zu strecken, Stück für Stück mit kleinen Schnitten der Messerspitze überall da eingedrungen, wo festere Fasern eine stärkere Anspannung erfahren. So kann ein ganzer Theil der Fascia palmaris incidirt werden, ohne dass die Gefahr einer Verletzung einer Sehnenscheide irgendwie bedeutender wird. Der Finger weicht langsam in die Streckstellung, bis diese vollständig erreicht ist. Der Hautlappen zieht sich hiernach stark zusammen, rollt sich mit seiner Spitze etwas nach einwärts (Fig 54 b). Bei gestreckter Stellung bleibt ein Theil der Wundfläche unbedeckt; oft ist es möglich, die untere Spitze der zweiflügeligen Wunde durch Aneinander-

ziehen der Hauträndер mit Suturen zu vereinigen und so die Wunde zu verkleinern (Madelung).

Der Verband und Nachbehandlung entspricht genau der bei der Narbencontractur angegebenen Technik. Selten erfordert die grössere Ausdehnung der granulirenden Wundfläche die Beförderung der Ueberhäutung durch Reverdin'sche Hautüberpflanzung. Die specielle Fixation des Fingers in Dorsalflexion ist bald nur für die Nachtzeit nothig. Die Anwendung besonderer orthopädischer Apparate überflüssig. Wir dürfen also die therapeutische Indication so resumiren: Für die Anfangsstadien passen consequente Behandlung mittelst Bäder, Massage, Extensionsapparate; eventuell wäre noch die Durchleitung des constanten Stromes nutzbringend, mit gleichzeitiger Faradisirung der Extensoren und Interossei. Die von A. Eulenburg nach günstiger Erfahrung empfohlene Galvanopunctur bei der

Fig. 54 a. Fig. 54 b.

Busch's Operationsmethode der Dupuytren'schen Fingercontractur. Fig. 54 b zeigt die angelegten aber nicht fest zusammengezogenen Suturen im oberen Winkel

in die Stränge goldene Nadeln, die mit dem positiven Pol verbunden waren, eingestochen werden, während mit der Kathode in der Carpalgegend geschlossen wird, hat Busch später widerrathen. Für diese Formen und bei solchen, wo die bedeckende Haut einigermassen mobil geblieben ist und einzelne Stränge durchfühlbar sind, passt die multiple subcutane Discision nach Adams; dieselbe hat den Vortheil, die Narkose umgehen zu können, ja wird, wenn Patient grössere Eingriffe scheut, selbst bei der Gefahr etwaiger grösserer Mitverletzung der adhärenten Haut unter antiseptischen Cautelen doch noch gute und rasche Resultate bieten. Für alle vorgeschrittenen Formen übertrifft die Busch'sche Methode an Schnelligkeit und Sicherheit des Resultates alle andern Behandlungsweisen.

§. 83. c) Die tendinogene Fingercontractur findet sich ebenfalls vorwiegend als Flexionscontractur, sie tritt einestheils

häufig als Folgezustand der beschriebenen tiefen Phalangealphlegmonen und andrer Entzündungen und Eiterungen an der Finger- und Handvola auf und findet sich dann meist mit cutaner Narbenretraction zusammen, anderntheils sehen wir dieselbe secundär bei Functionsstörung der Extensoren, sei es durch Trauma, sei es durch Innervationsstörung bedingt, sich ausbilden. Diese letzteren Formen stellen besonders die myo- und neuropathischen Contracturen dar und werden unter diesen näher erwähnt. Ist die Verletzung einer Strecksehne und ausgebliebene Vereinigung der Sehnenstümpfe Schuld an der Flexionscontractur, so gelingt es oft noch nach langer Zeit durch Bloslegung, Anfrischung und Vereinigung durch die Naht Verwachsung der Enden zu erzielen und somit die antagonistische Contractur zu heben. Sind bei eitriger Tendovaginitis Sehnenparthien exfoliirt, so kann natürlich von einer Correctur nur in formeller Beziehung durch Dehnung, brisement forcé oder Resection die Rede sein. Bei Verlöthungen der Sehne in der Scheide und der Umgebung bleibt auch die allmählige oder brüske Dehnung mit nachfolgender consequenter methodischer Bewegung Hauptindication.

Die Verkrümmung der Finger, welche in Folge der Verkürzung der Flexorensehnen oder Muskeln sich ausbilden nach tiefen eitrigen Hand- und Vorderarmphlegmonen, bieten wegen des hierbei meist ursächlich vorliegenden Substanzverlustes in den Weichtheilen eine sehr zweifelhafte Prognose. Wir erwähnten schon, dass man gerade in dieser Voraussicht bei den bestehenden phlegmonösen Processen vor allen auf die Stellung, Bewegung und eventuell zweckmässige Fixation der betreffenden Finger sorgfältig Rücksicht zu nehmen habe. Oft leistet noch die allmählige Dehnung, eventuell nach vorausgeschickter subcutaner Lösung, Behandlung durch Bäder, Massage, Heftpflastereinwickelung und Gebrauch von einer nach dem Vorbilde der §. 82 erwähnten Extensionsapparate construirten mechanischen Beihilfe das Wünschenswerthe; manchmal bleibt aber bei starker Volarflexion eines Fingers und erheblicher subjectiver Functionsstörung die Abnahme des Fingers der einzige Ausweg.

Finden sich alle oder mehrere Finger in Beugecontractur durch primäre nutritive Verkürzung der Beugemuskeln (myogene C.) an Hand und Vorderarm, wie sie vom gelindesten bis höchsten Grade besonders nach längerer Immobilisirung der Extremität wegen Fracturen und Wunden des Vorderarms sich ausbilden, so bleibt auch hier meist die mechanische Behandlung in erster Linie zu berücksichtigen, da die Tenotomie der Fingersehnen überhaupt nur ausnahmsweise indicirt ist. Die beste Illustration zur Erfolglosigkeit der mit bewundernswerther Hartnäckigkeit wiederholten Tenotomie der Finger und Handmuskeln giebt die Behandlung des Prof. Dubovitzki, durch den rabbiatesten Tenotomisten seiner Zeit. Guérin vollführte bei ihm wegen starker Flexionscontractur der Finger und Hand, die nach unzweckmässiger Behandlung einer Ellenbogenfractur zurückblieb, 29 Tenotomien an der Hand. Nach vielen Mühsalen wurde hierdurch eine Correction der Stellung erzielt, ohne wesentliche Besserung der Function! Bouvier wies nach seinen Beobachtungen und Thierexperimenten die enthusiastischen Anschauungen Guérin's zurück, und die an diese Mittheilungen sich anschliessende Discussion in der Aca-

demie, die 3 Monate hindurch fortgesponnen wurde, lässt die Opposition gegen Guérin's angebliche Erfolge als nur zu gerecht erscheinen.

§. 84. Nach allen diesen Ergebnissen, wie auch bei der Kritik der Resultate der Tenotomien, die von Dieffenbach, Stromeyer u. A. an den Fingerflexoren ausgeführt wurden, muss der positive Nutzen der subcutanen Tenotomien an den Fingerbeugen als problematisch gelten. Es gelingt zwar, die Schwierigkeit zu überwinden, welche sich der isolirten Tenotomie des Flexor sublimis und profundus entgegenstellt, indem man Dubrueil's Rath befolgt: Bei isolirter Contractur des Flexor sublimis (bei der also das Nagelglied nicht gegen das Mittelglied gebeugt ist) wird dessen Sehne in der Gegend des entsprechenden Metacarpalgelenkes durchschnitten, während man im andern Falle den Fl. profundus im untern Theile der Mittelphalanx durchtrennt, und durch Vornahme dieser beiden Tenotomien in verschiedener Höhe, wie schon Guérin rieth, die wechselseitige Verwachsung der Schnittflächen der Sehnen des oberflächlichen und tiefen Beugers unter einander verhindert. Jedoch ist die Vereinigung der entsprechenden Sehnenstümpfe durch eine zur activen Beugung erforderliche feste Zwischensubstanz sehr zweifelhaft (Bouvier, Malgaigne).

Wie nach allen experimentellen und klinischen Erfahrungen nach Durchschneidung der Sehnen innerhalb des Durchtrittes durch einen festen fibrösen oder knorpelig ausgekleideten Canal eine Vereinigung der Sehnenstümpfe überhaupt nicht eintritt, sondern regelmässig nur beim Vorhandensein einer lockeren mit einem Mesotenon die Sehnensubstanz betheiligenden peritendinösen Scheide erfolgt, indem primo loco von dieser letzteren aus eine Inosculation und Zwischengewebsproliferation ausgeht, so tritt auch an den Fingerbeugern nach erfolgter Durchtrennung innerhalb der fibrösen Umhüllung der Phalangealvagina die Bildung einer vereinigenden Zwischensubstanz gar nicht ein; die Sehnenstümpfe bleiben in der durch die Streckung bedingten Distance und verwachsen in dieser Lage mit den Umgebungen, ohne unter sich in Verbindung zu treten. Somit werden wir auch heutzutage, wo unter strenger Antisepsis die Bloslegung der Sehne an jeder gewünschten Stelle durch entsprechende Längsincision gestattet ist und die Isolirung, Hervorhebung durch ein Schielhäkchen, endlich Durchtrennung mittelst feinsten an der Spitze abgerundeten Messers leicht gelingt, so dass uns diese Art der Ausführung der Operation über alle früheren technischen Schwierigkeiten ebensowohl wie über die Gefahr primärer Nebenverletzungen wie secundärer Complicationen durch Entzündung und Eiterung hinweghilft, doch die Tenotomie der Fingerbeuger nur in vereinzelten Fällen gerechtfertigt halten. Zu solchen Ausnahmen rechnen wir erstens die Fälle, wo die Durchtrennung oberhalb der fibrösen Vagina tendinum möglich ist, und somit eine Wiedervereinigung der Sehnenstümpfe zu erwarten steht: zweitens, wenn die Correction der Stellung alleine auch ohne Wiederherstellung der activen Beugung schon wesentliche Hilfe gewährt, die ohne Operation durch mechanische Mittel oder Streckung, Dehnung, subcutane Lösung nicht erzielt wird. Drittens giebt es derartige tendinöse Flexionscontracturen, bei denen eine

Stellungsänderung allein schon durch die heftigen Schmerzen erheischt wird: dieselben können die in die Hohlhand gepressten Finger verursachen, theils durch den zunehmenden Druck, theils durch mehr neuralgische Schmerzen, die auch bei geringeren Graden der Contractur sich oft in erheblicher Weise geltend machen.

Bedeutend seltener finden sich Contracturen der Streckschnen in Folge von Defecten, Narbenbildungen, Anlöthungen der Sehnen oder Retraction der Sehnen in toto nach nutritiver Muskelverkürzung. Bei allen diesen „tendinösen" Contracturen am Finger- und Handrücken kommen zunächst die mechanischen Beihilfen — Massage, Dehnung, brüske Streckung in der Narkose, methodische Uebung, subcutane oder offene Lösung der angewachsenen Parthien in Frage. Auch für die Tenotomien sind hier die Chancen günstiger. Da die Dorsalsehnen isolirt unter dem Carpalbande hindurchziehen und am Handrücken lockere Sehnenscheiden besitzen, ist eine Durchtrennung der gespannten Stränge hier leicht ausführbar und Bildung bindegewebiger Zwischensubstanz sicher zu erwarten. Pauli durchschnitt z. B sämmtliche Extensoren, jeden Strang von besonderem Einstich aus, und erhielt volle Gebrauchsfähigkeit der vorher zu völliger Einbusse der Function dorsalflectirten Finger und Hand.

§. 85. Als eine besondere Art intermittirender, durch mechanisches Bewegungshinderniss verursachter tendinöser Fingercontractur ist eine Affection aufzufassen, die wir unter dem Namen:

d) Federnder Finger, schnellender F., doigt à ressort, beschrieben finden. Notta gab die erste Beschreibung von 4 Fällen dieser eigenthümlichen Bewegungsstörung der Finger, die von Nélaton „doigt à ressort" benannt war. Sie betrafen 2mal den Ringfinger allein, 1mal Ring und Mittelfinger, 1mal den Daumen. Busch sah 2mal diese Affection am Daumen und Mittelfinger. Huguier erwähnt schon „la singulière affection n'a jamais été observée qu'une seule fois sur le pouce (chez une femme sur la quelle les deux pouces étaient atteintes), tandisqu'elle n'est pas rare sur les autres doigts et notament sur l'annulaire et sur le medius". Hahn fand beide Ringfinger befallen bei einem Manne. Menzel beobachtete einen Fall, den Daumen einer Frau betreffend. Berger beschreibt 5 Fälle, sämmtlich bei Frauen, bei denen 3mal der rechte Daumen, 1mal der rechte Zeigefinger ergriffen war; bei einem 5jährigen Mädchen war zuerst das Schnellen im linken Ringfinger, später war der linke Kleinfinger, endlich gar noch Zeige-, Kleinfinger und Daumen rechterseits betheiligt. Fieber beobachtete 3 Fälle, 2 bei Männern, den linken Mittel- und Ringfinger betreffend, 1 bei einer Frau am Daumen nach Fall auf die Hand. Während also über das häufigere Befallensein des einen oder anderen Fingers die bisherige Statistik nichts bestimmtes ergiebt, werden die Symptome von allen in übereinstimmender Weise characterisirt. Während in der Form des Fingers sich keinerlei Aenderung wahrnehmen lässt, ist Beugung und Streckung nur unvollkommen möglich, erst durch intensive Willensanstrengung vollführte Bewegung lässt die Beugung oder Streckung steigern, und erfolgt diese Steigerung dann plötzlich; mit einem schnellenden Ruck schnappt der Finger wie ein Taschenmesser zusammen. Ebenso erfolgt beim Streckversuch au-

fangs geringe freie Streckung, dann eine Unterbrechung derselben, die bisweilen vom Patienten durch Nachhilfe mit der andern Hand gehoben wird, und nun springt der Finger unter schmerzhaftem, oft fühl- und hörbarem knackenden Geräusche in die volle Streckung über, als ob er über ein Hinderniss hinweggeschnellt würde.

§. 86. Nélaton sah in seinem Falle als Ursache dieses ebenso eigenthümlichen wie lästigen Uebels einen erbsengrossen knorpelharten Körper an, den er in der Flexorenscheide in der Höhe des Metacarpophalangealgelenkes etwas verschiebbar entdeckte; während der Beuge- und Streckbewegung fühlte N. diesen Körper plötzlich still stehen und bei weitrer Bewegungsanstrengung plötzlich wie über ein Hinderniss fortgleiten. Busch konnte bei beiden von ihm beobachteten Fällen weder an der Sehne noch am Gelenk eine Abnormität auffinden. Pitha meint, dass durch Annahme kleiner freier Gelenkkörperchen die ganze Affection am leichtesten erklärt wäre. Menzel dagegen kommt auf Grund seiner Beobachtung und im Anschluss an diese angestellten Leichenexperimente zu dem schon aus den Notta'schen Deductionen sich ergebenden Schluss, dass ein Zusammentreffen von Sehnenscheidenstrictur einerseits mit umschriebener Verdickung der Sehne andrerseits diesen Zustand hervorbringen. Die Bewegungshemmung tritt ein in dem Moment, wo die verdickte Parthie der Sehne die verengerte Passage durchgleiten soll; nur durch Anwendung grösserer Kraft wird das Hemmniss überwunden, und im Augenblick des vollendeten Durchtrittes schnellt der Finger in die extreme Position der beabsichtigten Bewegung. Schon Hyrtl hatte sich dahin theoretisch ausgesprochen, dass nur ein solches Missverhältniss zwischen Sehne und Scheide das Hinderniss abgeben könnte. Die von Roser gegebene Erklärung, durch die Annahme einer Rauhigkeit der Beugesehnen an der Durchtrittsstelle des Flexor profundus durch den Schlitz des Sublimis kann nur für einzelne Fälle gelten, passt z. B. nie für den Daumen.

Diese Erklärung durch mechanische Behinderung, die auch Berger annimmt, hat in der That die meisten Gründe für sich, wenn auch bisweilen kleine freie Körper in der Sehnen- oder Gelenksynovialis ähnliche Symptome veranlassen dürfte. Es muss bei diesen immerhin eine, wenn auch lockere, doch an bestimmter Stelle befindliche Befestigung vorliegen, wenn die Hemmung eine typische und nicht zufallige sein soll; letztere ist ja characteristisch für die freien Gelenkkorper. Im Nélaton'schen Falle fand dies ja entschieden statt, und die eine mir zur Beobachtung gelangte gleiche Erkrankung ergab ebenfalls einen linsengrossen umschriebenen Knoten an der Grundphalanx des rechten Ringfingers. Derselbe war nicht — wie es die Menzel'schen und Berger'schen Beobachtungen und Erklärungsweisen ja immer voraussetzen, allmahlig durch chronische Entzündung und Verdickung der Sehne (bei gleichzeitiger Verengerung durch Tendovaginitis im Sehnenscheidenlumen) entstanden, sondern plötzlich nach einem Trauma. Bei energischer activer Beugung hatte die äussere Gewalt die Finger in Dorsalflexion gebracht und war sofort nach schmerzhaftem Ruck im Finger ein steinhartes linsengrosses Knötchen in der Tiefe der volaren Fingerfurche bemerkt worden.

Mochte dies nun ein fibrillärer Sehnenriss oder intrafibrilläres Blutextravasat sein, so gab dies später nur auf starken Druck empfindliche Knötchen bei jeder Beugung und Streckung in einer bestimmten Phase der Bewegung ein zu überwindendes Hinderniss in der beschriebenen Weise ab, so dass diese Hemmung nur durch die behinderte Passage unter dem überbrückenden volaren Lig. vaginale zu erklären war. Nach mehrwöchentlichem gleichmässigem Bestehen verschwand die Affection unter Massage und energischer passiver Bewegung [1]).

Vielleicht geben in der That häufiger „Sehnenknoten" an entsprechender Stelle die Veranlassung ab, die nicht, wie Lisfranc meint, eine besondere Erkrankung der Sehnen — tumeurs blanches — darstellen, sondern entweder kleinste Ganglien sind, oder als wirklicher Sehnencallus aufzufassen sind. Nach vorangegangener partieller Ruptur kann man solchen Sehnencallus in der Form spindelförmiger harter Anschwellung besonders an den Flexorensehnen in Hand und Fuss finden. In seltenen Fällen dürfen wir an Sehnengummata denken, die aber immerhin auch an den Fingersehnen beobachtet sind. Die zellige Infiltration tritt meist in circumscripter Form als Knotenbildung auf, — nodosités blanches — kann fettige, fibröse, kalkige Degeneration eingehen und eben so langsam rückgängig werden, wie sie sich allmählig und schmerzlos entwickelt (Jullien).

Beachtenswerth ist übrigens der Hinweis Notta's auf das Verhalten der Flexorensehne in dem blindsackförmigen Ende unter der Aponeurose in der Hohlhand (vergl. §. 39, Fig. 29 a): man sieht bei der anatomischen Untersuchung, dass sich beim Anziehen der Sehne diese Falte höher heraufstülpt, um beim Nachlass des Zuges wieder herabzutreten. Da dieses Hinauf- und Hinabschieben unter den diese Parthie straff überbrückenden transversalen Faserzügen der Palmaraponeurose geschieht, so könnten sehr wohl durch Verdickungen an dieser Stelle intravaginale Extravasate, Exsudate etc., Einklemmungen entstehen, die eben nur unter der Brücke als solche vorliegen, während vor und nach dem Durchtritt die Bewegung frei ist. Es sprechen für diese Deutung diejenigen Beobachtungen von schnellendem Finger, bei denen das Hinderniss in der Hohlhand deutlich fühlbar war, wie Notta mehrere anführt [2]). Sehr klar lag das Verhältniss in dem Falle, wo nach einer Verletzung in der Hohlhand mittelst einer Glasröhre nach einigen Tagen die characteristische Bewegungshemmung eintrat, dabei unter der Narbe ein fester Knoten an der Flexorensehne des Ringfingers bei den Bewegungen gleitend, feststehend und wieder heraustretend gefühlt werden konnte und erst nach 8 Monaten schwand. Für das Federn des Daumens ist diese Erklärung nicht anwendbar, da dessen Flexorenscheide ja direct sich in den Carpalschleimbeutel fortsetzt. Hier trifft also die vorhergegebene Erklärung zu und wird die Hemmung besonders leicht in der durch die Ossa sesamoidea beengten Passage sich festsetzen können.

---

[1]) In einem anderen Falle handelte es sich um Verdickung an Sehne und Scheide nach einer in ihrem Verlaufe verfolgten Tenosynitis des Flexor pollicis longus gerade an der Uebertrittsstelle zwischen beiden Ossa sesamoidea.

[2]) Auch mir liegt augenblicklich ein derartiger Fall am Mittelfinger vor.

§ 87. Wenn also auch die Diagnose des Uebels durch die so characteristischen Symptome leicht ermöglicht ist, so wird doch eine bestimmte Angabe über die jeweilige Ursache des durch umschriebene Verengerung der Passage oder Verdickung der Sehne gesetzten Hemmnisses nicht immer möglich sein, und meist die anamnestischen Angaben über vorangegangenes örtliches Trauma oder allmählige Entwickelung uns erst die Wahrscheinlichkeit für die eine oder andre der gegebenen Erklärungsweisen nahelegen. Für die Unterscheidung von einer Gelenkmaus wird meist die genaue Durchtastung des Gelenkbezirkes und die specielle Prüfung des Eintrittes der jedesmaligen Bewegungsstörung die nöthigen Anhaltspunkte geben; es wird bei mobilem Gelenkkörper höchst selten genau in ein und demselben Stadium der Beugung und Streckung jedesmal die Hemmung und nachfolgendes Schnellen eintreten, während dieser Umstand gerade für die Annahme des tendinösen Ursprunges der Affection beweisend ist. Es kann jedoch die momentane bei bestimmter Bewegungsphase eintretende Hemmung sehr wohl durch eine feste kleine intraarticuläre Protuberanz an einer der Gelenksflächen verursacht werden; auf diese Veranlassung müssten wir fahnden, wenn durch äussere Palpation jede Veränderung der periarticulären Gebilde ausgeschlossen wird.

§ 88. Die Behandlung wird meist durch örtliche Massage und methodische Bewegung einzuleiten sein, — bei Vermeidung jedes Druckes und Zerrens durch active Anstrengung — die durch Bäder und Electricität unterstützt werden, falls Verdickungen als Producte chronischer Entzündung die Ursache abgeben. Sind mobile Knötchen an der Sehne oder Sehnenscheide durchfühlbar, so ist bei dauernder functioneller Störung die Entfernung durch Excision sicher gerechtfertigt. Für die Fälle, wo der Durchtritt unter den queren Faserbrücken der Hohlhandfascie gehindert ist, schlägt Notta die subcutane Durchtrennung derselben vor; sicherer als durch diese werden wir heutzutage die Freilegung der Parthie durch Incision und partielle Lösung im gegebenen Falle vornehmen können. Sind bei multiplem Auftreten des Leidens, wie es Notta und Berger für mehrere Fälle fand, constitutionelle Störungen pathogenetisch in Betracht zu ziehen (mehrere Male war Gelenkrheumatismus vorausgegangen), so wird die Localbehandlung noch durch entsprechende Allgemeinbehandlung zu unterstützen sein, um die Resultate der auf dieser Basis entwickelten chronischen Tendovaginitis zurückzubilden. Es kann hier auch die zeitweilige Compression und Fixation angezeigt sein, während die letztre bei andern Fällen nur stärkere Bewegungshemmung erwarten lässt. Direct nothwendig ist die Fixation in bestimmter, dem Zustand der Bewegungshemmung entsprechenden Stellung, wenn als Ursache etwaige Protuberanz auf einer Gelenkfläche oder Synovialwand vermuthet werden darf, um diese dann durch den in dieser Position gesetzten dauernden Druck zum Schwinden zu führen.

§. 89. c) Die articuläre Contractur der Finger sowie die Ankylosen sind in ihrer reinen Form sehr selten, meist handelt es sich um die gleichzeitige Betheiligung der entsprechenden Flexorensehnen durch Retraction in myogener Contractur oder durch Fixation

in Folge adhäsiver Entzündung, ja durch diese Affection der Sehne und paratendinösen, bisweilen auch cutanen Gewebes wird die Bewegungsstörung eine erheblich schlimmere wie durch die Gelenkcontractur an und für sich. Bei den entzündlichen Gelenkcontracturen ist es deswegen von vornherein wichtig, jedesmal den Finger und das betreffende Gelenk in derjenigen Stellung fixirt zu erhalten bis zum Ablauf des Processes, in welcher für das betreffende Individuum die grösstmögliche Brauchbarkeit des Gliedes gegeben ist. Meist handelt es sich also um Immobilisirung in stumpfwinkliger Beugung der Fingergelenke, durch Fixation auf entsprechend geformten volaren Schienen mittelst Heftpflastereinwickelung oder einer Spica mit einer Wasserglasbinde ausgeführt. So bleibt doch für den Fall des Eintrittes einer Ankylose — und dies ist der häufigste Ausgang — die Function relativ weniger beeinträchtigt. Jede Form der Phalangealcontractur bei acuter und chronischer Gelenkentzündung erfordert neben diesen Massnahmen zur Gewinnung einer etwaigen activen Mobilität eine ausserordentliche Ausdauer in der nach Ablauf der Entzündung einzuleitenden mechanischen und orthopädischen Nachbehandlung. Für diese stehen uns die bereits wiederholt erwähnten Mittel und Fixations- und Dehnungsvorrichtungen zu Gebote. Leider steht es auch mit dem Enderfolge der Resection der Fingergelenke derartig, dass wir, wie schon bei der suppurativen Arthritis § 69 erwähnt, lediglich auf die Beihilfe des Patienten angewiesen sind, dessen Energie oft nachlässt und sich begnügt, statt des schmerzhaft contrahirten oder in unbrauchbarer Stellung ankylotischen Fingers, einen, wenn auch wenig mobilen oder ganz steifen, doch in gebrauchsfähiger Stellung fixirten schmerzlosen Finger erworben zu haben. Das allerdings können wir durch die Resection — selbst beim Ausbleiben der vollen Mobilität, die ja ausserdem in vielen Fällen durch den Zustand der Sehnen in Frage gestellt ist — immer garantiren, Erzielung eines, wenn auch steifen, doch in brauchbarer Stellung ankylosirten Fingers.

Damit können wir auch für die schlimmsten Formen der Ankylose doch die Exarticulation des Gliedes umgehen; diese ist nur für besonders complicirte Verhältnisse (mehrfache Ankylosen der Phalangealgelenke, Narbenbildung u. s. w.) indicirt, und auch dann nur an den functionell minderwerthigen Fingern; bei anderen wird man den oft weiten Weg durch, wenn nöthig, wiederholt ausgeführte operative und mechanische Beihilfe auch bei den schlimmsten Fällen nicht scheuen dürfen, um damit doch zur einigermassen brauchbaren Stellung der Finger zu gelangen.

§. 90. f) Die myogenen und neurogenen Fingercontracturen sind in ihrer Pathogenese ausserordentlich mannigfaltig; während eine grosse Anzahl dieser Störungen lediglich in das Gebiet der Neuropathologie gehört, ist ein nicht unbeträchtlicher Bruchtheil sowohl in der Entstehungsursache wie in der therapeutischen Indication von wesentlich chirurgischem Interesse. Zu diesen letzteren gehören zunächst alle die Formen, welche durch ein peripheres — also die obere Extremität betreffendes — Trauma veranlasst worden sind. Am häufigsten finden wir, dass solche Verletzungen die grösseren Nervenstämme an besonders blosgestellter Gegend betreffen, seltener sind es

an der peripheren Ausbreitung erfolgte Insulte, von denen aus neben der örtlichen Folge auf dem Wege einer secundären Neuritis ascendens eine Betheiligung des übrigen Innervationsgebietes der Nerven an umschriebener Stelle oder total sich ausbildet. Es entspricht dem klinischen Bild durchaus, wenn wir die myo-neurogenen, paralytischen und spastischen Fingercontracturen unterscheiden.

Die neurogenen paralytischen Contracturen werden vorwiegend häufig durch Verletzung eines der Nervenstämme veranlasst, die vom Plexus brachialis aus die obere Extremität und besonders die Fingermuskeln betheiligen, vor allem also sind es primär-traumatische Paralysen des Radialis und Ulnaris (da der Medianus für die Motilität nur Nebenbedeutung hat und Störung in seinem Gebiete wesentlich die sensible Sphäre betreffen), welche zu secundären Stellungsänderungen und Contracturen an Hand und Finger Anlass geben.

§. 91. Bei der Radialisparalyse sind dies allerdings meist lediglich Flexionsstellungen, die passiv leicht ausgeglichen werden bei mangelnder activer Extension, und erst in späterer Zeit kommt es zu wirklicher Flexionscontractur. Meist wird solcher schon durch die Behandlung vorgebeugt, welche selbst von den indulgentesten Patienten in diesem Falle wegen der empfindlichen Functionsstörung gefordert wird. Schon Panas wies darauf hin, dass die Mehrzahl der sogenannten „rheumatischen" Radialisparalysen traumatischen Ursprungs sei und würden wir bei der Flexionsstellung der Hand und Finger nach Extensorenlähmung ausschliesslich zwischen traumatischer und Bleilähmung zu unterscheiden haben. Für beide ist das klinische Bild das gleiche: Die Hand hängt schlaff herab, kann weder erhoben noch dorsalflectirt werden; werden an den gebeugten Fingern willkürliche Streckversuche gemacht, so tritt nur die für die Wirkung der Interossei und lumbricales characteristische partielle Streckbewegung ein: es werden bei bestehender Beugung der Grundphalangen die Mittel- und Nagelphalangen gestreckt (Fig. 56). Ueber die weiteren Details und besonders die auf exacte Prüfung der einzelnen vom Radialis versorgten Muskeln und electrische Exploration zu begründende Differentialdiagnose zwischen traumatischer und saturniner Lähmung sowie für erstere Ermittelung des Sitzes der Lähmungsursache geben die Specialwerke über Nervenkrankheiten den nöthigen Aufschluss (besonders Erb, Krankheiten der peripheren cerebrospinalen Nerven, S. 520 u. ff.). Diejenige Stelle, an welcher bei weitem am häufigsten durch Quetschung, Druck u. s. w. der Radialis im gewöhnlichen Leben insultirt wird, ist der Bezirk an der äusseren Seite des Oberarmes, an dem sich der „Spiralnerv" um den Humerusschaft herumschlägt. Hier in der Mitte der Distance, zwischen Deltoidesinsertion und Condylus ext. humeri wird der nur von Haut, Fascie und einigen Tricepsfasern bedeckte Nerv gegen die knöcherne Unterlage leicht comprimirt, z. B. durch Druck des aufgelegten Kopfes beim Schlaf, oder Druck des Armes gegen eine Unterlage, Stuhllehne, Kante u. s. w. Seltener findet der Druck in der Axillarhöhle statt: sog. „Krückenlähmung" (Krafft-Ebing), in Folge der Compression des Radialis innerhalb des Plexus

gegen den Humeruskopf durch mangelhaft gepolsterte, nicht mit unterer Querstütze für die Hand versehene Krucken. Ueber diese Läsionen des am Arm gelegenen Stammes des N. radialis und deren Folgen siehe §. 209 u. 210.

Die möglichst früh einzuleitende Behandlung durch entsprechende electro-therapeutische Hilfe ergiebt in den meisten Fällen der genannten traumatischen Radialisparalysen, bei denen es sich also um eine vorübergehende Compression gehandelt hat, gute Resultate. Die Complication der Extensorenlähmung mit der von Gubler zuerst hervorgehobenen Handrückengeschwulst erwähnten wir §. 55.

§. 92. Auch die Ulnarislähmungen sind überwiegend häufig traumatischen Ursprunges; den für äussere Verletzungen exponirtesten Bezirk bietet der Stamm des Ulnaris bekanntlich in der Furche zwischen Condylus internus humeri und Olecranon, wo wir leicht schon an dem hier subfascial gelegenen, deutlich durchfühlbaren Strang durch Fingerdruck eine Compression so weit ausführen können, dass wir Sensibilitätsstörungen im 4. und 5. Finger empfinden. Die durch Quetschung, Druck u. s. w. an dieser Stelle veranlasste Ulnarislahmung hat neben der begrenzten Sensibilitätsstörung auch Bewegungsbeschränkungen zur Folge, die aber durchaus nicht so augenfällig sind, wie die Flexionsstellung bei Radialisparalyse. Da die Functionsstörung, besonders die Ulnarflexion der Hand, ferner das Extrem der Beugung am 3—5. Finger, Ab- und Adduction der Finger sowie Beugung der Grund- und Streckung der Mittel- und Endphalanx betrifft, so ist im Grunde nur die durch letztere Störung bedingte secundare Stellung der Finger in partieller Extensionscontractur auffällig. Diese Haltung der Hand und Finger als sog. „Greifenklaue", main en griffe (Duchenne), ist allerdings ausserst characteristisch für diese Paralyse.

Selbst die geringeren Grade, wie sie Fig. 55 b zeigt, bieten schon nach kurzem Bestande neben der auffallenden Haltung der Finger auch die sichtbare Veränderung in den Zwischenknochenräumen am Handrücken dar, indem durch rasch eintretende Atrophie der Muskulatur sich hier statt der die Knochencontouren verdeckenden Hervorwölbung Einsenkungen bis zu tiefer Grubenbildung einstellen. Auf diese Weise wird die Stellung mehr und mehr eine der durch Contraction der Mm. interossei bedingten Fingerhaltung (Fig. 56) entgegengesetzte.

Diese characteristische Krallenstellung der Hand in Folge der Parese der Mm. lumbricales und interossei nach Läsion des Ulnarisstammes ist am stärksten immer am 4. und 5. Finger ausgeprägt, da die Mm lumbricales des 3. und 4. von Medianusästen betheiligt werden, also für diese Finger die durch Innervationsstörung der vom R. profundus N. ulnaris versorgten lumbricales und interossei bedingte Stellung nicht voll zur Geltung kommt. Die Insultationen werden wie gesagt meist den Stamm des Ulnaris am Arme getroffen haben, da der R. profundus allein am Carpus und in der Hohlhand, wo er auf den Carpalknochen der Richtung der A. volaris profundus folgt, zu geschutzt liegt. Doch kann auch nach peripheren Verletzungen an Hand und Finger durch secundare Neuritis die Innervationsstorung

sich vom oberflächlichen zum tiefen Ast fortleiten. Fig. 55 b stellt einen solchen Fall dar, wo die Erkrankung sich nach Verletzung am Kleinfinger und wulstiger Narbenbildung an der Grundphalanx erst im Laufe von Monaten auf dem Wege einer Neuritis ascendens

Fig. 55 a.

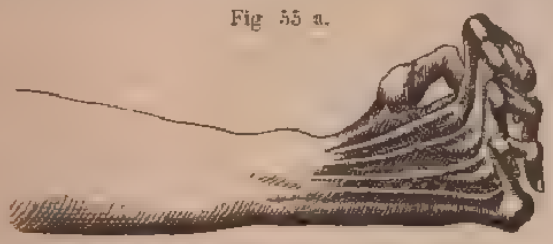

Die Greifenklaue bei Ulnarislähmung durch Lähmung der Mm. interossei, Streckung der Grund- Beugung der Mittel- und Endphalangen (Duchenne)

Fig. 55 b.

Beginn solcher Atrophie der Mm. interossei.

Fig. 56.

Entgegengesetzte Haltung durch active Contraction der Mm. interossei Beugung der Grund- und Streckung der Mittel- und Endphalangen

herausbildete. Aus der anfänglichen Sensibilitätsstörung nach Verletzung der sensiblen Ulnarisäste trat secundar eine Betheiligung des R. profundus ein, und damit erwuchs die Motilitätsstörung mit ihrer characteristischen Fingerstellung durch Streckung der Grund- und Beugung der Mittel- und Nagelphalanx.

Die Behandlung muss in solchen wie den eben beschriebenen

Fallen natürlich immer an erster Stelle den Ort der primären Insultation der Nerven im Auge haben. So kann oft nach jahrelanger Frist hier noch durch Lösungen, Dehnungen u. s. w. der Nervenstränge viel geleistet werden und damit die Vorbedingungen für günstigen Erfolg der zur Herstellung der Leitung einzuschlagenden electrotherapeutischen Kuren geschaffen werden. Wie eclatante Erfolge diese letzteren bei methodischer Durchführung gewähren, lehrt der abgebildete Duchenne'sche Fall Fig. 55 a, bei dem die monströse Hand zur normalen Form und Function wieder geführt wurde.

§. 93. Im Anschluss an solche myo-neurogenen Contracturen paralytischen Ursprunges müssen wir eine nur zeitweise auftretende spastische Motilitätsneurose erwähnen, die ebenfalls nur zum kleineren Theil in pathogenetischer und therapeutischer Hinsicht chirurgisches Interesse beansprucht. Es ist dies der nicht selten bei gewissen complicirten Bewegungscombinationen von Hand und Finger regelmässig auftretende Fingerkrampf.

Derselbe tritt je nach der individuellen Beschäftigung, welche eine solche typische Bewegungscoordination an der Hand erfordert, als Schreibekrampf, Clavierspielerkrampf, Telegraphistenkrampf, Schneiderkrampf, Schusterkrampf, Nähkrampf u. a. auf.

Die häufigste und bekannteste Form solcher typischen coordinatorischen Beschäftigungsneurose ist der Schreibekrampf, wie denn gerade beim Halten und Führen der Feder in ausserordentlich ausgiebiger Weise das feine Zusammenspiel der mannigfaltigsten Bewegungen erforderlich ist und im hochsten Grade hiermit die harmonische Coordination der Hand- und Fingermuskeln und deren ungestörte Subordination unter den Willen auch bei angestrengter Thätigkeit nothwendig ist. In der Störung dieser unumgänglich nothwendigen Subordination und Coordination liegt das Wesen des Fingerkrampfes. Mag die Störung ihre Ursache in Veränderungen in dem centralen Coordinationsapparate finden, mag eine periphere Ursache den Impuls zur directen oder reflectorischen Störung dieses complicirten Bewegungsmechanismus geben, immer finden wir, dass es gerade die typische Bewegungscombination ist, welche den Fingerkrampf hervorruft, während meist alle anderen, selbst viel angestrengtere Muskelthätigkeit erfordernden Beschäftigungen mit denselben Fingern und Hand absolut ungestört vollführt werden. (Benedict giebt daher den treffenden Namen der „coordinatorischen Beschäftigungsneurose".) Am häufigsten finden wir, dass das Leiden nach anfänglicher Uebermüdung durch Ueberanstrengung bei professioneller Beschäftigung der Hand in der Weise sich ausbildet, dass ein Ziehen und Schmerzhaftigkeit in den entsprechenden Muskeln an Finger, Hand, Vorderarm sich einstellt, auf die dann die Unmöglichkeit folgt, die bestimmte Haltung einzuhalten und mit gleicher Energie die Fingerbewegungen fortzuführen. Jetzt tritt entweder ein heftiges Fliegen und Zittern von Finger und Hand ein, das sich auf die ganze Extremität verbreitet — Tremor — oder es folgt ein wirklicher „Krampf", meist Flexionsspasmus am Daumen oder Zeigefinger, der das Glied in bestimmter Stellung fixirt hält — spastische Form, oder endlich es folgt auf die begin-

nende Ermüdung gleich die Bewegungsunfähigkeit, die Feder fällt aus der Hand: — paralytische Form.

Die Varietäten dieser Symptomencomplexe sind ausserordentlich mannigfaltig und wechseln ebenso je nach der als Gelegenheitsursache wirkenden speciellen Beschäftigung, wie nach der Entwickelung des zu Grunde liegenden peripheren oder centralen Leidens. Oft ist es schwer, über den Causalnexus sich bestimmte Auskunft zu schaffen, da in ausgebildeten Fällen meist die gesteigerte Erregbarkeit des centralen Coordinationsapparates mit peripherer Hyperasthesie oder Anästhesie, Hyperkinese oder Akinese concurrirt und die Causa proxima nicht immer als Causa movens beansprucht werden kann. Es bedarf in manchen Fällen schon gar nicht mehr der dauernden Ausführung der bestimmten Bewegungen, sondern schon die Absicht, die entsprechende Finger- und Handbewegung vorzunehmen, genügt, um den Fingerkrampf hervorzurufen! Es geht aus allem diesen hervor, dass die meisten Formen solcher spastischen Fingercontracturen in ihrer Ausbildung ins Gebiet der speciellen Neuropathologie gehören.

Jedenfalls haben alle Fälle, in denen die wesentliche Ursache eine centrale Coordinationsstörung ist, rein neuro-pathologisches und in Bezug auf die Behandlung electro-therapeutisches Interesse, und ist gewiss in diagnostischer und therapeutischer Hinsicht die Bedeutung des Nachweises schmerzhafter Druckpunkte an der Nackenwirbelsäule (Meyer), wie das Zusammentreffen mit Symptomen anderer Neurosen — Stottern, Tremor, Chorea u. a. — für solche Fälle nicht zu unterschätzen. Etwas misslich steht es mit dem Nachweis peripherer Noxen als directe oder indirecte Ursache, die ja wegen der Möglichkeit, durch örtliche eventuell mechanische Hilfe einzuschreiten, in den Bereich der chirurgischen Therapeutik fallen könnte.

Während die ersten Beschreibungen solcher Formen des Fingerkrampfes (meist handelt es sich um Schreibe- oder Clavierspielerkrampf), wie sie von Gierl, Eitner 1832, Heyfelder 1835 gegeben wurden, noch keine Erklärung des Leidens geben, sondern „das eigenthümliche Zittern der Finger“ als ein „dynamisches Nervenleiden“ hinstellen, nennt Albers es bestimmt einen Krampf beim Schreiben und vergleicht es einestheils mit der Chorea, anderntheils mit dem Stottern etc., schafft demgemäss seinem Patienten Besserung durch die gegen die vermuthete Spinalaffection im Nacken angelegte Fontanelle, sowie gleichzeitig ermöglichte Aenderung in der Haltung der Feder durch Durchstecken des Halters durch einen Korken, wodurch also die Haltung und active Inanspruchnahme der Muskeln an Daumen und Zeigefinger beim Festhalten und Führen der Feder eine wesentliche Aenderung erfuhr. In dieser Combination der örtlichen peripheren Therapie mit einer gegen das alterirte Centrum gerichteten Behandlung müssen wir die Grundzüge der rationellen Behandlungsweise anerkennen, die wir heute noch, wenn auch in anderer Durchführung, als giltig voranstellen. Die mechanische Beihilfe gegen die Muskelspasmen muss eine individuell verschiedene sein, da, wenn auch meist die Contractur den Flexor pollicis und indicis befällt, andererseits auch wieder gerade der Extensor allein befallen ist oder mit ihm die kleinen Fingermuskeln am Spasmus sich betheiligen. Bald wird

also, um die für gewöhnlich zur Fixation der Feder nöthige Energie des Flexor möglichst wenig in Anspruch zu nehmen, ein Apparat passen, der, in voluminöser Form in die Hohlhand und zwischen Zeigefinger und Daumen gelagert, neben Gewährung fester Stütze ein bequemes Umfassen ohne Flexion der Nagelphalanx und damit gebotene Anstrengung des Flexor profundus gestattet. Bald wird durch Ueberziehen eines festen oder elastischen Ringes über Finger und Halter einerseits der Spasmus im Extensor unterdrückt, andererseits die active Flexionsthätigkeit, wie sie für das Festhalten nöthig ist, ganz überflüssig gemacht.

Die Durchführung dieser beiden Principien kann durch die einfachste mechanische Beihilfe gewonnen werden. Ein für die erstgenannte Anforderung entsprechend geformtes Korkstück, für die zweite ein

Fig. 57 a.

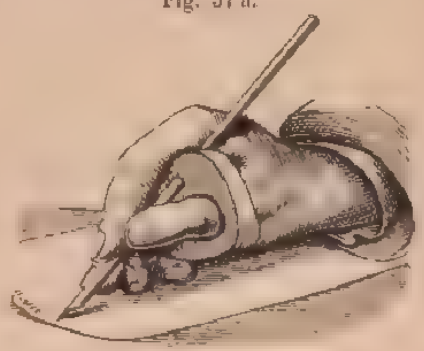

Grüb's Kork-Hohlfederhalter zur Verhütung des Schreibekrampfes.

Fig. 57 b.

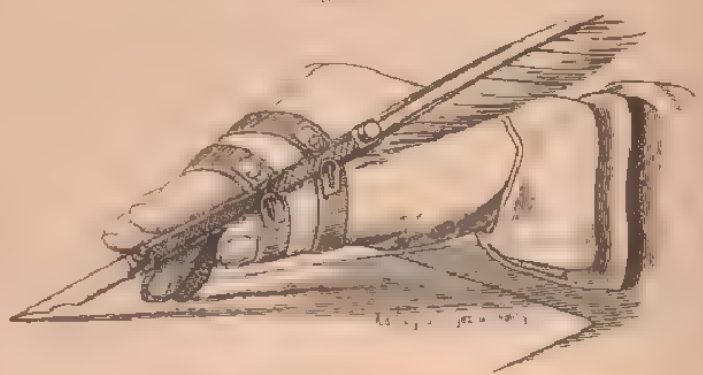

Gazenave's Halter mit Fingerring

in einfacher oder doppelter Weise über Halter und einen oder mehrere Finger befestigter Gummiring leisten oft mehr wie die complicirtesten Apparate. Die Unzahl in der Art construirter Vorrichtungen gegen den Schreibekrampf beweist am besten ihre unsichere Wirkung. Die Fig. 57 a und b zeigen solche einfachste mechanische Beihilfen, die

überall leicht zu beschaffen und ebenso leicht für den betreffenden Fall zu modificiren und combiniren sind. Der von Debout gegebene Ueberblick über solche Apparate gegen den Schreibekrampf beweist durch die zahlreichen Illustrationen leicht, wie trotz Anerkennung der richtigen Behandlungsgrundsätze die Technik doch in verschiedenster Weise solchen einfachen Anforderungen gerecht zu werden versucht.

Wesentlich aber bleibt bei der mechanischen Beihilfe durch solche nur prophylactisch verwerthbaren Fixationsapparate, die meiner Erfahrung nach ihre Hauptwirkung in den Fällen entfalten, wo beim Schreiben bald ein spannendes und krampfhaftes Gefühl in den Fingern sich einstellt, die methodische Anwendung electro-therapeutischer Kuren, die durch örtliche und allgemeine Bäder, Douchen u. s. w. unterstützt werden. Zur Bestimmung der jedesmaligen Indication dieser besonders auf die galvanische Behandlung recurrirenden Maassnahmen, sowie anderer antineurotischer Eingriffe — Strychnininjectionen u. s. w. — gewähren die Neuropathologien (Eulenburg, Erb) genügenden Aufschluss. Dieselben gestehen mit vollem Recht die trotz der mannigfachsten Erfolge im ganzen ungünstige Prognose ein; oft hilft nichts als die Aufgabe der das Uebel provocirenden Beschäftigung!

Bei der Differenz des Causalnexus solcher Fingerspasmen darf es uns dann wieder nicht wundern, dass für eine ganze Reihe von Fällen energische Localbehandlung doch Erfreuliches leistet. So erzielt man durch energische Massagebehandlung mit täglicher „Effleurage“ an Hand, Vorderarm und Oberarm bisweilen derartige Besserung, dass die Beschäftigung ungestört fortgesetzt werden kann.

Keine Anwendung verdient die wie gegen das oft in Parallele gestellte Stottern, so auch gegen den Fingerkrampf gepriesene Tenotomie. Wenn Stromeyer auch den Schreibekrampf geradezu als „Spasmus habitualis des Flexor pollicis longus“ bezeichnet und dessen Tenotomie empfiehlt, und auf Grund eines geheilten Falles von neuem hierin einen Beleg für die Richtigkeit seiner Anschauung über die „antispasmodische Wirkung“ der Tenotomien überhaupt findet, so ist diese Wirkung doch sehr problematisch und brachten die später von anderen registrirten Misserfolge (Langenbeck) mit Recht diesen Eingriff in Misscredit. Haben wir auch, wie bereits oben erwähnt, bei heutiger Operations- und Verbandweise keine Störungen in der Heilung zu fürchten, so ist doch nach richtigerer Anschauung über das Wesen dieser Fingerkrämpfe von keinem Gesichtspunkte aus eine Indication für eine Operation zu gewinnen, die nur allein einer dauernden Retraction und Verkürzung einer Sehne entgegenwirken kann. Den definitiven Misserfolg auf scheinbar anfängliche günstige Wirkung solches operativen Eingriffes beschreibt uns Pitha in ausführlicher Krankengeschichte.

Der vielfach in diesem Abschnitt erwähnte antiseptische Verband besteht aus folgenden Schichten. Nach sorgfältigem Ausspryen der Wunde, dem bei gewissen Fällen noch ein Austupfen mit einem Wattebausch, welcher in einer 5% Chlorzinklösung ausgedrückt ist, folgt wird auf die Wunde selbst eine Carbolcompresse gelegt. Diese besteht aus einer 10fachen Schicht ungepreßter Gaze, die in Acid. carbolic. 10.100 Ol. lini durchgeknetet ist und so durchzogen in verdeckten Gefässen aufbewahrt sich wochenlang hält. Soll an bestimmter Stelle eine Compression ausgeübt werden, so wird statt der geschichteten Compresse an diese Stellen dieselbe Gaze als Ballen von Krullgaze gelegt. Darauf

folgt eine 1 bis 2 fingerdicke Lage Verbandwatte, d. h. 4% Salicylwatte nach Bruns; mittelst dieser wird das ganze Glied in grösserer Ausdehnung umhüllt. Hierüber wird ein die Watte überall überragendes Stück Firnisspapier gedeckt. Zur Herstellung desselben wird Seidenpapier auf beiden Seiten mit Leinölfirniss getränkt, nach Trocknen in luftigem Raum mit Talcum abgerieben. Diese ganze Umhüllung wird mittelst zahlreicher Touren einer in Wasser durchgedrückten appretirten Gazebinde fest angedrückt. Vermöge des reichlichen Stärkegehaltes klebt dieselbe fest und stellt nach dem Erhärten einen festen Kleisterverband dar.

Diese Verbandweise hat sich mir seit Jahren für alle Verletzungen und Operationswunden bewährt. Sie kann ohne jegliche Reizung zu verursachen, auf die zarteste Haut kleiner Kinder angewandt werden und genügt andrerseits auch bei den grössten Amputations- und Resectionswunden, um sichere Antisepsis zu garantiren. Das Protectiv ist hierdurch überflüssig gemacht und haben diese genannten Stoffe den Vortheil, in der angegebenen Weise haltbar und leicht herstellbar zu sein, während bekanntlich bei dem Listerschen Verbandmaterial z. B. der anfangs so starke Carbolgehalt später sehr wechselt, oft ganz verschwindet und so unsicher bleibt in der Wirkungsweise.

Das längere Berieseln mit dem Irrigator ist nur für die seltensten Fälle nöthig, es ist aus dem Grunde möglichst durch das Aussprayen zu ersetzen, da die Reinigung durch den 2% Carbolspray genügend ist und nöthigenfalls eben durch Abtupfen mit Chlorzinkwatte ergänzt wird, andrerseits auf reichliches Irrigiren immer eine sehr reichliche Wundsecretion folgt, so dass der Verband meist nach 24 Stunden durchfeuchtet ist. Ein auf Chlorzinkbetupfung angelegter Verband kann meist als wirklicher Dauerverband liegen bleiben, es machten z. B. durchschnittlich Ellenbogenresectionen bis zur Heilung der Resectionswunde nur 3—4 Verbände in den 4—5 Wochen nöthig (vergl. S. 86 und 86 Anmerkung).

4. Krankheiten der Gefässe und Nerven. Spontangangrän der Finger.

§. 94. Die an der Hand vorkommenden derartigen Erkrankungen, die mit ihren die Circulation und Innervation betreffenden Folgen oft die augenfälligsten nutritiven und functionellen Störungen bedingen, bieten ebenfalls nur in bestimmten Formen der Erkrankung ein chirurgisches Interesse dar, und sind es wesentlich die späteren Folgezustände, die unsere Behandlung erheischen, während die beginnende Affection und der Process als solcher vorwiegend der Beobachtung und Pflege des Neuropathologen anheimfällt. Es ist dies um so mehr der Fall, als die trophischen und functionellen Störungen selbst bei augenscheinlicher Betheiligung des Gefässapparates doch auch in solchen Fällen häufig primärneurotischer Natur sind; oft ist es jedenfalls schwer, die ausschliessliche Erkrankung der Gefäss- oder Nervenbahnen von einander abzugrenzen.

Entzündungen der Gefässe und deren Folgezustände finden wir an der oberen Extremität und besonders an den Fingern bedeutend seltener wie an der unteren Extremität. Während hier die chronischen Lymphangitiden und Periphlebitiden verhältnissmässig häufig sind, sehen wir an Hand und Finger immer die acuten Formen der Entzündung rasch zur Eiterung und phlegmonösen Verbreitung schreiten. Seltener tritt baldiges Rückgängigwerden ein, und finden wir ebenso ausnahmsweise die oben schon erwähnten Folgen der chronischen Lymphgefässentzündung, wie sie schliesslich im Bilde der aus Lymphangiektasie und Gewebshyperplasie resultirenden Elephantiasis vor Augen tritt. Ebenso selten wie an den Lymphgefässen sind auch an den Handvenen solche Folgezustände theils mechanischer Circulationshinderung, theils entzündlicher Processe der Wandungen mit nachfolgenden degenera-

tiven Störungen zu beobachten. Phlebektasien irgend welcher Form, Thrombosirungen, Verdickungen sind an Hand und Finger enorm selten.

Von allen Gefässen sind die Arterien noch am häufigsten entzündlichen und degenerativen Processen unterworfen, und die Folgezustände solcher Erkrankungen sind es auch, die gelegentlich directe locale Eingriffe erheischen. Wie schon erwähnt, ist es für manche der im klinischen Bilde lediglich nach dem Symptomencomplex bezeichneten Erkrankungen unmöglich, den Nachweis zu führen, ob die Innervations- oder Circulationsstörung das primäre Leiden darstellt. Das schliessliche Resultat, welches oft sehr bald, oft nach langer Vorerkrankung sich uns vorführt, ist fast immer die zur umschriebensten oder ausgedehnten Gangrän an den Fingergliedern gesteigerte trophische Störung. Diese sogenannte Spontangangrän der Finger ist also auf sehr verschiedene Ursachen zurückzuführen und tritt für einzelne derselben auch in differenter Form auf. Als wesentlich verschieden in Bezug auf Ursache, Verlauf und Behandlung sind zwei Gruppen von einander zu trennen, von denen die eine einen Process umgreift, der vorwiegend als vasomotorische Neurose aufzufassen ist, während der andere eine Endarteriitis (und Endophlebitis) darstellt.

Zur Gruppe der Trophoneurosen rechnen wir die Erkrankungen, welche unter dem klinischen Bilde des symmetrischen Brandes der Finger, Asphyxie locale, spontane Gangrän auftreten, ferner die, welche als lepröse Dactylolyse, Lepra mutilans s. anaesthetica, sowie die, welche als Sclerodactylie, als partielle Sclerodermie beschrieben wurde, die alle nach verschiedenen Symptomencomplexen schliesslich als Endsymptom die Gangrän, Mumification und Abstossung von Fingern oder Fingergliedern vor Augen treten lassen. Alle die Formen der trophoneurotischen Fingergangrän stellen zum Theil streng von einander zu scheidende Affectionen dar, zum Theil gehen die Bilder derartig ineinander über, dass die Bezeichnung des gegebenen Falles eine sehr schwankende bleibt.

§. 95. Als reiner Ausdruck vasomotorischer Störung centralen (spinalen) Ursprungs darf die von Raynaud zuerst genau beschriebene Form des symmetrischen Fingerbrandes gelten, dessen Anfangsstadium von ihm als „Asphyxie locale" bezeichnet wurde. Die Finger der Patienten (meist Frauen, seltener Kinder, bei diesen werden häufiger die Zehen befallen) werden plötzlich, meist ohne nachweisbare Ursache, bisweilen nach geringer Kälteeinwirkung, ja selbst nach psychischen Emotionen farblos, kühl, gefühllos, mit kaltem Schweiss bedeckt. Während manchmal dieser Zustand rasch vorübergeht und nur ziehende Schmerzen und brennendes Gefühl hinterlässt, folgt in anderen Fällen auf dies erste Stadium der localen Asphyxie allmählig das zweite: unter zunehmenden, auf andere Nerven ausstrahlenden Schmerzen färben sich die Glieder livide marmorirt, sind kalt und vollständig empfindungslos; es erheben sich Brandblasen, aus denen nach Entleerung des blutigen Serums umschriebene Geschwürchen entstehen. Raynaud unterscheidet zwei Formen des Auftretens der Anfälle: Bei einem werden die Glieder blass, kalt, gefühllos (doigt

mort). Diese locale Syncope entsteht durch spastische Contraction in Arterien und Venen, sie gleicht sich meist bald vollständig aus, indem auf die Ischämie wieder Füllung der Gefässe folgt. Bei der anderen Form entsteht durch alleinige arterielle Contraction venöse Stase, daher zwar auch Gefühllosigkeit, Kälte, Schmerzen, aber livide Färbung, locale Asphyxie, sie ist häufiger von minimaler Gangrän gefolgt. Auch aus diesem Stadium ist noch Heilung möglich, indem sich die Circulation und das Gefühl wieder herstellt und die Ulcerationen vernarben. In dieser Weise können sich Anfälle mehrere Jahre hindurch intermittirend wiederholen. In Folge der immer wieder auftretenden und vernarbenden Brandgeschwürchen sind schliesslich die Finger besonders an den Endgliedern mit festen weissen Narben bedeckt und erscheinen wie zugespitzt. Bisweilen tritt aber die Wiederherstellung des Blutlaufes nicht in genügender Weise ein und es folgt eine Mumification des grösseren oder geringeren Theiles der Nagelphalanx. Immer bleibt der Process auf geringe Ausdehnung beschränkt, in schweren Fällen geht die Cyanose und Anästhesie bis über die Fingerwurzel, immer ist die Erkrankung eine durchaus symmetrische, so dass, wenn nur ein Finger ergriffen ist, auf einer Seite auch sicher der correspondirende der andern Seite, sogar oft in demselben Grade afficirt wird. Dieser Umstand rechtfertigt die Annahme, die Ursache der Erkrankung im spinalen vasomotorischen Centrum suchen zu müssen, und begründet Raynaud hierauf die Behandlung mit dem constanten Strom in absteigender Richtung abwechselnd auf die Wirbelsäule und auf die Extremitäten applicirt. Er hofft hierdurch dem auf andauernde Circulationsstörung folgenden trockenen Brand vorzubeugen. Nach seiner Erfahrung bleibt die Prognose für alle Fälle günstig, indem ausser der umschriebenen nie fortschreitende Localgangrän oder schlimmere Zustände daraus hervorgehen. Auch Fischer verspricht sich von Chinin und der gefässerweiternden Wirkung des constanten Stromes in beginnenden Fällen Erfolg gegen diese auf spastischer Ischämie beruhende — analog dem Ergotinbrand — durch vasomotorischen Gefässkrampf bedingte trophische Störung. Auch Nédopil betont das symmetrische Auftreten, ferner die meist in Intervallen typisch sich zeigenden Anfälle, von denen die kürzeren meist ohne Folgen verlaufen, während die intensiveren bei längerer Dauer unter starken Schmerzen zur Gangrän führen, entweder zur Mumification wie bei der Erfrierung oder zu einer Pergamentmetamorphose mit Abblattern der abgestorbenen Parthien. Er beobachtete solche Gangrän einer Phalanx bei einer jungen Dame, bei der die homologe Phalanx der andern Hand verkümmerte.

Nach diesen Beobachtungen wird also von einem directen chirurgischen Einschreiten selten bei solcher symmetrischen Gangrän die Rede sein. Oertlich werden wir uns durch Beförderung der Circulation und bei vorhandener Gangrän durch gleichzeitige Desinfection, besonders durch die gleichzeitig stark irritirenden Campherlösungen entsprechend den bei Frostgangrän gültigen Massnahmen zu verhalten haben. In dem einzigen von mir beobachteten Falle lernte die Patientin bald durch rasche Einreibung von Campherspiritus und innerlichen Gebrauch von Moschustinctur in Wein die typischen Anfälle coupiren. Allerdings handelte es sich hier nur um die locale Syncope

und wurden die restirenden Empfindungsstörungen durch Galvanisirung immer bald gehoben.

§. 96. Von der Lepra mutilans, L. anaesthetica s. nervorum, werden Hand und Finger nicht selten befallen und kann, indem eine Phalanx nach der andern verloren geht, von der Hand schliesslich nur ein ungestaltener Stumpf übrig sein. Nachdem wir durch Virchow's Untersuchungen wissen, dass die Lepra anaesthetica lediglich eine Form der bekannten tuberösen Lepra (Aussatz) ist, bei der eine Perineuritis chronica leprosa zu den umschriebenen knotenförmigen oder diffusen Anschwellungen an den Nervenstämmen Veranlassung giebt, ist erklärlich, wie durch diese Nervenlepra sensible und trophische Störungen bedingt werden, die zunächst allerdings meist in der Haut sich abspielen. Bei dem Jahre lang sich hinziehenden Leiden treten an solchen anästhetischen Theilen sog. neuroparalytische Entzündungen auf, d. h. in Folge irgend welcher äusserer Insulte treten schwere Entzündungen und Zerstörungen auf, da einerseits gerade an den gefühllosen Theilen äussere Noxen weniger ferngehalten werden und wiederum an solchen Theilen alle Entzündungen leicht malignere Formen annehmen. Entweder führen sie rasch zu weiteren Ulcerationen oder dringen von umschriebener Eingangsstelle rasch in die Tiefe, so dass bald Periost und Knochen mit ergriffen wird und in Kürze die Abstossung des ganzen Gliedes folgt. Nicht nur Finger und Hand, sondern die Arme und Beine können dieserart abgestossen werden. In andern Fällen tritt Zerfall und Gangränescenz ein. Eine weitere Schilderung in Bezug auf Actiologie und Verlauf dieser eigenartigen Affection gehört nicht ins Gebiet chirurgischen Interesses und auch die Behandlung ist ja wesentlich eine hygienische und constitutionelle, während örtliche Eingriffe nicht in Frage kommen. Eine Erwähnung verdiente diese Form der Verstümmelung an den Fingern nur der eventuell zu stellenden Differentialdiagnose wegen. Selbstredend kann von einer „Lepra" nur die Rede sein bei Individuen, die aus Leprosenländern stammen. Bekanntlich haben sich die von Lepra heimgesuchten europäischen Territorien erheblich beschränkt und ist der Aussatz stabil geblieben nur in den aussereuropäischen Ländern, von denen wir allerdings in China, Indien, Aegypten, Persien die Erscheinung des Aussatzes so constant finden, dass sie sich heute genau so präsentirt wie seit Tausenden von Jahren (Wernich).

§. 97. Während also lepröse Dactylie bei uns nicht zur Beobachtung gelangt, finden wir eine andre zunächst ebenfalls als Hautaffection auftretende Erkrankung neben andern Körperregionen mit Vorliebe die Extremitäten befallen und an den oberen die auffallendsten Verunstaltungen hervorrufen. Das Hautsclerem, Sclerodermie, ergreift auch Finger und Hand nicht selten, so dass Ball die eigene Form als Sclerodactylie aufführte. Allein wenn auch bei dem so häufigen Ausgangspunkt des Hautsclerems vom Hals und Nacken aus bald die oberen Extremitäten mit befallen werden, ja in manchen Fällen (Paulicki u. a.) die Affection gerade an den Händen am weitesten vorgeschritten erscheint, so ist doch die Localisirung solches partiellen Hautsclerems allein auf einige Finger entschieden als seltenere

Ausnahme zu betrachten. Selbst wenn die oberen Extremitäten den Ausgangspunkt der Erkrankung darstellen, so sind es meist Vorderarm, Ellenbogen, Handgelenk und sehr selten die Finger. Es ist dies entschieden ein wesentlicher diagnostischer Anhaltspunkt, von dem aus wir genöthigt werden, manche der in der Literatur als Sclerodactylie aufgeführten Veränderungen, die auf Hand und Finger beschränkt blieben, in ihrer Bedeutung anzuzweifeln.

§. 98. Der sclerodermatische Process ist im wesentlichen bedingt durch eine fortschreitende Hypertrophie des Bindegewebes sowohl im Corium wie des Unterhautzellgewebes, mit der Wucherung des Bindegewebes geht eine Sclerosirung desselben einher, und während die zarten Faserzüge, die im normalen Zustande Träger der Fettzellen sind, bedeutend verdickt werden, atrophirt das eingelagerte Fettgewebe in gleichem Maasse, so dass schliesslich das ganze lockere maschige Zellgewebe eine derbe compacte Fasermasse darstellt. Indem sich auch die elastischen Fasern an dem Wucherungsprocess betheiligen, wird die bedeckende Haut fester an den darunter gelegenen Theilen adhärent, die normale Verschiebbarkeit hört auf, die Falten verschwinden, die Oberfläche nimmt ein glattes, glänzendes Aussehen an. Bald ist sie marmorglatt, bretthart, bald pergamentartig, lederartig, wie Narbengewebe anzufühlen, und liegt den Händen wie ein zu enger Handschuh an (Fuchs). Bisweilen geht der Verdickung, Verkürzung und schwieligen Verwachsung der Haut und des Unterhautbindegewebes untereinander und mit den retrahirten Sehnen der Finger ein Oedem des Zellgewebes voran, Hydrops lymphaticus, nebst Exsudation in den Sehnenscheiden. In diesem Stadium ergiebt sich dann eine Verwandtschaft mit der Elephantiasis arabum zu erkennen, während das spätere Stadium einen der Keloidbildung ähnlichen Befund gewährt und als „cicatricirendes Hautsclerem" bezeichnet wurde (Koeber). Der Process braucht meist längere Zeit zur Entwickelung, so dass oft Monate- und Jahrelang zur Ausbildung und ausgedehnteren Verbreitung erforderlich sind. In den Fällen, wo die Ausbreitung mit überraschender Schnelligkeit über grössere Bezirke geschieht, kann neben partieller Sclerosirung der Process in der Hauptsache nur in der Zellgewebsinfiltration beruhen, da das Stadium der Sclerosirung immerhin grösseren Zeitraum in Anspruch nimmt.

Eine vollständige Rückbildung der Gewebe aus diesem sclerosirten Zustande ist im allgemeinen kaum zu erwarten. Meist wird ein Jahrelanger Stillstand beobachtet, oft allmählige partielle Besserung, an den weniger intensiv befallenen Parthien wohl Heilung. Bisweilen tritt durch complicirende innere Erkrankung übler Ausgang ein.

Meist finden wir das weibliche Geschlecht mit Vorliebe befallen von der Erkrankung (Paulicki fand unter ca. 40 Fällen drei Viertheil Frauen und zwar am häufigsten im Alter von 25—38 Jahren), doch ist diese Thatsache eben so unerklärt wie die Sclerodermie in ihrer Aetiologie noch absolut dunkel ist. Wenn auch Fälle in einiger Anzahl mitgetheilt sind, bei denen notorische „Erkältung" als directe Veranlassung angegeben wird, während bei andern die Sclerodermie als Folge vorausgegangener Erysipele angesehen wird, und wieder in anderen die Induration an Stellen ihren Ausgang nahm, an denen

Verletzungen oder kleine Ulcerationen vorhanden waren (Förster, Gillette), so ist doch immer eine individuelle Disposition nie von der Hand zu weisen.

In der überwiegenden Mehrzahl der Fälle finden sich eben wie gesagt immer grössere Bezirke von Rumpf oder Rumpf und Extremitaten betheiligt, so dass das alleinige Ergriffensein der Hand und Finger zu den Ausnahmefallen gerechnet werden muss. Noch seltener endlich darf die zerstörende Ulceration oder gar Necrosirung an den Fingern als Folgezustand der Sclerodermie betrachtet werden.

In dem von Mirault beschriebenen und von Verneuil untersuchten und kritisirtem Falle waren im Laufe von 10 Jahren bei einer 38jährigen Frau nach und nach 7 Finger derart erkrankt, dass schliesslich 4 verloren gingen, 3 verkümmert blieben und nur 3 gesunde übrig blieben. Die Erkrankung begann jedesmal mit konischer Anschwellung des ganzen Fingers mit bald tiefer und tiefer sich markirender Abschnürungsfurche an der Fingerbasis. Fig. 58.

Fig. 58.



Fall von „Sclerodactylie". Zeigefinger an der Basis ringförmig eingeschnürt. Ring- und Mittelfinger bereits verloren.

In der Tiefe der abschnürenden Furche fand sich eine lineare, die Weichtheile durchsetzende hartnäckige Ulceration. Die mit der Difformitat einhergehenden unerträglichen Schmerzen und Functionsstörung nothigten nach und nach den rechten Ringfinger (1850), Mittelfinger (53), Mittelfinger links (56) abzunehmen. Der Ringfinger links erkrankte im Jahre 57, aber weniger intensiv; hier hatten 4 tiefe Längsschnitte, durch den abschnürenden Ring gemacht, zwar lang dauernde Ulcerationen, aber doch die Erhaltung des Fingers zum Resultat. Der Zeigefinger rechts war 1859 erkrankt, vergl. Fig. 58, und amputirt 62. Verneuil zog aus dem Symptomencomplex, Verlauf und Befund der anatomischen Untersuchung den Schluss: „il est évident pour moi que les anneaux cutanés rétractés qui se montrèrent sur les cinqs doigts n'étaient pas autre chose que des bandes de sclerodermie", die nach ihm rheumatischen Ursprungs ist und von der er eine Reihe von Fällen citirt, bei denen ebenfalls Abschnürungen vorkamen. Mirault selbst und mit ihm Desprès betrachten das Leiden als zur Elephantiasis gehörig wegen der langsam entwickelten Anschwellung und D. findet in dem Erfolg der Längsincisionen einen fernern Beweis,

da in Aegypten gegen Elephantiasis lange in Suppuration unterhaltene Cauterisationen — Thommous — als wirksames Mittel zum Aufhalten des Weiterschreitens der E. benutzt werden. In dem von Ball beschriebenen Fall wiederholten sich im Laufe von 5 Jahren mit kleinen aber vernarbenden Ulcerationen einhergehende zur kalten Jahreszeit recrudescirende trophische Störungen in mehreren Fingern, die schliesslich zu einer Atrophie des Gliedes führten, so dass der Finger konisch zugespitzt erschien. Auch im Falle von Hallopeau handelt es sich um schliessliche Retraction, konische Atrophie, Ankylose der Finger und wird hier allerdings die characteristische Veränderung der sclerosirten Haut beschrieben, die lediglich auf die Hände beschränkt war. Lépine beschreibt einen Fall von Melanodermie des Körpers, Melanodermie und Atrophie der Finger. Der einzige Fall, in dem es zur reellen Abstossung von Fingergliedern kam, ist der von Lionville der Soc. de Biol. vorgestellte, wo eine von Sclerodermie befallene Frau bereits einen Theil des Fingers verloren hatte und ein anderer Finger dem Absterben nahe war.

§. 99. Das typische Bild der von Hautsclerem intensiv befallenen Finger finden wir unter andern bei Koebner beschrieben, wo die Finger klauenförmig gebeugt sind, in ihrem verdickten Haut- und noch ein wenig ödematösen Unterhautgewebe die Flexorensehnen fast bis zur Aufhebung jeder passiven Beweglichkeit der Finger eingelöthet sind. Aehnliches Verhalten beschreibt Stein. Die stärkste Deviation in den Gelenken der klauenförmig flectirten Finger schildert Paulicki, indem die Interphalangealgelenke als fast unbeweglich, die Metacarpophalangealgelenke subluxirt sind, die Haut glatt und faltenlos, adhärent, in der Umgebung der Gelenke ein sehnenartig weisses Aussehen bietet. Da wir bei diesen hochgradigen Formen von Handsclerodermie keine Spur von Entzündung, Ulceration oder Nekrosirung finden, so müssen wir auch die Fälle, bei denen diese Folgezustände beschrieben wurden und es gar zu Abschnürungen ganzer Theile, Ulceration und Gangrän kommt, als Mischformen bezeichnen, bei denen neben dem Hautsclerem trophische Störungen vorliegen, die zu Veränderungen, analog den Destructionen bei der Lepra anästhetica, Anlass geben.

§. 100. In manchem Fall mag vielleicht die circumscripte ringförmige Hautcicatricirung (nach oberflächlicher Narbenbildung aus kleinen Ulcerationen, Erfrierungen u. s. w.) in ähnlicher Weise das primär die Ernährungsstörung Einleitende sein, wie die bei der congenitalen spontanen Dactylose in Frage kommende abnorme Epitheleinsenkung. Aus dem von Gruber beschriebenen Fall, sowie aus dem ersten der beiden von Menzel untersuchten, ersehen wir, dass aus den pathologischen bereits in foetu veranlagten Epitheleinsenkungen an der Fingerbasis es erst in späteren Jahren zur wirklichen Abschnürung — Dactylolyse — kommen kann. Bei dieser Form der spontanen Ablösung der Finger oder Fingerglieder Fig. 59 (vergl. auch § 46 und Fig. 40), wird es nie zur Narbenbildung kommen, sondern die Stumpfe eben von dem normalen Cutisgewebe und Epidermisstratum bedeckt sein, während wir bei den andern Formen Ulce-

ration, Narbenbildung und hierdurch eingeleitete ringförmige Abschnürung verfolgen können. Im klinischen Bilde vollständig gleich erscheinend, bietet sich die Phalangealabschnürung, welche bei der afrikanischen Race häufig beobachtet wird und unter dem Namen Ainhum beschrieben lediglich auf die Zehenglieder localisirt bleibt. Auch bei dieser ringförmigen Abschnürung der kleinen Zehe der Neger kommt es nicht wie bei der Lepra mutilans zu einer nach

Fig. 59

Spontane Dactylolyse (Menzel)

vorangegangener Anästhesie eintretenden und tiefer schreitenden Ulceration, sondern es bildet sich (vermuthlich aus einer kleinen Epithelabschürfung ausgehend!) eine Epidermiswucherung rings um die Zehenbasis herum, unter der das Cutisgewebe schrumpft. Unter der Constriction solcher an Tiefe zunehmenden Furche schwindet bald der Knochen, der immer in seiner Continuität atrophirt und endlich zu einem fibrösen Strang sich an der Umschnürungstelle umwandelt. Schliesslich fällt derselbe mit dem Zehenstumpf von selbst ab oder wird noch häufiger wegen der heftigen Schmerzen, die die circuläre Abschnürung begleiten, entfernt; nie findet die Ablösung der Zehe wie bei der Lepra anaesthetica in der Gelenkverbindung statt (Wucherer).

§. 101 Bei dieser merkwürdigen spontanen Phalangeallösung sowohl wie bei den analogen Formen der auf Hautsclerem wie anderweitigen, durch etwaige Narbenconstriction bedingten circulären Abschnürungen wird die erste Hilfe immer in der multiplen Discision des abschnürenden Ringes durch Längsschnitte beruhen. Beim Ainhum sah Silva Lima Erfolg hiervon und erwähnten wir die Beobachtungen von Mirault, bei der als Sclerodactylie angesehenen Erkrankung. Ob gegen die andern Gewebsveränderungen bei Lepra, Sclerodermie, Elephantiasis durch allgemeine und Localbehandlung mit Aussicht auf Erfolg einzuschreiten ist, wird immer dem individuellen Falle angepasst werden müssen und lässt sich bei der Seltenheit der Erkrankungsform nicht im allgemeinen bestimmen. Im wesentlichen wird es immer auf eine genaue Erforschung der die Bildung des abschnüren-

den Ringes veranlassenden Momente ankommen. Bei der Sclerodermie scheinen neben symptomatischer interner Behandlung der örtlichen Application von Bädern, Inunctionen, Massage Erfolge nicht abzusprechen zu sein; jedenfalls mögen sie bei den mit vorgängigen ödematösen Infiltrationen sich einleitenden Sclerosirungen letztre sehr hintanhalten und auf kleinere Grenzen zurückführen.

§. 102. Gegenüber diesen mit Difformitäten und Abschnürungen der Glieder einhergehenden nutritiven Störungen haben wir es beim auf Ergotismus beruhenden örtlichen Brande lediglich mit einer auf Ischämie beruhenden Mumification zu thun. Während bei der Vergiftung durch Mutterkorn die geringeren Grade der Intoxication bekanntlich nicht selten zur Beobachtung gelangen und also Circulationsstörungen, Kälte, Taubheit in den Extremitäten, andrerseits Sensibilitätsstörungen, verbunden mit Hyperästhesie auftretende Convulsionen zur Erscheinung gelangen, sind sowohl beim epidemischen Auftreten der „Kriebelkrankheit" wie bei sporadischer Ergotinvergiftung bis zur Gangrän an den peripheren Theilen gesteigerte Störungen relativ selten. Immer treten dieselben aber in Form des trocknen Brandes auf; indem auf die Blässe und Kälte die livide Färbung des Gliedes folgt, schreitet unter zunehmender Einschrumpfung die Hämatinverfärbung durchs gelbe, braune zum schwarzen Colorit fort, und bietet in diesem Stadium die characteristischen „Mumienfinger" dar, wie wir sie in analoger Weise nur bei Erfrierungen und Gangraena senilis kennen. Da letztere fast ausnahmslos an den unteren Extremitäten vorkommt, so wird eine bezügliche Differentialdiagnose im gegebenen Falle nicht zu verfehlen sein. Auch vom „symmetrischen Brand" der Extremitäten werden die anamnestischen Erhebungen den Ergotismusbrand trennen lassen, sowie bei letztrem die verangegangenen oder begleitenden Intoxicationssymptome stringent sind. Bei der Behandlung treten für die localen Erkrankungen lediglich die bereits erwähnten circulationsbefördernden Massnahmen in den Vordergrund.

§. 103. Wenn schon beim Ergotismusbrand die Discussion darüber schwebt, ob die Intoxication wesentlich auf die Gefässe primär oder secundär vermittelst der Innervation eingewirkt hat, die spastische Ischämie aber doch wohl zustande gebracht wird durch eine vom Centralnervensystem aus angeregte spastische Contraction der Gefässmuskulatur, so finden wir nun andrerseits eine andre Gruppe von trophischen Störungen an den Extremitäten, die zu analogen Localerkrankungen Anlass geben wie die erwähnten, deren Ursache allein in einer primären Erkrankung der Gefässe gesucht werden darf. Das Gebiet dieser Erkrankungen hat sich in neuerer Zeit wesentlich erweitert und wir haben hiermit Aufklärung für eine Reihe von Fällen von Spontangangrän an den peripheren Extremitätenbezirken erhalten, die einestheils früher der Gangraena senilis zugerechnet wurden, andrerseits auf unbekannte nutritive Störungen zurückgeführt werden mussten. Wir können nur bekennen, dass wir uns in Bezug auf das Erkennen des thatsächlichen Vorkommens primärer Gefässerkrankungen in einem Kreise herumbewegt haben und heute wieder an einem Anfange, der lange Zeit völlig in den Hintergrund gedrängt

war, angelangt sind. Tiedemann hatte seiner Zeit in dem durchaus classischen Werke: von der Verengerung und Schliessung der Pulsadern in Krankheiten, die idiopathische Gefässerkrankung so in den Vordergrund gestellt, dass, nach der von Virchow gegebenen Darlegung des wahren Zusammenhanges der thatsächlichen Gefässverschliessung mit Embolie und Gefässthrombose, eine primäre Affection der Gefässwandung überhaupt als völlig unerwiesen angenommen galt, bis endlich neuerdings auf die nicht so selten festzustellende selbstständige Arteriitis und Phlebitis in verschiedenster Form und Ausdehnung hingewiesen wurde (Köster, Friedländer, Winiwarter). Tiedemann wollte durch seine Untersuchungen „die grosse Neigung der inneren Haut der Pulsadern bei mechanischen und chemischen Einwirkungen in adhäsive Entzündung versetzt zu werden" nachgewiesen haben. Unter den Folgen der durch Entzündung bedingten Arterienobliteration war in manchen Fällen die Gangrän der betreffenden Abschnitte beobachtet. Solche durch Endarteriitis obliterans entstandene Gangrän wurde in jedem Lebensalter beobachtet und sammelte T. 9 Fälle derartiger Gangrän an der oberen Extremität (bei einem 1½jährigen Kinde Gangrän des Armes, Solly; bei 18jährigem Mann der Finger und Hand, Cooper; bei 20jährigem Mädchen Hand und Vorderarm, Roux; bei 50jähriger Frau rechte Arm, Ségond; bei 56jährigem Mann linke Hand und Arm, Heermann; bei 67jährigem Mann linke Hand und Arm, Cruveilhier; bei 74jähriger Frau linke Arm, Rostan; Böckel erwähnt einer Frau, die im Laufe mehrerer Jahre wiederholt an Gangrän der Hände und Füsse litt und an allen Zehen und Fingern mehrere Glieder verloren hatte).

Zweifellos gehört ein Theil der von Tiedemann herbeigezogenen Fälle lediglich der primären Embolie und deren Folgen an. Allein bei einer andern Gruppe können wir die Möglichkeit primärer Gefässerkrankung nicht abweisen und trifft ein gleiches für einzelne Angaben von Hodgson. Friedländer wies nach, dass bei der Arteriitis obliterans es sich um die „Entstehung eines sehr zellenreichen Bindegewebes handelt innerhalb der intima der mittleren und kleineren Arterien, welche zu einer Verengerung des Lumens derselben und schliesslich zu vollständiger Ausfüllung des Lumens mit festem Material, zur Obliteration führt." — Ferner hat Winiwarter klargelegt, wie „nach wiederholten Schädlichkeiten wie Durchnässung, Erkaltung und dgl. bei Leuten, die noch nicht in dem Alter stehen, in dem Gangraena senilis vorkommt, sich ein chronischer Wucherungsprocess an den Nerven und Gefässen entwickelt; es handelt sich hier um einen Wucherungsprocess an der Intima, sowohl der Arterien als der Venen, der theils zur Verengerung theils zur vollständigen Obliteration ihres Lumens führte. Durch diesen Process tritt unter lange bestehenden Schmerzen durch schliessliche Gefässverschliessung Gangrän der Extremitäten ein. Nach solchen Vorgängen dürfen wir kein Bedenken tragen, auch schon bei klinischer Beobachtung einer Gruppe von peripheren Ernährungs- und Circulationsstörungen an den oberen Gliedmassen als Ursache eine örtliche Gefässerkrankung zu unterstellen. Gewiss sind wir berechtigt, eine Reihe zweifelhafter Fälle von „Spontangangrän" oder irregulärer Gangraena senilis als Folge der Endarteriitis obliterans zu betrachten.

Auch von der von Dupuytren beschriebenen „gangrène symptomatique par suite d'artérite" sind gewiss einige Fälle hierher zu rechnen und rechtfertigt es wohl, das angeführte Sectionsergebniss, die unter Obs. III und V von ihm mitgetheilte „symptomatische" Fingergangrän, als durch locale Gefässdegeneration bedingt anzusehen.

Jedenfalls gewinnen wir Anhaltspunkte zur Erklärung so mancher peripheren Störungen an Hand und Finger, wenn wir uns erinnern, dass solche vorgeschrittenen, zur Beobachtung und anatomischen Untersuchung gelangten Fälle chronischer Endarteriitis auch ihre Vorstadien haben müssen und dem entsprechend auch im klinischen Bilde eine Reihe örtlicher Symptome bedingen können, für deren Deutung uns sonst nur die vage Erklärung der „nutritiven Störung" bleiben würde.

Cap. IV.

Die Neubildungen an Hand und Fingern.

§. 104 In den bedeckenden Weichtheilen der Finger und Hand finden wir Neubildungen, die wir als für diese Bezirke characteristisch bezeichnen können: die Papillome, Angiome, Lipome, wie andererseits von der knöchernen Grundlage dieser Abschnitte mit besonderer Vorliebe die Chondrome ihren Ursprung nehmen. Alle übrigen Neoplasmen, Fibrome, Cysten, Sarkome, Carcinome finden sich zwar auch an den Händen vertreten, allein durchaus nicht häufiger oder in irgend besonders eigenartiger Form als wie wir sie auch an andern Körperregionen finden.

§. 105. Für die Papillome, Warzen, stellen die Streckseiten der Finger und Mittelhand den Lieblingssitz dar, während die volaren und lateralen Bezirke selbst bei dem so häufigen multiplen Auftreten mehr weniger verschont bleiben. So wie an Anzahl die Warzen an der Hand und den Fingern oft eine erstaunliche Summe erreichen, so dass oft in kurzer Zeit die Hand wie übersät erscheint, so gewinnen einzelne oft einen so bedeutenden Umfang, dass sie kaum mehr den bekannten, so unbemerkt entstehenden und ebenso häufig unmerklich verschwindenden Hautwarzen ähneln Ich hatte zur Zeit ein Exemplar vor mir, wo die halbe Dorsalfläche der Grundphalanx des Zeigefingers von der aus fast centimeterhohen Pallisaden zusammengesetzten und stark zerklüfteten Geschwulst bedeckt ward! Solche voluminösen Warzen erheischen schon eo ipso eine auf Entfernung gerichtete Behandlung, während bei kleinen Exemplaren mehr cosmetische als functionelle Rücksichten die Beseitigung indiciren. Oft verschwinden selbst ziemlich umfangreiche Warzen, wie angedeutet, von selbst, ja selbst in grosser Zahl vorhandene sind bisweilen ebenso unmerklich verschwunden wie sie sich hervorgebildet hatten (daher auch die Wirkung der vielgebräuchlichen sympathetischen Mittel!). Solche Spontanheilung ist ebenso erklärlich wie die scheinbare spontane Entstehungs-

weise: Ohne Zweifel sind die meisten Warzen in ihrer Entstehung auf locale Traumen zurückzuführen, welcher Art der örtliche Reiz auch immer gewesen sein mag, und so wenig wir eine Erklärung dafür haben, warum das einemal vielleicht ein Erythem, das andremal ein Ekzem und das drittemal eine papillare Hyperämie und papilläre Wucherung resultirt, so scheint es doch nicht eines specifischen Reizes zu bedürfen, vielmehr nur die individuelle locale oder temporäre Disposition solcher Papillombildung Vorschub zu leisten. Die Spontanheilung erfolgt in analoger nur retrograder Weise: durch irgend welchen Insult bilden sich Thrombosirungen in den papillaren Gefässschlingen — man sieht bei solchen von selbst schwindenden Warzen deutlich das Auftreten schwarzer Pünktchen entsprechend den thrombosirten Papillen — in Folge dessen mangelhafte Ernährung, Schrumpfung der gewucherten Papillen, Abbröckeln der verhornten Epidermislager, normale Ueberhäutung im Niveau der umgebenden Cutis.

§. 106. Solche leicht in grosser Zahl an den eigenen Händen zu machende Beobachtungen geben uns auch leicht den bequemsten und sichersten Weg an zur Behandlung der Warzen. Das gebräuchliche Betupfen mit Höllenstein kann nur auf grossem Umwege zum Ziele führen, da erst nach Herbeiführung von Gerinnung durch Silberalbuminatniederschläge in den weicheren bedeckenden Gewebsschichten, also nach Abbröckeln der dicken Epidermisschichten, durch die Silberimbibition, Thrombosirungen der ernährenden Gefässschlingen bewirkt werden können. Das rascher zum letzten Ziele führende Verfahren des Abtragens der Warze in der Höhe der umgebenden Haut durch flachen Scheeren- oder Messerschnitt und darauf ausgeführte Lapisätzung hat wegen der aus den durchtrennten weitklaffenden Gefässschnitten stattfindenden Blutung einen unsicheren Erfolg, der meist nur durch öftere Wiederholung der Cauterisation ergänzt werden kann. Die Ligatur ist gut anwendbar nur bei gestielten Warzen, wie sie an Hand und Finger selten sich präsentiren. Die Excision erfordert, um mittelst ihrer Anwendung des Vortheils einer primären Vereinigung der gesetzten Wunde theilhaftig zu werden, das Ausschneiden eines langgezogenen Ovales und bedingt somit immer die Aufopferung einer grösseren Parthie gesunder Haut, daher bei einigermassen umfangreichen Geschwülsten eine selbst in der so verschiebbaren laxen Handrückenhaut nicht wünschenswerthe Verletzung, die an den Fingern entschieden zu vermeiden bleiben muss. Bei kleineren Papillomen ist sie wohl anwendbar, erfordert aber auch immer zur Vermeidung einer Wundinfection einen Occlusivverband, darf daher nicht den Anspruch auf Bequemlichkeit des Verfahrens machen. Ebenso sicher wie bequem bleibt immer die Cauterisation, die man in Ermangelung des expeditesten Platina candens durch alle möglichen Aetzmittel ausführen kann. Mir hat sich als jederzeit für diesen Zweck anwendbar am rationellsten die Chromsäure bewährt (acid. chromic. 1 : 3 aq.), die mittelst zugespitzten Holzstäbchens in die Basis der Geschwulst eingeimpft wird, während die Geschwulst durch seitliche Compression zwischen zwei Fingern möglichst hervorgedrängt wird und zugleich durch den Druck eine Blutung und dadurch Verhinderung des tiefern Eindringens des Cauteriums vermieden wird.

Durch solche im ganzen Umkreise durchs Papillom vollzogene radiäre Basalcauterisation (Fig. 60) bröckeln schon in der ersten Sitzung die prominenten Papillenparthien ab und die durch das eindringende Aetzmittel thrombosirten Gefässe der gewucherten Papillen

Fig. 60.

Radiäre Basalcauterisation der Warze

lassen keine neuen Excrescenzen hervorkommen: bisweilen genügt schon eine einmalige Wiederholung des Verfahrens mit nachfolgendem Aufdrücken eines Wattkügelchens und Heftpflasterumwickelung, um unter dem trockenen aseptischen Schorf baldige Ueberhäutung zu erzielen.

§. 107. Die Angiome kommen an Finger und Hand in umschriebener und der Fläche nach ausgebreiteter Form vor und beide Formen zeigen sich entweder als cutane, subcutane oder tiefere (selbst osteale) Gefässwucherungen.

Kleine umschriebene cavernöse Geschwülste finden sich besonders an den Fingerspitzen und werden hier oft für Warzen gehalten. Wenn auch in gefässreichen Papillomen im äusseren Bilde grosse Aehnlichkeit vorliegt, so ist das Verhalten dieser letzteren doch dem differenten Ausgangspunkt entsprechend ein durchaus anderes. Bisweilen kann sehr wohl, besonders nach vorausgegangenen malträtirenden Eingriffen, die Unterscheidung eines Granuloms, Papilloms, Angioms am Finger im ersten Augenblicke Zweifeln unterworfen sein. Für das erstere bleibt immer der vorausgegangene epidermoidale Substanzverlust Erforderniss zur weiteren Entwickelung; die Warze zeichnet sich durch massige Epidermislager an der Oberfläche aus, während die cutane oder epidermoidale Bedeckung bei den Angiomen nur die normale Schichtung gewahrt; so kann nach Zerstörung der Oberfläche allerdings eine Verwechselung im klinischen Bilde vorkommen. Im Grunde trifft dies jedoch nur für die kleinsten Formen zu, besonders also im Beginn der Entwickelung zu hervortretenden Geschwülsten, da im übrigen die digitalen Angiome in Farbe, Consistenz und Fortschritt in der Grössenentwickelung hinlänglich erkennbare Eigenthümlichkeiten besitzen. Die als umschriebene, bläuliche, rundliche oder maulbeerartig höckerige compressible (erectile!) Hervorragungen sich präsentirenden, oft in grösserer Anzahl vorhandenen Gefässgeschwülste (siehe Tafel II Fig. 5) gehen meist von den subcutanen Venen aus und sind also nach Virchow's Unterscheidung als subcutane phlebogene Angiome characterisirt. Meist haben dieselben einen exquisiten cavernösen Bau und sind wie

V. bewies trotz des scheinbar ausschliesslich venösen Ursprungs doch von zuleitenden Arterien betheiligt. Diese cavernösen Angiome sind gerade an Vorderarm und Hand auffallend häufig beobachtet und zwar bisweilen in staunenswerther Anzahl an ein und demselben Individuum. So zählt Esmarch 40 und Schuh 100! In dem Umfang von Erbsen- bis höchstens Wallnussgrösse wechselnd, entwickeln sie sich meist langsam und fast ausschliesslich bei Erwachsenen, wie Virchow vermuthet aus den Vasis vasorum entstehend (im Fall von Hanssen auf ein Trauma zurückführbar). Wenn schon bei einigen der Anfangstermin in die Kindheit zurück zu verlegen ist (Esmarch), so ist doch das Auftreten congenitaler erectiler Geschwülste an Hand und Fingern selten (Cavasse) im Gegensatz zu den teleangiektatischen Angiomen, die als congenitale Nävi an der Hand selten sind. Während sich dieselben oft stetig an Zahl und Grösse vermehren, findet bei weiblichen Trägern solcher Angiome erwiesenermassen eine Zu- und Abnahme des Umfanges im Zusammentreffen mit der Menstruation statt, ja Kreysig beobachtete bei einer 72jährigen Frau am linken Zeigefinger ein solches Angiom, das monatlich unter regelmässig wiederkehrender Schwellung zu einem tropfenweise stattfindenden „Blutschwitzen" die Quelle abgab.

§. 108. Alle diese aus Hyperplasie und gleichzeitiger Ektasie des betreffenden Gefässabschnittes hervorgehenden cavernösen Angiome treten hier als umgrenzte abgekapselte Geschwülste auf, die daher auch mit wenigen Ausnahmen als herausschälbar gelten müssen. Wie weit man in solcher planmässigen Durchführung der vorsichtigen Exstirpation cavernöser Angiome an Hand und Fingern gehen kann, lehrt uns der günstige Erfolg, den Esmarch durch 5 aufeinander folgende Operationen bei der mit über 40 isolirbaren Tumoren an der linken Hand behafteten Patientin erzielte.

Nur bei kleinen oder wegen mangelnder Abgrenzung resp. wegen eingetretener Verwachsung in der Umgebung nicht entfernbaren derartigen Fingerangiomen ist das Platina candens zu bevorzugen. In wenigen Fällen, wie z. B. nicht isolirbaren, durch Aufbruch und Ulceration complicirten Geschwülsten kann man durch wiederholtes Aufdrücken von Ballen mit Liq. ferri sesquichlor. getränkter Watte zum Ziele kommen, während zu anderen schwacheren Cauterisationen oder gar oberflächlichen Abtragungen jedenfalls nur ein error in diagnosi verführen könnte, der sich durch Blutungen und stärkere Proliferation bald rächt.

§. 109. Die andere Form der subcutanen Angiome, die vorwiegend im Unterhautfettgewebe sich verbreitenden, auf die Cutis übergreifenden und oft zu erheblicher Grösse sich entwickelnden Lipogenen Angiome (Virchow) kommen an Finger und Hand nicht häufig vor. Dieselben sind weniger häufig multipel vorhanden, seltener scharf umgrenzt und durch besondere fibröse Bindegewebsschicht abgekapselt, vielmehr kommen sie als diffusere Geschwülste hauptsächlich an denjenigen Bezirken zur Entwickelung, an denen physiologische Prävalenz des Panniculus adiposus einen günstigen Mutterboden bietet. An der Hand trifft dies neben der Fingerpulpa besonders nur den

Daumen- und Kleinfingerballen. Da an diesen Orten auch wirkliche Lipome — selbst congenitalen Ursprunges — vorkommen, so sind Verwechselungen in der Beurtheilung derartiger Geschwülste naheliegend und bei vorgenommenen Exstirpationen zu Tage getreten. Sommaire lebt sogar in dem naiven Glauben, dass Duplay der erste sei, der vor der Operation ein solches Lipoma teleangiectodes diagnosticirt habe: es hatte sich nach Stoss über dem Metacarpus II entwickelt im Unterhautgewebe.

Viel weniger unseren therapeutischen Eingriffen zugänglich sind die diffusen cutanen Angiome, die in ihrer Anlage wenigstens meistens congenital sind; die Weiterentwickelung erfolgt im Laufe mehrerer Jahre, während die Entstehung in späterer Zeit entschieden seltener ist, wenn schon auch für die spätere Entwickelung Belege existiren. Den exquisitesten Fall letzterer Art beschreibt Krause.

§. 110. Gerade an den oberen Extremitäten finden sich solche Gefässwucherungen, die nach und nach grössere arterielle und venöse Bezirke umgreifen und anfangs von kleinen Angiomen am Finger ausgehend, schliesslich die ganze Extremität wie mit prallen Blutsäcken umgeben erscheinen lassen. Häufiger finden sich die rein venösen Gefässwucherungen. Zu den von Pitha, Schuh, Lamorier beschriebenen Fällen, in denen schliesslich die ganze obere Extremität von den grossen, bläulich durchscheinenden, dem Verlaufe der Venen folgenden Blutsäcken umgeben war, während die tieferen Gebilde Weichtheile und Knochen atrophirten, füge ich einen analogen Befund, den ich während mehrerer Jahre an einem jetzt erwachsenen Patienten von seinen Kinderjahren machen konnte. Auch bei diesem handelte es sich in der ersten Kindheit nur um auffallend starke Entwickelung der subcutanen Venenstränge von fast allen Fingern rechter Hand bis zum Oberarm aufwärts (Taf II, 4.) Schliesslich entwickelte sich allmählig eine derartige sackartige Erweiterung sämmtlicher Venen, dass in herabhängender Haltung, die ganze Extremität zu gewaltigem Umfang geschwellt, in der diffusen blauschwarzen Färbung wie ein wahrer Blutschwamm erschien, an dem man die atrophirten Muskeln und Knochen durch die leicht zusammendrückbaren Gefässsäcke durchfühlen konnte. Bei erhobenem Arm sah man Schwellung und livides Colorit mehr und mehr schwinden, so dass endlich die schlaffe, gefaltete Haut nur in dünner Schicht die an Volumen erheblich verkleinerten Weich- und Sceletttheile umgiebt. Wenn auch hiernach vorwiegend eine diffuse Wucherung und Erweiterung des venösen Gefässgebietes vorliegen musste, so sind doch in allen derartigen Fällen auch die arteriellen Bezirke ebenfalls wesentlich verändert, wie die anatomischen Untersuchungen gleichartiger Objecte uns lehrten. Es handelt sich um eine congenitale Phlebarteriektasie der oberen Extremität. Sehr belehrend sind die genauen Beschreibungen einschlägiger Fälle von Nicoladoni, in denen schon die klinische Beobachtung bewies, dass das Territorium der Capillaren geschwunden ist und in den erweiterten Blutbahnen die arterielle Pulswelle direct in das Venennetz hinübergeleitet wird. Die erste Veränderung beginnt in solchen Fällen an den reichen Anastomosen der Hohlhand und schreitet von hier auf-

wärts. Am auffälligsten sind immer zunächst die ableitenden Venenbahnen betheiligt, so dass man jahrelang augenfällige Veränderungen z. B. nur an dem Venennetz des Handrückens und weiter an der Cephalica und Basilica sieht, während die übrigen Gewebsumwandlungen nur auf genauere Durchtastung sich kundgeben.

§. 111. Im Gegensatz zu diesen im ersten Anfange wohl meist in der intrauterinen Entwickelung sich einleitenden Gefässerkrankungen stehen die selteneren Beobachtungen diffuser Angiektasien der oberen Extremität nach Traumen in späterer Lebensperiode. Krause machte die anatomische Untersuchung eines von Stromeyer im klinischen Verlaufe der Erkrankung beobachteten und amputirten, von colossaler Angiektasie befallenen Armes, an dem sich nach Handverletzung durch Hundebiss im Verlaufe von 20 Jahren von der Narbenstelle aus eine diffuse Erweiterung aller Gefässe der Hand und des Vorderarmes mit theilweisen directen arteriell-venösen Anastomosen ausgebildet hatte. Derartige Fälle gehören jedoch mehr dem Gebiete des Aneurysma an und werden in analogen Fällen auch als Angioma racemosum arteriale bezeichnet, da das Primäre hierbei zweifellos die Veränderung im arteriellen Gebiete abgiebt, mag dieselbe in der Anlage als congenital vorliegen, oder, durch mechanische Verletzungen erworben, sich später entwickeln. Diese diffusen Arteriektasien im Gebiete der Verzweigung einzelner Arterienstämme sind an Hand und Finger bedeutend seltener wie am Kopf. Der von Breschet (Fig. 61) beschriebene und abgebildete Fall von Aneurysma cirsoides der Vorderarm- und Handarterien bildet noch immer das einschlägige Paradigma. Bardeleben beobachtete analoge Arteriektasie am Kleinfinger und brachte dieselbe durch Galvanocaustik zur Heilung, während Nélaton bei einer aus kleiner ange-

Fig. 61.

Aneurysma cirsoides der Vorderarmarterien (Breschet).

borner Teleangiektasie entwickelten Erweiterung kleiner arterieller Gefässe am Zeigefinger eines 5jährigen Kindes mit Erfolg die Ligatur ausführte an dem zur Stärke der Radialis entwickelten zuführenden digitalen Arterienzweige, der von stark geschwollenem Venenstrang begleitet war (vergl. §. 157).

§. 112. Ueberhaupt ist für die Behandlung aller derartiger arteriellen Angiome Compression und Ligatur immer zunächst ins Auge zu fassen, da wir selbst über einen grosseren Theil der oberen Extremität verbreitete diffuse Arterieektasien in dieser Weise zur Heilung gelangen sehen. Mitunter muss allerdings mit der Ligatur der centralen Armarterie gleichzeitig der vorwiegend befallene periphere Fingerabschnitt entfernt werden, um sichere Heilung ohne intercurrirende Gangrän zu erzielen, wie die hauptsächlich bekannten Fälle beweisen: Wardrop: Lig. der A. radialis und ulnaris, später Circumcision der Geschwulst am Ringfinger und örtliche Doppelligatur der dilatirten Gefässe; Russel: Lig. der A. ulnaris und Entfernung der Oss. metac. IV und V wegen wallnussgrosser pulsirender Geschwülste am kleinen und Ringfinger, die rasches Wachsthum und zunehmende Dilatation der Arterien und Venen des ganzen Armes zeigten; Laurie: Lig. der kleinfingerstarken A brachialis bei starker Dilatation aller Gefässe des Vorderarmes und Hand und später nochmalige isolirte Lig. der A. ulnaris, auf die Gangrän des 4. und 5. Fingers folgte.

Am meisten leistet jedenfalls die Unterbindung des betreffenden Arterienstammes bei den an der Hand nicht seltenen traumatischen Aneurysmen. Es sind dies weniger häufig primäre diffuse traumatische Aneurysmen als secundäre circumscripte, in der Arterien- und Weichtheilnarbe sich entwickelnde pulsirende Geschwülste, die dann ihrerseits wieder in selteneren Fällen im Laufe der Jahre zu den diffusen Arterieektasien Anlass geben. Interessante Belege solcher circumscripten traumatischen Aneurysmen der Hand, wie sie um eingedrungene Fremdkörper (Glassplitter, Nähnadel) unter der Palmarfascie sich ausbilden oder durch das Wandern der Fremdkörper hervorgerufen werden, giebt Führer.

Für die diffusen Phlebektasien der Hand und des Armes bleibt nur die palliative Behandlung durch zweckmässige elastische Compressionsbandagen, die aber, da sie nur bei dauernder Anwendung reellen Nutzen gewähren können, auf viele Schwierigkeiten in der Verwerthung stossen. Sehr riskant bleiben jedenfalls die für umschriebene und diffusive erectile Gefässgeschwülste empfohlenen Injectionen von Liq. ferri.

Richet hat zwar in einem Falle, wo bei einem Knaben innerhalb 2 Jahren an Hand und Vorderarm sich eine massige, venös-erectile Geschwulst entwickelt hatte, durch Injection von 5—20 Tropfen mittelst Pravaz'scher Spritze bedeutende Besserung erzielt, während Nélaton in ähnlichem Falle vergeblich bis zu 120 Injectionen gemacht hatte.

Für alle genannten Formen der Finger- und Handangiome bleibt als nicht genug zu beherzigender therapeutischer Grundsatz der Wahrspruch: Principiis obsta in vollster Geltung. Eine Mehrzahl von solchen Gefässwucherungen, die anfänglich durch geringen operativen Eingriff mittelst Ligatur, Platina candens oder Excision zu beseitigen war, kommt aus dem Grunde erst nach langer Fortentwickelung unter

den ungünstigsten prognostischen Verhältnissen zur Behandlung, weil die meist trügerische Hoffnung auf Stillstand oder gar Rückgängigwerden solcher Angiome von activem Eingriff zurückhielt und die relativ leichten Massnahmen verzögerte, bis selbst die schwierigste Operation nur unsichere Chancen bietet.

§. 113. Verhältnissmässig häufig verwechselt mit umschriebenen Angiomen der Finger werden, wie erwähnt, die Lipome (die auch als Angioma lipomatodes an Finger und Hand sich entwickelnden vergl. oben §. 109).

Die Lipombildung kommt nicht nur als ausgebreitete subcutane Fettgewebswucherung vor — eine diffuse volare Lipomatose der Finger erwähnten wir schon gelegentlich der congenitalen Hypertrophie derselben — sondern auch als abgegrenzte, allmählig wachsende Geschwülste finden wir an den Fingern und dem Handballen Lipome vor. Am Daumenballen habe ich bisher zweimal eine congenitale Lipombildung mehr diffuser Form beobachtet (Fig. 62), ohne gleichzeitige Hypertrophie des Gliedes, vielmehr waren durch den auf die darunterliegenden Theile ausgeübten Druck letztere eher atrophirt. Es scheint jedoch von der Zeit des vollendeten Körperwachsthums an ein Stillstand in der Geschwulstbildung einzutreten, so dass nur eine dem Körperwachsthum proportionale Entwickelung der congenitalen Fettgeschwulst sich ergiebt. Küster fand ein solches diffuses Lipom, welches sich bei einem 4jährigen Knaben vom Ulnarrand des Kleinfingers bis zum Ellenbogen erstreckte und durch wiederholte partielle Exstirpation beseitigt wurde. Die in der Hohlhand gelegenen Lipome täuschen ausserordentlich leicht palmare Hygrome der Sehnenscheiden vor (Fälle von Trélat und Boinet), da sie scheinbar Fluctuation darbieten, ja scheinbar selbst Crepitation, ähnlich der in Synovialhygromen durch die Corpora oryzoidea bedingten fühlen lassen; Volkmann fand sogar durchscheinende Beschaffenheit, so dass erst die Punction die Diagnose sichern konnte oder rationeller die Incision, aus der man die für alle Fälle nöthige Behandlung gleich folgen lassen kann. Die Exstirpation solcher Fingerlipome bietet keinerlei Schwierigkeiten, da meist, wie in den von Ranke beschriebenen beiden Fällen von Fingerlipomen an der Vola des Ringfingers und Daumens, selbst die Sehnenscheiden nicht direct verletzt zu werden brauchen bei der Herauslösung und selbst die grossen viellappigen Palmarlipome sich leicht mit ihren Fortsätzen herausziehen lassen (Boinet).

Fig 62.

Diffuse Lipombildung am Daumenballen

§. 114. Selten finden sich Fibrome an der Hand, am ehesten dürften noch paratendinöse Fibrome sich bieten, die dann in der naheliegenden Verwechselung mit Ganglien in der vorantiseptischen Zeit bei der Exstirpation durch die nachfolgende peritendinöse Eiterung verpönt waren. Auch Neurome kommen an den Fingern weniger zur Beobachtung als an den Hautästen der Nervenstämme des Ober- und

Vorderarmes vom Handgelenke aufwärts. Hesselbach löste eines unter der Palmarfascie vom Medianus heraus. Die von Blasius als „rückfälliges" Neurom beschriebene Geschwulst, die nach Exstirpation des hühnereigrossen Tumors zwischen Daumen und Zeigefinger recidivirte, ja sogar nach darauffolgender Amputation von Recidiv gefolgt war, kann kaum hier hergezogen werden. Am häufigsten finden wir diese Geschwülste als traumatische Neurome oder als Narbenneurome, zumal bei vorhandenen fremden Körpern — vor allem Resten von Glassplittern. Die Fälle von Weismann, Duret und Marmonteil, Beclard, Grainger, Adams geben zum Theil treffende Belege; sie erscheinen theils als wahre Neurome, theils als paraneurotische Fibrome u. s. w., deren Behandlung meist nur in der Exstirpation bestehen kann.

§. 115. Am meisten chirurgisches Interesse beanspruchen jedenfalls die von den Phalangeal- und besonders Metacarpalknochen aus sich entwickelnden Chondrome, die gerade hier als so häufig hervorgehoben werden müssen, dass wir bei der Untersuchung aller von harter Consistenz und langsamen Wachsthum an der Hand vorkommenden Geschwülsten an erster Stelle unbedingt immer an die Enchondrome zu denken haben. Sie kommen in der zweifachen Form der ostealen Chondrome vor: als centrale (innere, medulläre) und periphere (äussere, periosteale) und datiren ihre Entwickelung meist aus dem ersten Decennium des Lebens aus Fragmenten der ursprünglichen Knorpelanlage des betreffenden Skelettheiles, die innerhalb des wachsenden Knochens unverknöchert geblieben, später — vielleicht gelegentlich eines Traumas — der Ausgangspunkt der Neubildung werden (Virchow). Dolbeau fand unter 21 Fingerchondromen im Alter von 10—20 Jahren 11 Fälle, 20—30 Jahren 6 Fälle, 30—40 Jahren 2 Fälle, über 40 Jahre überhaupt nur 2 Fälle vor. Sie treten ausserordentlich häufig multipel (Fig. 63) auf und erreichen einige bisweilen einen colossalen Umfang, so dass es Fälle giebt, in denen alle Finger in unförmigste knollige Geschwulstmassen umgewandelt erscheinen. Die characteristischsten Bilder solcher Monstrositäten geben die Zeichnungen von Joh. Müller, Taf. IV Fig. 1, C. O. Weber Taf. I Fig. 1—3, Sandifort Taf. LVIII Fig. 4, Houel, Catalogue du Musée Dupuytren, Leo l. c. Bei mancher Verschiedenheit in der feineren Structur bieten diese Fälle doch im klinischen Bilde immer frappante Aehnlichkeit unter einander, wie ein Blick auf die Weber'sche Abbildung z. B. im Vergleich zu der Darstellung analoger Monstrosität der Mittelfinger von Ph. v. Walther zeigt, sowie zu der Abbildung der colossalen Mittelfingerchondrome von Fergusson. Schon Joh. Müller fand unter 35 Beobachtungen von Knochenchondromen 25 auf Mittelhand und Phalangealknochen kommend und übereinstimmend mit Paget's Statistik fand C. O. Weber auf 267 Knochenchondrome 103 auf die Handknochen fallend, u. z. kommen hiervon nur 26 als isolirte Enchondrome in Betracht, während 77mal ein multiples Befallensein vorlag, indem vor allem meist mehrere Phalangen oder Phalangeal- und Metacarpalknochen zugleich ergriffen waren. Während von den älteren Autoren unter der Bezeichnung der „Spina ventosa" sicher viele Fälle von Enchondrom der Hand mit einbegriffen wurden,

ist heutzutage der klinische Begriff selbstredend ein scharf begrenzter und auch im Krankheitsbilde am Lebenden leicht erkennbarer. Die Differentialdiagnose kann der granulösen Phalangealosteomyelitis (Spina ventosa) gegenüber kaum ernstlich in Frage kommen, nur könnte mit malignen Knochentumoren besonders dem Osteosarkom Verwechselung vorkommen, um so mehr, als mitunter gerade bei diesen Chondromen in späteren Stadien Erweichungsprocesse (myxomatöse Degeneration) und wirklich maligne Metamorphosen beobachtet werden. Ausser diesen digitalen Osteosarkomen, die immerhin meist durch ihr isolirtes Auftreten imponiren, auch in der Uebergangsform des Chon-

Fig. 63.

Multiple Fingerchondrome (Annandale).

drosarkoms kommen ferner als im klinischen Bilde zu analogen Auftreibungen führend Osteome und Exostosen vor und als Uebergänge zu den reinen Chondromen die Osteochondrome der Finger. Zu diesen Mischformen gehören die Fälle multipler Phalangealtumoren von Walther und von Scarpa, der bereits auf die durch Erweichung eintretende Malignität anfangs gutartiger Osteome hinweist. Der monströse Fall von Holmes, der einen 25jährigen Mann von 4 Fuss Körperhöhe vorzeigte, bei dem im 2. Lebensjahre Verdickung der Grundphalanx des Mittelfingers begann und die Veränderung an Händen und Füssen sich derartig steigerte, dass schliesslich der Umfang des Mittelfingers 18 Zoll, des Ringfingers 2 Zoll mass und das Gewicht der Hand 10 Pfund betrug, gehört mehr in die Rubrik der Hypertrophien.

Absolut unmöglich kann wohl im klinischen Bilde die Unterscheidung von den parostealen Fibromen der Hand sein, wie der von Notta beschriebene Fall eines hühnereigrossen, am Metacarp. I adhärenten Fibromes, sowie der von Busch abgebildete vom Metac. II

belegt, während meist allerdings die Fingerfibrome (vergl. oben) als paratendinöse oder paraneurotische Tumoren seitliche Mobilität vor den sonst an Entwickelungsweise und Consistenz wie Form ähnelnden Chondromen voraus haben.

Wir finden bekanntlich bei keiner Geschwulstform eine so grosse Anzahl von Einzelfällen wie beim Enchondrom, bei denen der Anfang der Geschwulst nach Angabe der Kranken auf traumatische Einwirkung zurückzuführen ist. Ein Unicum stellt der Morton'sche Fall dar, der von einem 16jährigen Burschen berichtet, der an beiden Händen die Phalangen und Metacarpalknochen voller Chondrome hatte, die zum Theil schon lange stationär waren und der behauptete, dass nach der geringsten Quetschung nach einiger Zeit eine neue Geschwulstbildung erfolge (Virchow, Geschwülste S. 480). Die nach Fracturen beobachtete Disposition zu localer und disseminirter Bildung von Knochengeschwülsten trifft mehr für die Osteom- wie Chondrombildung. Die Chondrome zeigen meist von kleiner, unbemerkter Auftreibung des Phalangeal- und Metacarpalknochens beginnend ein continuirliches Wachsthum, das schliesslich bis zu faustgrossem Umfang führen kann. Die Störungen, welche diese Geschwülste veranlassen, sind lediglich durch die zunehmende Grösse bedingte Functionsstörungen und mechanische Behinderung, die übrigens auch bei relativ bedeutender Geschwulst oft auffallend gering bleibt, da die Haut auch hier noch verschieblich, ja selbst die Sehnen, welche meist frei über die Geschwulstmasse hinziehen, in ihrem freien Spiel erst spät beeinträchtigt werden. So ist es erklärlich, dass bei diesen sich im Laufe der Jahre vergrössernden Knochengeschwülsten meist erst spät directe Abhilfe requirirt wird. Selten ist jedenfalls eine so rasche Entwickelung, wie sie Verneuil fand, wo sich bei einem 25jährigen Bäcker nach einem Schlage innerhalb 10 Monaten ein centrales Chondrom der Daumengrundphalanx entwickelte und zur Operation nöthigte. Nach der Weber'schen Uebersicht betrug die Durchschnittsdauer von 46 Handchondromen 13 Jahre (1 Jahr Minimum, 59 Jahre Maximum).

§ 116. Für die Behandlung müssen wir trotz der erwähnten spät bemerkbaren Störung doch wegen des sicheren Fortschreitens der Grössenzunahme für die frühzeitige Entfernung eintreten, um so mehr, als selbst bei centralen Chondromen dieselbe durch die partielle Resection zu ermöglichen ist, während die colossalen Fingerchondrome später nur durch verstümmelnde Operation zu bewältigen sind. Jedenfalls dürfen wir die Amputationen der ergriffenen Finger nur als ausnahmsweise indicirte Operation betrachten. Wir verdanken dem Vorgange von Dieffenbach und Blasius die Erfahrung, durch eine blosse Abtragung oder Ausschälung des Enchondroms eine definitive Heilung erzielen zu können. Dieffenbach stellte den Satz auf, dass, wenn die Geschwulst eine Hervorragung am Knochen bilde, die Heilung ohne Amputation durch blosses Abtragen der Hervorragung vollständig erreicht werden kann, ja dass selbst, wenn der Knochen in seiner ganzen Dicke in ein Enchondrom umgewandelt ist, durch Abtragung der überschüssigen Masse und den darauffolgenden Verknöcherungsprocess Verdickung des entgleisten Gewebes und Rückbildung der Knochenformation erzielt werden kann.

Während D. also besonders auf die möglicherweise eintretende Verknöcherung des Enchondroms nach der partialen Abtragung reflectirt, erwartet Blasius mehr eine Vereiterung des Restes und empfiehlt daher noch Application von Cauterium oder Haarseil. Die letzteren Massnahmen verwerfen wir vollständig. Bei periostealen und corticalen (Fig. 64) Chondromen genügt die Abtragung der Geschwulst

Fig. 64.

Corticales Fingerchondrom (Annandale).

an der Grenze des Fingerknochens mittelst Säge, Meissel oder schneidender Knochenzange vollständig, ja selbst wenn ein basaler Stumpf zurückblieb, ist oft genug Ossification an diesem eingetreten. Für die centralen Chondrome lassen wir mit der Herausschälung noch ein

Fig. 65.

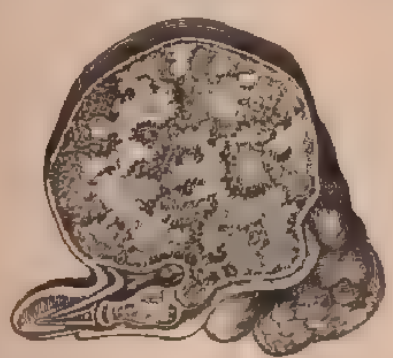

Medullares Chondrom auf dem Durchschnitt (nach Weber's Tafel).

Auskratzen der ganzen Parthie einhergehen, ja selbst wenn die Continuität des Knochens nicht erhalten werden kann, ist oft durch Continuitätsresection des betreffenden Metacarpus — da es sich in diesen Fällen meist um die Mittelhand handeln wird — noch das Glied zu erhalten, da eine Mitbetheiligung der Gelenkenden nicht stattfindet.

Schon Joh. Müller sagt, dass selbst wenn die Phalanx eines Fingers zu einer citronendicken Geschwulst aufgetrieben ist, doch in der Regel die Gelenkflächen erhalten sind und dann wohl an der Oberfläche der kugeligen Geschwulst sitzen. Selbstredend wird der subjective Werth des betreffenden Fingers die Grenzen dieser äussersten Erhaltung begründen; sind alle Metacarpi und Phalangen mehrerer Finger zu voluminösen sphäroiden Geschwülsten ausgedehnt, so dass von der Form des Knochens schliesslich nichts als die Gelenkfläche übrigt bleibt (Fig. 65), so wird an einzelnen die Entfernung nicht zu vermeiden sein und besonders die functionell weniger wichtigen geopfert werden müssen. In vielen Fällen aber, in denen früher unbedingtes Preisgeben der Glieder geboten war, zumal nach partieller Entfernung die secundäre Entzündung und Eiterung die Function des mit vieler Mühe erhaltenen Gliedabschnittes in Frage zog, können wir heutzutage durch Auslösen der Chondrome aus dem Knochen und Auskratzen der Höhle unter Erhaltung des Gliedes rasche Heilung schaffen. Es verdienen daher die von Roques und Parisot u. A. beschriebenen derartigen Operationen, die Verneuil und Sédillot bei centralen Fingerchondromen vornahmen, durchaus mehr Nachahmung als das anderweitig empfohlene Princip, dem z. B auch Dolbeau beitritt, indem er das möglicherweise Stationärbleiben im weiteren Verlaufe abzuwarten und nur falls Unbrauchbarkeit des Gliedes durch Wachsthumszunahme eintritt, zur Operation räth, die dann natürlich nur eine radicale sein kann. Da wir erfahrungsgemäss wissen, dass selbst nach solchen Amputationen Recidive der Chondrombildung eintraten, so kann der Vorwurf, welcher der partialen Abtragung gemacht wurde — Ermöglichung eines Localrecidives — nicht als begründet betrachtet werden, zumal gegen dieses Ereigniss immer noch eine Wiederholung der Operation gestattet bleibt. — Ausser der schon erwähnten häufigen Multiplicität der Enchondrome, die sich in dem gleichzeitigen Vorkommen an verschiedenen Sceletttheilen gefällt, ist eine weitere Malignität glücklicherweise selten, doch ist immerhin, besonders bei den myxomatös degenerirten Chondromen, auch bei ihrem Vorkommen an der Hand die Prognose reservirter zu stellen im Hinblick auf Fälle wie den Volkmann'schen, wo ein myxomatöses Enchondrom des Metacarpus operirt wurde und als der Kranke bald darauf an Leberabscessen u. s. w. zu Grunde ging, ca. 20 erbsengrosse gallertartige Enchondrome auf und in den Lungen gefunden wurden.

§. 117. Bei diesen partiell erweichten Fingertumoren ist aber auch die klinische Differentialdiagnose nicht immer gesichert; wenn auch die Fingersarkome durch rapideres Wachsthum sich hervorheben, so können sie oft im sonstigen klinischen Bilde den centralen Chondromen in vielen Punkten vollständig gleichen, wie ein Blick auf Fig 66 darthut und kann in solchem Falle in operativer Hinsicht nur von der Exarticulation des von medullarem Osteosarkom befallenen Fingers die Rede sein. Anders verhält es sich mit den parostealen und paratendinösen Fibrosarkomen, die meist eine reguläre Ausschälung gestatten. Czerny exstirpirte ein solches Fibrosarkom mit Myeloplaxen bei einem 20jährigen Mädchen von der Mittelphalanx des rechten

Ringfingers mit Excision eines Stückes der Sehnenscheide. Paquet schälte ein „sarcome fasciculé“ von Nussgrösse bei einer 28jährigen Dame von der Fascie des Daumenballens und ich hatte bei einer 26jährigen Dame Gelegenheit, ein wahres Schwangerschaftssarkom ebenfalls von der Thenarfascie herauszuschalen, welches bei der ersten Gravidität als kleiner mobiler Knoten aufgetreten, später stationär geblieben, dann während der zweiten Gravidität gewachsen war und schliesslich durch rapides Zunehmen während der Lactationsperiode und merkliche Empfindlichkeit zur Wegnahme drangte. Die Untersuchung ergab ein Angiosarkom. Kleine durch die bedeckende Haut livide durchschimmernde Angiosarkome an den Fingerspitzen

Fig. 66.

Centrales Osteosarkom der Grundphalanx (Annandale)

können mit Granulomen oder auch cavernösen Geschwülsten, vergl. Taf. II 1, verwechselt werden. Andrerseits können im Beginn der Entwickelung auch melanotische Geschwülste an den Fingerspitzen als Angiome oder Granulome imponiren. Bei vorgeschrittenem Wachsthum, Fig. 66, ist allerdings die Unterscheidung leicht. Für diese malignen Tumoren kann natürlich nur die Abtragung des Gliedes in Frage kommen.

§. 118. Besonders wieder in diagnostischer und auch histogenetischer Beziehung von Interesse zeigen sich ebenfalls an den Fingerspitzen ausschliesslich zur Beobachtung kommende, unter dem Nagel vordrängende Geschwülste, welche wegen der im klinischen Bilde sich darbietenden Analogie mit der subungualen Exostose der grossen Zehe auch als Exostosen der Nagelphalangen bezeichnet worden sind. Schicken wir die Thatsache voran, dass Exostosen der Nagelphalangen an den Fingern, welche ein Seitenstück zu den von Dupuytren zuerst genauer beschriebenen Zehentumoren — exostose du gros orteil — bieten, ausserordentlich selten sind, so liegt darin ein Kriterium für die Diagnostik der mannigfachen, im klinischen Bilde ähnliche Symptome bietenden kleinen, langsam wachsenden, Geschwülste der Fingerspitzen, welche vom Phalangealknochen ausgehend den Nagel verdrängen oder emporheben. Lisfranc und Velpeau führen einige Beispiele von Exostosen unter den Fingernägeln an (Legoupil). Fontanel hat vier Fälle wahrer subunguealer Fingerexostosen theils ostealen, theils periostealen Ursprunges zusammengestellt, von denen drei den

Zeigefinger, ein den Daumen betreffen. Ich selbst habe einen ebenfalls die Spitze des Zeigefingers betreffenden Fall beobachtet, der in exquisitester Weise das typische Bild der Dupuytren'schen Exostose du gros orteil wiedergab. Es handelt sich um durchschnittlich erbsengrosse feste Geschwülstchen, welche im Monate- bis Jahrelangen Wachsthum sich bis zum Volumen einer Kirsche herausbilden können, vom Phalangealknochen mit breiter Basis ausgehend ohne jegliche besondere Symptome allmählig den Nagel empordrängen und theils hierdurch, theils durch die bei einigen bemerkten empfindlichen Schmerzen auf absichtlichen oder unabsichtlichen Druck, zur Beseitigung auffordern. Meist wird mit Bestimmtheit ein Trauma als Entstehungsursache angegeben. Bisweilen mag es sich um eine „exostose de croissance" handeln; unter den 5 Fällen betreffen 3 Individuen von 16—21 Jahren. Auf die Exstirpation mittelst festen Scalpelles nach einer ovalären Umschneidung der Weichtheile mit oder ohne Excision des Nagels, folgt, wenn die durch die Abtragung freigelegte Parthie der Phalanx noch mit dem Löffel etwas abgekratzt wird, rasche Heilung und sind Recidive bisher nicht beobachtet.

Sehr wohl verwechselt werden mit diesen Osteomen, die entweder ganz aus Knochengewebe mit verdickter fibröser Auflage bestehen, oder eine dünne corticale Knorpellage bieten, die wenn sel-

Fig. 67.

Melanotisches Sarkom der Fingerspitze (Annandale).

tenen, doch zu erwähnenden subungealen Sarkome, welche ebenfalls als kleine langsam wachsende, den Nagel emporhebende Geschwülste der Fingerspitzen ostealen oder periostealen Ursprunges vorkommen. Es bieten diese ein Seitenstück zur „epulis" sowohl im histologischen Character wie klinischen Bilde. Solche langsam sich vergrössernden Spindelzellensarkome der Nagelphalaux des Zeigefingers, selten des Daumens, von Erbsen- bis Kirschgrösse sind von Hunter, Gosselin, Trélat beobachtet und in ihren mikroskopischen Details von Cornil und Ranvier geprüft. Auch hier schafft die Excision

mit basalem Evidement meist radicale Heilung und giebt nur selten ein Recidiv zur Amputation des Fingergliedes Anlass.

Beide Formen der Geschwülste an den Fingerspitzen bieten also neben dem differentiell-diagnostischen Interesse, bei der Einfachheit der therapeutischen Indication in der Seltenheit des Vorkommens wesentlich pathologisch-anatomisches Interesse, da die Annahme eines Entstehungsmodus aus localen Residuen embryonalen Bildungsgewebes nahegelegt ist. - Ausserordentlich selten zeigen sich von den Weichtheilen der Fingerspitzen ausgehende melanotische Geschwülste, die ihrem äusseren Erscheinen und Wachsthume nach, wie Fig. 67 erklärlich macht, am ehesten mit den gutartigen Fingerangiomen verwechselt werden.

§. 119. Mehr als Raritäten zu erwähnen finden wir die Echinococcen der Hand und Finger. Knochenechinococcen der Phalangen finden wir in den Zusammenstellungen von Küster (22 Fälle), Reczey (33 Fälle), Vidal (30 Fälle) nur je einen Fall erwähnt, während Lafitte bei einem 35jährigen Kranken in der taubeneigrossen Geschwulst der Hohlhand deutlich Kopf mit Hakenkranz und 4 Saugnäpfen des Cysticercus cellulosae fand und Ledegank Hydatiden in Synovialcysten des Carpus beschreibt.

§. 120. Wohl zu beachten wegen ihrer leichten Verwechselung mit anderen Hautaffectionen sind unter den cutanen Neubildungen das Cancroid und der Lupus. Den Epithelialkrebs finden wir fast ausnahmslos auf dem Handrücken entweder in der Form anfangs zerklüfteter und später ulcerirender Warzen — papilläres Carcinom — oder es findet in seteneren Fällen eine zuweilen ins grossartige extravagirende Hypertrophie der Talgdrüsen statt, so dass das Aussehen eines zerfallenen Atheromes sich bieten kann. Weber fand ein solches scheinbar aus zahlreichen Atheromen zusammengesetztes Cancroid von Gänseeigrösse; Watson ein kleineres, einem aufgebrochenen Atherom gleichendes auf dem Daumenrücken einer 60jährigen Frau. Immer lässt eben das Vorkommen solcher Geschwulst- oder Geschwürsformen im höheren Alter beim Sitze auf dem Handrücken den Verdacht der Cancroidbildung nahegelegt sein. Selten tritt es in früheren Jahren auf, doch fand Küster bei einem 34jährigen Pastor ein Cancroid am Nagelrand des Daumens. Oft finden wir schon bei kleinen Epitheliomen des Handrückens Schwellung der Cubital- oder Axillardrüsen und kommen nach Exstirpation der Neubildung an der Hand nicht nur hier, sondern auch in den genannten Lymphdrüsen Recidive zum Vorschein. Unter allen Fällen bleibt die frühzeitigste Entfernung durch Exstirpation oder besonders bei einiger Flächenausdehnung durch energisches Auskratzen mit dem scharfen Löffel und nachheriger Application 5 % Chlorzinklösung auf die freigelegte Fläche angezeigt und kann man hierdurch oft eine wirkliche radicale Heilung erzielen. Diese Behandlung bleibt auch dann am Platze, wenn die Diagnose etwa länger zwischen einem Syphilom oder umschriebenen Lupus schwanken sollte, da beide Erkrankungen ähnliche Ulcerationen am Handrücken zu Wege bringen können. Häufiger bleibt aber jedenfalls die Verwechselung

der mit starker papillärer Wucherung und reichlichen Schichten theils verhornter, theils breiig entarteter Epithelmassen sich darbietenden Epithelialkrebsen mit einfachen Papillomen. In der Laien Auge stellen alle diese Neoplasmen sich als „Warzen" dar, wie unzweifelhaft aus primären Papillomen besonders durch die so beliebte cauterisirende

Fig. 68 und 69

Epitheliomartige Form des Lupus an Hand und Arm (Busch).

Misshandlung im gegebenen Falle sich Epithelialcancroide entwickeln können, so dass Hamilton mit vollem Recht vor den leichten Aetzungen der „Warzen" auf dem Handrücken älterer Leute warnt. Aus der Esmarch'schen Klinik wird ein exquisiter Fall von Entwickelung des Carcinomes auf alten Lupusnarben auf der Hand und Carpus mitgetheilt, der zur Amputation Anlass gab.

§. 121. Vom Lupus finden wir bekanntlich die hartnäckigsten Formen gerade an den Extremitäten und so zeichnen sich auch die nicht seltenen Fälle von Hand- und Fingerlupus durch besondere Tenacität aus. Ich habe seit 12 Jahren ein jetzt 20jähriges Mädchen unter Augen, bei dem lupöse Ulceration am Zeigefinger durch Uebergreifen auf Phalanx und Interphalangealgelenk zur Amputation in der Grundphalanx nöthigte. Nachdem hier der Process abgeschnitten, leidet sie jetzt an ewig recidivirendem Hand- und Armlupus neben geringeren Nachschüben im Gesicht.

Wenn auch ein radical heilendes Mittel für Lupus überhaupt noch gefunden werden soll, so können wir doch durch möglichst rechtzeitige Wiederholungen des Auskratzens und nachfolgender Anwendung von Chlorzinklösung einen wesentlichen Stillstand örtlich erzielen. Auf gleiche Stufe in der Wirkungsweise stelle ich das Sublimatcollodium, das im Verhältniss von 1 : 10 in einfacher Schicht auf die Lupusstelle gepinselt einen genau auf die Applicationsstelle begrenzten Schorf erzeugt, nach dessen Ablösung die darunter befindlichen Granulationen rasch zu fester guter Narbe verheilen, welche keinem Recidiv in ihr Platz giebt; gegen periphere Recidive giebt es bisher noch kein Präservativ, für manche Fälle genügt energisches Aufpinseln von Liq. ferri sesquichlor.

Gerade an der oberen Extremität finden wir auch die epitheliomartige Form des Lupus, von der wir Busch ein classisches Beispiel verdanken (Fig. 68 und 69). — Indem neben dem gewöhnlichen Knotenlupus an Hand und der Streckseite der Extremität ausgedehnte papilläre Wucherungen sich verbreiten, finden gleichzeitig epitheliale Neubildungen an den umgrenzten Lupusstellen statt und stellen sich schliesslich im Jahrelangen Verlaufe die mannigfachsten Stadien dar (Fig. 68). Durch die Gewebswucherung können theils elephantiastische Auftreibungen, theils durch Zerfall der üppig wuchernden Productionen serpiginöse Geschwüre entstehen, die zur Sequestrirung ganzer Phalangen, ja grösserer Gliedabschnitte führen, bis schliesslich der Process durch Bildung des den Brandnarben ähnlichen strahligen Narbengewebes zur Heilung gelangt unter Zurücklassung der mannigfachsten Verstümmelung.

Fig. 70.

Keloid der Finger. (Volkmann.)

§. 122. Zu ähnlicher Verkrüppelung der Finger ohne Intercurrenz der Ulceration führt die Narbenretraction in Folge der ausserordentlich seltenen Neubildung der Hautfibrome, welche in der Form diffuser Infiltration der Cutis auftreten und durch die enorme Tendenz zur narbigen Schrumpfung sich auszeichnen. Solchen Fall von echtem Keloid der Finger giebt uns die beistehende Volkmann'sche Beobachtung (vergl. Fig. 70).

An den beiden Händen des 3½jährigen Mädchens fanden sich die abgebildeten vorgeschrittenen Deformationen der Finger. Schon unmittelbar nach der Geburt hatte die Mutter eine Hemmung der Streckung am Zeigefinger bemerkt. Nach sechs Wochen stand bei härtlich anzufühlender Haut der Finger in permanenter Flexion. Bald darauf stellten sich auch am 4. und 5. Finger Verhärtungen der Haut ein, indem an jedem Finger sich sehr harte, zuerst kaum sichtbare und mehr durch das Gefühl zu erkennende, dann allmählig etwas über das Niveau der Haut hervortretende, flache, blassrosa gefärbte Knötchen in der Cutis der zwei letzten Phalangen sich bildeten. Dieselben nahmen allmählig an Grösse zu, breiteten sich dann flach aus oder confluirten und wandelten allmählig die Haut besonders an den Fingerkuppen in eine gleichmässige derbe Masse. Schliesslich kamen dann die faltig eingezogenen Narbenmassen zum Vorschein, die die auffällige Deformität der Finger hervorriefen. In der das Fingerende umgebenden und kolbig verdickenden, steinharten flachhöckerigen Bindegewebsneubildung treten hie und da distinctere weisse Narbenzüge hervor. An anderen Stellen sieht man theils umschriebene, theils diffus in die Nachbargewebe übergehende Keloidknötchen.

Der Versuch, die Finger auf orthopädischem Wege gerade zu richten, war ohne Erfolg. Auch die partielle Excision zeigte keine Wirkung. Ein behufs Vornahme plastischer Operation gethaner Einschnitt am Mittelfinger ergiebt, dass die Narbenmasse neben den Sehnen bis zum Knochen vordringt. So musste das Kind nach mehrmonatlicher Beobachtung in unverändertem Zustande entlassen werden (Volkmann).

B. Die Krankheiten des Handgelenkbezirkes und der Handwurzel.

Cap. V.

Erkrankung der Sehnen.

§. 123. Wir begreifen unter dem Handgelenksbezirk nicht nur die schmale Parthie der Handwurzel, welche, in der Verbindungslinie der Processus styloidei beider Vorderarmknochen gelegen, dem Carporadialgelenke entspricht, sondern umfassen mit diesem Terrain noch den circa 1 Zoll unter- und oberhalb dieser Gelenkverbindung befindlichen Abschnitt. Derselbe hat nur von der Beugeseite aus betrachtet seine natürliche Abgrenzung abwärts in der tiefen carpalen Furche, welche die radialwärts vom Os multangulum und ulnarwärts vom Pisiforme gebildeten Eminentiae carpales verbindet, während am Vorderarm eine flachere Furche oberhalb der Gelenkenden des Radius und Ulna besonders bei Beugestellung die Grenze andeutet. Innerhalb dieses Bezirkes finden sich die scelettäre Grundlage des Carpus, die Intercarpalgelenke, das Carporadial-, Radio-Ulnargelenk sowie die Gelenkenden der Vorderarmknochen. Ueber diese Theile hin verlaufen theils in isolirter Einscheidung, theils in grösserer gemeinsamer Synovialscheide vereint die Sehnen zur Mittelhand und Finger, indem nur wenige in der Carpalgegend selbst ihre Endigung gewinnen. Die

feste Umhüllung dieser Gebilde bildet der Abschnitt der gemeinsamen Fascie, welche an der Streckseite durch einzelne fibröse Faserzüge verstärkt als Lig. carp. dorsale einen Zusammenhalt für die nach der Hand stark divergirenden Extensorensehnen abgiebt. An der Beugeseite findet sich eine lockere Verbindung mit dem aus der Kreuzung der sehnigen Ursprünge der Ballenmuskulatur gebildeten Lig. carpi volare proprium. Dies Band überbrückt seinerseits durch die seitliche Insertion an die Eminentiae carpales die von den Handwurzelknochen zu einem Canale gebildete Rinne für die Passage der Flexorensehnen, innerhalb dessen die Sehnen durch den gemeinsamen Carpalschleimbeutel umschlossen werden.

Im Wesentlichen sind es nun von den Erkrankungen der Weichtheile gerade diejenigen, welche diese letztgenannten Gebilde befallen, die so häufig unser Interesse beanspruchen. Da Missbildungen und Formfehler auf die Carpalgegend beschränkt nicht zur Beobachtung gelangen, auch Neubildungen in dieser Gegend nichts Characteristisches gewähren, so sind es vorwiegend nur die Entzündungen und deren Folgezustände, die wir an den Scelettheilen dieser Gegend, den Scelettverbindungen und den bedeckenden Weichtheilen zu erwähnen haben. Unter den letzteren ist es wiederum nicht die Haut und das Unterhautzellgewebe, da deren Erkrankungen sich lediglich als Fortpflanzungen entsprechender Processe an Hand und Finger darbieten, sondern lediglich die Sehnen und deren Umhüllung. Dem durchgehends verschiedenen anatomischen Verhalten entsprechend unterscheiden wir die Erkrankungen der Sehnenscheiden an der Streck- und Beugeseite.

1. Erkrankungen der Strecksehnen am Carpus.

a) Tenosynitis sicca.

§. 124. Wir finden an keinem Körperbezirk so häufig die characteristischen Formen der Sehnenscheidenentzündung, wie an den Extensoren der Finger, und zwar gerade in dem Bereiche der Regio extensoria des Handgelenkes. Mit überwiegender Häufigkeit betrifft die acute Entzündung die Strecksehnen des Daumens allein oder wenigstens hauptsächlich und stellt das typische Bild der Tendovaginitis crepitans dar, die bei uns zu Lande als „Knirrband" ein besonders den Wäscherinnen bekanntes Leiden darstellt und wegen der oft nicht unbedeutenden Schmerzen auch als Tenalgia crep. bezeichnet wird.

Die Ursache dieser eigenthümlichen Affection ist immer ein Trauma im weiteren Sinne, indem wir dieselbe besonders bei solchen Personen, die schwere Handarbeit zu verrichten gewohnt sind, bald nachdem sie ihrer Beschäftigungsart entsprechend ihre Hand und Finger besonders stark strapazirt haben, auftreten sehen. Dieser forcirte Gebrauch von Hand und Finger bei der Arbeit nimmt nun dem verschiedenen Berufe entsprechend verschiedene Parthien der Extensorengruppe vorwiegend in Anspruch, so dass wir dem verschiedenen Berufe entsprechend verschiedene Localisation des Uebels finden. Immer aber

handelt es sich um eine Erkrankung solcher Sehnen, welche über feste (knocherne) Unterlage hin- und hergleiten und in einen abgegrenzten Canal eingescheidet sind (daher in gleicher Weise nur noch im Sulcus peritoneus hinter dem Malleol. externus vorkommend). Die lang andauernde Handarbeit kann nun in doppelter Weise als Noxe wirken: entweder dadurch, dass durch die Art und Weise der Beschäftigung eine besondere Energie in der Anstrengung der Hand- und Fingerextensoren gefordert wird, wie gerade z. B. beim Wascheausringen, von den Schnittern beim Mähen, Tischlern beim Hobeln, Steinschlägern und Schmieden oder aber, dass es weniger die Energie der Muskelaction ist, die sich als Schädlichkeit geltend macht, als die Nöthigung, die Daumen und eventuell andere Fingermuskeln wiederholt in bisher ungewohnter typischer Weise zur Arbeit in Anspruch zu nehmen.

Fig. 71



Fig. 71 a begreift den Bezirk des Extensor brevis schrägen Verlaufes des Abd. pollicis long. und Extensor brevis über den Radius

Das letztere macht sich z. B. geltend beim Erlernen von mancher Handarbeit: Spinnen, Flechten u. s. w. Durch alle diese Bewegungen wird unter regelmässig in gleicher Weise wiederholter und mit gewisser Energie ausgeführter activer Spannung allein oder wechselnd mit passiver Dehnung eine Reibung der betreffenden Sehnen in ihrer auf fester Unterlage gebetteten Scheide bedingt. Diese ruft anfangs wohl wie jede Steigerung der Bewegung eine Vermehrung der die Scheide schlüpfrig haltenden und die Reibung abschwächenden Synovialflüssigkeit hervor, doch hört bei andauernd gesteigertem Verbrauch die Absonderung auf, da in der mehr und mehr durch die Friction in Anspruch genommenen Scheide Hämorrhagien besonders innerhalb der zur Sehne ziehenden Falten auftreten. Die Sehne reibt sich nun mehr und mehr an der trockenen Scheide, von der aus jetzt bei andauernder Reizung sowohl Gefäss- wie Zottenwucherungen, als auch Fibrinabscheidungen stattfinden und zum Theil ein vollständiges Analogon zur Pleuritis sicca die Tenosynitis sicca darstellen. Wir finden diese pathologischen Veränderungen vorwiegend an dem Abductor pollicis longus und Extensor pollicis brevis an der Stelle, wo beide in ihrem langgezogenen schrägen Verlauf über den Radius (Fig. 71 a) am meisten Terrain zu der genannten Reibung auf fester Unterlage innerhalb eines abgeschlossenen Canals bieten, seltener am Extensor indicis oder communis.

§. 125. Die Symptome dieser Tendovaginitis crepitans beruhen besonders in der characteristischen, vom Daumen schräg über die Handgelenksgegend zur Streckseite des Vorderarmes ziehenden

Geschwulst. Für die Fälle, wo der Extensor communis befallen ist, markirt sich natürlich die flache, seitlich aber genau umschriebene und schmerzhafte Schwellung mehr auf dem mittleren statt dem radialen Bezirk der Carpalgegend. Dies finden wir z. B. bei den Anstrengungen durch Uebungen mit dem Faschinenmesser, Rappier u. a., während bei den Tambours vorwiegend der Verlauf des Extensor proprius pollicis sich durch cylindrische Schwellung, Schmerzhaftigkeit auf Druck und bei activer wie passiver Bewegung, sowie das fast bei keiner Untersuchung fehlende „Sehnenknistern" hervorhebt. Diese mit Recht als characteristisches Symptom hervorzuhebende Erscheinung hat die mannigfachsten Hypothesen für die Erklärung seiner Entstehungsweise hervorgerufen. Es musste natürlich diese Crepitation schon den ersten Beobachtern auffallen und so finden wir, dass Boyer bei Gelegenheit der Erörterung der Diagnose der gewöhnlichsten Formen der Radiusfracturen hervorhebt, dass man bei Personen, die schwere Handarbeit verrichten, eine Affection des den Abductor long. und Extens. brevis pollicis umgebenden Zellgewebes finde, welche auf Compression dieser Sehnen bei jeder Bewegung ein crepitirendes Geräusch zu Tage treten lasse, das zur Verwechselung mit Knochencrepitation Anlass bieten könne. So vielfach nun dieser Punkt auch später immer wieder betont worden ist, so ist doch, wie mir scheint, die Möglichkeit solcher Verwechselung mehr theoretisch combinirt, als durch practische Erfahrung nahegelegt.

Erstens bieten bekanntlich die typischen Radiusfracturen dieser Gegend ausnahmsweise selten das Symptom der Crepitation dar und vor allem nur dann, wenn gleichzeitig augenfälligste Dislocation und Mobilität der Fragmente die Diagnose über allen Zweifel hebt, zweitens ist aber das Timbre der rauhen Knochencrepitation ein so absolut verschiedenes von dem feinen nur auf leichten Fingerdruck wahrzunehmenden „Knistern" der Sehnenreibung, dass die Bezeichnung des Schneeballknirschens, „Neuledergeräusch" vollständig hierfür passt. Eher liegt in der That bei der ersten Untersuchung die Verwechselung mit dem emphysematösen Knistern nahe und diese Aehnlichkeit der Erscheinung hat wohl auch zu der originellen Folgerung Anlass gegeben, dass das Geräusch der Sehnencrepitation durch Ansammlung von Gas innerhalb der Sehnenscheide verursacht werde! Diese zuerst von Lobstein vorgebrachte Ansicht wurde mehrfach angenommen (Pauli), während schon Rognetta und Velpeau das Geräusch auf die Reibung der Sehne in entzündeter Sehnenscheide bei mangelnder Synovia zurückführten und besonders die Ausführungen von Maslieurat-Lagémard der Entstehung auch dieser Crepitation auf den wahren Grund gingen.

Da dieses von Velpeau mit dem Knirschen des zwischen den Fingern geriebenen Stärkemehls verglichene Sehnengeräusch durch die Friction der Sehne innerhalb der durch kleine Hämorrhagien, fibrinöse Exsudation und Epithelproliferation rauhen, durch Synovia nicht genügend schlüpfrig gehaltenen Sehnenscheide verursacht wird, so lässt sich dasselbe bei der physikalischen Untersuchung gleich dem pleuritischen Reiben sowohl durch die Auscultation wahrnehmen, wie auch durch die flach an die betreffenden Sehnenstränge gelegte Hand fühlen, sobald man zugleich active oder passive Bewegungen mit Hand

und Finger vornimmt, die eine Anspannung und Verschieben der Sehnen in der Scheide bewirken. Es verschwindet aber auch dies Geräusch nach ein paar Tagen von selbst, sobald wieder etwas Synovialflüssigkeit die rauhen Reibungsflächen schlüpfrig gemacht oder auch Druck und Reibung die Flächen geglättet hat. Dies letztere kann schon bei einige Zeit fortgesetzter Untersuchung sich ereignen, so dass die eigenthümliche Erscheinung meist nur eine für kurze Zeit nachweisbare ist.

Während die Schwellung selten erheblich ist, auch Röthung meist wenig auffällig sich zeigt, ist die Schmerzhaftigkeit sehr verschieden: sie kann so hervortretend sein, dass sie das Hauptsymptom darstellt und daher das Uebel benannt wurde: l'ai, das „Ach", was die bei der Arbeit befallenen Schnitter in der Gascogne auszustossen durch die empfindlichen Schmerzen und Bewegungsstörung veranlasst wurden. Letztere ist für alle Fälle vorhanden und meist auf die Bewegungen der Hand überhaupt ausgedehnt, da nicht nur die active Bewegung der betreffenden Sehne, sondern auch jede passive Spannung derselben Schmerzen hervorruft.

§. 126. Die Diagnose kann bei der characteristischen Lage und Abgrenzung der Geschwulst an der Radial- und Streckseite des Handgelenkes und Vorderarmes, der leicht erforschbaren Entstehungsweise, die eine anderweitige Verletzung des Gelenkes oder Sehnen ausschliesst, der auf bestimmte Bewegungen beschränkter Schmerzhaftigkeit und Functionsstörung, so wie endlich bei dem Nachweis der Sehnencrepitation keinen Zweifel gestatten. Selbst wenn ein Crepitiren von vorneherein fehlen oder rasch verschwinden sollte, so können die übrigen Erscheinungen das Vorhandensein der Tendovaginitis selbst als eine „non crepitans" durchaus klarstellen.

Der Verlauf ist meist ein rascher und günstiger, indem bei der durch die Functionsstörung und Schmerzhaftigkeit meist von selbst gebotenen Ruhe die Veränderungen der Sehnenscheide bald rückgängig werden und nur seltener ein Uebergang zur serösen und chronischen Tendovaginitis folgt. Bei entsprechender Behandlung ist ein rascher günstiger Verlauf sicher vorherzusagen.

§. 127. Die Behandlung muss eben vor allem die Reibung der Sehne innerhalb der entzündeten Scheide hintanhalten, wie es am zweckmässigsten durch Fixation der Hand und des Vorderarmes auf einer volaren Schiene geschieht. Sehr günstig wirkt die Anwendung der Massage, die man am besten als Kneten und centripetales Streichen (effleurage) ¼ Stunde lang ausführen lässt und dann durch Verband immobilisirt. Hiernach ist Knistern, Schmerzhaftigkeit, Geschwulst geschwunden oder wesentlich gemindert und es genügt jetzt die genannte Fixation oder noch besser gleichzeitige Compression, um in 2—3 Tagen das Uebel gänzlich beseitigt zu haben. Zur methodischen Compression genügt die Einwickelung mit Dunterlegen einer dem Verlaufe der ergriffenen Sehnen entlang gelagerten schmalen Compresse, die ganz zweckmässig mit schwacher Carbolsäurelösung, Bleiessig, Campherspiritus getränkt wird; energischer wirkt bei Application solcher Longuette die centripetale elastische Einwickelung und

Hochlagerung in Mitella. Durch diese mechanische Behandlung wird meist die sonst beliebte „ableitende" Behandlungsweise in den Hintergrund gedrängt, nach der man durch örtliche Application eines schmalen Vesicatorstreifens, Jodtinctur, Emplastr. mercuriale, Ungt. ciner. u. dgl. Derivantien die Entzündung coupiren und durch energische Saftströmung nach der cutanen Bedeckung die Schwellung und Exsudation der Scheide zur Resorption antreiben will. Auch bei dieser Behandlung bleibt die Ruhe durch eine zweckmässige Fixation auf einer Schiene oder in leichtem Contentivverband wesentliche Bedingung. Um diese sicher zu erfüllen, bleibt bei der arbeitenden Classe immer die absolute Ausserdienststellung durch erhärtenden Verband rathsam. In solchem kann man dann jederzeit durch entsprechende Fensterung, Massage, örtliche Compression oder Ableitungsmittel nach individueller Wahl gleichzeitig anwenden.

Dass nach erneuter Anstrengung im Gebrauch des Abductor longus und Extensor brevis pollicis nach vorheriger völliger Beseitigung der für den Fingergebrauch ausserordentlich lästigen Tenalgie leicht Recidive des Uebels eintreten, erfahren die Patienten zu ihrer grossen Belästigung nur allzuoft und nöthigen solche Erfahrungen z. B. Klavierspieler, bisweilen lange im Spiel zu pausiren. Für sie empfiehlt sich daher zur Nachbehandlung sowohl wie als prophylactische Massregel der längere Fortgebrauch von spirituösen Waschungen, Frictionen der Carpalgegend, sowie das Tragen einer um den Carpus schliessenden und besonders radialwärts genau angepassten Compressionsbandage, wie sie sich leicht aus gekreuzter Gummibinde zweckmässig herstellen lässt.

Während bei nur einigermassen zweckmässigem Verhalten auch die schlimmeren Fälle acuter Tendovaginitis spätestens im Laufe der zweiten Woche völlig geheilt sind und die meisten nach Ablauf einiger Tage zu einer völligen restitutio ad integrum geführt sind, geht in selteneren Fällen aus der Tenosynitis sicca eine serosa oder fungosa hervor.

§ 128. b) Diese chronische Form der T. kann sich von vorneherein entwickeln, ohne das Vorstadium der crepitirenden Vaginitis durchzumachen. Jedenfalls sind aber auch bei den von Anfang an subacut auftretenden, ohne Schmerzen und „Sehnenknistern" verlaufenden Entzündungen der Sehnenscheiden der Fingerextensoren der Daumenstrecker und Extensor communis mit Vorliebe ergriffen, da eben meist aus denselben Gründen, wie wir sie die acute Synovitis veranlassen sahen, die chronischen entstehen. Immerhin kommt es auch bei der serosen Form selten zur Ausbildung grösserer fluctuirender Geschwülste. Es zeigt sich eben das Bild der Tenosynitis sicca nur als „non crepitans" oft mit der Aenderung, dass die Schwellung eine grössere Flächenausdehnung einnimmt, so dass in Fällen, wo in den Scheiden des Extensor communis die Entzündung den Handrücken mitergriffen hat, hier eine Schwellung entsteht, die der Handrückengeschwulst bei Extensorenlähmung gleicht (vergl. oben §. 55, ebendaselbst auch das Vorkommen der gummösen Tendovaginitis). Combinationen von seröser und granulöser Tenosynovitis der Extensoren am Carpalbezirk fand ich am öftesten bei

Schuhmachern, bei denen der örtliche Druck bei gleichzeitig activer Anstrengung und nachfolgender passiver Dehnung, der hier die Finger und Handstrecker bei der Tagesarbeit ausgesetzt sind, als Ursache gelten muss. Ich sah hier in zwei Fällen fingerdicke und daumenlange Geschwülste im Verlauf der Dorsalflexoren den Carpus einnehmen (ähnlich wie es Fig. 74 im Präparate zeigt), die bei der Untersuchung schon durch die weich-elastische Consistenz von der Verwechselung mit Ganglien zurückhielten. Da Massage, Application von Mercurialpflaster und elastische Compression nur an der ulnaren Seite zur Besserung führte, so wurde an den radialen Wülsten Incision, Ausschabung und Austupfung mit Chlorzinkbausch gemacht und auf diese Weise gleich durch Freilegung die Diagnose der Tenosynovitis sero-granulosa bestätigt. Von intravaginalen Injectionen von Carbolsäurelösung, ja selbst dem mehrfach versuchten Alcohol und Jodtinctur habe ich einen bleibenden Erfolg für solche Fälle nicht gesehen. Bei der nicht zu leugnenden Umständlichkeit des Verfahrens, das nur bei der sorgfältigsten Desinfection der Spritze sowohl wie der bedeckenden Haut und pembiem Verschluss der Einstichsöffnung eine Steigerung der Entzündung sicher vermeiden lässt und ohne diese minutiösen Vorkehrungen die Gefahr der Infection und somit der Herbeiführung eitriger Tendovaginitis einschliesst, kann ich die parenchymatösen Injectionen hier nicht bevorzugen. Das fast an Wirkung in dieser Gegend gleichkommende, keinerlei Schädigung bei einfachster Ausführung riskirende Verfahren der Ableitung, Massage, Compression ist also vorauszuschicken, und wo dies nicht zum Ziele führt, die Incision, Ausschabung oder Austupfung mit Chlorzinklösung und antiseptischem Occlusivcompressionsverband alsbald in Anwendung zu ziehen.

2. Erkrankungen der Beugesehnen am Carpus.

§. 129. Nicht minder characteristisch im klinischen Bilde wie die Tendovaginitis der Strecksehnen gestaltet sich diejenige der Beugesehnen am Carpus. Da im Gegensatz zur isolirten Einscheidung der Extensoren am Handrücken die Flexoren in gemeinschaftlicher weiter Synovialscheide unter dem Carpalbande eingehüllt sind, so bietet die Entzündung dieser peritendinösen Umhüllung ein wesentlich andres Bild wie das der Strecksehnen.

Der grosse carpale Schleimbeutel umschliesst als gemeinsamer Sack in die Hohlhand hinab und zum Vorderarm hinauf sich erstreckend die Beugesehnen. Die anatomische Darstellung dieses Synovialsackes hat so viele verschiedene Detaillirung erfahren, dass eine eigene Literatur dieses Schleimbeutels existirt, während wir doch für alle Präparationen die für sich alleinige Gültigkeit beanspruchen, auf Virchow's Schluss hinweisen müssen, zu dem er gerade im Hinblick auf den Präpatellar und Carpalschleimbeutel kommt, „dass es sich bei den Schleimbeuteln und Sehnenscheiden um Theile von grosser Variabilität und Unbeständigkeit handelt, nicht bloss in Bezug auf Bau, Grösse und Gestalt, sondern zum Theil auch auf ihr Vorkommen". Der wesentlichste Unterschied beruht erstlich in der bei ein-

zelnen Individuen nicht nur, sondern auch bei den Händen desselben Besitzers bestehenden Differenz des Niveau's der palmaren Abgrenzung des ganzen Schleimbeutels oder der einzelnen zipfelförmigen Fortsätze. Zweitens ergiebt sich ein Unterschied in dem verschiedenen Verhalten der intrasynovialen Falten, die als Mesotena zu jedem Strange des Sehnenconvolutes der oberflächlichen und tiefen Fingerbeuger hinziehen und bei stärkerer Entwickelung in Form einer durchgehenden Scheidewand den gemeinsamen Synovialsack in ein oder mehrere getrennte Säcke getheilt erscheinen lässt, die mit einander gar nicht oder an umgrenzter Stelle communiciren. Die Varietäten in diesem Verhalten sind wie gesagt so zahlreich, dass einen gemeinsamen Durchschnittstypus selbst aus zwanzigfacher Präparation zu gewinnen mir nicht gelang. Ein vergleichender Blick auf die 3 Abbildungen des Carpalbeutels Fig. 29, 72 und 73 zeigt in 29 und 72,

Fig. 72.

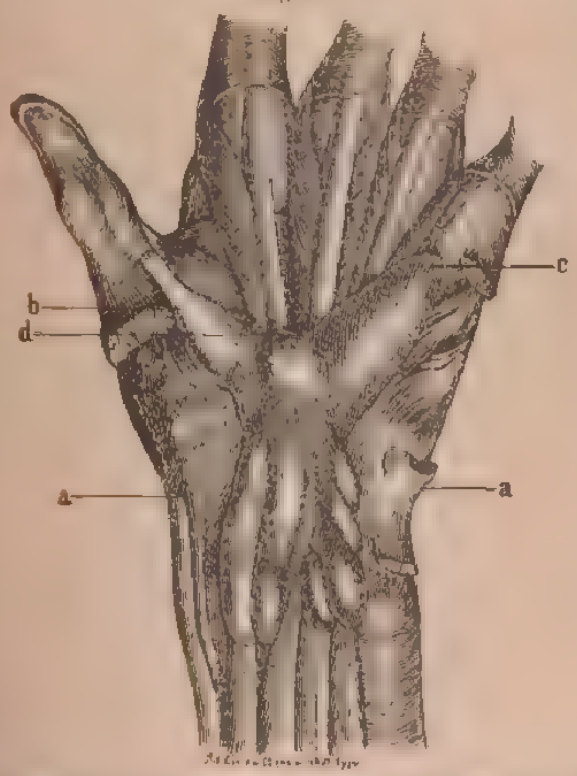

Der gemeinsame carpale Schleimbeutel stark ausgedehnt. a Abgetrenntes Ligament. b Radiale Ausstülpung frei in die Scheide des Flexor pollic. longus übergehend. c Ulnarer Zipfel, tiefer endend am Kleinfinger als die mittlere Begrenzung des Sackes d.
(Bonamy und Bean.)

die beide nach Präparation gezeichnet wurden, ein ähnliches Verhalten. Fig. 73 zeigt einen schmalen radialen und grossen ulnaren Sack. Im Grunde sind aber die Form- und Bildungs-Unterschiede so wenig erheblich, dass ein chirurgisch-practisches Interesse ihnen absolut nicht

inne wohnt, zumal die kleinen Differenzen an Grösse und Begrenzung gerade bei den pathologischen Zuständen sich an erster Stelle verändert darbieten. Ein fast ausnahmslos zu constatirendes Verhalten der Beugesehne des Daumens ist schon bei Besprechung der Phalangealtendovaginitiden erwähnt: die Sehne des Flexor pollic. longus verläuft in einem isolirten Canal neben dem wie auch immer sonst gestaltetem und in sich geschiedenem Carpalschleimbeutel bis ans Nagelglied herab, während ihre Begrenzung am Vorderarm in gleichem Niveau und in gleicher blindsackförmigen Gestalt mit dem Carpalbeutel sich findet (vergl. Fig. 29b, 72b und 73b). Wenn auch ein ähnliches Verhalten beim Kleinfinger bisweilen zutrifft, so ist doch das in Fig. 29c und 72c dargestellte Verhältniss das bei weitem häufigere und hat gerade der Umstand, dass die palmare Grenze des ulnaren Sackzipfels sehr wechselt, so wie die stärkere oder schwächere Ausbildung der zum Flexor digit. V gehenden septalen Synovialfalte zu der verschiedenen Annahme eines getrennten ulnaren und radialen Synovialsackes geführt (Fig. 73c).

Das palmare mit digitalen Zipfeln versehene Ende des Synovialsackes liegt an den mittleren Fingern 1 Zoll bis 1 Ctm. von den blindsackförmigen Endigungen der volaren Fingersehnenscheiden entfernt (Fig 29a) und sind in diesem Zwischengebiet die Sehnen in das lockere Zellgewebe unter der Palmarfascie frei gebettet, am Kleinfinger ist dieser Zwischenraum immer am geringsten (Fig. 29c und 72c) und bisweilen grenzt digitaler und carpaler Blindsack unmittelbar aneinander, ja ist selbst die synoviale Scheidewand unvollständig oder gar nicht vorhanden (Fig. 73c).

Unter der Ueberbrückung des Carpalcanales durch das Lig. carpi vol. propr. ist der Synovialsack nebst Inhalt fest zusammengefasst und gewinnt, da die Endigung des Sackes ca. 1 Zoll oberhalb der Handgelenkslinie wieder eine Erweiterung der Ausdehnung gestattet, die Gestalt des Schleimbeutels die beistehende Form (Fig. 72), die bei praller Füllung durch Injection oder unter pathol. Verhältnissen durch hämorrhagischen, serösen oder eitrigen Erguss in die Zwerchsackgestalt übergeht in Folge der genannten carpalen Einengung.

§. 130. Die acute Entzündung des Carpalschleimbeutels kann durch Verletzung, wie Stich, Schnitt und grössere Weichtheilverletzung durch Maschinengewalt, des Synovialsackes selbst entstehen, doch ist diese Entstehungsweise bei der festen Schutzdecke, den in der Hohlhand die Palmarfascie und am Carpus das carpale Querband gewährt, relativ seltener der Fall, häufiger findet sich die acute Bursitis carpalis als Fortpflanzung einer Phalangealperitendinitis und bieten sich für solche wie angedeutet an den mittleren und lateralen Fingern die Chancen a priori verschieden. An den mittleren Fingern müsste die Phalangealtenosynitis die natürliche Barrière der blindsackförmigen Endigungen und eingeschalteten Zwischensubstanz durchbrechen, am Kleinfinger ist der Uebergang schon näher gelegt wegen directer Nachbarschaft der palmaren Begrenzung und am Daumen erfolgt ohne jegliches Hinderniss rasch der Uebergang in den carpalen und Vorderarm-Bezirk der Flexorenscheide; von diesem aus kann beim Vorhandensein einer schwach entwickelten Zwischenwand

oder, wie nicht selten nachweisbar, an umschriebener Stelle mit dem gemeinsamen Carpalbeutel stattfindender Communicationsoffnung in der medialen Wandung der ganze Carpalsack in kürzester Frist mitergriffen werden. Es handelt sich in diesen Fällen um eine phlegmonöse oder serös-purulente Bursitis carpalis, wie sie in gleicher Form auch aus der chronischen Bursitis durch plötzliche Läsion sich entwickeln kann. Die acute eitrige Bursitis carpalis ist wie die analoge Phalangealentzündung meist eine örtliche septische Entzündung und verdankt der infectiven Entstehung auch die ausgeprägte Malignität im Verlaufe, indem ungemein rasch auf die septische Entzündung unter heftigem fieberhaften Allgemeinleiden nicht nur Eiterung, sondern auch centripetale Propagation der Entzündung nach der Perforation der Sackgrenze am Vorderarm in den lockeren subfascialen Muskelinterstitien am Vorderarme erfolgt, die nun bis zum Ellenbogen, ja Schulter keine wesentliche Schranke mehr gesetzt findet. Folgt also auf Panaritien des Daumens oder Kleinfingers in der Carpalgegend zunehmende Schmerzhaftigkeit und Schwellung, so wie Mitbetheiligung der übrigen Finger an der Functionsstörung, die meist in zunehmender Fixation der Finger in Beugecontractur ihren Ausdruck findet, so ist das Ergriffensein des Carpalsackes sicher. Meist lässt die Palpation die Schmerzhaftigkeit auch genau auf die bekannte Begrenzung des Synovialsackes localisiren, seltener zeigt sich bei der acuten Entzündung die örtliche Schwellung unter so characteristischer Geschwulstbildung wie beim Hygrom der Bursa carpalis, da die Füllung des Lumens keine so pralle ist, auch die parasynovialen Gewebe in mehr oder weniger hohem Grade mitbegriffen sind und durch ihrseitige Schwellung die Contouren des „Zwerchsackes" verdecken.

Selten gelingt es, die acute Carpalbursitis durch zweckmässige Lagerung der volarflectirten Hand bei gleicher Stellung der Finger über einer Eisblase und Fixation auf entsprechender, am besten gleichzeitig suspendirten Schiene sofort zu hemmen: auch die Hinzuziehung von Punction mit Pravaz'scher Spritze, Aspiration der vermehrten und veränderten Synovia nachfolgende Carbolsäureinjection und Fixation unter gelinder Compression ist meist nicht mehr im Stande, ausgesprochene Fälle rückgängig zu machen. Es bleibt meist die baldige, im Verlaufe der Sehnen geführte und wenn nöthig durch präparatorisches Vorgehen die Schichten durchdringende Incision geboten und zwar unter- und oberhalb des Ligam. transversum, bisweilen genügt die erstere allein. Die nachfolgende desinficirende Irrigation und Wanddrainage nebst comprimirenden Occlusivverband erzielen baldige Heilung. Gerade bei der vorliegenden Gefahr der rapiden Zunahme und fortschreitenden Sepsis werden wir im gegebenen Falle früh der gegen diese Folgen sichernden Therapie uns zuwenden, die bei stricter antiseptischer Durchführung rasche und gefahrlose Heilung verspricht.

§. 131. Häufiger stellt sich die chronische seröse Entzündung des carpalen Synovialsackes zur Behandlung und bietet dies Hygrom der Bursa carpalis in der Symptomatik viel characteristisches dar. Die Ursache ist seltener ein direct nachweisbares Trauma, welches von einem carpalen Hämatom begleitet, secundär

zur Bursitis serosa Anlass giebt, häufiger sind es mehr dauernd wirkende Schädlichkeiten, die bei angestrengter Handarbeit gerade die Fingerbeuger betreffen und ihr Hin und Hergleiten in dem festwandigen Carpalcanale übermässig in Anspruch nehmen. In Folge dessen wird nicht nur eine übermässige Production von Synovia im Carpalbeutel allmählig hervorgerufen, sondern es treten ausnahmslos gerade in diesem Schleimbeutel Veränderungen der Wandungen ein, die sich theils als pannöse Verdickungen, theils als ausgebildete Hyperplasien und Zottenwucherungen kund geben. Durch die stetig zunehmende Flüssigkeitsvermehrung innerhalb des Synovialsackes werden die Wandungen mehr und mehr ausgedehnt und über die normalen Grenzen hervorgetrieben. Da die dorsale und laterale Begrenzung des Sackes eine feste knöcherne ist, auch die volare durch das feste Lig. transversum in dem Bereiche dieses Bandes keine Nachgiebigkeit gestattet, so wird die Hervorbauchung des prall gefüllten Carpalbeutels lediglich in der palmaren und antibrachialen Ausstülpung zu Tage treten und bildet die Geschwulst die characteristische Form des „Zwerchsackes" dar (Fig. 72). Die grosse nach den Metacarpophalangealgelenken unter der straffen Palmarfascie sich weniger deutlich markirende Parthie der Geschwulst ist durch die carpale Einschnürung von der bis 1 Zoll oberhalb der Handgelenkslinie am Vorderarm sich stark vorbauchenden Abtheilung getrennt. Beim Druck auf die prall elastische fluctuirende Geschwulst lässt sich je nach dem Wechsel der Druckstelle in der Hohlhand unter oder am Vorderarm oberhalb des Carpalbandes durch Verschiebung des Inhaltes die palmare oder antibrachiale Parthie stärker hervortreiben und hiemit die Communication beider Tumoren mittelst der eingeengten carpalen Passage beweisen. Es kann diese in der nähern Beschaffenheit allerdings ein so äusserst characteristisches Bild bietende Carpalgeschwulst mannigfache Abweichungen zeigen. Wesentlich hangen dieselben von dem individuellen Verhalten des Carpalschleimbeutels ab. Vor allem werden durch die Resistenz der einzelnen Mesotena und das Vorhandensein einzelner Communicationsöffnungen Unterschiede bedingt. Bald wird durch die continuirliche Ausdehnung die ganze synoviale Umhüllung des 2.—5. Fingers von der palmaren Fingerfurche bis zum Vorderarm aufwärts in einen grossen Hohlraum verwandelt, in welchem nur einzelne schmale Synovialfalten partielle Trennungen der ein oder andern Sehne darstellen, bald ist es vorwiegend die ulnare Abtheilung, die prall gefüllt mit der isolirten Umhüllung der mittleren Fingerbeuger in keiner Communication steht (Fig. 73c), oder es findet durch enge Communicationsöffnung eine zeitweise Verschiebung des beiderseitigen synovialen Inhaltes statt, die dann zu wechselnder Gestalt des Carpalhygroms Anlass giebt. Selten ist die radiale Abtheilung des Carpalsackes in directer freier Communication mit der ulnaren Geschwulst, ebenso selten ist dieselbe ganz für sich alleine bestehend; häufiger finden sich beide Abtheilungen getrennt neben einander als pralle Wülste gefüllt (Fig. 73b und c) vor oder es tritt früher oder später eine umschriebene Communication durch Perforation des dünnen medianen Septums ein. Auf diese Weise lassen sich meist die Carpalhygrome durch Entleerung des Inhaltes der prall vortretenden Geschwulst mittelst Druckes in eine communicirende, gar nicht oder weniger gefüllte

Nebenabtheilung scheinbar verschieben. Bei dieser Verschiebung des Inhaltes tritt meist bei den grösseren Carpalhygromen ein schnurrendes Geräusch zu Tage, welches für die Diagnose von Wichtigkeit ist. Das Vorhandensein einer solchen eigenthümlichen weichen Crepitation beim Versuche die palmare Geschwulst unter das Carpalband aufwärts oder die carpale nach abwärts zu dislociren neben gleichzeitigem Verschwinden der Geschwulst an der Stelle des Druckes und Hervortreten derselben an der gegenüberliegenden Pforte des Carpalcanales, stellt das Vorhandensein eines Carpalhygromes ausser Zweifel. Beim Fehlen des Geräusches kann die sonst so characteristische Form der Geschwulst, die scheinbare Verschiebbarkeit und Fluctuation auch durch andere pathologische Zustände wie fungöse Bursitis des Synovialsackes, ja auch durch subfasciale Lipome vorgetäuscht werden. Es wird dies schnurrende Geräusch verursacht durch das Hindurchtreten der fast regelmässig im Carpalhygrom vorfindlichen freien Synovialkörperchen — die als Corpuscula riziformia, Corpora oryzoide längst bekannt, in ihrer Entstehungsweise der wunderbarsten Deutung unterworfen waren und in keinem andern Synovialhygrom mit der Regelmässigkeit sich finden, wie im carpalen.

§ 132. Das klinische typische Bild des „Zwerchsackhygroms" im Schleimbeutel der Flexoren unter dem Carpalbande war schon längst bekannt, während man über die wahre Natur dieser Geschwulst lange im Unklaren blieb. Boyer giebt schon eine treffende Symptomatik der Affection, die er als besondere Form von Ganglien beschreibt, beweist aber durch den Rath der „Exstirpation der Cyste", dass er über den eigentlichen Sitz des Leidens durchaus im Unklaren war. Dupuytren, der schon in Bezug auf den Sitz der Geschwulst unter dem Lig. carp. vol. quersackförmige Gestalt (en forme de besace), Compressibilität und Crepitation eine classische Schilderung entwirft, bezeichnet sie als Hydatidengeschwülste am Handgelenke, indem er die freien Körperchen für organischer Natur hielt. Dieser Deutung der Geschwulst als Hydatidencyste schlossen sich manche an, bis die erste anatomische Untersuchung eines Carpalhygromes von Hyrtl, der bald die ausführliche Darstellung von Virchow folgte, die bis dahin fragliche Natur der Körperchen ausser Zweifel stellte und die Entstehung aus abgelösten und veränderten Wucherungen der Synovialzotten (Hygroma proliferum) nachwiesen. Daneben behielt die schon von Meckel angegebene freie Entstehung und Zunahme durch Apposition neuer Fibrinschichten auf primäre Synovialconcremente, nicht aber einer von Velpeau angenommenen selbstständigen Weiterentwickelung primärer Blutcoagula ihre Begründung. Die Arbeiten von Rognetta, Robert und besonders die eingehende Erörterung von Michon und Gosselin geben dann eine erschöpfende Darstellung, denen deutscherseits die Untersuchungen von Heineke und Volkmann weitere Belege und Aufklärungen zufügen, so dass wir wohl über keine auf so kleinen Bezirk begrenzte typische Affection ähnliche umfangreiche Literatur aufweisen können. Das Hygroma proliferum carpale stellt das Prototyp derjenigen Schleimbeuteleerkrankungen dar, bei denen durch wiederholte functionelle Insulte das Organ durch Vermehrung seines Inhaltes und Degeneration seiner

Wandfläche gleichzeitig reagirt hat. Die dendritischen Wucherungen der Synovialzotten, die reelle papillare Geschwülste, ja bei grösserem Kaliber wahre gestielte Fibrome darstellen, geben in ihrer weiteren Metamorphose das Hauptcontingent der theils noch gestielt wandständigen, theils abgelösten frei mobilen Synovialkörperchen, von denen unter Umständen eine andere Reihe durch Veränderung primärer Fibrincoagula entstehen kann (vergl. Luecke). Das selten fehlende knirschende Geräusch, von welchem jeder stärkere Druck, der die Geschwulst in wechselnder Richtung trifft, begleitet ist, wird nun durch die jedesmalige Verschiebung des Inhaltes und das mit Reibung verbundene Durchschlüpfen der Körperchen von einer in die andre Abtheilung des mehrtheiligen „Zwerchsackes" veranlasst. Es ist dies „Frémissement" pathognomonisch wegen seiner Constanz und der Möglichkeit, die sonst beweisgültigen Symptome der characteristischen Form und deutlichen Fluctuation auch bei andern Erkrankungen dieser Gegend vorfinden zu können. Denn abgesehen von der granulösen und fungösen Carpalbursitis, die an Gestalt und Consistenz ganz analoge Erscheinungen bieten mag, können selbst subfasciale Lipome ein Carpalhygrom vortauschen. Nach einer einschlägigen eclatanten Beobachtung hält Trélat die Differentialdiagnose daher ohne Probepunction für nicht möglich. Auch die selten fehlende Beugestellung der Finger vor allem an ihren vom Flexor profundus betheiligten Nagelphalangen kann durch jede den Carpalcanal beengende Geschwulst bedingt werden.

§. 133. Der Verlauf ist ein äusserst langsamer, zumal die Patienten wegen der geringen functionellen Störung eingreifendere Behandlung lange von der Hand weisen. In manchen Fällen kommt solches Jahre lang bestehende Carpalhygrom durch directes Trauma zur acuten Entzündung und Suppuration.

Die Behandlung kann in sicherstellender Weise nur in der völligen Ausräumung des Schleimbeutels bestehen. Es muss der Inhalt — Flüssigkeit sammt Synovialkörpern — entleert und die wandständigen Wucherungen entfernt werden. Beides zugleich kann nur von einer Incision aus geschehen. Man führt dieselbe in longitudinaler Richtung an der am meisten sich hervorwölbenden Stelle der Geschwulst unter und oberhalb des Carpalbandes in der Länge von 1—2 Ctm. aus, so dass ein Einführen und Ausschaben mit einem Drainagerohr möglich ist. Diese von Volkmann bevorzugte Doppelincision hat den Vorzug der prompten Entleerung des ganzen Inhaltes, giebt die Möglichkeit, mittels hindurchgezogenen Drainrohres die wandständigen Wucherungen durch Hin- und Herziehen des Rohres bei gleichzeitigem Druck von aussen und dauernden Carbolsprühregen herauszutreiben und sichert mittelst der in die Schlitze eingelegten kurzen Wanddrainagen, deren Hineinschlüpfen durch Anschlingen verhütet bleibt, eine dauernde Entleerung des anfangs reichlichen Secretes. Zu dem comprimirenden Occlusivverband fügt man noch eine den Vorderarm, Hand und Finger aufnehmende volare Schiene und gelangen hiermit selbst voluminöse Zwerchsackhygrome der Fingerbeuger ohne Eiterung in wenigen Wochen mit voller Herstellung der Function zur Heilung.

Die einfache Incision und Entleerung des Sackes ist ebenso

wie die Punction, selbst wenn diese von der Injection reizender Flüssigkeiten wie Jodtinctur, Alcohol und dergl. gefolgt ist, zwar heutzutage unter antiseptischen Cautelen gefahrlos aber leicht von Recidiven gefolgt, deren Entstehung die zurückbleibenden Wandproliferationen hinlänglich erklären. Nur wo solche nicht vorhanden, könnte eine Incision oder Punction mit nachfolgender methodischer Compression eine dauernde Heilung in Aussicht stellen. Compression allein oder mit cutaner Derivation combinirt, wird nur in wenigen

Fig. 75

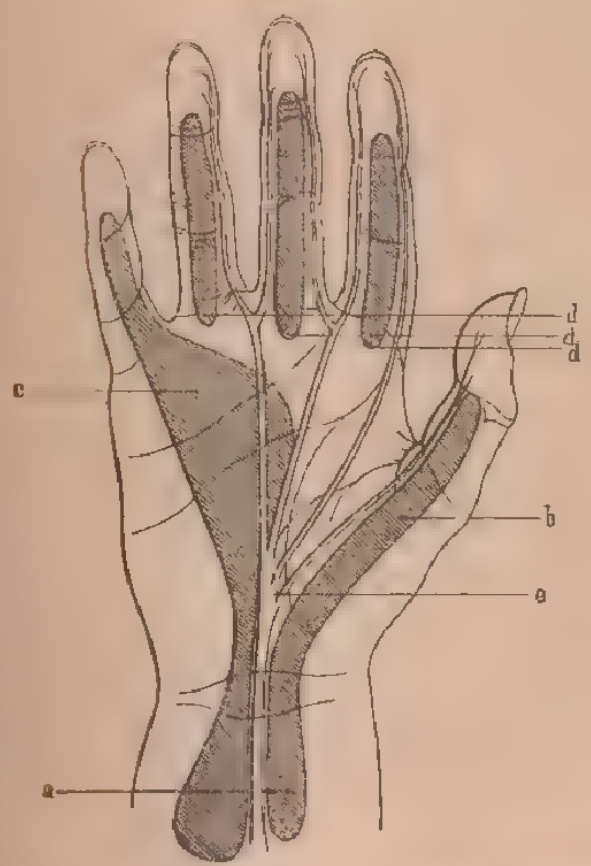

[illegible] Abscess [illegible] zum carpalen Schleimbeutel. Letzterer zeigt hier die seltenere Form eines [illegible] Abtheilung. d, d, d Blindsackförmige Enden der Flexorenscheide. (Tillmann)

Fällen reinen carpalen Hydrops genügen. Zweckmässig würde man diese versuchsweise anzuwendende gelindeste Behandlung in solchen Fällen mit der Massage combiniren.

In denjenigen Fällen, wo eine acute Vereiterung solcher Carpalhygrome eingetreten und wohl gar schon mit paratendinösen septischen Phlegmonen an Hand und Vorderarm complicirt ist, ist anfangs

statt der genannten Wanddrainage die quere Drainagirung nöthig, um eine öftere penible desinficirende Durchspülung der Sacktaschen zu ermöglichen. Für diese Fälle kann auch die von König empfohlene permanente Irrigation und Suspension durchaus gefordert erscheinen.

§. 134. Die granulöse und fungöse Entzündung der Flexorenscheide ist selten auf die ganze Ausdehnung des Carpalbeutels ausgebreitet; meist findet man nur einzelne Hervorstülpungen des Sackes nach Palma, Fingern oder Vorderarm hin von dieser ebenfalls ausserordentlich langsam vorschreitenden degenerativen Entzündung ergriffen. Ich fand dieselbe einige Mal bei Schuhmachern sonst absolut gesunder Constitution, auf Grund des dauernd wiederkehrenden Druckes dieser Gegend durch den Riemen bei gleichzeitiger energischer Action der Finger bei der professionellen Handarbeit. Auch hier war die unter und oberhalb des Carpalbandes sich vorwölbende, prall elastisch scheinbar fluctuirende Geschwulst vorhanden, die unter dem Querbande verschiebbar erschien, wenig Schmerzen verursachte und allmählig zur mässigen Beugestellung der mittleren Finger geführt hatte. Das subjectiv lästigste Symptom war in zwei Fällen die durch Druck auf den Medianus bewirkte Innervationsstörung in seinem peripheren Verbreitungsbezirk. Die Taubheit in den Fingerspitzen verband sich bei längerer Beschäftigung mit neuralgischen Schmerzen, die die Arbeit unmöglich machten und ihrerseits den Grund zum dringenden Wunsche radicaler Abhilfe gaben mehr als die mässige örtliche Geschwulstbildung. Fig. 73 zeigt im Schema die durch die anatomischen Verhältnisse nahe gelegte Betheiligung des Nerven.

Die Behandlung dieser immerhin seltenen und am leichtesten mit paratendinösen Lipomen oder Fibromen zu verwechselnden Affection kann nur in der Incision und Ausschaben bestehen; einzelne Parthien bieten so festes Gefüge, dass eine Entfernung mit Messer und Scheere durch schichtweises Abtragen zweckmässiger ist. Immer muss nach der Incision durch Haut und Fascie das weitere Vorgehen vorsichtig präparatorisch geschehen, um die Sehnen und den Medianus, die in die schwammigen Massen eingebettet sind, nicht zu verletzen. Nach der möglichsten Entfernung der fungösen Wucherung empfiehlt sich Austupfen mit Chlorzinkbausch vor dem Verschluss, um möglichst feste Granulationen zur Ausfüllung zu erzielen.

8. Das Ganglion der Handwurzel.

§. 135. Unter dem Namen des Ganglion oder „Ueberbein" fasst man die kleinen cystischen Geschwülste des Synovialapparates zusammen, die vorwiegend an der Dorsal- und Radialseite, selten auf den Grenzen der Volarseite des Handgelenkbezirkes vorkommen. Sämmtliche hier vorkommenden, oberflächlich und tief gelegenen Synovialgebilde können den Entstehungsboden abgeben: sowohl die Gelenksynovialis wie die Sehnenscheide, als auch die normalen oder accessorischen Schleimbeutel. Bei weitem die Mehrzahl aller Ganglien nehmen ihren Ursprung aus den dorsalen Sehnen

scheiden. Diese tendinogenen Ganglien finden wir an bestimmten Bezirken des carpalen Verlaufes der Strecksehnen und wird die besondere Stelle des Hervortretens der Geschwulst lediglich durch das specielle anatomische Verhalten der fascialen Umhüllung bedingt.

Unter der Ueberbrückung durch das vom Proc. styloid. radii zum Griffelfortsatz der Ulna gespannte dorsale Carpalband verlaufen die Strecksehnen in von einander getrennten sechs Scheiden umhüllt derartig, dass im ersten Canale der Abductor longus und Extensor brevis pollicis, durch den zweiten die Extensor manus radialis l. und br., durch den dritten der Extensor pollicis longus, durch den vierten der Extensor

Fig. 74.

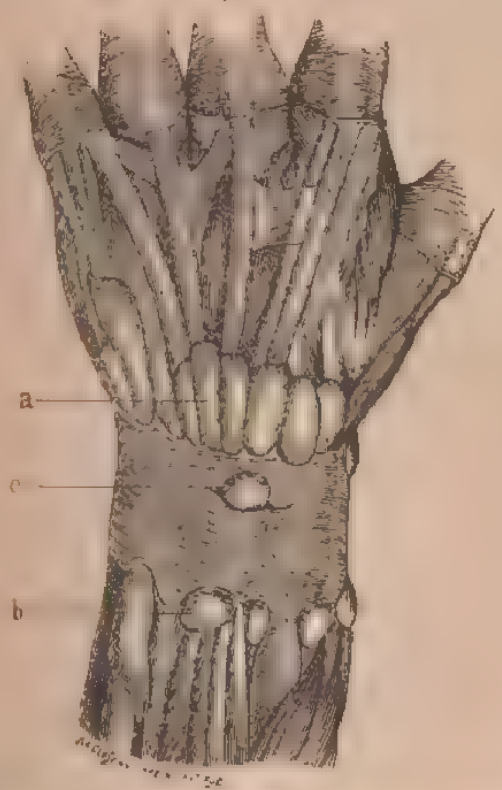

Verhalten der Strecksehnen am Carpus. Bei praller Füllung Hervorstülpung derselben aus den unteren a und oberen b Endpforten. Bei c Hervortreten eines Ganglion aus einem Schlitz

digitorum communis und indicis proprius, durch den fünften der Extensor digit. minimi und durch den sechsten der Extensor manus ulnaris gleitet. In einem kleineren Theil dieser Passage verlaufen die Sehnen ohne Mesotenon, während sie im grösseren Abschnitte durch das von der Scheidewand herübergeschlagene Mesotenon mit der Umhüllung in Verbindung gesetzt werden. Diese Vagina tendinum setzt sich ober- und unterhalb des Lig. carpi noch auf die Sehnen fort, u. z. für die einzelnen Sehnen in wechselnder Ausdehnung. Fig. 74

zeigt die Ausdehnung der dorsalen Sehnenscheiden nach praller Injection. Wir sehen hier, wie sich am oberen und unteren Rande des Carpalbandes — den Endpforten der Sehnenscheiden — die Scheidensäcke hervordrängen, da sie hier der Einzwängung durch die straffen Bandfasern enthoben sind. Diese Endpforten bilden also die normal präformirten Localitäten, an denen bei einer stärkeren Füllung der Sehnenscheide die Hervorstülpung eintreten kann.

Solche hernienartige Ausstülpungen der Sehnenscheiden stellen eben die Ganglien dar. Neben eben genannten präformirten Fundorten finden wir dieselben noch durch normal vorhandene oder durch Traumen provocirte minimale Schlitze innerhalb der Faserzüge des dorsalen Bandes sich hervordrängen (Fig. 74 c). Wir erkennen also aus dem anatomischen Baue gewisse Prädilectionsstellen für die tendinogenen Ganglien. Der Sitz dieser Geschwülste entspricht der oberen oder unteren Sehnenscheidenpforte ober- oder unterhalb des Dorsalbandes, seltener findet sich im Bereiche derselben eine Hervorstülpung. Giebt schon das anatomische Verhalten der Sehnenscheiden den Grund ab, weshalb an keiner andern Körpergegend so häufig Ganglien zur Beobachtung gelangen wie hier, so ist es unter den verschiedenen Canälen hierorts besonders wieder der für den Extensor communis et indicis bestimmte, an welchem mit Vorliebe die Hervorstülpung zu Tage tritt.

Während ein Theil solcher tendovaginalen Hervorstülpungen plötzlich nach einem mehr oder weniger intensiv wirkenden Trauma wie Distorsion u. dgl. entsteht und aus der kleinen, anfänglich kaum bemerkten Geschwulst durch allmählige Inhaltsanhäufung an Volumen zunimmt, entsteht eine andere Reihe analoger Synovialhernien von vorneherein durch langsames Anwachsen der normalen Vorstülpungen an den genannten Sehnenpforten. Es können so ein oder mehrere Ganglien gleichzeitig oder nach einander auftreten und an Grösse wechselnd zunehmen. Eine dritte Form bildet sich weder aus plötzlicher traumatischer Vorstülpung an Sehnenpforte oder acquirirten fascialem Schlitz, noch aus allmähliger Vorbauchung der in Folge dauernden, meist functionellen Reizes durch Inhaltsvermehrung prall gefüllten Synovialscheide an präformirter oder acquirirter Pforte, sondern entsteht aus Dilatation kleiner folliculärer Synovialcysten. Solche Retentionscysten, aus den Synovia secernirenden Crypten der Gelenksynovialis hervorgehend (nach der Zurückhaltung der Synovia sich ausdehnender, abschnürender Follikel, welche nach weiterer Hypertrophie die fasciale Bedeckung durchbrechen) und als cystische Geschwülste sich präsentirend, hat Gosselin als Veränderungen der normalen blindsackförmigen Anhänge der Gelenksynovialis nachgewiesen, während Michon das Vorkommen solcher „Follicules synovipares" auch für die Synovialscheide der Sehnen behauptete und auf ihre Metamorphose eine Anzahl der „Ganglien" zurückführen wollte. Auch Henle beschreibt das Vorkommen solcher Colloidcysten an den Sehnenscheiden, wie Teichmann an der Gelenksynovialis, und dürfen wir daher die Möglichkeit solcher primär folliculären Form der tendinogenen Ganglien nicht von der Hand weisen. Jedenfalls sind aber die beiden erstgenannten Formen, herniöse Ausstülpung der Sehnenscheide an präformirter oder acquirirter Pforte, häufig zu beob-

achten, wie uns der bei heutiger operativer Behandlung leicht gestattete Einblick in die topographischen Verhältnisse wiederholt überführte. Immerhin müssen wir gestehen, dass alle als tendovaginale Ganglien des Handrückens zu benennende Geschwülste theils Retentionscysten der Synovialcrypten, theils herniose Synovialcysten, theils tendovaginale Hygrome darstellen. Auch bei letzteren kann der Inhalt sich hier so eindicken, dass er die charakteristische geléeartige, leim-, honigähnliche Beschaffenheit bietet.

Die arthrogenen Ganglien entstehen zweifelsohne vorwiegend aus den von Gosselin erwiesenen Synovialfollikeln. Solche folliculäre Retentionscysten der Carpalsynovialis sind sehr wohl zu unterscheiden von den hernösen Vorstülpungen der Gelenksynovialis, die, anfangs in freier Communication mit der Gelenkhöhle, sich später mehr und mehr abschnüren und dann analoge abgeschlossene Cystengeschwülste darstellen, wie die primär folliculären Ganglien. Dass solche später zur partiellen oder totalen Abschnürung gelangenden Arthrosynovialhernien vorkommen, beweisen die Beobachtungen von Gruber, der in dem einen Falle z. B. einen 2 Ctm. langen Sack fand, der, eine vordere Hernie der Synovialhaut des Handgelenkes darstellend, am Proc. styloid. radii mittelst dünnen Fadens mit der Synovialis zusammenhing.

Die dritte Form stellen die bursalen Ganglien dar. Diese durch Dilatation normal vorhandener oder accessorischer Schleimbeutel des Handgelenksbezirkes auftretenden Cystengeschwülste des carpalen Synovialapparates sind bedeutend seltener als die beiden erstgenannten Formen und meist der für die Schleimbeutel dieser Region bekannten Lage nach als solche zu erkennen.

Die Entstehung dieser drei Formen der Carpalganglien, der tendovaginalen, arthrosynovialen und bursalen, ist relativ häufig auf traumatischen Anlass zurückzuführen. Für die herniösen Hervorstülpungen der Synovialis können wir die traumatische Entstehungsweise direct annehmen und finden in den Angaben der Patienten auch überaus häufig die positive Erklärung, dass nach der oder jener, meist als Distorsion wirkenden Bewegung die Geschwulst bemerkt sei. Für die folliculären Cystenganglien kann das Trauma natürlich nicht den Anlass zur Entstehung, sondern nur zum Hindurchtreten der bisher fascial bedeckten und daher verborgen gebliebenen Geschwulst durch die bindegewebige und eventuell fibröse Hülle abgeben. Mit diesem Moment ist dann allerdings zugleich der Anlass zur Vergrösserung der vorher in ihrer Kleinheit und tiefen Lage unbemerkten Geschwulst gegeben. Bei den im klinischen Bilde an manchen Stellen in der That von diesen Formen nicht zu differenzirenden bursalen und durch Hygrom der Sehnenscheiden gebildeten Ganglien ist das ätiologisch in Betracht zu ziehende Trauma meist ein weniger plötzliches intensives als ein extensiv wirkendes, wie es durch starke Inanspruchnahme der betreffenden Fingersehnen und Reibung in den Carpalcanälen und Insertionen häufig zur Geltung kommt.

§ 136. Die Symptome dieser Ganglien, wie sie uns die Diagnose von anderen Carpalgeschwülsten sichern, charakterisiren erstlich den auf die Dorsal- und Radialseite des Handgelenksbezirkes

beschränkten Sitz dieser Geschwülste. Die tendovaginalen finden wir dem bekannten und durchfühlbaren Verlauf einer oder mehrerer Streckschnen entsprechend: besonders also dem Extensor communis und indicis entsprechend an der oberen und unteren Sehnenpforte; die anthrosynovialen liegen umgekehrt gerade in den Sehneninterstitien, da sie sich aus der Tiefe zwischen diesen hervordrängend mit Vorliebe auch die Radialseite betheiligen und aus der Synovialis des Carporadial- oder eines Intercarpalgelenkes stammen. Die bursalen können, wenn aus normal vorhandenen Schleimbeuteln entstehend, nur an der radialen Seite am Proc. styloid. radii, aus der schon mehr canalähnlichen Uebertrittsstelle des Flexor radialis am Os multangulum und unter dem Extensor carpi radialis vorkommen (eine ausführliche Zusammenstellung giebt Synnestvedt), sowie am Ulnarköpfchen. Allein bei der Inconstanz aller dieser Schleimbeutel überhaupt, sowie bei dem häufigen Auftreten accessorischer an jedweden Reibungsstellen haben a priori alle Knochenprominenzen dieser Region als Prädilectionsstellen zu gelten.

Die Grösse ist wechselnd von der als bemerkbar minimalsten einer Erbse bis Hasel- ja Wallnussumfang bei einfach kugliger oder höckeriger, selbst gelappter Gestalt; letztere finden wir besonders bei der voluminösen Form des Ganglions am Extensor communis. Die Consistenz bietet sich wechselnd bald als weich, fluctuirend, bald als prall, elastisch, selbst von so hochgradiger Härte, dass aus der knochenähnlichen Festigkeit der Grund zu dem vulgaren Namen der „Ueberbeine" gewonnen wurde. Wie täuschend diese Beschaffenheit im Auge selbst empirisch vielbewanderter Laien sein muss, lehrt die Anschauung des seiner Zeit berühmten Londoner „Beinsetzer" Hutton, der die harten Ganglien für dislocirte Knochen hielt, und wenn sie bei flectirter Hand auf kräftigen Daumendruck verschwanden, dies als gelungene Reposition betrachtete. Sehr selten finden wir in diesen Ganglien das Symptom des „Knirschens" wie beim Carpalhygrom, doch finden wir bisweilen auch in den carpalen Ganglien die geschilderten freien Synovialkörperchen, die in Form der Kürbiskerne, Reiskörner u. dergl. beim Druck die charakteristische Crepitation bieten. Es sind dies allerdings von vorneherein die Formen, welche als reines Hygrom der Extensorenscheiden sich entwickelten, während bei den primar folliculären Synovialcysten (und diese benennt Volkmann z. B. allein Ganglien) von derartigen Concretionen keine Rede sein kann, da sie reine Colloidcysten darstellen. Ein ebenfalls hervorgehobenes Symptom, welches besonders bei den arthrogenen Ganglien vorkommen soll und selbstredend hier auch nur bei noch nicht vollendeter Abschnürung der herniösen Synovialausstülpung sich finden kann, ist die scheinbare Reponibilität der Geschwulst. Auf Druck verschwindet der Tumor unter dem Finger durch Entleerung des Inhaltes in die Gelenkhöhle, während beim Nachlass des Druckes die Geschwulst sich wieder hervorwölbt. Der Inhalt ist sonst in allen eingedickte Synovia von viscider, gallertartiger, durchsichtig glänzender, dem Glaskörper ähnlicher Beschaffenheit, nur von gelblicher, honigähnlicher Farbe, mit oft sanguinolenter Tinction. Störungen werden in Function der Hand, Finger oder speciell etwa der betheiligten Sehnen meist in keiner Weise gegeben. Häufig bieten die durch die wachsende Ge-

schwulst verursachten Formstörungen die Veranlassung zum Wunsche therapeutischen Einschreitens viel eher, als die functionellen Hemmnisse.

§. 137. Der Verlauf ist ein derartig wechselnder bei anscheinend gleichen Formen, dass wir über etwaige Tendenz zum raschen Wachsthum, längeres oder völliges Stationärbleiben oder gar völliges Verschwinden — letzteres ist wohl meist auf zufälliges Zersprengtwerden zurückzuführen — prognostisch absolut nichts Bestimmtes aussagen können.

Boyer, Traité des maladies chirurgicales, Tome onzième, p. 4, citirt einen Fall von spontanem Kommen und Schwinden eines Ganglion im Zusammenhange mit Schwangerschaft und Wochenbett: Monichen a vu un ganglion qui disparaissait aux approches des couches et qui revenait ensuite. - Le ganglion de la grosseur d'une noisette sans douleur disparait de lui-même toutes les fois que la dame est pres d'accoucher. Quelques jours avant son terme elle s'aperçoit que cette petite tumeur diminue peu a peu au point de ne plus laisser qu'une petite marque autour semblable a une ecchymose qui se dissipe aussi a la fin et c'est ce qui lui annonce que son travail va commencer. Elle a fait plusieurs fois la même remarque. La seconde semaines après les couches, ce ganglion, qui paraissait entierement effacé commence a reparaitre et parvient insensiblement à la grosseur qu'il avait auparavant. Es würde also ein umgekehrtes Verhalten wie beim Schwangerschaftssarkom hier beobachtet sein (vergl. §. 117).

Von vorneherein werden immer die bursalen und arthrosynovialen die langsam wachsenden und überhaupt kleiner an Umfang bleibenden sein.

Die Behandlung kann, falls sie eine Heilung bezweckt, immer nur in der Entleerung des Cysteninhaltes und Herbeiführung einer Verödung des Sackes bestehen. Die Empfehlung, eine Zertheilung der Ganglien durch percutane Application pharmaceutischer Mittel oder durch Compression zu erzielen, konnte thatsächliche Begründung aus einzelnen Erfolgen bei manchen Synovialhygromen gewinnen. Bei diesen kann energische Application von Jodtinctur, Vesicans, Emplastr. mercuriale und Compression mittelst durch circuläre Heftpflasterstreifen aufgedrückten Wattebausch wohl Verschwinden der Geschwulst erzielen, allein ein ebenso häufiges Wiederkehren derselben auch von vorneherein in Aussicht stellen. Auch die subcutane Zersprengung durch energischen, bei starker Volarflexion im Carporadialgelenk ausgeführten Daumendruck oder gar mittelst eines Schlages mit hölzernem Hammer (Dieffenbach), Klöppel, Löffel, auf die Geschwulst nach Auflagerung der Hand auf eine weiche Unterlage auf dem Tisch erzielen zwar eine Entleerung des Inhaltes, der aus dem gewaltsam zerquetschten Sack in die umgebenden Bindegewebsräume getrieben wird, und durch diese Vertheilung auf grössere Fläche eher einer Resorption anheimfallen mag, allein die Wiederfüllung des später zum Verschluss verharrschten Sackes tritt auch hier bald genug wieder auf. Auch die in gleicher Weise eine Zerdrückung der Cyste, Verdrängung des Inhaltes und dadurch bedingte Ermöglichung der Aufsaugung bezweckende Massage — Behandlung leistet nur bei noch frisch entstandenen dünnwandigen Ganglien sichtliche Vertheilung. Derselbe Vorwurf trifft unter den operativen Verfahren die einfache Punction, ja auch die mit nach der Entleerung durch die Punction ausgeführte Injection reizender

Flüssigkeit (Velpeau), mag man sich gradatim von 3% Carbolsäurelösung, die nur wenig irritirt, zum Alcohol, Lugol'scher Lösung und reinen Jodtinctur versteigen. In einigen Fällen führen dieselben zum Ziel, indem nach der Entleerung des Inhaltes die mittelst Pravaz'scher Spritze eingeführte Substanz eine Schwellung, pannöse Wucherung und adhäsive Obliteration des Synovialsackes einleitet, in ebenso vielen Fällen ist aber der Erfolg nur ein vorübergehender. Ich habe dieselbe in Form der Doppelpunction mit nachfolgender Alcoholinjection früher vielfach cultivirt. Es wird an zwei gegenüberliegenden Seiten der Geschwulst je eine Canüle der Pravaz'schen Spritze eingestochen. Neben der einen drängt man unter allmähligem Zurückziehen der möglichst stark gewählten Canüle den Inhalt der Cyste heraus, presst den Rest aus der Stichöffnung hervor und injicirt mittelst einer auf die zweite Canüle aufgesetzten Spritze $\frac{1}{4}$—$\frac{1}{3}$ Spritze Alcohol. Allein der Schmerz ist nicht unbedeutend und der Erfolg nicht sicher. Selbst bei der wegen der leichten und schmerzloseren Ausführung viel bevorzugten subcutanen Discision mit nachfolgender Compression sind wir vor Recidiven nicht geschützt. Diese subcutane Incision wurde von Bégin zuerst beschrieben, auch von Dupuytren geübt und von Barthélemy als radiale Discision in der Weise empfohlen, dass das Messer unter Erhebung der Haut von der Seite her eingestochen, zur anderen Seite der Ganglien wieder herausgestochen wurde, ohne die Haut zu verletzen und der Sack so unter der Haut der Länge nach getrennt wurde. Malgaigne zerschneidet von einem Einstich aus die Geschwulst in vier gleiche Theile. Die früheren Misserfolge durch entzündliche und suppurative Complicationen können wir heute durch gute Antisepsis ausschliessen. Um neben der Entleerung auch eine spätere Verwachsung der Sackwandung zu erzielen, ist es wesentlich, dass man zur Incision auch eine multiple Discision des Sackes hinzufügt. Man sticht also unter Verschiebung der bedeckenden Haut ein Tenotom in tangentialer Richtung in die Geschwulst ein, so dass die Klinge den Sehnen parallel gerichtet bleibt. Während nun gleich durch die Einstichsöffnung etwas des Inhaltes heraustritt und wir durch Druck von aussen mehr und mehr desselben herauspressen, wird mit der Spitze des Messers der Sack nach allen Richtungen hin discidirt. Während dann das Tenotom herausgezogen wird, wird noch der Rest der Flüssigkeit herausgedrückt. Darauf wird die Einstichstelle mit einem desinficirten Wattebäuschchen zugedrückt, dieses mittelst Heftpflasterstreifen befestigt und nun die Hand von Mittelhand bis Vorderarmmitte auf volarer Schiene mittelst Flanell- und gestärkter Gazebinde für 8 Tage fixirt. Folgt dann für weitere 8 Tage ein einfacher Compressivverband, so ist die Heilung meist vollendet und für manche Fälle auch dauernd zu nennen. In manchen ist dieselbe aber nicht stichhaltig, indem die bezweckte Verwachsung der Sackwandungen ausbleibt. Noch einfacher und in den Augen messerscheuer Patienten angenehmer lässt sich die Punction und Discision mittelst einer rinnenförmig ausgehöhlten Lanzenhohlnadel ausführen. Solche Nadel (Fig. 75) wird in die Basis des Ganglion tief eingestochen, durch Druck der Inhalt auf der Rinne herausgepresst, mit der Lanze die Kapsel nach allen Richtungen hin angeschnitten und dann wie oben verbunden.

Die in rationeller Ausführung in unschädlicher Weise am sichersten radicale Heilung garantirende Methode ist die freie Incision unter strenger Antisepsis bei der Operation und der die Ausfüllung des durch feinste Drainage offen gehaltenen Sackes durch Granulation bezweckenden Nachbehandlung. Schon Lücke empfahl die „Spaltung unter dem Phenyllappen" und schloss damit die ungünstigen Chancen der früheren freien Incisionen, auf die meist ausgedehnte phlegmonöse Entzündung und Eiterung folgte, aus. Schon früher lehrte Bérard ganz zweckmässig aber sehr umständlich dieselbe durch die mit der Spaltung verbundene permanente Irrigation zu verhüten. Wir spalten jetzt nach sorgfältiger Reinigung des Terrains die Geschwulst durch Längsschnitt, halten die Haut- und Cystenränder durch Schielhäkchen so weit auseinander, dass der Inhalt frei entleert und durch den Sprayregen noch völlig herausgetrieben wird. Dann wird der Sack kurz mit in 5% Chlorzinklösung ausgedrücktem Wattebäuschchen ausgetupft, eine Catgutdrainage eingelegt und der antiseptische Occlusivverband mit volarer Schiene angelegt, nachdem bei grösseren Wunden ein Theil des Hautschnittes noch durch eine Sutur vereinigt wurde. Nach 8—14 Tagen ist je nach der Grösse der gespaltenen Cyste unter zwei- bis dreimaligem Verbandwechsel die Verheilung sicher erfolgt. Es ist dies Verfahren durchaus sicherstellend wegen der unter unserer Controle sich vollziehenden Ausfüllung des Sackes. Doch ist dasselbe immerhin umständlich wegen der Penibilität bei Operation und Nachbehandlung, durch die andererseits der Patient für 2—3 Wochen auf den freien Gebrauch der Hand verzichten muss. Es ergiebt sich somit die Indication für die specielle Wahl der einzelnen Methode leicht dahin, dass wir wohl meist erst die subcutane Discision mit Lanzenhohlnadel oder Tenotom mit nachfolgender Compression versuchen werden, und wenn diese ohne dauernden Heilungserfolg geblieben, die Verödung durch freie Spaltung nachfolgen lassen. Ableitungen, Punctionen u. dergl. mögen für einzelne Formen versuchsweise vorzuschlagen sein, da sie bei den bursalen und rein hygromatösen Formen einen Erfolg gewähren können und von den Patienten aus naheliegenden Gründen meist selbst in öfterer Wiederholung bevorzugt werden.

Fig. 75.

Lanzenhohlnadel, natürliche Grösse zur subcut. Punction und Discision des Ganglion.

Der Versuch einer subcutanen Zersprengung mittelst Daumendruckes gelingt gerade bei sehr prall gefüllten festen Cysten oft leicht und kann zweifellos unter günstigen Umständen, wie mich vielfache Beispiele lehrten, auch hiernach bei nachfolgender Compression eine Obliteration vorkommen. Garantiren können wir eine solche aber allein durch die freie Spaltung. Für grosse Ganglien müssen wir das Zurückbleiben einer grösseren, meist etwas verdickten Narbe ins Auge fassen, die besonders bei Mädchen, die gerade besonders gerne von gangliösen Carpalgeschwülsten befallen werden, in cosmetischer Hinsicht nicht ganz erwünscht gelten dürfen. Es liegt hierin ein neues Motiv, trotz der Unsicherheit des Erfolges, doch die anderen „gelinderen" Methoden vorauszuschicken.

Die von mancher Seite empfohlene partielle Excision der

Cystenwandung oder gar die Exstirpation würde zwar als radicales Verfahren obenan zu stellen sein, bietet aber, abgesehen davon, dass die totale Ausschaltung nur in seltenen Fällen möglich ist, nur eine Erschwerung der Incision dar, ohne bei heutiger Ausführungsweise der letzteren vor ihr an Sicherheit etwas voraus haben zu können.

Während früher für alle arthrosynovialen Ganglien jeder operative Eingriff verpönt galt, da selbst im Falle keine freie Communication zwischen Ganglien und Gelenkhöhle mehr bestand, doch leicht ein Uebergreifen der Entzündung auf das betreffende Gelenk zu befürchten stand, sind heutzutage alle Ganglien ohne Ausnahme der operativen Behandlung zugängig. Zur Bevorzugung der neuerdings auch für die Ganglien von Duplouy empfohlenen Ignipunctur liegt kein Motiv vor.

§. 138. Dass auch granulöse Wucherungen in den Extensorenscheiden zu umschriebenen Carpalgeschwülsten führten, wurde oben erwähnt. Solcher „Fungus der Sehnenscheiden" kann unter Umständen sehr wohl mit tendovaginalen Ganglien verwechselt werden, wenn auch die weichere Consistenz und meist zu grösserem Volumen anwachsende Form der Geschwulst ersichtliche Differenz bietet. Eine sichere Diagnose giebt hier erst die freie Incision, auf die man im gegebenen Falle dann gleich das Evidement in der beschriebenen Weise folgen lässt. Solche Formen können unter Umständen hartnäckig recidiviren trotz zweckmässiger Behandlung, doch schafft die energische Ausräumung, Austupfung mit Chlorzinklösung und Compressivverband meist auch für die Fälle Heilung, wo bei dem Monate lang bestehenden Uebel schliesslich partielle Erweichung, Perforation und Fistelbildung eingetreten war. Für solche Fälle, in denen trotz zweckmässiger Behandlung ein weiteres Fortschreiten der Granulationswucherung nicht nur innerhalb der Sehnenscheide, sondern auch ein Uebergreifen auf die Nachbargebilde wie Knochen und Gelenke statthat, müssen wir uns des Vorkommens primärer tendovaginaler Sarkome erinnern, wie sie bereits wiederholt beobachtet wurden (Billroth, Czerny). Vor einer besonders nach eingetretener Fistelbildung möglichen Verwechselung mit fungöser Arthritis solcher fungösen Tendosynovitis, wie sie besonders am Extensor pollicis und dig. communis vorkommt, schützt meist die Localisation der dorsalen Geschwulst. Doch dass Verwechselungen nicht auszuschliessen bei der der Handwurzelcaries so ähnlichen Form und Consistenz wie auch Verlauf der Geschwulstbildungen, lehren die Beobachtungen von Cazanon und Volkmann.

Cap. VI.

Die Entzündungen des Handgelenkes.

§. 139. Sowohl die Intercarpalgelenke wie das Carporadialgelenk werden verhältnissmässig selten von acuten Entzündungen traumatischer Natur befallen. Nach penetrirenden Gelenkwunden finden wir zwar auch an diesem Gelenkapparate, die meist bald zur Eiterung tendirende acute Synovitis carpalis folgen und rasch die perisynovialen Gebilde, vor allem die Sehnenscheiden in Mitleidenschaft ziehen; doch

sind immerhin ausser durch Schuss- und Maschinenverletzung bedingte Eröffnungen der Handgelenke seltener, da für Schnitt und Stich die den Carpus umhüllenden Sehnen und Fascien zunächst die Wirkung des Instrumentes vom Gelenke selbst abhalten. Auf indirecte Traumen, besonders Distorsionen folgt meist die subacute Form der Arthritis, indem durch den carpalen Hämarthros, welchen die Verstauchung oder Verletzung primär veranlasste, nie eine acute seröse Gelenkentzündung bedingt wird, sondern fast immer die pannöse Form sich in langsamerem Verlaufe herausbildet. Die häufigste Form der acuten Carpalarthritis finden wir als Theilerscheinung des acuten Gelenkrheumatismus, so dass beim Fehlen einer directen Verletzung das plötzliche Befallenwerden des Carporadialgelenkes von acuter Entzündung als pathognomonisch angesehen werden kann.

Bei allen diesen Formen der Handgelenksentzündung ist die locale Schwellung das mindest augenfällige Symptom; vorwiegend beruht die Intumescenz auf Mitbetheiligung der parasynovialen Gebilde besonders der Sehnenscheiden, deren Infiltration sich besonders an der Dorsalseite hervorhebt. Die auf die Handgelenkslinie concentrirte, durch Druck im Verlaufe der den Proc. styloid. ulnae und Proc. styloid. radii verbindenden Linie gesteigerte Schmerzhaftigkeit, wie die meist bald auftretende Functionsstörung nicht nur für die extremen Bewegungen im Handgelenke, sondern auch für die Excursionen der Finger, für deren Gebrauch das freie Sehnenspiel gehemmt bleibt, bilden das wesentlichste Zeichen.

Besonders für die eminent schmerzhafte Form der rheumatischen Handgelenksentzündung ist die Behandlung durch Fixation auf volarer Schiene nöthig mit örtlicher Eisapplication. Bei den nach Distorsionen entstehenden subacuten Formen der Carpalarthritis, bei denen häufig neben der pannösen Entzündung der Synovialis gleichzeitig die durch Anzerren der Kapselbänder insultirten Knochenparthien mitleiden, ist eine Fixation auf die Dauer durchaus nicht rathsam, da durch sie unweigerlich gerade am Carporadialgelenke sehr bald bindegewebige Verwachsungen eingeleitet werden. Zweckmässig wird hier neben zeitweiser Fixation die Anwendung von Bädern geboten, wie Frictionen, Massage und Compression mittelst centripetaler Einwickelung mit einer angefeuchteten Nesselbinde, über die eine Gummibinde gerollt wird. Gerade die hier nie fehlenden periarthritischen Entzündungen, Infiltrationen gehen hierdurch oft rasch trotz langen Bestehens zurück. In vielen Fällen ist zu der methodischen passiven Bewegung Hinzufügen der geregelten Fingergymnastik und Faradisation der zur Ruhe verurtheilt gewesenen Muskelgruppen nöthig, um die leicht eintretenden Fingercontracturen zu bewältigen.

§. 140. Während neben diesen acuten und subacuten Formen bei älteren Individuen die gichtische Affection des Handgelenkes zur Beobachtung kommt und zwar sowohl als Arthritis urica mit den typischen Anfällen der „Chiragra-" Paroxysmen, als auch der deformirenden Panarthritis die merklichen Auftreibungen, Deviationen und Functionsstörungen Anlass geben, finden wir lediglich bei jugendlichen Individuen eine chronische Carpalarthritis, die hauptsächlich durch die aus ihr resultirende augenfällige Deformität zur Beachtung

gelangt. Madelung hat darauf hingewiesen, dass unter gewissen Verhältnissen sich bei manchen Individuen ohne irgend welche merkliche destructiven Vorgänge allmählig eine Subluxation im Carporadialgelenke herausbilde, die durch ihre Typicität zu näheren Untersuchungen Anlass bot. Dieselben ergaben, dass analog der allmähligen Deviation des Fusses beim Pes valgus staticus, wie hier das Missverhältniss der Belastung zur Tragfähigkeit der Knochen und Bänder des Fussgewölbes, so bei dieser pathologischen Handdeviation das Missverhältniss zwischen der Resistenz der Vorderarmknochen und carpalen Bänder zu der Druck- und Zugwirkung bei gewissen professionellen Handbewegungen den Anlass zu der pathologischen Stellung bietet.

Es darf uns nicht wundern, wenn wir sehen, wie bei gewissen Arbeitern in Folge der durch die gewerbliche Beschäftigung gegebenen dauernden Nöthigung, die Handgelenksbewegungen an die physiologischen Bewegungsgrenzen zu forciren, allmählig die die Bewegungsgrenzen bestimmenden Hemmungsvorrichtungen insufficient werden. Schon Dupuytren erwähnt, dass bei Handarbeitern wie Druckern, Tuchwalkern u. dergl. die Bänder des Handgelenkes erschlaffen, so dass eine die normale Grenze überschreitende Bewegungsexcursion einestheils existirt, andererseits aber auch durch den Mangel der normalen Befestigungsvorrichtung die Hand im Carporadialgelenke dem pravalirenden Zuge der Schwere und der Beugemuskeln folgend eine volare Verschiebung

Fig. 76.

Subluxation der Hand in Folge professioneller abnormer Belastung (Madelung).

erleidet, die einer Luxationsstellung gleicht, sich durch stärkeren Zug zwar etwas ausgleichen lässt, aber sofort wieder herstellt. Die Thatsache solcher professionellen Deviationen im Handgelenke ist unleugbar. Fig. 76 stellt ein ausgeprägtes Beispiel der hochgradigen volaren Subluxation dar, wie wir sie in geringerem Grade bei genauerer Untersuchung häufig genug vorfinden.

Die Motivirung von Dupuytren ist aber nur zum Theil zutreffend, da durchaus nicht immer eine partielle Schlottergelenkbildung vorliegt; es ist vielmehr die Verbindung im Carporadialgelenk in ihrer Festigkeit keineswegs herabgesetzt und nur im Carpoulnargelenk verringert. Es handelt sich in manchen Fällen sicher um die von Madelung angeführte Veränderung der radialen Gelenkpfanne, an der ein volarer Druckschwund mit gleichzeitiger dorsaler Entlastungshyperplasie Hand in Hand geht und die perverse Stellung zur stationären macht. Wir sehen besonders bei Beschäftigungen, welche einen Uebergang von der forcirten activen Dorsalflexion zur energischen Volarflexion erheischen, bei gleichzeitiger Inanspruchnahme kräftiger Muskelaction besonders der Finger- und Handflexoren, durch

solche dauernden functionellen Anstrengungen, wie sie also im gewöhnlichen Leben z. B. bei Wäscherinnen, bei Fechtübungen u. dergl. vorkommen, bald eine schmerzhafte Affection des Handgelenkes auftreten, die zur temporären Ruhe nöthigt und instinctiv zum künstlichen Ersatz einer Hemmungsvorrichtung an Stelle der bei der Beschäftigung übermässig in Anspruch genommenen articulären Hemmungsvorrichtungen, die am Handgelenk in der dreifachen Weise der Knochen-, Muskel- und Bänderhemmung eingreift, zu geben. Durch Umbinden eines festen Tuches, Riemens u. dergl. versuchen die betreffenden, die Extreme der Beugung und Streckung zu hemmen. In diesem Stadium der durch functionelle Ueberanstrengung bedingten Reizung des Handgelenkes, bei der es sich um freie passive Beweglichkeit neben localer Schmerzhaftigkeit bei focirter Volar- und Dorsalflexion handelt, die sich bisweilen zu dauernden Schmerzen im Carporadialgelenk steigert, ist dann wohl bei zeitweisen Exacerbationen wegen des Mangels fühlbarer Veränderung der Zustand lange als „Gelenkneuralgie" aufgefasst worden. Wir finden aber zahlreiche Individuen in der Periode von 15—25 Jahren, d. h. der Zeit, wo schon anstrengende Thätigkeit erfordert wird, ohne dass bereits Knochen-, Muskel- und Bandapparat stabile Form und Leistungsfähigkeit gewonnen hat, von solcher schleichenden Carpalarthritis befallen. Bei zweckmässigem Verhalten erfolgt aus diesem Stadium meist eine völlige formelle und functionelle Wiederherstellung. Bei dauernder Insultation findet nach Insufficienz der übermässig beanspruchten Muskel- und Bänderhemmung in Folge der typischen Belastung des volaren Abschnittes der Radiusgelenkfläche hier an dem jugendlichen Knochen ein Wachsthumsstillstand und Druckschwund statt, der bei analoger der typischen Entlastung des dorsalen Radiusabschnittes entsprechender Wachsthumssteigerung dieser Fläche zu derjenigen Umformung der Radiusepiphyse führt, der eine volare Subluxationsstellung der Hand entspricht. Die Verbindung im Carpoulnargelenk wird mehr und mehr gelockert und ist schliesslich die stationäre Deviation die Folge. Dass diese ganzen Umformungen nur im Verlauf von Monaten, ja Jahren geschehen, ist nicht verständlich und daher natürlich, dass die crassen Bilder solcher pathologischen Stellung nur in den Fällen vor Augen treten, wo neben der nothwendigen Prädisposition des Individuums in dem Verhalten seines Knochen- und Bandapparates, auch in der dauernd eingehaltenen schädlich wirkenden professionellen Beschäftigung der Grund geboten ist. Aber gerade durch die Erwähnung solcher immerhin seltenen Extreme werden wir darauf geführt, die Anfangsstadien nicht zu übersehen, da sie noch eine erfolgreiche Behandlung gestatten.

§. 141. Ist die Umformung vollendet, so wird man eine völlige Aenderung der perversen Stellung und der durch sie gebotenen Functionsstörung kaum gewinnen können. Da eine Aenderung der für die gewerbliche Beschäftigung nöthigen Handbewegungen auf die Dauer meist nicht zu erlangen ist, beschränken wir uns auf Fixationsvorrichtungen durch Ledermanschetten u. dergl. Mit der Zeit gewöhnt sich nach Abnahme der Schmerzen der Patient an die Function in der perversen Stellung.

In den Anfangsstadien werden wir durch zweckmässige Fixation

eine Entlastung der durch Druck und Zug insultirten Parthien zu gewinnen suchen und möglichst dadurch eine stationäre Ausbildung der Deviation verhüten. In vielen Fällen kann immerhin eine Aufgabe der einseitig wirkenden Handbeschäftigung für längere Zeit geboten sein.

§. 142. Die häufigste Form der Handgelenksentzündung ist die chronische Arthritis granulosa, wie sie bei scrophulösen und tuberculösen Personen zur Entwickelung gelangt und vorwiegend primär ostealen Characters ist. Wesentlich von einander zu trennen sind diese granulös fungösen Carpalarthritiden wie sie bei Kindern auftreten, von den bei Erwachsenen vorkommenden im klinischen Verlauf; pathologisch anatomisch bieten sie dasselbe Substrat: die Gelenktuberculose. Mag dieselbe primär osteale oder primär synoviale sein, sie findet sich in allen Fällen fungöser Handgelenksentzündung, ausgenommen die vereinzelten Fälle, in welchen eine gummöse Arthritis vorliegt. Erkennen wir somit an, dass bei Kindern sowohl wie bei Erwachsenen ziemlich alle bisher als Pädarthrocace, Tumor albus, Fungus, Caries des Handgelenkes bezeichneten Processe sich mit dem Begriffe der tuberculösen Carpalarthritis decken, so können wir nicht umhin, den durchaus verschiedenartigen klinischen Verlauf, wie er sich gerade am Handgelenke im Kindesalter im Gegensatze zum späteren Lebensalter darbietet, auf ein verschiedenes Verhalten dieser Localisation der Tuberculose zurück zu führen. Wir können dies nur thun durch die Annahme, dass im Kindesalter vorwiegend hier eine primäre Eruption der tuberculösen Infection statthat, während beim Erwachsenen in der Mehrzahl der Fälle bereits multiple Localisation oder universale Infection vorlag, bevor es zur örtlichen carpalen Tuberculose kam oder sehr bald dieser folgte. Nur von diesem Gesichtspunkte aus gelingt es, die pathologisch-anatomisch gleiche Veränderungen bietenden destructiven Processe der chronischen granulosen Handgelenksentzündung bei der so differenten Prognose ihres Ausganges klinisch beim Auftreten am Handgelenke des Kindes und des Erwachsenen zu identificiren. Vergl. die Anmerkung S. 173.

§. 143. In der unmittelbaren Entstehung und anfänglichem Verlaufe bietet die fungöse Handgelenksentzündung meist immer die gleichen Verhältnisse.

Nach vorausgegangener directer oder indirecter Verletzung von mehr oder minder erheblicher Intensität finden wir im unmittelbaren Anschluss an den traumatischen Hämarthros, der sich zumal bei dem so häufigen Fall auf die dorsal- oder volarflectirte Hand an die primäre Zerrung der Gelenkbänder und Insultation der betreffenden scelettären Insertionspunkte anschliesst, eine Schwellung des Handgelenksbezirkes. In andern Fällen findet sich erst später eine allmählige carpale Intumescenz, die ohne erhebliche Schmerzen auftretend die Erinnerung an das vorangegangene Trauma in den Hintergrund treten lässt. Oft ist nicht nur die Handgelenkslinie vollständig verstrichen, sondern die ganze Region zu einem voluminösen Tumor angeschwellt, ehe erhebliche Schmerzen und Functionsstörungen eine Ahnung von der Malignität des localen Processes zum subjectiven Bewusstsein bringen. Es können eben Störungen in den Bewegungs-

excursionen des Handgelenkes schon einen ziemlich hohen Grad erreichen, ehe sie zu wesentlichen subjectiven Beschwerden Anlass geben, diese werden meist erst empfindlich bemerkt bei Functionsstörungen der Finger. Das freie Spiel der Finger einerseits, wie die Energie ihrer Bewegungen wird aber bei diesen Carpalarthritiden erst in späteren Stadien beeinträchtigt. So ist es erklärlich, dass die Kranken meist erst in weit vorgeschrittener Erkrankung sich zur Behandlung stellen, wenn neben ausgedehnter fungöser Degeneration der parasynovialen Gebilde bereits in den synovialen und ostealen Granulationsheerden Erweichung stattgefunden hat, ja selbst Durchbruch und Fistelbildung vorliegt. Fig. 77 giebt ein solches Bild, bei dem sich der Process mehr am

Fig. 77.

Fungöse Handgelenksentzündung mit ulnarer Fistel (Ferguesson)

Carpalen wie am antibrachialen Bezirk abspielt. Mit Vorliebe werden gerade die spongiösen Carpalknochen der Reihe nach in den Process miteingezogen. Man dringt dann von den oft zahlreichen Fistelgängen mit der Sonde durch das schwammige, leicht blutende und empfindliche Granulationsgewebe in der verschiedensten Richtung in die osteomyelitischen Heerde ein, ohne eine grössere nekrosirte Parthie fühlen zu können. Nur hie und da bieten sich in den Erweichungen festere Punkte, indem die knorpligen Articulationsfacetten der granulösen Destruction grösseren Widerstand bieten als die Spongiosa der Handwurzelknochen und eher in toto frei gelöst oder siebförmig durch fungöse Massen perforirt erscheinen, als dass sie ganz der Resorption anheimfielen. Auch an den Vorderarmknochen ist oft die Gelenkfläche selbst noch an Radius und Ulna erhalten, während die Epiphyse und angrenzende Diaphysenzone bereits sinuöse Höhlen voll tuberculöser Heerde darstellen. Auch in diesen Fällen primär ostealer Carpaltuberculose nicht nur bei anfänglich synovialer Form ist durch granulöse Erweichung der Synovialmembran die Festigkeit dieser selbst und ihrer verstärkenden Kapselbänder sehr bald derartig herabgesetzt, dass anomale Bewegungen in dem Carporadial- und Intercarpalgelenken ausführbar werden. Beim Umfassen mit beiden Händen findet man seitliche Verschiebungen von der Volar- zur Dorsalseite wie von der Radial- zur Ulnarseite mehr weniger ausgiebig gestattet und solche bisweilen von Crepitation der destruirten Gelenkknorpel oder zerfallenen Knochenpartien, immer von heftigen Schmerzen begleitet. Mit dieser Erweichung und Zerstörung der ligamentösen Befestigungen ändert sich dann auch die Stellung der Hand zum Vorderarme; Patient ist nicht mehr im Stande, die Hand activ vor-

gestreckt zu fixiren, sondern unterstützt sie durch die andere Hand: der für die Ruhlage ausnahmslos gewählten volaren Auflagerung von Hand und Vorderarm entsprechend, gleitet die Hand dem freien Einfluss ihrer Schwere anheimgegeben mehr und mehr an die vordere Fläche der Vorderarmknochen.

§. 144. Diese partielle Destructionsluxation fällt zunächst meist am laxen Ulnocarpalgelenke in die Augen, indem das Ulnarköpfchen stark an der Dorsalseite prominirt, während die carporadiale Subluxation weniger hervortritt.

Bis zu diesem Stadium stimmt der Verlauf der fungös-tuberculösen Carpalarthritis bei Kindern und Erwachsenen überein, die Differenz beruht bis zu dieser Periode weniger in den localen Veränderungen, wie in den gleichzeitigen constitutionellen Verhältnissen. Der von fungöser Handgelenkentzündung befallene Erwachsene giebt von vorneherein den dringendsten Verdacht, bereits allgemeiner Tuberculose verfallen zu sein, die sich ausser an inneren Organen, noch, ob mit oder ohne vorausgegangenem Trauma, am Carpalgelenke localisirte. Demgemäss finden wir solche Patienten, auch ehe das Leiden weit vorgeschritten, von schwächlicher Constitution, den Initialstadien pulmonaler oder visceraler Tuberculose entsprechende Symptome bieten. Der Kräfteverfall wird durch Fieberbewegungen noch gesteigert, wie sie der Zerfall und neue Import infectiöser Stoffe aus dem neuen peripheren Heerd oft rasch continuirlich hervorruft.

Das Kind bietet oft selbst bei vorgeschrittener Destruction noch leidlich gutes Allgemeinbefinden; bei ihm war die „Scrophulose" oder ererbte (oft descendental modificirte hereditäre Lues oder Tuberculose darstellende) Constitutionsanomalie der Grund, weswegen das locale Trauma nicht wie andere Quetschungen und Verstauchungen bei gesunden Kindern zur Heilung gelangte.

Bezüglich unserer Stellung der tuberculösen Infection gegenüber ist es nothwendig, bei dieser Gelegenheit wieder das zu betonen, was in Bezug auf die vielfachen Analogien der luetischen und tuberculösen Knochen- und Gelenkaffectionen der Finger gesagt wurde: Bei der Syphilis nehmen wir keinen Anstand, die Uebertragung durch Sperma und Ovulum als Thatsache zu acceptiren, und bei der Tuberculose strauben wir uns, in der Identität der klinisch zur Beobachtung gelangenden pathologischen Processe einen Beweis für die Analogie des Causalnexus zu finden! Dürfen wir aber in dieser immer mehr anerkannten Analogie beider auf specifischer Infection beruhenden Krankheiten nicht auch einen schwerwiegenden Angriffspunkt sehen für oder wider den Versuch, moderner Weise auch diese Infectionen der Pilztheorie anzupassen? Der „Syphilisocoeus" musste in der That eine individuelle Tenacität und Vivacität besitzen, der gegenüber sogar die Lebensfähigkeit des tausendjährigen Weizenkornes in der Hand der ägyptischen Mumie nur ein schwacher Abglanz wäre, wenn wir aus diesem nach der Aussaat schliesslich ein Weizenfeld, so aus der Spermatozoe oder Ovulum, in Generationen fortwuchernd, die vielköpfige Hydra der hereditären Lues dem entmutenden Pilze ihren Ursprung verdanken müsste! Diese Erwägung und der Hinblick auf den Umstand, dass gerade manche notorisch nachgewiesene acute parasitäre Krankheiten generell nicht übertragbar sind, sollte uns eher zu dem Geständniss führen, dass ebenso sehr, wie wir über die letzten Bedingungen der Anlage eines gesunden Organismus nichts wissen, auch über dem Capitel des Vererbungsvorganges specifischer Krankheitsanlagen noch für lange das „ignorabimus" steht.

Auch in Bezug auf die Tragweite unserer localen Behandlung kann ich mich des Vergleiches nicht erwehren. Wenn schon erfahrungsgemäss die Excision des Chankers nur in einer ganz geringen Procentzahl der Allgemeininfection ganz vor-

beugt, in einzelnen Fällen die Totalinfection durch rasche Beseitigung der einen Importstelle abschwächt, so geschieht die Entfernung eines Tuberkelheerdes in den seltensten Fällen auch nur unter den Chancen einer Chankerexcision. Meist kann nur der von der alleinigen localen Behandlung örtlicher Tuberkeleruptionen Heilung des Kranken voraussetzen, der auch durch Auskratzen einer Lupusstelle oder eines Gummiknotens universelle Heilung des Patienten garantirt sieht!

In gleicher Consequenz hat sich auch unsere Prognose in Bezug auf die localen und allgemeinen tuberculösen Affectionen in derselben Unbestimmtheit zu halten. Die positive Unsicherheit unserer Vorausbestimmung in Betreff der Intervalle sowohl wie der Intensität und Extensität metastischer Eruptionen hat uns bei diesen längst gelehrt, in gemessener Reserve unsere prognostische Aeusserung sich bewegen zu lassen.

Anders liegen die Verhältnisse bei den als „Scrophulose" zusammengefassten Krankheitserscheinungen. Zum Theil ist es lediglich eine entartete Tuberculose oder Lues, welche väterlicher- oder mütterlicherseits oft durch mehrere Generationen hindurch sich fortpflanzte, bisweilen besteht dann wohl die individuelle Erbschaft in nichts anderem, als der gesteigerten Resorptionsfähigkeit für specifische Noxen beim Import auf Haut, Schleimhaut und in die Lymphbahnen, sowie in einer herabgesetzten Widerstands- und Regenerationsfähigkeit der Gewebe überhaupt. Zweifellos stellen aber eine bedeutende Anzahl sogenannter scrophulöser Localerkrankungen in der Haut, Lymphdrüsen, Knochen und Gelenken nichts weiter wie örtliche Ablagerungs- oder Ausscheidungsheerde derjenigen Infectionsstoffe dar, welche bei den bekannten acuten Infectionskrankheiten zur Aufnahme, Weiterentwickelung und nicht völligen Elimination gelangten. Wenn so häufig bei Kindern nach den acuten Exanthemen die „Scropheln" zum Ausbruch kommen, so sind diese verdächtigen Erscheinungen, für die im Stillen wohl gar Vater oder Mutter angeschuldigt werden, dann lediglich locale Eruptionen des aufgenommenen und nicht durch die Haut, Nieren, Darm — also den gewöhnlichen Eliminationswegen — ausgeschiedenen Infectionsstoffen, die Verkäsung der Lymphdrüsen, die granulöse Osteomyelitis, die granulöse Arthritis, welche wir nach Typhus Scharlach, Masern Pocken Diphtheritis u. s. w. finden, müssen wir durchaus als solche infectiösen Ablagerungen betrachten. Ohne anamnestische Anhaltspunkte würden sie alle leicht als scrophulöse oder tuberculöse Localerkrankungen gelten können. Es ist dies nicht nur nach dem klinischen Bilde, sondern auch nach dem pathologischen Befunde möglich, da ich in mehreren solcher granulöser Knochen und Synovialheerde, welche sich bei vor- und nachher Gesunden im unmittelbaren Anschlusse an Scharlach und Typhus entwickelt hatten, die histologischen Befunde der localen Tuberculose häufig constatiren konnte. Bei solchen Erkrankungen ist nun sehr wohl nicht nur eine örtliche Heilung durch entsprechende Beseitigung der Ablagerungsstelle möglich, sondern auch eine definitive Heilung des mit solchen Resten früherer Infection behafteten Patienten. Ja wenn wir wissen, dass diese örtlichen Heerde solcher Infection ihren Ursprung verdanken, werden wir mit vollem Rechte auch einer zweckmässigen Allgemeinbehandlung behufs möglichster Beförderung der ausgebliebenen Elimination, der Noxe, das Wort reden müssen. Dieselbe wie wir bei den acuten Infectionskrankheiten der Haut Nieren Darm in Anspruch nehmen, um das Gift zur Elimination zu bringen (das Exanthem auf dem Körper ist die Folge der cutanen Elimination, und ist daher die von alterher hierfür erwartete Beförderung des „Hervortretens des Ausschlages" wohl berechtigt), werden wir auch bei örtlichen Nachkrankheiten eine entsprechende diätetische, innere und äussere Allgemeinbehandlung eingreifen lassen, um den Erfolg der Localbehandlung zu unterstützen.

§. 145. Dieser im allgemeinen zutreffenden Prognose Rechnung tragend, werden wir auch die Behandlung zu individualisiren haben, um für den im Grossen und Ganzen vorauszusehenden Verlauf individuell die günstigsten Chancen zu gewinnen.

Beim Erwachsenen gestatten nur die Anfangsstadien dieser fungösen Carpalarthritis den Versuch durch combinirte Behandlung mittelst intraossealer und intraarticulärer Carbol-, Alcohol-, Chlorzinkinjectionen (auch zu schwachen Sublimat- und Arsenlösungen kann graduelle Steigerung gerechtfertigt sein) bei gleichzeitiger Fixation wechselnd mit localen Bädern und elastischer Compression die locale

Eruption in Schranken zu halten; bisweilen eignet sich die Ignipunctur mit dem Galvano- oder Thermocauter in der intensiveren aber dabei örtlich beschränkteren Wirkung besser.

Um eine Distraction der einzelnen Gelenkkörper im Hand- und Handwurzelgelenk zu erzielen, wurde auch hier die permanente Extension anzuwenden versucht; von Eyre und ähnlich früher von Bursal sind solche Vorrichtungen empfohlen, an welchen die auf einer über Vorderarm bis Oberarm reichenden Schiene fixirte Hand durch eine an der Mittelhand in Gestalt eines T angreifende Heftpflasterschlinge gegen das untere, die Fingerspitzen überragende Ende gezogen wird. Die Gleichmässigkeit des Zuges wird durch Einschalten eines Gummiringes in die Heftpflasteransa erzielt. Die Möglichkeit dauernder Extension durch solche Schiene kann ich positiv bestätigen, allein bei der Multiplicität der befallenen Gelenke wirkt dieser Zug nur auf einzelne distrahirend, auf andere wieder direct comprimirend und die Gelenkflächen an einander lagernd, so dass schwer eine gleichmässige Distraction zu erzielen ist. Fig. 78 zeigt noch die practischste Anwendungsweise nach Esmarch'scher Modification.

In allen vorgeschrittenen Erkrankungsformen ist von diesen sonst so wirksamen Massnahmen ebenso wenig wie vom Evidement, oder partiellen Resection etwas zu erwarten. Der einer raschen Consumtion von der Infection aus den peripheren und meist gleichzeitig in multiplo vorhandenen tuberculösen Heerden aus zuneigende Körper lässt oft nur noch die prompteste Entfernung des ganzen Krankheitsheerdes in toto zu, durch die rasche Localheilung bewerkstelligende Absetzung des Gliedes. Die Vorderarmamputationen bei fungöser Handgelenksentzündung Erwachsener im Stadium der Suppuration und Fistelbildung dürfen meist nicht lange hinausgeschoben werden, wenn die Localaffection derartig, dass die multiplen Heerde in den Carpal- und Vorderarmknochen die Aussicht auf sichere Aushebung aller dispersen Zerstörungen mittelst Ignipunctur, Evidement oder Resection trüben oder das Allgemeinbefinden rasch in Verfall gerathen ist und etwaige pulmonale oder viscerale Heerde in der Entwickelung stehen. In Bezug auf letztere kann ja leider die physikalische Diagnostik uns oft zu spät erst sicheren Anhalt gewähren, aber auch in Betreff der Ausdehnung der osteomyelitischen Destruction kann selbst genaue Untersuchung uns täuschen. Wir finden oft die ausgedehntesten Zerstörungen innerhalb der Spongiosa und Medullarsubstanz vom Radius und Ulna bei nur minimaler Einschmelzung der umhüllenden Corticalis und auch die Destruction der Carpalknochen und Gelenke erstreckt sich meist weiter, als die manuelle oder instrumentelle Palpation schliessen liess. Häufig genug sind disperse Heerde in den periarticulären Geweben. Jedenfalls wird bei heutiger exacter Heilung auch ausgedehnter Carpalresectionen den Entscheid in der Frage, ob Resection oder Amputation, wesentlich der Allgemeinzustand des unglücklichen Besitzers zu geben haben, da bei relativer Intactheit desselben selten die articulären, ostealen und besonders auch die für die Function der Finger vorwiegend in Betracht kommenden periarticulären Gebilde derartig zerstört sind, dass die rationell ausgeführte Resection im günstigsten Falle der localen Heilung eine functionsunfähige Hand sollte in Aussicht stellen. Oft genug aber ist die anfängliche Heilung nur von kurzem Bestand! —

Aus diesen Erörterungen ergiebt sich auch die Differenz der therapeutischen Indicationen für die gleiche Erkrankung beim Kinde. Eine Entfernung des Krankheitsheerdes in toto durch Absetzung des Gliedes kommt hier gar nicht in Frage, da das Allgemeinbefinden nie in der Weise primär oder secundär schwer ergriffen sich bieten wird. Billroth äussert zwar im allgemeinen, „dass die Erkrankungen der Knochen des Handgelenkes und des Metacarpus die gefährlichsten Knochenerkrankungen seien. Diesfällige Patienten sterben am häufigsten an Lungentuberculose oder lungentuberculöse Individuen, welche eine Erkrankung des Handgelenkes bekommen, sind am schlimmsten

Fig. 78.

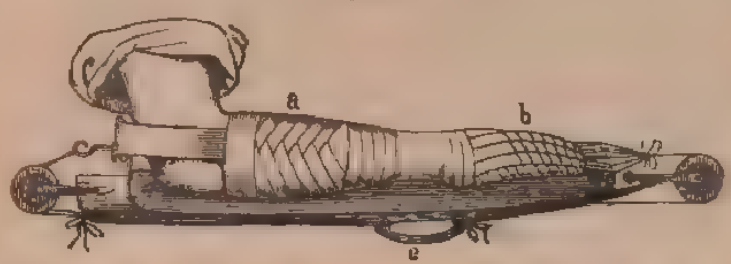

Schiene zur permanenten Extension des Handgelenkes nach Esmarch. a und b Heftpflasterschlingen. c eingeschalteter Gummiring

daran; es sind die Endresultate nach Operationen bei den oberen Extremitäten viel schlechter wie bei den unteren". Allein für Kinder kann ich diese allgemeine Fassung nicht gelten lassen. Hier kann für die Localbehandlung die nach zweckmässiger Wahl zu bevorzugende medicamentöse Injection, Ignipunctur, Evidement, partielle oder totale Resection sehr wohl nicht nur örtliche Heilung schaffen, sondern auch das meist durch den peripheren Krankheitsprocess mit geänderte Allgemeinbefinden heben, ja durch Ausschluss der Möglichkeit weiterer Verbreitung der Tuberculose lebensrettend wirken. Selbstredend ist bei dieser individuell zu modificirenden örtlichen Behandlung, die auch durch locale Bäder, Massage, Fixation u. dergl. unterstützt wird, wesentlich die einer scrupulösen Hygiene und Diätetik Rechnung tragende Allgemeinbehandlung hervorzukehren. Es heilen oft die trotz noch so exact wiederholten örtlich eingreifenden Massnahmen renitenten Krankheitsheerde bei zweckmässig geänderten Aussenverhältnissen, wie durch Luftwechsel, Ernährungsregulirung, Sool-, Seebäder, Kaltwasserkuren modificirten Stoffwechsel rasch, trotz jahrelangen Bestehens und ewiger Rückfälle. Wir gehen nicht zu weit, wenn wir sagen, dass in manchen Stadien die letzteren Factoren mehr in die Wagschale fallen wie die eingreifenden localen Massnahmen. Verhehlen wir uns bei alledem nicht, dass die örtliche Ausheilung solcher peripheren Tuberkeldepots mit einer Heilung des Kranken in keiner Weise identificirt werden darf. Mir liegt aus einer zehnjährigen Beobachtungszeit eine nicht unerhebliche Reihe von Fällen vor, bei denen die freudig begrüsste, nach vielen Mühen standhaltende Heilung der Knochen- und Gelenktuberculose beim Kinde sich in Bezug auf die körperliche Resti-

tutio ad integrum trügerisch erwies, indem nach Jahren bei erreichter Pubertätszeit die „Geheilten" an visceraler Tuberculose phthisisch endeten. Wir haben eben selten ein rein locales Uebel im Verfolg zu behandeln, sondern die histiologisch zur Geltung kommende, durch Infection acquirirte oder ererbte Constitutionsanomalie tritt, wenn auch später, so doch häufig genug noch in den Vordergrund, der auf bessere Weise entgegenzutreten wir von der Zukunft erhoffen dürfen.

§. 146. Als Folgezustand der verschiedenen Formen der Handgelenksentzündung finden wir gerade an diesem Gelenke nicht selten die partielle oder totale Ankylose. Selbst reine, in den periarticulären Geweben — Haut Fascie, Sehnen — sich abspielende Processe, die zu permanenter Contractur im Carpalgelenke führen, haben gerade hier häufig fibröse bis selbst knöcherne Ankylosen zur Folge. Verhältnissmassig oft finden wir auch nach den typischen Rissfracturen des carpalen Radiusendes totale oder partielle Ankylosirung des benachbarten Gelenkes. In manchen Fällen giebt die bei diesen Brüchen so häufig an Hand und Fingern älterer Leute sich hinzugesellende Polyarthritis deformans den Anlass zur Bewegungsbeschränkung und Missgestaltung, in anderen liegt in der mit der Fracturheilung zusammentreffenden Verlothung der parostealen Extensoren in ihren Einscheidungen der Anstoss zur Fixation und späteren Verwachsen der Articulationsflächen auf dem Wege der proliferirenden Arthritis pannosa. Solche permanente Fixationen anfangs gesunder Gelenkflächen finden wir nicht nur durch tendinogene Contracturen, sondern selbst durch cutane cicatricelle. Besonders an der Volarseite finden wir um so häufiger, je mehr die Verbreitung der eisernen Oefen um sich greift, Einziehung der Hand durch Verbrennungsnarben, die zu carpalen Deviationen und Ankylosen Anlass geben. Hauptsächlich führt uns die Anerkennung dieser Thatsache zu der Nöthigung gut überwachender Prophylaxe, die neben activer und passiver Bewegung der Finger auch eine gleiche Motion des Carpalgelenkes im Auge behält. Der einmalige Verlust der Mobilität selbst nur durch synoviale Schrumpfung ist schwer zu ersetzen. Die Hartnäckigkeit der nach acutem Gelenkrheumatismus gerade im Handgelenke gerne zurückbleibenden Bewegungsstörung, die trotz rein synovialen Ursprunges erst der ausdauerndsten Behandlung mittelst Massage, activer, passiver, oft zum brisement forcé in der Narkose gesteigerter Bewegung, Bädern und musculärer Faradisation weicht und manchmal jeglicher Therapie spottet, giebt den deutlichsten Beleg.

Cap. VII.

Die Neubildungen am Carpus.

§. 147. Neubildungen finden sich am Handgelenksbezirke selten und bieten nur die an der Volarseite vorkommenden Fibrome, Lipome, Sarkome wegen der Verwechselungen mit carpalen Hygromen das bereits erörterte differential-diagnostische Interesse.

An der Dorsalseite sind nur die unter den Ganglien im allgemeinen bereits erwähnten folliculären Cystengeschwülste synovialen Ursprunges der Gruppe der Neubildungen zuzuzählen.

C. Krankheiten des Vorderarmes.

Cap. VIII.

Die angeborenen Missbildungen und Formfehler der Vorderarmes.

§. 148. Die angeborenen totalen Defecte oder derartig partiellen, dass nur ein rudimentärer Stumpf von Scelett- und Weichtheilen im Cubitalgelenke articulirt, besitzen wenig Interesse für uns. Mehr dürfte dies von einer häufiger zur Beobachtung gelangenden Hemmungsbildung der Fall sein, der angeborenen Klumphand. Doch bei näherer Prüfung ergiebt sich, dass das aus der gleichnamigen Bezeichnung zu vermuthende, dem „Klumpfuss" adäquate chirurgisch therapeutische Interesse in keiner Weise vorliegt, sondern lediglich ein solches von entwickelungsgeschichtlicher Seite — von dieser allerdings in höchstem Maasse — gegeben ist. Es handelt sich nämlich ganz im Gegensatz zur anatomischen Grundlage des Klumpfusses bei der Klumphand immer um Defecte der Vorderarmknochen und einer durch sie bedingten Deviation der Hand.

Der partielle oder totale Radiusmangel ist die Ursache der angeborenen Klumphand.

Während sich ein Mangel der Ulna ausserordentlich selten findet (Pristley's und Stricker's Fall), wird durch das Zusammentreffen des bei dieser Missbildung constatirten Fehlens der Ulnarparthie der Hand, die nur aus Daumen und Zeigefinger besteht, mit der regelmässig beim Radiusmangel beobachteten völligen Abwesenheit oder rudimentären Bildung des Daumens die nähere Beziehung in der Entwickelung einerseits zwischen Daumen und Radius, wie andererseits zwischen Ulna und Kleinfingerseite begründet. Fig. 79 und 80 stellt die häufigste Form solcher durch Radiusmangel bedingten Klumphand dar, bei der ebenfalls der Daumen fehlt. Auffallend erscheint mir bei dem Umstande, dass mir hier seit Jahren drei analoge Fälle auf congenitalem Radiusmangel beruhender Klumphandstellung zur Beobachtung vorliegen: bei einem Knaben, einem Mädchen und einem Manne, die übereinstimmende Angabe in der bisherigen Casuistik, dass bisher noch kein Fall bekannt sei, wo ein mit Defect des Radius geborenes Kind über die ersten Stunden des Lebens hinausgekommen sei (Voigt, Gurlt). Auch in der neusten sorgfältig gesichteten Zusammenstellung von Herschel finden wir unter der aus der gesammten Literatur gewonnenen Casuistik von 32 Fällen congenitalen Radiusdefectes nur drei sich auf lebende Individuen beziehen. Grösstentheils hat dieses Verhältniss in der Thatsache seine Begründung, dass bei den meisten mit Radiusdefect behafteten Individuen gleichzeitig anderweitige Missbildungen vorhanden sind, die das Individuum zu einem nicht lebensfähigen stempeln; irgend welche Abnormitäten erster Bildung finden sich ausnahmslos. Die schon erwähnte Kieler Dissertation von Herschel giebt uns hier-

über reichlichen Aufschluss, wie sie auch das vorliegende entwickelungsgeschichtliche Interesse durch Zugrundelegung der Gegenbaur-

Fig. 79.

Congenitale Klumphand. Mit Radiusdefect zusammentreffendes Fehlen des Daumens.

Fig. 80

Die Verhältnisse des Knochengerüstes bei solchem Radiusdefect (Voigt)

schen Theorie in vollstem Maasse klarlegt. Auf sie muss in allen Punkten verwiesen werden, da ein therapeutisches Interesse wohl in keiner Weise zu erkennen wäre, indem wir selbst nicht in der Lage sind, die beim fortschreitenden Wachsthum durch den Mangel des lateral stützenden Parallelknochen bedingte zunehmende Verkrümmung der Ulna hintan zu halten.

Die angeborene Luxation im Carporadialgelenke ohne coincidirende Defectbildung am Antribrachium ist sehr selten. Die von Mayer als Fötalluxationen im Handgelenke beschriebenen 7 Fälle, von denen 2 doppelseitig, 3 rechts, 2 links beobachtet waren, gehören

mehr in das Gebiet der congenitalen Paresen mit antagonistischer Contractur, während 2 (Fall 4 und 5) Subluxationen im Carpoulnargelenk darstellen.

Cap. IX.

Die Entzündungen am Vorderarme.

§. 149. In der cutanen Bedeckung des Vorderarmes finden wir alle Formen der acuten und chronischen Hautkrankheiten sich abspielen, wie wir sie bereits an der Hand erwähnten. Während die diffusen Dermatitiden meist eine Fortsetzung digitaler und carpaler Initialaffectionen repräsentiren, bilden die autochthonen Furunkel des Vorderarmes eine ebenso häufige als lästige circumscripte Form cutaner Entzündung, von der meist diffusere Lymphangitiden ihren centripetalen Verlauf gewinnen. Erysipele und Lymphangitiden finden sich meist auf Grund peripherer Läsionen an der Hand und nehmen die Lymphgefässentzündungen meist die volare Fläche in Form augenfälliger intensiv gerötheter Streifen bis zur Ellenbeuge ein, um von dort am Oberarm in Form eines oder einiger isolirter Züge zur Achsel hin sich zu concentriren.

§. 150. Die diffusen subcutanen, subfascialen und intermusculären Zellgewebsphlegmonen stellen ebenfalls meist eine Fortsetzung peripher begonnener oberflächlicher oder tiefer Entzündungsprocesse dar. Bei den Finger- und Handphlegmonen wurde bereits der oft rapiden centripetalen Verbreitung dieser Processe gedacht, und die Begründung des hierin differenten Verhaltens seitens der mittleren und lateralen Finger in dem anatomischen Verhalten der Sehnenscheiden gefunden. In dem meist vorhandenen directen Uebergang der tendovaginalen Umhüllung der Kleinfinger- und Daumenbeuger, in dem gemeinsamen carpalen Schleimbeutel liegt der leichte und rascher folgende Fortschritt entzündlicher und suppurativer Processe von Finger und Hand zum Vorderarm angebahnt. An der am Vorderarm gelegenen Begrenzung des geräumigen Schleimbeutels finden zwar die Processe für weiteres Aufwartsdrängen zunächst ein Hemmniss, doch stellt sich dieses oft nur als unvollständig und temporär wirksam dar. Haufig genug ist aber der Verbreitungsweg peripherer Entzündungsprocesse durchaus nicht an diese Bahn gebunden, vielmehr findet ebenso oft, ja vielleicht noch häufiger eine directe centripetale Fortpflanzung auf dem Wege der lymphangitischen und periphlebitischen Wanderung statt.

§. 151. Diese beiden Verbreitungswege — den tendovaginalen und vasculären — finden wir von der Hand zum Vorderarm in günstigster Weise vorgebildet, und muss eine Discussion darüber, welcher von beiden vorwiegend befolgt wird, bei der Aufwärtswanderung entzündlicher Affectionen müssig erscheinen. Gosselin sucht z. B., in ausführlicher Darlegung für die tendovaginale Verbreitung eintretend, die Ansicht Dolbeau's zu widerlegen, der den

Fortschritt der Vorderarmphlegmonen bedingt sieht durch die Localisation in den tiefen Lymphgefässstämmen. Der Umstand, welcher für die anerkannte Malignität der tiefen Vorderarmphlegmonen gravirender als diese Discussion ist, ist die bereits betonte Thatsache, dass alle diese rasch vorschreitenden Processe durch periphere Infection hervorgerufene septische Phlegmonen darstellen, deren Bösartigkeit durch die rapide locale Verbreitung, wie durch die drohende Allgemeininfection bedingt wird. Durch die letztere Gefahr zeichnen sich gerade diese Phlegmonen aus wegen der ausserordentlich mannigfaltigen Entwickelung der intermusculären Bindegewebsräume, die zur Resorption septischer Stoffe mehr wie an andern Körperregionen durch die reichliche venöse und lymphatische Umnetzung prädisponirt erscheinen. Für die rasche örtliche Ausdehnung bieten eben wieder die intertendinösen und intermusculären Gewebsschichten den günstigsten Boden. So sehen wir bald nach dem Ueberschreiten der carpalen Barrière die septische Phlegmone sich in wenigen Stunden der Fläche und Tiefe nach am ganzen Vorderarm verbreiten, und unter heftigen Fieberbewegungen und schwerem Allgemeinleiden die ausgedehntesten intramusculären Eiterungen sich entwickeln.

§. 152. Gegen die Anfangsstadien solcher rasch centripetal fortschreitenden Entzündung haben wir in der von Volkmann empfohlenen verticalen Suspension (siehe Fig. 31) ein nicht zu unterschätzendes Mittel. In dieser Stellung wird es möglich, neben sorgfältiger Desinfection und Occlusion durch antiseptischen Verband den Verlauf der localen Entzündung zu controliren bei gleichzeitiger Herabsetzung der arteriellen Fluxion und venösen Stase, und dadurch eine Minderung der Schmerzen wesentlich gewonnen. Für beides giebt die hierbei energisch durchführbare Eisapplication eine erfreuliche Unterstützung.

Durch diese Behandlung wird die eine gleiche Wirkung anstrebende centrale Arteriencompression, wie sie Vanzetti empfahl, durch dauernde Ausübung der Digitalcompression des Brachialisstammes in viel zweckmässigerer Weise für den Effect der Herabsetzung der arteriellen Blutzufuhr und örtlichen Anämie überflüssig, zu deren sicheren Erreichung Little sogar die Arterienligatur vornahm.

Bei eingetretener Eiterung ist durch frühzeitige Incisionen dem Eiter freier Abfluss zu schaffen, und durch zweckmässige Drainagirung und Antisepsis der Retention, Weiterverbreitung und Resorption der septischen Stoffe in diesem so günstig hierfür beschaffenen Terrain vorzubeugen.

Die Einschnitte für solche tiefen Vorderarmphlegmonen sind natürlich immer parallel dem Sehnenverlaufe vorzunehmen und müssen präparatorisch meist wegen der Multiplicität der zu eröffnenden Spalträume in der Narkose ausgeführt werden.

Nach Trennung der Haut und Fascie thut man gut, mit der geschlossenen Kornzange in die intermusculären Spatien einzudringen und durch nachheriges Oeffnen der Branchen dem oft massenhaften Eiter Ausfluss zu bahnen und somit den Gang für Einlegung des Drains gleich dilatirt vor sich zu halten. Bei den Incisionen an der Radial- und Ulnarseite thun wir gut, vollständig in der für die Blos-

legung der A. radialis und Ulnaris behufs Ligatur vorgeschriebenen methodischen Weise vorzugehen, um so die Verletzung dieser Stämme sicher vermeiden zu können und doch den perivasculären Eiterheerden den Weg nach aussen zu schaffen. Parona's Empfehlung der „ulnaren Oncotomie" bei den tiefen Vorderarmphlegmonen hat für manche Fälle sicher den Vortheil, ohne das Risico der Gefässverletzung in die tiefsten Schichten — bis zum Spatium interosseum — vordringen zu können und zugleich die Oeffnung an einer Stelle angelegt zu haben, die für den späteren Abfluss des Secretes günstige Bedingungen bietet. 2 cm oberhalb des Carpalgelenkes wird am Innenrande des Flexor carpi ulnaris (am äusseren Rande liegt ja A. u. N. ulnaris) näher an der Ulna als an dieser Sehne eine 4 cm lange Längsincision durch Haut und Fascie schichtweise geführt und kann man nun ohne Gefäss- und Nerven- wie Sehnenscheidenverletzung bis zwischen Flexor profundus und Pronator quadratus vordringen. Nach der Controle an der Leiche und späterer Wiederholung bei colossaler Eiterung am Vorderarm kann ich dieses Vorgehen nur als nachahmenswerth hinstellen. Auch Dolbeau mahnt zu frühzeitigen Incisionen im Verlaufe der Gefässstämme. Da die tiefen Vorderarmabscesse, welche auf Handverletzungen folgen, nur ausnahmsweise der in den Sehnenscheiden fortkriechenden Eiterung ihren Ursprung verdankten, sondern als Resultat einer eitrigen Lymphangitis anzusehen seien, wie der constante Sitz der Abscesse im Verlauf der A. radialis, ulnaris und interossea darthue. Die Abscesseröffnung soll demgemäss ganz nach den für die Ligatur dieser Gefässstämme massgebenden Regeln ausgeführt werden.

Nach in dieser Weise ausgeführter Eröffnung der oft bis zum Ellenbogen sich erstreckenden und zu Gegenöffnungen auf der Streckseite nöthigenden multiplen Eiterhöhlen, in denen bei längerem Bestehen die Sehnen wie präparirt frei liegen, wird durch die eingeführten Drains eine sorgfältige Durchspülung ausgeführt, um aus allen Recessus die infectiven Secrete herauszubefördern. Wegen der leicht möglichen Intoxication durch die zum längeren Durchspülen erforderlichen Mengen desinficirender Flüssigkeit wählen wir Thymol- oder Salicyllösung oder essigsaure Thonerdelösung statt der rasch resorbirten Carbolsäure. Beim Vorhandensein ausgedehnter Höhlungen ist es durchaus rathsam, für die ersten Tage behufs sorgfältiger Durchführbarkeit der Desinfection statt des Occlusivverbandes die permanente Irrigation ins Werk zu setzen, wie sie gerade in der Suspension des Armes leicht zu bewerkstelligen ist (König), und erst später den antiseptischen Occlusivverband folgen zu lassen.

Durch solche möglichst frühzeitig energisch eingreifenden Massregeln gelingt es, die Eiterung in dem rapiden Vorschreiten zu hemmen, das septische Fieber zu bewältigen und durch Einschränkung des Processes örtlich der Sehnennekrose, festen Verlöthung und difformen Vernarbung vorzubeugen, andererseits der allgemeinen Sepsis einen Riegel vorzuschieben. Für functionelle und vitale Leistung feiert hier die zweckmässig durchgeführte Antisepsis die schönsten Triumphe!

Die acute und chronische Tendovaginitis der Extensoren, siehe §. 124—128.

§. 153. Die Osteomyelitis des Radius und der Ulna tritt in acutester Weise als Localisirung der multiplen infectiösen Osteomyelitis auf und spielt sich dann mit dem rapiden Ausgang in Suppuration selbst Aufbruch und Nekrose an den diaphysären Proliferationszonen (den Epiphysenknorpelgrenzen) ab. Doch ist das Ergriffenwerden von einem oder beider Vorderarmknochen seltener als die mit Vorliebe stattfindende Localisirung an Humerus und unteren Extremitäten.

Acute Periostitiden können sich nach violenten Traumen besonders an der für solche sehr exponirten Ulna entwickeln, doch finden wir im ganzen an den Vorderarmknochen die chronische Form der Knochenentzündung häufiger. An den spongiösen Gelenkenden finden wir die schon bei der Carpaltuberculose erwähnte granulöse Osteomyelitis mit Ausgang in Suppuration und Knochendestruction; an der Diaphyse kommt neben solchen umschriebenen osteomyelitischen Heerden auch begrenzte Nekrose vor, die in seltenen Fällen zur Totalnekrose der ganzen Diaphyse sich steigern kann. Während diese letzteren Processe als rein locale, bei sonst gesunden Individuen als örtliche Krankheit sich abspielen und selbst bei Exfoliation des ganzen Knochens meist rasch zur Heilung gelangen, liegen, wie schon begründet, der granulösen Osteomyelitis mit Erweichung und Eiterung immer die scrophulöse, tuberculöse, syphilitische Dyskrasie oder Infection zu Grunde. Wir finden nicht nur die Tuberculose der Knochen jugendlicher und erwachsener Individuen, sondern auch gummöse Periostitis und Osteomyelitis und zwar besonders an der für Traumen so leicht zugängigen Ulna. Die Diagnose und Behandlung bietet an diesen Stellen nichts von den allgemeinen Normen abweichendes. Die relativ gute Heilung selbst ausgedehnter operativer Vornahmen an den derartig erkrankten Vorderarmknochen (wir finden Fälle von prompter Regeneration nach totaler Diaphysenextraction) ist ebenso bemerkenswerth, wie der hier meist günstigste Heilungsgang partieller Continuitätsresectionen. Im Anschluss an letztere verdient der von Nussbaum erzielte osteoplastische Erfolg Erwähnung.

Cap. X.

Folgezustände der Verletzungen und Entzündungen am Vorderarm. Formelle und functionelle Erkrankungen. Nutritive, Circulations- und Innervationsstörungen.

§. 154. Derartige formelle und functionelle Erkrankungen finden sich gerade am Vorderarm in ausgeprägtester Weise und machen sich um so merklicher, als die functionelle Störung wesentlich eine Beeinträchtigung der Hand- und Fingerbewegung betrifft, deren active motorische Organe ja den wesentlichsten Bestandtheil der Weichtheilumkleidung des Antibrachium bilden. Es wurde deswegen bereits bei der Besprechung der Functionsstörung der Finger mancher hierher zu ziehender Affectionen gedacht. In Anbetracht der Muskeln wurde des nachtheiligen Einflusses gedacht, welcher der dauernden Fixation zuzuschreiben ist, zumal wenn sie sich, was durch circulärschliessende Verbände nur zu leicht, wenn auch nur in geringem, so doch wirksamem

Grade geschieht, in eine partielle Constriction des Vorderarmes verwandelt. Der von Kraske experimentell und klinisch nachgewiesene Zerfall der Muskelelemente stellt ein irreparabile damnum dar und sind im geringen Grade nutritive Störungen an den Extensoren und Flexoren ausserordentlich häufig zu beobachten. Bei älteren Leuten genügt schon die Einwirkung dauernder Einwickelung, um erhebliche nutritive Störungen, die sich in Hemmung der Bewegungsexcursionen von Hand und Finger kundgeben, zu veranlassen. Andererseits hat gerade wieder die Ruhestellung der Phalangeal- und Carpalgelenke eine nachtheilige Rückwirkung auf die Motilität der Vorderarmmuskulatur, indem z. B. bei Fracturen, Gelenkentzündungen und dergleichen partielle muskuläre Atrophien eingeleitet werden, die später eine erheblichere functionelle Störung bedingen durch Hemmung der Fingerbewegung, als solche selbst etwa durch Einschränkung der Bewegung der nicht völlig mobil wieder hergestellten Gelenke gesetzt werden.

Bei allen Erkrankungen also, welche eine Immobilisirung der oberen Extremität für längere Zeit erfordern, ist von vorneherein in penibelster Weise darauf zu achten, dass erstens in keiner Weise irgend welche Constriction der Vorderarmmuskeln bedingt wird, zweitens die Fixation möglichst in Stellung des Carporadialgelenkes und der Finger wechsele und endlich bei allen Verbänden eine Bewegung der Finger nie ganz auf die Dauer ausgeschlossen werde, wo aber dieselbe geboten ist, doch temporär immer durch active und passive Uebung unterbrochen werde. Interessant für diesen Punkt sind die Mittheilungen von Fischer in Bezug auf die durch die verschiedenen Ernährungsverhältnisse der Muskelgruppen bedingte Differenz im Verhalten der Extensoren gegenüber den Flexoren (Lähmung bei den ersteren und Contractur bei den letzteren). Für die Details des speciellen Effectes etwaiger functioneller Störungen der Fingermuskeln geben die Untersuchungen von Hueter, sowie von Ferber und Gasser belehrende Aufschlüsse.

§. 155. Primäre Myositiden und deren Folgen finden wir an den Vorderarmmuskeln seltener als an denen des Oberarmes, die Myositis rheumatica (Helleday) sowohl wie die syphilitica und ihre in partiellen Paresen oder Contracturen bestehenden Nachwehen kommen hier ebenso selten vor, wie die blennorrhagischen Tendovaginitiden, deren wir an der Hand gedachten (§. 54). Auch die degenerativen Processe, wie sie bei der Pseudohypertrophie sich in den Muskeln entwickeln, treten am Vorderarm wenn überhaupt erst in späteren Stadien auf, ebenso die meist in den Nacken- und Rückenmuskeln beginnende Myositis ossificans progressiva, für die nur im Fall von Henry der Anfang sich in den Vorderarmmuskeln zeigte (Münchmeyer).

§. 156. Um so häufiger sind die durch primäre Innervationsstörung bedingten functionellen Alterationen der Vorderarmmuskeln. Die Läsionen des N. radialis und ulnaris mit ihren betreffenden Folgen für die innervirten Muskelgruppen befinden sich fast immer am Oberarm resp. am Ellenbogen und werden daher durch §. 209, 216 weiter besprochen. (Vergl. ausserdem §. 91 u. 92.)

Sehr häufig finden wir aus primären Medianusläsionen, welche im Gebiete des Vorderarmes stattfanden, Innervationsstörungen sich entwickeln. Diese Insulte machen sich im gewöhnlichen Leben wegen der oberflächlichen Lagerung des Nerven oberhalb des queren Handwurzelbandes (vergl. Fig. 73) in Gestalt von Druck, Quetschung und auch als Kälteeinwirkung geltend. Sie führen zu Sensibilitätsstörungen, welche sich besonders empfindlich für die Function an der Tastfläche des 1.—3. Fingers bemerklich zeigen und bisweilen unter der eigenthümlichen Form der „Anaesthesia dolorosa" längere Zeit bestehen, meist aber electro-therapeutischer Kur bald weichen. Progrediente Neuritiden finden wir häufiger nach reellen Continuitätstrennungen der Vorderarmnerven. Solche Neuritis ascendens kann aber auch nach peripheren Fingerläsionen secundär zum Vorderarm aufwärts führen. Mir liegt seit lange ein Fall exquisirter aufsteigender Ulnarislähmung vor, wo nach Verletzung am Kleinfingerballen von dort aus Contractur und neuralgische Affection bemerkt wurde, später durch Mitergriffenwerden des R. profundus, N. ulnaris die von diesem versorgten Mm. interossei atrophirten und die characteristische Stellung der Finger als Greifenklaue hervorrief. (Siehe §. 92 u. Fig. 55 b.)

§. 157. Erkrankungen der Gefässe finden wir, abgesehen von der chronischen deformirenden Endarteriitis, die sich uns so leicht fühlbar an der A. radialis zeigt, in selteneren Fällen als diffuse Angiektasien und als Aneurysmen auftreten. §. 110 und 111 erwähnten wir die monströsen Fälle arteriell-venöser Gefässerweiterungen von Breschet, Krause, Nioladoni. Gherini beschreibt einen Fall von congenitalem Varix aneurysmaticus der Hand mit gleichzeitiger Dilatation aller Armgefässe und erfolgter Besserung nach Ligatur der A. radialis und ulnaris. Obalinski und Browicz beobachteten bei 30jähriger Patientin ein im Laufe von 8 Jahren spontan entstandenes Angioma racemosum der Vorderarmarterien, an denen sich bis taubeneigrosse Geschwülste entwickelt hatten. Das dem ganzen Vorderarm hör- und fühlbar mitgetheilte schwirrende Geräusch verschwand auf Compression des normalen Brachialisstammes; durch die Amputation wurde rasche Heilung erzielt. Die Heilung eines Aneurysma der A. radialis durch Digitalcompression schildert Lendesdorf: Die Diagnose ist an dieser so zugänglichen Region leicht und wird die Behandlung mittelst Compression oder Doppelligatur kaum Schwierigkeiten bieten. (Siehe §. 112.)

Cap. XI.

Neubildungen am Vorderarme.

§. 158. Neben den selteneren subcutanen Lipomen am Vorderarm und den Ausnahmen tiefer intermusculärer Lipome (Moerloose exstirpirte ein 875 Grm. schweres!) und den gleichfalls wenig häufigen Fibromen fascialen und paratendinösen Ursprungs, finden wir auch die Chondrome bedeutend seltener wie an der Hand. Cooper exstirpirte bei einer 40jährigen Dame ein in 25 Jahren zu

erheblicher Grösse von der unteren Radiusepiphyse aus durch die Streckselnen wie durch ein Knopfloch herausgedrängtes Enchondrom Ein colossales Chondrofibrom des Radius findet sich im Catalog des Musée Dupuytren abgebildet. Auch die Osteome wählen selten die Vorderarmknochen. Eine „exostose de croissance" fand bei 13jährigem Mädchen an der unteren Radiusepiphyse Labbé.

Am häufigsten finden wir am Vorderarme die Neurome und die Angiome.

§. 159. Die Neurome, in den kleineren Formen wegen des beim Auftreten in dispersen Knoten für dieselben characteristischen, oft empfindlichen und irradiirenden Schmerzes als „Tubercula dolorosa", painful tubercle bezeichnet, finden sich häufig im Verlaufe der kleinen Hautäste der Vorderarmnerven, nicht selten in der Nähe der Gelenke. Sie stellen nadelkopf- bis bohnengrosse, harte, verschiebbare, auf Druck sehr empfindliche Knoten dar, die oft direct nachweisbar traumatischen Ursprunges sind; bald sind es wirkliche, myeline Nervenfasern haltende Tumoren, bald paraneurotische Angiome (Schuh), Fibrome oder Chondrome. In manchen Fällen handelt es sich zumal bei noch nicht langem Bestande solcher „Nervenknoten" vielleicht mehr um ein innerhalb des Neurilems abgesetztes minimales Extravasat oder um eine umschriebene Neuritis. Für solche Fälle kann dann wohl eine die Zertheilung bezweckende Therapie, wie Inunction, Friction, Priessnitz'scher Umschlag vorausgeschickt werden; gegen eine Neubildung irgend welcher der erwähnten Arten kann ein solches Vorgehen nichts leisten und bleibt hier nur die technisch fast immer leicht ausführbare Exstirpation. Bei grösseren Nervenstämmen muss meist auf die zur Entfernung des Neuromes nöthige partielle Resection der Nerven die sofortige Nervennaht — in Form der paraneurotischen Catgutnaht — und Fixation in einer die Nervenstümpfe einander nähernden Carpalflexion folgen.

Am häufigsten finden wir besonders am Medianus wegen der oberhalb des Carpus so ausgesetzten Lage Neurome traumatischen und speciell cicatricellen Ursprunges. Am N. ulnaris excidirte Jessop mit einem erbsengrossen Neurom oberhalb des Carpus, welches sich nach Verletzung durch Glassplitter entwickelt hatte, ein 1 ½ Zoll langes Stück, legte die Nervennaht mit feinster Carbolseide an und erhielt Heilung ohne Functionsstörung. Auffallend ist bei diesen Neuromen die Neigung zu Recidiven in der Nachbarschaft. Spillmann exstirpirte ein wahres Neurom des Medianus in der Hohlhand und musste nach Jahresfrist ein Recidiv oberhalb des Carpus entfernen, worauf Heilung und gleichzeitiges Verschwinden der bisherigen auffallenden palmaren Hyperhidrosis eintrat. „Rückfällige Neurome" maligneren Characters beschreibt Blasius von Apfelgrösse oberhalb des Carpus und am Vorderarm. Selten findet ein Empordrängen und Durchbrechen der Hautbedeckung statt, woraus dann fungöse Geschwüre entstehen können. (Virchow rechnet die von Grohé beschriebene mit dem Medianus zusammenhängende sarcomatös erscheinende Geschwulst hierher.)

Nicht selten finden sich multiple Neurome an der Extremität, ja es kann bekanntlich der ganze Körper übersät sein mit solchen kleinen subcutanen Knoten, die aus Bindegewebe und myelinen Nerven-

fasern bestehen (Genersich, Virchow). Auch das sog. plexiforme Neurom findet sich besonders an den Armnerven vor (Virchow, Jacquart am Medianus, Stromeyer colossales Neurom am Medianus neben unzähligen Knötchen an den Hautästen). Winiwarter beschreibt plexiformes Fibroneurom der Armnerven mit gleichzeitiger Hauthypertrophie, welches zweifaustgross vom Radialis ausging. In solchen malignen Fällen ausgedehnter Geschwulstbildung bei gleichzeitiger Multiplicität bleibt nur in der Amputation des Gliedes noch Hilfe.

§. 160. Die Angiome haben in manchen Formen ihren Lieblingssitz an Vorderarm und Hand. Sie treten hier im Verlaufe der subcutanen Venen (phlebogene Angiome) meist multipel auf, indem sie aufs innigste mit der Venenwand zusammenhängende — nach Virchow immer auch von Arterien betheiligte — cavernöse Geschwülste darstellen. Dieselben bieten sich in wechselnder Grösse dar als blauliche, rundliche, prall elastische, zusammendrückbare (erectile) Geschwülste. §. 107 wurde gelegentlich der digitalen Angiome der Fall von Esmarch beschrieben. Schon Cruveilhier beschrieb analoge cavernöse Geschwülste an Hand und Vorderarm. Van Best heilte eine cavernöse Geschwulst an der Radialvene des Vorderarmes von Wallnussgrösse durch proximale und distale Venenligatur mit nachfolgender Exstirpation. Bei der Multiplicität der Tumoren erfordert die oft ausserordentlich mühsame Exstirpation (partielle Entfernungen gaben mir bei einem Commilitonen Gelegenheit, an der einen Stelle Heilung, an anderer baldige Recidive zu finden) immerhin viel Ausdauer, doch lohnt schliesslich der Erfolg, wie der von Esmarch operirte Fall lehrt. (§. 108.)

§. 161. Von den malignen Tumoren sind es vor allem die Sarkome, die meist als fasciale und paratendinöse, selten als Osteosarkome zu den rasch wachsenden, oft enorme Volumsvermehrung des Vorderarmes bedingenden Geschwülsten führen. Bei der oft erst spät auftretenden, lediglich durch die Massenzunahme bedingten Functionsstörung und der meist geringen Schmerzhaftigkeit dieser Neubildungen darf es uns nicht wundern, dass die Patienten sich oft erst so spät zu operativen Eingriffen entschliessen, zumal zu den oft nicht zu umgehenden verstümmelnden Operationen. Ob eine Exstirpation mit Erhaltung der Extremität möglich durch schichtweises Herausschälen, lässt sich meist erst während der Bloslegung des Ausgangsbodens entscheiden. Lucas beschreibt die Entfernung solchen Tumors mit Resection der unteren Hälfte der Ulna und gutem Resultat, Morris mit Resection des unteren Endes des Radius und der Ulna und ebenfalls Erhaltung einer ziemlich brauchbaren Hand. Senftleben fand wegen Myxosarkoms von der Fascia antibrachii ausgehend nach mehrfachem Recidiv auf vorangegangene Exstirpation die Amputation als nothig ausgeführt und dürfte diese Erfahrung sich meist wiederholen bei Enucleationsversuchen solcher Geschwülste. Auch Heineke musste bei einem kindskopfgrossen Myxolipoma sarcomatosum des Vorderarmes von der begonnenen Enucleation abstehen, wegen Unmöglichkeit der Ablösung von Muskeln und Sehnen und zur Oberarmabnahme übergehen. Hier handelte es sich um ein 36 Jahre lang herangewachsenes an-

fänglich subcutanes Lipom, welches im höheren Alter myxomatös erweichte, durch mannigfach äussere Insulte sarkomatös degenerirte und endlich bei dem enormen Volumen die Haut durchbrach und ulcerirte.

§. 162. In Bezug auf Lupus und Carcinom gilt das bei diesen Erkrankungen an der Hand hervorgehobene, vergl. §. 121. Der Lupus findet hier häufig ein zur Verbreitung sehr ergiebiges Terrain und auch die Epithelialcancroide greifen bei der Tendenz zum geschwürigen Zerfall meist rasch um sich. Eine Verwechselung solch lupöser oder carcinomatöser Ulcerationen könnte nur mit syphilitischen sinuösen Geschwüren vorkommen. Für alle giebt bald auf eine energische Ausschabung, Cauterisation und nachfolgender antiseptischer Verband die Neigung zur Vernarbung sich zu erkennen. Beim Lupus erfolgt dann nur allzubald neuer Nachschub von Knötcheneruptionen an der Narbenperipherie. Beim Cancroid neben örtlichem Recidiv die Infiltration der Achseldrüsen. Nur das syphilitische Ulcus gewährt bei gleichzeitiger Allgemeinbehandlung die sichere Aussicht dauernder Localheilung.

D. Krankheiten der Ellenbogengegend.

Cap. XII.

Angeborene Missbildungen und Formfehler.

§. 163. Die als congenitale Luxationen im Ellenbogengelenke beschriebenen Difformitäten sind in ihrer Deutung meist nicht unanfechtbar, da sie, obgleich bereits von Hippocrates erwähnt, doch mit Ausnahme der von Chaussier gemachten Beobachtung, alle an Leichen Erwachsener vorgefunden wurden. Sicher beobachtet gelten die angeborenen Deviationen im Humeroradialgelenke. Dupuytren erwähnte zuerst die Luxatio congenita radii, doch wurde auch diese an der Leiche gefundene doppelseitige Luxation des Radiuskopfchens 1 Zoll über und hinter den Condyl. ext. humeri von Cruveilhier als veraltete Luxation erklärt. Die von diesem Fall in den Froriep'schen Kupfertafeln gegebene Abbildung lässt indess kaum einen Zweifel, dass in der That eine beiderseitige Luxatio radii congenita vorgelegen hat. Solche angeborene Luxation des oberen Endes des Radius hinter den Condyl. ext. humeri mit gleichzeitiger Difformität in der Gestaltung der Gelenkfläche des Humerus und Ulna beschrieb Sandifort und Adams, zu denen Froriep noch einen weiteren Fall von angeborener Ellenbogengelenkdifformität mit abnormer Bewegungsexcursion im Humeroradialgelenk bei einem 11jährigen Mädchen fügte, dessen an Scharlach erfolgter Tod eine Klarlegung der anatomischen Details gestattete. Nach diesen Beobachtungen muss die Behauptung von Brodhurst, dass alle angeborenen Dislocationen im Hand- und Ellenbogengelenke immer mit anderen Missbildungen complicirt seien, als zuweitgehend bezeichnet werden, wenn auch bei den neueren Beob-

achtungen ein solches Verhältniss, wie es scheint, durchgängig constatirt wurde.

Von grossem Interesse zeigen sich die Beobachtungen von Stellungsabweichungen des Radius, welche durch Hemmung des Längenwachs-

Fig. 81.

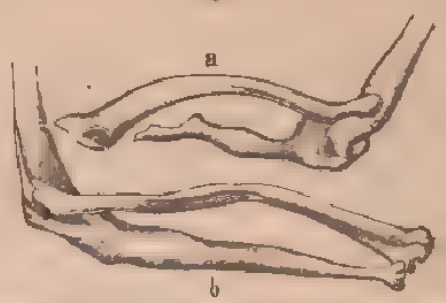

Luxation des Radiuskopfchens bei Wachsthumshemmung der Ulna. a Bei Congenitaldefect an der Ulna. b Bei früher epiphysärer Verknöcherung (Humphry).

thums der Ulna eingeleitet werden. Fig. 81 a und b zeigt solche nach Humphry's Untersuchung. Auf diese Entstehungsweise ist bei den früheren Untersuchungen in keinerlei Weise Rücksicht genommen.

Cap. XIII.

Die Erkrankungen der Weichtheile.

1. Am Ellenbogen, Regio extensoria cubiti.

§. 164. Die erworbenen Krankheiten der Ellenbogengegend sind in der überwiegenden Mehrzahl der Fälle directe oder indirecte Folgen äusserer Verletzungen, denen die hintere Partie, der eigentliche Ellenbogen, Regio extensoria, mehr exponirt ist wie die vordere Regio flexoria, die Ellenbeuge. In der ersteren werden ausserdem die zum Gelenk zusammentretenden Knochenenden des Humerus und Ulna wegen der vorwiegend nur durch die Haut und Fascie gewährten Bedeckung leichter insultirt wie an der durch Weichtheile geschützten Beugeseite.

An der Streckseite der Ellenbogengegend finden wir in den Weichtheilen, abgesehen von den in der Form der Psoriasis sich hier gerne festsetzenden Dermatosen, wenig characteristische Affectionen.

§. 165. Am meisten in Betracht zu ziehen sind hier noch die Erkrankungen der Bursa olecrani. Wir finden hier sowohl das Hamatom wie die acute Bursitis und das Hygrom, und unter den chronischen Entzündungen die granulöse, fungöse, gummöse und gichtische Form vor. Es handelt sich in allen Fällen fast ausschliesslich um Affectionen des umfangreichen, im laxen Unterhautzellgewebe des Olecranonbezirkes gelegenen subcutanen Schleimbeutels, während die kleinere unter der Tricepsinsertion gelegene Bursa mucosa olecrani profunda für sich seltener erkrankt. Dieser tiefe subtendinöse oder intratendinöse, wie der subcutane Schleimbeutel findet sich nur bei Erwachsenen, und zwar nach den von Gruber an 200 Leichen angestellten Vergleichungen in $^{3}/_{5}$ der Fälle.

Der subcutane Ellenbogenschleimbeutel bietet an Zahl, Lage, Gestalt und Umfang mannigfache Variationen, stellt aber immerhin, wenn nicht constant vorkommend, doch die häufigst vorkommende Bursa muc. subcut. des menschlichen Körpers dar und überwiegt an Häufigkeit des Vorkommens selbst den entsprechenden Knieschleimbeutel. Es finden sich bald ein isolirter von 1 cm bis 3 Zoll Durchmesser haltender Sack, bald 2 bis 3 abgegrenzte oder communicirende Hohlräume vor, die entweder genau auf den Bezirk des Olecranon beschränkt sind, bald oberhalb oder unterhalb desselben gelagert sind. Meist zeigt sich die Innenwand gefächert oder mit Fadennetzen und Synovialfortsätzen besetzt. Aus dieser normalen Verschiedenheit ergiebt sich auch die mannigfache Gestaltung, welche uns das Relief der Geschwulst bei einzelnen Erkrankungen im klinischen Bilde bietet.

§ 166. Die acute Bursitis olecrani geht meist aus einem durch Stoss, Schlag, Druck entstandenen primären bursalen Hämatome hervor, bei dem durch Abschürfung oder Quetschung der Hautbedeckung der infectiven Entzündung Einlass geboten wurde, seltener aus einer in den Synovialsack penetrirenden Hieb-, Schnitt- oder Stichwunde. Es kann jedoch auch ein lang bestehendes Hygrom des Synovialsackes durch eine Verletzung zur acuten Entzündung angefacht werden, und ebenso der durch chronisch granulöse Degeneration veränderte oder mit Uratdepots bei Arthritikern gefüllte Schleimbeutel durch accidentelle äussere Noxe zur acuten Bursitis geführt werden. In allen diesen Fällen zeigt sich die Tendenz zur Eiterung von vorneherein der genannten äusseren Ursache oder Gelegenheitsursache entsprechend. Nur in selteneren Fällen bleibt der Tumor, Rubor, Dolor, Calor auf die Olecranonregion beschränkt, meist handelt es sich um eine diffuse entzündliche Infiltration der ganzen hinteren Ellenbogengegend, und lässt nur die Concentration der Schwellung, Röthung und Schmerzhaftigkeit auf den für den Schleimbeutel bekannten Bezirk eine Erkrankung desselben gegenüber einer diffusen Zellgewebsphlegmone unterscheiden. Die entzündliche Schwellung kann sich weit über den Ellenbogen an Vorder- und Oberarm verbreiten und bei eingetretener Suppuration ausgedehntes Oedem der ganzen Nachbarschaft zu Tage treten lassen.

Für die Behandlung ist meist zur Antiphlogose durch percutane Desinfection der etwa ladirten und das Vordringen septischer Stoffe gestattenden Stelle, sowie durch Eisapplication gegen Verbreitung der Entzündung keine Gelegenheit mehr geboten, vielmehr erheischt die schon entwickelte acute Bursitis mit ödematöser Infiltration der Umgebung in den meisten Fällen die sofortige Incision, Desinfection und antiseptischen Occlusivverband. Meist geht hiernach in circa 8 Tagen der Process ohne Zwischenfall zur Heilung.

§. 167. Sehr characteristisch im äusseren Bilde bildet sich das Hämatom und Hygrom der Bursa olecrani; das letztere bildet sich meist allmählig aus dem ersteren hervor, indem auf den durch Druck, Stoss, Schlag entstandenen bursalen Bluterguss eine chronische seröse Synovitis folgt. Bei beiden Affectionen ist die durch die Flüssigkeitsansammlung bedingte pralle Füllung des Schleimbeutels von einer Aufblähung seiner Contouren gefolgt, so dass sich derselbe auf der

Ellenbogengegend als abgekugelte, ähnlich einem Gummiball anzufühlende, prall, elastisch fluctuirende Geschwulst abhebt. Dergleichen auffällige Geschwülste tragen die Inhaber des Hygroms der Bursa olecrani lange mit sich herum ohne jegliche functionelle Behinderung. Wegen des häufigen Vorkommens bei den Bergleuten, welche bei der Arbeit in engen Schachten dauerndem oder immer wiederholtem Insult ihrer Ellbogen ausgesetzt sind, ist dieses Hygrom in den Kohlendistricten in England als „the miner's elbow" bekannt. Aehnliches finden wir bei den Böttchern, Lederappreteuren u. A. Bisweilen bietet sich im Hämatom durch frische Blutgerinnsel, im Hygrom durch Fibrinausscheidungen, Zottenwucherungen oder wirkliche geschichtete Corpora oryzoidea deutliche Crepitation dar. Dieselbe kann übrigens bei nicht praller Füllung bei stärkerem Aufeinanderdrücken der Wandungen des schlaffen Synovialsackes auch vermöge des Aneinanderreibens der durch Blutextravasate oder Wucherungen rauhen Flächen leicht erzielt werden.

Zur raschen Heilung genügt meist einmalige Punction mittelst Tenotoms oder Lanzenhohlnadel (Fig. 75) und nachfolgende Compression. Am zweckmässigsten wird das Instrument flach nahe der Basis der Geschwulst eingestossen, der Inhalt herausgedrückt, und falls grössere Coagula oder Concremente sich in die Oeffnung einzwängen, dieselbe gleich dilatirt, um völlige Entleerung zu erzielen. Nach Occlusion durch kleine Carbolölcompresse wird ein faustgrosser Wattebausch aufgedrückt und dieser mittelst einer Testudo cubiti, die mit einigen Flanellbindentouren angelegt, mit gestärkter Gazebinde reichlich umhüllt und bei rechtwinklig gebeugtem Ellenbogen fest angezogen wird. Nur bei alten Hygromen mit degenerirten Wandungen ist Wiederholung dieser Procedur oder eine Ausräumung des Sackes und Abschaben der Wandungen nach freier Spaltung des Schleimbeutels und dann nachfolgende Drainage nöthig.

§. 168. Diese letztere Behandlung ist bei den übrigen Formen chronischer Bursitis olecrani nicht zu umgehen.

Die granulöse und fungöse Form entsteht bei gesunden Individuen meist aus penetrirenden Wunden, die, übersehen und vernachlässigt, dann meist zu den langwierigen Schleimbeutelfisteln führten. In manchem dieser Fälle ist entweder durch die primäre Verletzung oder secundär in Folge Uebergreifens der Entzündung auf die basale Nachbarschaft der Knochen in Mitleidenschaft gezogen und findet sich dann eine mehr weniger umschriebene Nekrose am Olecranon vor. In anderen Fällen mag thatsächlich die durch Quetschung bedingte Knochenläsion — viele Schräg- und Längsbrüche und Fissuren des Olecranon werden ja zweifelsohne übersehen — den Anlass zur allmähligen Entzündung an dieser Region geboten haben, die erst später auf die bedeckende und anfangs mit unbedeutendem Blutextravasat durchsetzte Bursa übergriff und hier durch neue Verletzung der exponirten Parthie zur Suppuration geführt wurde. Wir treffen gerade in der Regio olecrani ausserordentlich häufig das Zusammentreffen von granulöser Ausfüllung der Bursa mit partiellster Nekrose des ulnaren Endes und mehrfacher Fistelbildung. Bei gesunden Individuen ist der Causalnexus meist der eben genannte. Bei dyskrasischen Individuen kann

sowohl eine granulöse Osteomyelitis olecrani wie eine granulöse Bursitis den Anfang darstellen und finden wir am Olecranon derartige chronische Degeneration mit oder ohne Eiterung und Fistelbildung bei scrophulösen, tuberculösen, luetischen Patienten vor. Bei allen diesen Formen handelt es sich um genaue Begrenzung der weichen, wenig schmerzhaften, bisweilen pseudofluctuirenden Geschwulst auf die Regio olecrani resp. die Grenzen des in dieser Gegend befindlichen und an Lage und Grösse, wie erwähnt, variablen Schleimbeutels. Zum Unterschiede von Affectionen des Gelenkes sind gerade die Zwischenbezirke zwischen Olecranon und Humeruscondylen frei.

Zur Beseitigung aller dieser chronisch-granulösen Bursitiden ist meist Spaltung, Auslöffelung, Austupfen mit Chlorzinklösung, Wanddrainage und comprimirender Occlusivverband nöthig. Für alle Fälle ist auch eine Ruhestellung des Ellenbogens in rechtwinkliger Beugung nöthig, da sonst durch die Bewegungen eine Reibung der Wandungen des Sackes, und dadurch neue Degeneration der sonst zur Obliteration führenden gesunden Granulationsschichten eingeleitet werden kann, jedenfalls eine Verklebung der Wandungen hintangehalten wird. Die gummöse Bursitis ist zwar am Olecranon seltener wie an der Patella, doch immerhin häufig genug, um in differentiell diagnostischer Hinsicht betont zu werden. Sie tritt meist erst in späteren Stadien der Lues auf, Keyes bezeichnet sie daher als tertiary Bursitis, und wird sehr häufig an Ort und Stelle durch ein Trauma provocirt. Sie kann zu wallnuss- bis apfelgrossen umgrenzten Geschwulstbildungen Anlass geben, die auf specifische Allgemeinbehandlung oft ohne directe Localbehandlung schwinden. Nur bei Suppuration, Fistelbildung oder der nicht selten ulcerösen Destruction ist eine energische Localbehandlung durch Evidement und Cauterisation angezeigt.

§. 169. Auch die bei der Arthritis urica stattfindende Erkrankung des Olecranonschleimbeutels — die Bursitis urica — giebt zu directem Eingriff seltener Anlass. Fig. 5 Taf. I giebt das Bild solches durch Uratablagerung stark geschwellten Schleimbeutels am Ellenbogen. Die Vorboten solcher massigen Infiltration des Sackes stellen sich meist in Pausen durch acute schmerzhafte Schwellungen dar, nach denen jedesmal eine Verdickung zurückbleibt. Während nach Ablauf des zum localen Uratdepot führenden Anfalles selbst bei massiger Einlagerung wenig Beschwerden zurückbleiben, ist im Anfalle selbst auch bei minimalster Schwellung am Olecranonbezirk doch die Bewegung des Vorderarmes fast ganz aufgehoben, und giebt gerade das Missverhältniss der örtlichen Veränderung zu der Schwere der subjectiven Symptome den besten Hinweis auf die gichtische Affection, wenn andere flagrante arthritische Localisirungen fehlen sollten. (Vergl. §. 65 u. f. in Bezug auf die Localisation an der Hand.)

Wegen der geringen functionellen Störung, welche die Uratanfüllung der Bursa olecrani bedingt, ist auch eine Entleerung und Auskratzung der in den Wandungen fest verfilzten Uratlagen seltener geboten. Die Mehrzahl der weissen Ausscheidungen wird nach Eröffnung doch erst im längeren Verlaufe der Ausfüllung durch Granulationsgewebe herausbefördert, und ist demgemäss ein Offenhalten des Sackes meist für mehrere Wochen nöthig, um eine definitive Verödung

zu erzielen. In dieser Nöthigung liegt schon ein triftiger Grund, die operative Massnahme nicht ohne Noth anzucomplimentiren. Eine mehr weniger feste Geschwulst bleibt aus der Verwachsung der fibrös degenerirten Wandungen so wie so immer zurück. Eine einfache Entleerung durch Punction hat leicht langwierige Fistelbildung in dem „Gichtknoten" zur Folge.

Ungleich seltener findet sich die eine oder andere der genannten Erkrankungsformen an dem tiefen Olecranonschleimbeutel. Diese Bursa mucosa tricipitis subtendinosa oder intratendinosa (Gruber) kann unter normalen Verhältnissen bereits in den Grenzen zwischen Erbsen- bis Haselnussgrösse variiren und sind daher die Erkrankungen dieses innerhalb oder unter der Tricepsinsertion auf der Olecranonspitze gelegenen Sackes schwer direct zu diagnosticiren und am ehesten mit ostealen Processen am Olecranon zu verwechseln.

Leichter zu erkennen sind etwaige Affectionen der anderen subcutanen Schleimbeutel des Ellenbogens, mögen dieselben die verhältnissmässig häufig vorkommenden Bursae condylicae betreffen (Gruber fand die B. condyli externi bei $^1/_{10}$ aller Leichen, die des Condyl. internus nur in $^1/_{30}$ der Fälle, erstere bis Haselnuss, letztere bis Bohnengrösse), oder mögen sie die in dieser Region nicht seltenen accessorischen Schleimbeutel befallen. Aus der genauen Begrenzung der durch ihre Erkrankung gebildeten subcutanen Geschwülste wird an den gegebenen Localitäten die Diagnose ermöglicht. Coulson fand die B. condyli int. bedeutend ausgedehnt, und Hyrtl sah durch den Druck eines Kleisterverbandes ein acutes Hygrom dieses Schleimbeutels hervorgerufen. Für die Behandlung gilt das bei der Bursa olecrani gesagte.

§. 170. Von übrigen in den Weichtheilen des Ellenbogens sich abspielenden Erkrankungen ist noch der umschriebenen Neuritis am N. ulnaris zu gedenken. An dem so exponirten Verlaufe im Sulcus zwischen Condyl. internus humeri und Olecranon wird bei der nur durch Haut und fascialen Ueberbrückung gegebenen Schutzdecke der Nervenstamm hier ausserordentlich leicht durch Druck, Stoss, Schlag insultirt und nicht minder häufig durch die nach Fracturen des Epicondylus und Condyl. int. sich bildenden Calluswülste gedrückt. Es sind, abgesehen von directen Läsionen, auch nach geringeren unbeachteten Insulten entstehende umschriebene Neuritiden an dieser Stelle überaus häufig, und werden wir bei allen Sensibilitätsstörungen im Bereich des 4. und 5. Fingers zunächst immer auf eine Affection des Stammes hinter dem Condyl. internus zu fahnden haben. Die frischen Fälle und geringeren Formen solcher traumatischen Neuritiden lassen sich durch Massage, feuchte Einwickelung, zeitweise Immobilisirung, schwache galvan. Ströme und Ableitungen meist leicht heben. Handelt es sich um verschleppte Affectionen, in denen wohl gar bereits nutritive periphere Störungen eingeleitet sind, oder durch Mitbetheiligung des R. profund. N. ulnaris, die von ihm versorgten Mm. interossei paretisch geworden (vergl. §. 92), so sind nicht selten Lösungen des Nerven und Dehnung des Stammes nach Bloslegung über dem Condyl. internus angezeigt. Bei der so leichten Ausführbarkeit dieser Operation in dem supracondylären Ellenbogenbezirk (Vogt) werden wir in entsprechenden Fällen mit der Vornahme dieser Eingriffe nicht lange säumen.

2. Erkrankungen der Ellenbeuge — Regio flexoria cubiti.

§. 171. In der Ellenbeuge sind es vorwiegend die innerhalb der musculären Umgrenzung gelegenen Gefässe, deren Erkrankungen unsere Aufmerksamkeit fordern.

An Ort und Stelle entstandene Lymphangitiden und Phlebitiden sind in einer Zeit, wo der Aderlass verpönt gilt, selten, und selbst wenn etwa nach der jetzigen Baisse der Transfusionsactien zu erwarten stande, dass dem immer wahren und gerade für die Therapie sich immer wieder bewahrenden Ausspruch des Ben Akiba über den ewigen Kreisgang alles Irdischen entsprechend die gewesene Blüthezeit der Venäsection mal wiederkehrte, so werden bei der antiseptischen Vollziehung mit gereinigtem Schnepper oder Lancette auch für diese Operation der „kleinen Chirurgie" dergleichen complicirende Nachkrankheiten des Aderlasses ausgeschlossen sein. Fast ausschliesslich handelt es sich um fortgeleitete Entzündungen von Hand- und Fingertrauma herstammend. In dem reichen Stromgebiet der Cubitalgefässe concentriren sich die fortgepflanzten Entzündungen und führen zur baldigen Schwellung der Cubitaldrüsen, doch geht meist ebenso rasch der Process centripetal in den grosseren isolirten Stämmen des Oberarmes bis zur Achselhöhle nach aufwärts, um durch deren Drüsen einen neuen Halteort zu finden. Hier finden dann häufig Abscedirungen statt, die in den Cubitaldrüsen seltener sind. Diese bleiben nach peripheren Lymphangitiden, Erysipeln, Phlegmonen, Dermatosen oft für lange Zeit in dem hyperplastischen Zustande stationär, so dass in der indolenten Schwellung der Cubitaldrüsen nur beim Ausschluss etwa vorausgegangener peripherer Affectionen ein pathognomonisches Moment für die Lues universalis gefunden werden darf. Bei der grossen Häufigkeit der genannten Hand- und Fingererkrankungen verliert aber dies vielfach überschätzte Localsymptom sehr an Werth für Rückschluss auf constitutionelle Erkrankung.

§. 172. Auch die Erkrankungen der Cubitalarterien waren zur Blüthezeit des Aderlasses mehr an der Tagesordnung, indem durch missglückte Eröffnung der Vene die benachbarte Arterie angestochen wurde und zu der einen oder andern Form des Aneurysma Anlass gegeben wurde. Mit dem Wegfall dieser Ursache ist auch die Frequenz der Aneurysmen in der Ellenbeuge ganz erheblich verringert, da durch andre directe oder indirecte Traumen aneurysmatische Erkrankungen an dieser Stelle seltener veranlasst werden. Es gehört zwar immerhin auch dieser Körperbezirk wie alle Beugeseiten grösserer Gelenke zu den Prädilectionsstellen der Aneurysmen, doch steht die Häufigkeit noch in keinem annähernden Verhältniss zum analogen Bezirk der unteren Gliedmasse, zur Kniekehle. Auch durch die Berufsarbeit begünstigte und bei entsprechender individueller Prädisposition sich ausbildende Aneurysmen sind nicht gerade häufig in der Ellenbeuge, wenn immerhin die durch professionelle Beschäftigung gebotene dauernd wiederkehrende, mit bedeutender Energie ausgeführte Flexion und Extension im Ellenbogengelenke, wie sie bei einzelnen Handwerkern vorliegt, als ätiologisches Moment sicher in den Vorder-

grund tritt. So gab z. B. Cleghorn mit Recht einem an Aneurysma der Ellenbeuge leidenden Schuster den Rath, sein Gewerbe mit dem eines Haarkräuslers zu vertauschen.

Für die Behandlung der einfachen Aneurysmen sowohl wie der bei Venäsectionsmissgeschick folgenden arteriell-venösen Ektasien — dem Varix aneurysmaticus, wie ihn Figur 82 darstellt — tritt bei geringerer Ausdehnung die Digitalcompression der A. brachialis am Oberarm mit gleichzeitiger, in Suspensionslagerung (vergl. Fig. 31) ausgeführter centripetal von den Fingern aufwärts gehender elastischer

Fig. 82.

Varix aneurysmaticus der Ellenbeuge (Fergusson).

Einwickelung an erster Stelle in Frage. Für wenige Fälle passt die permanente Flexionsstellung alleine. Für manche Formen ist die Ligatur, die wegen der reichlichen collateralen meist eine proximale und distale gleichzeitig sein müsste, nicht zu umgehen. Für die früher so häufigen Formen des aneurysmatischen Varix, die meist in gleicher Beschaffenheit sehr lange stationär blieben, wäre zur Radicalheilung die Ligatur a priori nöthig, da auf andre Weise etwa eine Obliteration der lateralen Communication zwischen Arterien- und Venenrohr herbeizuführen nicht gelingt. Einer Vergrösserung beugt auch hier intercurrente Localcompression mittelst elastischer Pelotte und mässige Flexion in wechselnder Weise ausgeführt vor. Es bleiben dieselben notorisch oft lange stationär, ohne weitere Veränderungen zu präsentiren als das pulsatorische Schwirren des Tumors. Die Venen werden nach und nach „arterialisirt".

§. 173. Unter den tiefer gelegenen Weichgebilden der Ellenbeuge findet sich als besonders in diagnostischer Hinsicht erwähnenswerth die Erkrankung des Bicepsschleimbeutels. Das schon von der fötalen Entwickelungszeit an constante Vorkommen dieses auf der Tuberositas radii unter der Bicepsinsertion gelegenen (Fig. 83) beim Erwachsenen im Durchschnitt 1 Ctm. Durchmesser haltenden Schleimbeutels rechtfertigt bei der oft vagen Symptomatik seiner isolirten Erkrankung deren ausdrückliche Betonung. Entsprechend der tiefen Lage in der seitlich durch die starken Muskelpolster, der Supinatoren und Extensoren radialwärts, ulnarwärts des Pronator teres und der Flexoren begrenzten Regio flexoria des Ellenbogengelenkbezirkes, vorne geschützt durch die Haut, Fettpolster, Fascie und starke Bicepssehne ist directen Insultationen durch Stich und Druck kaum Einlass gegeben. Dagegen kann sowohl durch plotzliche Anzerrung des activ gespannten oder passiv gedehnten Biceps, wie auch durch länger beanspruchte Action dieses Muskels der Anlass zum Hämatom und Hygrom der subbicipitalen Bursa gegeben sein. So findet man in allen Lebens-

altern und bei allen Ständen, sei es unmittelbar nach derartiger mechanischer Insultation, sei es allmählig durch solche eingeleitet, mehr acut oder chronisch verlaufende Bursitis, die meist nur durch die localisirte Schmerzhaftigkeit und speciell bei Inanspruchnahme der Bicepsaction merkbare Functionsstörung sich kund giebt. Eine Schwellung könnte immerhin nur bei erheblicher Füllung des Sackes fühlbar sein. Bei prallster Füllung kann solches Hygrom dann feste Tumoren vortäuschen. So fand Hyrtl ein wallnussgrosses Hygrom mit verdickter Wandung, welches bei Lebzeiten für eine Exostose gehalten war. Characteristisch bleibt meist die functionelle Störung und eventuelle Schmerzhaftigkeit

Fig. 83

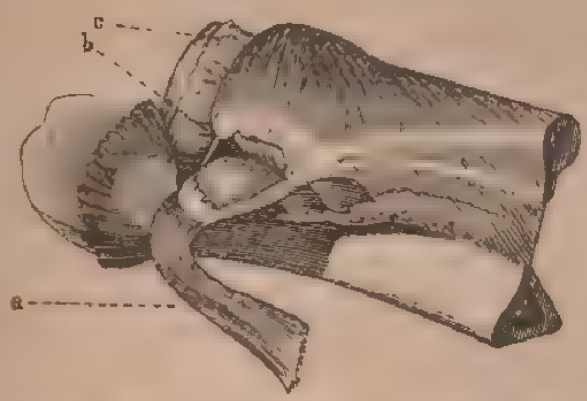

Durch Zurückgerung der Bicepssehne a eröffneter Bicepsschleimbeutel der Ellenbeuge b Tuberositas. c Capitulum radii.

bei activer Beugung im Ellenbogengelenke unter gleichzeitiger Supination des Vorderarmes; gerade in dieser Bewegungscombination wird allein die Bicepsaction beansprucht, während eine Flexion mit pronirtem Vorderarme vom Brachialis internus bewirkt wird. In dem Nachweis dieser functionellen Störung des Biceps mit gleichzeitiger Localisirung der specifischen Schmerzhaftigkeit beim Druck auf die Tuberositas radii, sowie Steigerung derselben bei Auf- und Abrollung der Sehne über der Bursa durch pronirende und supinirende Bewegung ist hinreichend diagnostischer Anhalt gegeben, um eine Verwechselung mit Knochen- oder Gelenkaffectionen auszuschliessen. Zur Behandlung genügt meist eine Ruhestellung des rechtwinklig gebeugten Ellenbogengelenkes, um den Biceps ausser Thätigkeit zu setzen. Bisweilen leistet die Hinzufügung der Massage und mässigen elastischen Compression erwünschste Beihilfe, doch können beide nur indirect örtlich wirken, während äussere Ableitungen in der Ellenbeuge nicht einmal den Anspruch erheben können, auf diesem Wege wirksam zu sein. Zu Entleerungen durch Punction, die eventuell mit Aspiration und nachfolgender Compression combinirt werden könnte, würden nur die seltenen Fälle ausgedehnten Hygromes Anlass bieten können.

Auch die gummösen Infiltrationen dieser Bursa werden beobachtet und geben zu characteristisch localisirten Tumoren Anlass; bisweilen

dürften auch gichtische Ablagerungen in die Höhle des Bicepsschleimbeutels zu in der Ellenbeuge localisirten Schmerzen und Bewegungsstörungen Anlass geben, die dann leicht mit Gelenkaffectionen verwechselt werden.

Cap. XIV.

Die Entzündungen des Ellenbogengelenkes.

§. 174. Während die acuten Synovitiden des Ellenbogengelenkes selten beobachtet werden und am ehesten noch als acute seröse Synovitis nach penetrirenden Gelenkwunden, Distorsionen und Contusionen den traumatischen Hämarthros begleiten oder als Localisirung des acuten Gelenkrheumatismus sich darbieten, sind die chronischen Formen der „Olecranarthritis" häufig und bietet auch in dieser Hinsicht das Ellenbogengelenk viele Parallelen zum Kniegelenk. —

§. 175. Topographische Symptomatik. Für die Prüfung pathologischer Zustände des Ellenbogengelenkraumes müssen wir uns erinnern, dass gerade im Gegensatz zum Kniegelenke für Adspection sowohl wie Palpation nur verhältnissmässig kleine Abschnitte des Gelenkes sich uns äusserlich hervortretend bieten. Die ganze vordere Parthie ist vom medialen Rande des Condyl. externus an bis zum Condyl. internus herüber durch die dicken Muskelpolster der Hand- und Fingerextensoren, der Supinatoren, des Biceps, Brachialis, Pronator teres und der Flexoren bedeckt. Auch am hinteren Umfange ist die grössere Fläche durch das Olecranon verborgen, so dass nur die zwischen Olecranon und Condylen gelegenen Bezirke unter der cutanen und fascialen Bedeckung das Gelenk mit Auge und Hand zu prüfen gestatten. An diesen zu beiden Seiten des Olecranon hinter den Condylen gelegenen Bezirken treten daher alle Veränderungen des Gelenkes am ersten zu Tage. Sowohl bei Vermehrung des synovialen Inhaltes wie bei Gewebsänderungen der Synovialis selbst ist das Reliefbild derartig verwischt, dass die neben der Prominenz des Olecranon normal ausgeprägten Furchen mehr und mehr verstreichen und selbst als Wülste hervortreten können. Diese topographische Veränderung, zu deren genauen Auffindung ein Vergleich mit dem anderseitigen Ellenbogen immer gerathen ist, beruht wesentlich auf Veränderungen des Humeroulnargelenkes. In Bezug auf das Humeroradialgelenk sind wir in diagnostischer Hinsicht günstiger gestellt. Da vor der Prominenz der Contouren des Condyl. externus humeri das Radiusköpfchen frei fühlbar liegt und bei gebeugtem Ellenbogen mittelst der durch Drehung der Hand ausgeführten Pro- und Supinationsbewegung auch die Gelenklinie hier genau durchtastet werden kann, so werden Volumszunahmen hier durch Inspection bereits unschwer festgestellt.

Die dritte arthrodiale Verbindung, welche an dem gemeinsam als Ellenbogengelenk bezeichneten Gelenkapparat Theil hat, das Ulno-Radialgelenk, ist einer directen Palpation lediglich von hinten her zugänglich, indem wir mit dem Finger an der Circumferentia articularis des Radiusköpfchens medianwärts zur Ulna herübertasten und nun durch

Pro- und Supination die Contiguitätsgrenze ausmitteln. Der synoviale Bandapparat lässt sich als Lig. annulare unterhalb des Radiusköpfchens durchfühlen, und treten an ihm äusserlich erkennbare Structurveränderungen zu Tage. Je nach der Ursache der Erkrankung ist entweder der ganze Gelenkcomplex in toto afficirt oder es ist allein resp. vorwiegend der Process am ulnaren oder radialen Abschnitt des Ellenbogengelenkes entwickelt, meist aber geht auch bei primärer Isolirung die Affection auf die übrigen Abschnitte über, und können wir ohne jedesmalige besondre Hervorhebung der Dreitheilung von Ellenbogengelenkentzündung im allgemeinen sprechen.

§. 176 Wichtig ist ferner, dass bei allen Formen der Cubitalarthritis die Grenze der normalen Bewegung jedesmal im Sinne der Streckung am augenfälligsten beeinträchtigt erscheint und unter allen Umständen eine zunehmende Beugestellung des Armes sich einstellt. Beim cubitalen Hämarthros und Hydrops muss bei nur einigermassen voluminösem Erguss diejenige Stellung des Gelenkes mehr und mehr eintreten, in welcher die Synovialhöhle die grösste Capacität besitzt, d. h. die rechtwinklige Beugung (Bonnet). Aber auch bei Structurveränderungen der Synovialis selbst ohne jegliche erhebliche Vermehrung des synovialen Inhaltes wird die Beugestellung im Winkel von ca. 100 Grad allmählig sich ausbilden oder bei acuter Entzündung oft rasch eingenommen. In dieser Position kann eben die vordere und hintere Kapselwand einigermassen gleichmässige Spannungsverhältnisse bieten, während in gestreckter Stellung die hintere Kapselparthie gefaltet, die vordere gespannt ist. Ferner werden die für die jeweilige Stellung wesentlichen Ligg. lateralia ebenfalls wieder in der mittleren Flexionsstellung am wenigsten in Anspruch genommen, dagegen je mehr wir bei Beugung sowohl wie bei der Streckung den Grenzen der normalen Excursion aus der Mittelstellung uns nahern, um so mehr angespannt werden. Ueberdies wird aber jedes Gelenk bei beginnender Entzündung diejenige Stellung, welche unter normalen Verhaltnissen seine habituelle Ruhestellung repräsentirt, ändern, sobald eben eine Veränderung in der Structur der Synovialis, in dem Inhalte, in der Spannung der Ligamente und Muskeln veranlasst wird, sobald also Factoren eingreifen, die die usuelle Gleichgewichtsposition beeinflussen. Die normale Ruhestellung des Ellenbogengelenkes ist die Streckung, jede Aenderung kann nur im Sinne der Beugung wirken. Dies ist endlich auch die einzige Stellung, in der dem Patienten die durch Schmerz und Functionsstörung instinctiv gebotene Unterstützung von Hand und Vorderarm durch die andere Hand zur möglichsten Hebung der die Schmerzen verursachenden und steigernden Bewegungen des Gelenkes ermöglicht ist. Findet aber der Vorderarm eine Unterstützung durch Unterlage (Hand, Tuch, Kissen u. drgl.), so wird auch immer Vorderarm und Hand in die pronirte Stellung herübergehen, damit für Hand und Arm durch Auflage mit breiter Fläche wirkliche Ruhelage gewonnen wird.

§. 177. In dieser Lage der Flexion und Pronation tritt bei einigermassen vorbereiteter Lockerung des synovialen Gewebes und seiner lateralen Ligamente bald ein Hervordrängen des durch das

äussere Seitenband und dessen ringbandförmige Ausstrahlung an der Ulna gehaltenen Radiusköpfchens ein, dasselbe zeigt eine abnorme Prominenz und ergiebige laterale Mobilität auf Druck vor dem Condyl. ext. humeri — eine pathol. Subluxation.

Diese characteristische Veränderung der Form, der Stellung und der Bewegungsfähigkeit des Ellenbogens bietet bei gradweiser Verschiedenheit den sicheren Anhalt für die Diagnose der Ellenbogengelenksentzündung und zwar je nach der Ausprägung und vorwiegenden Localisirung auch für die einzelnen Stadien jeder Form wie für die einzelnen Formen selbst.

§. 178. Die seröse Synovitis tritt als acute Entzündung mit rascher Vermehrung der Synovia am ehesten noch nach penetrirenden Gelenkwunden auf. Nach Stich, Schnitt, Hieb (ich sah allein zwei solche Verletzungen durch Säbelhieb auf der Mensur entstehen, wo mit scharfer Durchtrennung der Tricepsinsertion am Olecranon zugleich die Gelenkkapsel eröffnet war) tritt bei mangelnder Antisepsis rasch auf den primären Hämarthros ein acuter Hydrops artic. cubiti ein, der wegen der durch das verletzende Instrument geschehenen primären Infection oder secundär durch die penetrirende Gelenkwunde aufgenommener Noxe meist bald zur seropurulenten Synovitis übergeht.

Dilatation der Wunde behufs sorgfältigen Aussprühens mit dem Spray, wenn nöthig Irrigation der Gelenkhöhle, Wanddrainage und antiseptischer immobilisirender Occlusivverband ist auch in diesem Stadium meist noch im Stande, völlige restitutio ad integrum zu schaffen. Ist pralle Füllung, Eiterung, Fieberbewegung oder gar verbreitete periarticuläre Phlegmone vorhanden, so ist freie laterale Incision in die Gelenkkapsel vor dem Condylus externus und internus geboten, um penible Entleerung und Durchspülung zu sichern, und selbst hiernach völlige Wiederherstellung in Aussicht. Leider wird noch oft genug durch die nach solchen Verletzungen meist gleichzeitig mit der acuten serösen Synovitis eintretenden periarticulären Phlegmone, die durch die diffuse Röthung der ganzen Ellenbogencircumferenz, durch erhebliche Schwellung und empfindliche Schmerzhaftigkeit die genaue Untersuchung der bestehenden Gelenkaffection erschwert und somit letztere übersehen und missgedeutet.

§. 179. Auf einfache Quetschung, Distorsionen, wie letztere so häufig mit Abriss von Condylenstücken combinirt hier vorkommen, folgt meist nur dem primären Hamarthros eine subacute oder chronische Synovitis serosa.

Der chronische Hydrops des Ellenbogengelenkes ist aber immerhin bedeutend seltener wie der Hydrops genu. Hier bildet sich meist unter nicht erheblichen Schmerzen die characteristische Schwellung aus, die bald an Stelle der retrocondylären Vertiefungen pralle, elastische fluctuirende Wülste erkennen lässt, die bei Beugung und Streckung augenfällig erscheinen. Die Bewegungen des in mittlerer Beugung gehaltenen Gelenkes sind nur in beschränktem Maasse activ und passiv ausführbar, das Extrem der Beugung wie Streckung ist nicht zu erreichen, und erzeugt jede Erprobung dieser letzten Bewegungsgrenze Schmerzen. Bei starker Vermehrung des synovialen Inhaltes wird auch

der Bezirk des Humeroradialgelenkes bald als Geschwulst hervorgewölbt und hier abnorme Verschiebung auf Druck ermöglicht.

§. 180. Solche chronischen Synovitiden können auch aus acutem Gelenkrheumatismus und gonnorrhoischer Synovitis am Ellenbogengelenke entstehen. Nur einmal hatte ich Gelegenheit, den bisher einigemal am Kniegelenk beschriebenen „Hydrops intermittens" auch am Ellenbogengelenke zu beobachten. Es trat in fast regelmässigen neuntägigen Pausen ein exquisiter doppelt- oder einseitiger cubitaler Hydrops auf, der mit Schmerzen und erheblichen Functionsstörungen verknüpft, oft spurlos verschwand, bisweilen geringere Schwellung für länger zurückliess. Diese nachhaltigeren Anfälle traten bei der 32jährigen Patientin immer im Zusammenhange mit der Menstruation ein. Sonstige Begleiterscheinungen deuteten auf die Annahme einer centralen Neuropathie als ätiologisches Moment für diese ebenso auffällige wie im Ganzen unerklärliche Affection.

§. 181. Bei allen Formen dieser subacuten und chronischen serösen Synovitis ist zunächst Immobilisirung und Compression des Gelenkes angezeigt. Im Beginn ist, falls Schmerzen vorhanden oder die Gefahr der Ueberleitung in Suppuration vorliegen könnte, dabei die Application der Eisblase von grossem Werthe. Die Ruhestellung geschieht immer in rechtwinkliger Beugung des Ellenbogengelenkes und mässiger Supination von Hand und Vorderarm in dem Grade, dass der Daumen gerade nach aufwärts sieht. Die mittlere Beugung ist geboten einestheils, um möglichst gleichmässige intra- und periarticuläre Spannungs- und Druckverhältnisse zu schaffen, besonders aber auch, um für den Fall zurückbleibender Störung der normalen Bewegungsexcursionen eine für die gewöhnliche Beschäftigung brauchbare Stellung des Gliedes zu gewinnen. Zu gleichem Behufe ist aber auch die mässige Supination nöthig. Es ist in der genannten Stellung, welche den Daumen nach aufwärts sehend präsentirt, nicht, wie man insgemein angiebt, die Mittelstellung zwischen Pro- und Supination gegeben, da bei gebeugtem Ellenbogen in bedeutend weiteren Grenzen eine pronirende Drehung von Hand und Vorderarm möglich ist aus dieser Position wie im Sinne der Supination. In der Mittelstellung der Rotation würde der Daumen mit seiner Nagelfläche nach der vorderen Brustwand sehen, und in dieser Haltung ist erstlich eine Ruhelagerung auf einfacher volarer Schiene für Ober- und Vorderarm gleichzeitig nicht ausführbar, zweitens im Humeroradialgelenk einem Andrängen des Capitulum radii gegen die laterale Kapselwand Vorschub geleistet.

Wir fixiren also auf rechtwinklig geschnittener Schiene den Arm derart, dass die Schiene von der Metacarpophalangealgelenklinie der Hohlhand beginnend, über Beugeseite des Vorderarmes, Ellenbogengelenkes (hier dem Condyl. internus entsprechend zur Verhütung des Druckes ausgeschnitten) an der Innenseite des Oberarmes bis zur Achsel nach aufwärts reicht und die Einwickelung von der Mittelhand bis Oberarm mit wollener Binde ausgeführt wird, welche durch darüber gerollte gestärkte, befeuchtete oder mit Wasserglas oder Gips getränkte Gazebinde zum Contentivverband vervollständigt wird. Ein in der

Ellenbogengegend dem äusseren und hinteren Bezirk entsprechend eingeschnittenes Fenster gestattet die Application der Eisblase resp. eine localisirte festere Einwickelung mit Gummibinde mit oder ohne daruntergelegte feuchte Compresse. Letztere Combination empfiehlt sich beim Uebergang zum chronischen Stadium des cubitalen Hydrops. Hier tritt die Immobilisirung mehr und mehr in den Hintergrund. Massage, methodische Bewegung, elastische Compression bei gleichzeitiger leichter Fixation in wechselnder Stellung verdient den Vorzug und führt besonders die Combination der elastischen Compression mit Priessnitzschem Umschlag rasch zur Rückbildung des Hydrops. Durch Umlegung einer testudo cubiti aus angefeuchteter Shirtingbinde und Drüberrollen einer Kautschukbinde ist feuchte Wärme und engergische Compression zugleich leicht durchführbar, nur muss immer das Glied auf oben genannter rechtwinkliger Schiene befestigt getragen und bei Nachtzeit hochgelagert auf einem Spreukissen gehalten werden.

Zur Entleerung durch in einzelnen Fällen verwerthbare Aspiration, Punction, nachfolgender Ausspülung und Occlusivverband giebt der chronische cubitale Hydrops nur ganz ausnahmsweise Anlass.

Bisweilen kann eine Unterstützung der genannten methodischen Compressivbehandlung durch zeitweilige Anwendung cutaner Reizmittel von Vortheil sein. Entweder wendet man dieselben als medicamentöse Zusätze zu der genannten feuchten Einwicklung hinzu oder steigert die Wirkung durch Jodbepinselung, Mercurialpflaster, Collodium cantharidale. Doch meist macht die oben genannte combinirte Behandlungsweise die Hinzuziehung dieser in der Wirkungsweise oft etwas problematischen Mittel unnöthig.

§. 182. Die häufigste Form der schleichend verlaufenden Ellenbogengelenkentzündung ist unbedingt die granulös-hyperplastische Cubitalarthritis, die bald als synoviale, bald primär-ostcale Eruption der tuberculösen (scrophulösen) oder syphilitischen Infection sich darbietet. Auf dieselben Insulte, welche wir bei Gesunden zum acuten oder chronischen serösen Cubitalhydrops führen sahen, sehen wir bei derartig dyskrasischen Individuen in langsamer Entwickelung und meist lange Zeit auf ein oder einige umschriebene Territorien der Gelenkkörper oder Gelenksynovialis begrenzt den specifischen Granulationsprocess sich entwickeln. Meist ist an diesen Anfangsheerden bereits fungöse Wucherung und Zerfall eingeleitet, ehe wir am Gelenk in toto die Veränderungen wahrnehmen, wie wir sie in der allgemeinen Semiotik der Ellenbogengelenkentzündung §. 175 skizzirten. Nur bei genauerer Prüfung finden wir auch bei der beginnenden granulösen Synovitis Hinderung in den Extremen der Bewegung, und an der einen oder anderen Seite des Oberarmes statt der Furchen kleine pralle, dem Druck nicht weichende, später bei Zunahme pseudofluctuirende Geschwülste. Ein Lieblingssitz für die primäre Entwickelung stellt auch das Humeroradialgelenk dar, an dem wegen der sicht- und fühlbaren Umgrenzung die Veränderungen der Proportionen eher schon für das Auge abgezeichnet sind, wie am Humeroulnargelenk. Dass auch bei solcher verhältnissmässig noch wenig verbreiteter Localisation der Synovialgranulation schon Beugestellung und Beschränkung der Bewegungsgrenzen eintritt, erwähnten wir. Ist auf der vorderen oder hinteren

Kapselwand der degenerative Process eingeleitet, so wird immer eine grössere Capacität des Gelenkraumes durch die Wucherung beansprucht, wie sie mehr und mehr nur durch Beugestellung gewonnen wird; für das Extrem der Streckung bieten Wucherung im hintern Gelenkraum ein Hinderniss, da die für diese Stellung nöthige Faltung der hintern Kapselparthie mehr und mehr unmöglich wird. Die an der vorderen Wand befindlichen Granulationen lassen ihrerseits die von dieser Parthie für die Streckung nöthige Spannung und Dehnung nicht zu. Für das Extrem der Beugung verhält es sich in Bezug auf die beanspruchte Haltbarkeit und Dehnbarkeit der Kapselwand umgekehrt, indem bei spitzwinkliger Beugung vorne die Faltenbildung und am hintern Umfang Anspannung in bestimmtem Grade erfolgen muss, wie es eben bei fungöser Wucherung der Synovialis nicht mehr geschehen kann. Aus diesen Symptomen der partiellen Bewegungsstörung, mässiger Flexionsstellung werden wir daher auch, wenn erst an ganz umschriebener Stelle der lateralen oder dorsalen Gelenkregion unbedeutende Schwellung vorliegt, doch bereits die Diagnose auf eine meist schon in Verbreitung begriffene degenerative Synovitis fahnden müssen. Sehr häufig nimmt eben der Process am Knochen und weiterhin den Umschlagsstellen der Synovialis auf die Gelenkflächen seinen Anfang; hier ist nur die Bewegungsstörung und eintretende Beugestellung pathognomonisch, da erkennbare Veränderung der Gelenkcontouren in keiner Weise gegeben sind. Besonders von der normal stark vascularisirten Parthie der Fossa sigmoidea, welche der epiphysären Linie des Olecranons entspricht, leiten sich oft weitgehende pannöse und granulöse Wucherungen ein, aufwärts über Olecranon, abwärts zum Proc. coronoides und später seitlich zwischen Radius und Rotula hinein. Diese können die Gelenkflächen auseinanderdrängen und dadurch eine Beugung bis zur Winkelstellung herbeiführen, ehe äusserlich an den durchzufühlenden Gelenkbezirken Veränderungen auffallen. Es sind also in manchen Fällen die mittleren Bewegungen völlig frei, ja relativ wenig schmerzhaft, Anschwellungen kaum auffällig und doch Gelenkflächen und Synovialis bereits mit ausgedehntesten Granulationen bedeckt. Da auch allgemeine Störungen meist erst mit beginnendem Zerfall der localen Eruptionen sich einstellen, so ist es erklärlich, wie die Patienten selbst meist bis zu späten Stadien über die Malignität des Processes völlig im Unklaren sind.

§. 183. Erst wenn die lateralen Bänder durch Granulationen erweicht, eine abnorme Mobilität gestatten und für die mangelnde Fixation des Gelenkapparates künstliche Unterstützung durch die andere Hand erforderlich ist, wenn die Bewegung wegen des Hin- und Hergleitens der an Stelle der unempfindlichen glatten Gelenkknorpel in Contact stehenden zerfallenen Gelenkflächen schmerzhaft wird, durch synovialen Erguss und massige intra- und periarticuläre Wucherungen die Contouren der Knochenprominenzen und Vertiefungen längst verschwunden sind und der ganze Ellenbogen eine unförmige Geschwulst darstellt, Fig. 84, sieht der Kranke, dass ein ernsteres Leiden vorliegt. Oft sind auch bei dieser unförmigen Schwellung der Gelenkgegend noch keinerlei Veränderungen in der bedeckenden Haut wahrnehmbar, an dem „Tumor albus“ deuten nur erweiterte subcutane Venen auf

die vorgeschrittene Destruction in den innern Gebilden. Jetzt lässt auch weitgehender Zerfall, Abscessbildung, Durchbruch und Fistelbildung nicht mehr lange auf sich warten. Letztere tritt meist am frühsten am hintern und seitlichen Umfang des Gelenkes zu Tage, wegen der geringeren Dicke der bedeckenden Weichtheile und leich-

Fig. 54

Granulos hyperplastische Entzündung des Ellenbogengelenkes mit Fistelbildung und Weichtheil-Ulcerationen (Fergusson).

teren Macerationen der hier gelegenen Kapselparthie. Fistelgänge am vordern Umfange führen meist erst durch sinuöse Gänge und Taschen periarticulärer Eiterungen auf umschriebene Heerde der Knochen oder der Gelenkhohle.

Sind die tuberculösen Heerde primär im Knochen — ulna oder Proc. cubitalis humeri — verborgen, so ist schon der Beginn des Leidens meist mit erheblichen Schmerzen verknüpft. Die für alle osteomyelitischen Processe characteristische tiefe ödematöse Infiltration der umgebenden Weichtheile führt bald zur Schwellung der ganzen Ellenbogengegend und der begleitende intrasynoviale Erguss und die Kapselschwellung bedingen rasche Beugecontractur im Gelenke. Oft ist durch die Schwellung das Auffinden des localen Heerdes unmöglich und wird erst bei eintretender Schmelzung der bedeckenden Schichten durch die localisirte Röthung gegeben. Bisweilen ist die partielle Knochenauftreibung früh fühlbar, besonders an der Ulna und gestattet so eine frühzeitige Diagnose.

Gerade aber im kindlichen Alter kommt es auch hier relativ häufig, ehe es zu weitergehenden Degenerationen der Synovialis selbst kommt, leicht zu einer Synovitis suppurativa. Da wir auch in dieser Lebensperiode allein reine „catarrhalische" Gelenkeiterung finden können, so kann in solchem Stadium eine Unterscheidung der vorliegenden Form erst bei dem therapeutischen Eingriff, der Gelenkincision, gegeben sein.

Selten findet sich in diesen Fällen eine reichliche intraarticuläre Exsudation. Häufiger ist der Hergang ein derartiger, dass der scheinbar traumatische Hämarthros und Hydarthros zurückgeht, dabei aber

schon durch die Renitenz des Verlaufes gegen selbst zweckmässigste Behandlung Scrupel erwecken kann. Nach der allmahligen Resorption finden wir dann an umschriebener Stelle, besonders wieder dem Humeroradialgelenk oder den Seitenbezirken des Olecranon entsprechend, wulstige Schwellung zurückbleiben, die in keiner Weise abnimmt, wegen der Pseudofluctuation leicht noch als Rest der serosen Synovitis gedeutet wird, in der That aber degenerirte Kapselmembran darstellt. Nicht selten finden wir das Radiusköpfchen starker lateral prominirend, auf Druck empfindlich, die Kapselwand als ringförmigen Wulst abzutasten und den Radius beim Umfassen mit zwei Fingern ausgiebige seitliche Verschiebung gestattend, ja wohl gar in der erwähnten Subluxation nach aussen — aussen und hinten — gestellt. Für solche Verhältnisse ist es nun in der That schwierig, auf die erste Untersuchung hin den wahren Werth dieses Befundes zu prognosticiren. Es kann solches Residuum einer anscheinend abgespielten traumatischen synovialen Cubitalarthritis bedingt sein durch eine ödematöse Infiltration und pannöse Wucherung umschriebener Kapselparthien, wie wir sie selbst bei gesunden Individuen finden. Derselbe objective Befund kann aber auch schon den Anfang vorgeschrittener granulös-hyperplastischer Synovitis bergen! Nur der Allgemeinzustand und der weitere Verlauf bei zweckmässiger Behandlung kann die Diagnose nach der einen oder andern Seite hin sicher begründen.

Für alle diese Anfangsstadien chronischer Cubitalarthritis mit umschriebener elastischer Schwellung an genannten typischen Stellen ist aber gerade deshalb die penibelste Untersuchung durch genaue vergleichende Orientirung am gesunden Arm zur rationellen Therapie Vorbedingung. Die Prognose bleibt in den meisten Fällen in der ersten Zeit zweifelhaft, da oft selbst bei scheinbar gesunden Individuen doch der Verdacht specifischer Infection vorschweben muss.

Die spatere Prognose hängt weniger von der Ausdehnung der Erkrankung als von individueller Constitution und dem Alter der Patienten ab. Gerade wie beim Handgelenke finden wir bei Kindern meist eine, wenn auch lange Zeit in Anspruch nehmende, doch schliessliche Heilung mit theilweiser functioneller Einbusse. Beim Erwachsenen liegen nicht nur lang persistirende locale Heerde und Recidive, sondern auch Verbreitung der Eruptionen mit späterm Allgemeinleiden im Bereiche der Wahrscheinlichkeit. Diese allgemeine Prognose kann nur in solchen Fällen eine Aenderung erfahren, in denen es durch radicale Eingriffe gelingt, den localen Heerd in toto herauszuheben, was aber bei der Structur dieses Gelenkapparates meist nur durch totale Resection ermöglicht wird.

§. 184. Die Behandlung aller beginnenden granulösen Cubitalarthriiden muss darauf hinzielen, möglichst bald den localen Heerd zur Verödung zu bringen. Erreichbar von aussen sind nur die Gelenkparthien, welche der radialen und dorsalen Region entsprechen. An diesen können wir einwirken durch Massage, Compression, percutan wirkende medicamentöse Applicationen und am directesten durch intraarticulare Injectionen vom gelindesten Mittel, der 2% Carbolsäurelösung aufsteigend zu den wiederholt genannten Chemicalien, die neben der desinficirenden Wirkung die Eigenschaft bewähren, das weiche proli-

ferirende Gewebe zum Schrumpfen zu führen und dem Zerfall der Synovialwucherung vorzubeugen, sowie mittelbar die Emigration und Proliferation zu verhüten resp. in Schranken zu halten.

Früher waren wir ja zur Erreichung dieses Zweckes allein auf die percutane Application unserer physikalisch und chemisch wirkenden Mittel angewiesen und konnten neben diesen durch Kälte und Wärme in ähnlichem Sinne auf mittelbare Weise wirken. Jetzt werden wir von diesen Hilfsmitteln neben einander oder nach einander den individuellen Indicationen entsprechend Gebrauch zu machen wissen und die möglichst direct wirkenden an erster Stelle bevorzugen, während die indirect wirkenden zur Unterstützung herbeigezogen werden. Nicht minder wichtig ist die genaue Individualisirung in Betreff des in gleicher Linie mit den eben genannten Massnahmen stehenden therapeutischen Factors: der Fixation des Gelenkes. Eine dauernde Immobilisirung in ein und derselben Stellung ist von vorneherein zu widerrathen. Wir würden mit der consequenten Durchführung der Fixation in der einzig gerechtfertigten Stellung — der rechtwinkligen Beugung — bei der zum Ablauf des Processes immerhin nöthigen Zeitdauer auf eine Wiedererlangung eines einigermassen beweglichen Gelenkes Verzicht leisten, da in seiner Form und Strictur dem Ellenbogengelenke das rasche Auftreten von Ankylosen mehr oder minder fester Beschaffenheit für diese Fälle prädestinirt ist. Aus diesem Grunde empfiehlt sich von vorneherein für die zu bevorzugende zeitweise und wechselnd einzuhaltende Fixation statt des Gipsverbandes die Ruhestellung des Gelenkes auf einer nach §. 181 gegebenen Beschreibung zweckmässig eingerichteten Schiene. Diese gestattet beliebigen Wechsel zwischen activer und passiver Bewegung wie Ruhelage, genaue Palpation zur Controle des Verlaufes wie Anwendung der genannten directen und indirecten localen Massnahmen. Richten wir nach diesen allgemeinen Principien für die Behandlung chronischer Ellenbogengelenkentzündungen unsere Therapie im gegebenen Falle ein, so werden wir also sowohl im Beginne wie bei zwischentretenden acuten Nachschüben die Fixation eintreten lassen und eventuell bei vorwaltenden Schmerzen, umschriebenen articulären oder periarticulären entzündlichen Heerden die Eisblase applicirен. Nach Beseitigung der localen Schmerzhaftigkeit und deutlichen Entzündungserscheinung muss passive Bewegung mit Fixation wechseln und bald die Massage, Compression und Priessnitz'schen Umschlag auf die zugängigen Synovialparthien wirken. Aus dem Erfolg dieser Behandlung lässt sich meist sicher auf die Natur der im klinischen Bilde öfter lange Zeit gleichartige Symptome bietenden Gelenkerkrankung schliessen.

§. 185. Die pannöse Verdickung der Synovialis, die ödematöse Infiltration nach seröser oder fibrinöser Synovitis, welche sich durch umschriebene elastische Schwellung an characteristischer Stelle kennzeichnet, weicht mehr oder weniger rasch und ganz, ja selbst umschriebene Granulationszonen und Wülste geben meist durch die Combination dieser Behandlung mit einigen intraarticulären Injectionen deutlich Zeichen der Rückbildung, die bei consequenter Fortsetzung Heilung in Aussicht stellen. Nur bei der tuberculosen und syphilitischen granulös-ulcerösen Synovitis wird von erfreulichem Erfolg selbst

bei consequenter Handhabung der genannten Behandlung leider selten die Rede sein können, da selbst ein scheinbar gewonnener Erfolg meist nur ein vorübergehender ist! So wenig auch hier die vortreffliche Wirkung der in rationeller Wahl combinirten genannten Behandlungsweisen unterschätzt werden darf, so sehr ist vor der Illusion zu warnen, bei fungöser Ellenbogengelenkentzündung diese Therapie als eine direct Heilung veranlassende zu proclamiren. Die durch unsere percutanen und intraarticularen, mechanisch, chemisch und physikalisch wirkenden Eingriffe zu erreichenden Parthien des Gelenkapparates — synovialer wie ostealer Natur — sind nur begrenzte. Ja wollte es der günstige Zufall, dass wirklich die von uns direct erreichbaren auch gerade nur die erkrankten sind, müssten wir es nicht ebenso als günstigen Zufall betrachten, wenn thatsächlich bei der fungösen Arthritis diese regionär getroffenen Eruptionen die einzigen bleiben? Wir dürfen uns nur der nie anders als temporär wirkenden Hilfen erinnern, welche wir selbst durch die energischste locale Zerstörung und Entfernung des Lupus zu gewahren im Stande sind, um die Illusion über die Wirkung unserer nicht im entferntesten mit gleicher Sicherheit eingreifenden localen Massnahmen bei der äquivalenten synovialen Degeneration auf das richtige Maass herabzusetzen.

§. 186. Führen die in stufenweiser Verstärkung zur Anwendung gezogenen Massregeln nicht zum Ziele und lassen auch mit Zuhilfenahme der für alle Fälle erkannter dyskrasischer Synovitis gleich anfangs mit in Anwendung zu ziehenden localen und ganzen Bäder, sowie der inneren diätetischen und medicamentösen Behandlung (oft wird eine modificirte Inunctionskur, Jodkur, diuretisch und diaphoretisch wirkende Kur durch den Verdacht luetischer Basis versucht werden müssen) eine Wendung zum Bessern nicht erkennen, so kann nur eine direct operativ auf den Krankheitsheerd eingreifende Therapie vorgezeichnet sein. Sehr bald ist dieselbe unter allen Umständen geboten in den Fällen, wo Zerfall des fungösen Heerdes, tuberculöser Abscess oder secundäre, diffuse, synoviale oder parasynoviale Eiterung erkannt wird. Für diese Fälle, die eben genannten anderer localer Behandlung trotzenden Formen, wie selbstredend alle in vorgeschrittenen Stadien des Aufbruches, Fistelbildung u. dgl. sich befindenden Fälle bleibt in Bezug auf den therapeutischen Eingriff nur die Wahl der Methode für die operative Beseitigung der erkrankten Parthien: ob auf die Incision ein Evidement, Cauterisation, partielle oder totale Resection folgt, lehrt meist erst der freie Einblick in die Gelenkhöhle mittelst des Auges oder palpirenden Fingers.

Im allgemeinen kann auch wieder bei Kindern nur von partiell das Gelenk betheiligenden Maassnahmen die Rede sein, bei Erwachsenen ist die totale Resection oder wenigstens die gänzliche Entfernung oder Zerstörung des wenn auch nur umschrieben erkrankten Synovialgewebes unumgänglich nothwendig, wie es nach Freilegung durch Ausschaben, Cauterisiren mit Platina candens, Chlorzink u. s. w. geschieht. Bei Kindern ist in manchen Fällen primär ostealer Affection Evidement mit nachfolgender Cauterisation gestattet, und sehen wir hiernach, wie nach partiellen Resectionen oft ein fast normale Beweglichkeit erlangendes Gelenk wiedergebildet.

Für alle vorgeschrittenen Formen fungöser Eiterung und Fistel ist die ausgiebige Entfernung durch die typisch auszuführende Totalresection mittelst bilateralen Längsschnittes vorzuziehen.

Nicht unwichtig sind vergleichende Beobachtungen über den verschiedenen Verlauf und den schliesslichen Enderfolg der rein exspectativ-conservativen Therapie für solche Fälle fungöser Cubitalarthritis gegenüber der operativ-conservativen Behandlung. Zu letzterer wollen sich ja immer manche Autoren noch nicht verstehen. Der eine triftige Grund steht ihnen allerdings zur Seite, dass auch nach partieller oder totaler Resection die locale Heilung meist durchaus nicht schneller eintritt als bei der rein conservirenden Therapie, die neben örtlichen Bädern, Reinigung und Schutzverbänden lediglich gegen das constitutionelle Grundleiden zu Felde ziehen soll. Nach den operativen Eingriffen bei solchen scrophulösen Gelenkdestructionen bleiben fast ausnahmslos lange fortbestehende Granulations- und Eiterheerde zurück, die meist erst auf die genannte Allgemeinbehandlung allmählig sich zurückbilden. Doch unzweifelhaft schaffen wir dem unglücklichen Besitzer solcher fungösen Knochen- und Synovialheerde durch die prompte Entfernung der Depots mehr Aussicht auf völlige Restitutio ad integrum, als wenn wir ihm durch weiteres Bestehenlassen derselben den Chancen immer recidivirender Infection aussetzen. So finden wir auch unleugbar nach möglichster Entfernung der erkrankten Synovial- und Knochenparthien das Allgemeinbefinden sich auffallend rasch bessern, selbst wenn an den Wunden am Ellenbogen noch monatelange Fisteln in den zur raschen Vernarbung wenig neigenden Geweben fortbestehen.

§. 187. In einem Falle von ausgedehnter Knochentuberculose, der bei dem Evidement und Abmeisselung der zerstörten Parthie der Ulna bei einem 6jährigen Mädchen vollständig denselben Befund darbot, wie Fig. 85, welche Howship nach einem Präparat des Heavside's Museum giebt, trat sofort nach der Entfernung unter Verschwinden der wochenlang recurrirenden Fieberbewegungen rasche Erholung des abgemagerten Kindes ein, so dass das bisher als schwer krank erscheinende Mädchen seitdem trotz des noch monatelang bestehenden Fistelganges im übrigen Befinden das Bild völliger Gesundheit bot. Auch hier genügten zur Heilung keineswegs antiseptische Verbände; vielmehr werden durch Soolbäder und Chlorzinksalben wenn auch langsame, so doch schliesslich stichhaltige Verheilungen erzielt. In einem zweiten Falle handelte es sich um einen Knaben, bei dem im 3. Lebensjahr wegen „Caries" des linken Ellenbogengelenkes die Totalresection gemacht wurde. Die Untersuchung des Gelenkpräparates liess in der ulcerativen Zerstörung der Knorpelüberzüge und den characteristischen siebförmigen Perforationen, welche durch die gummösen, osteomyelitischen Granulationen an den Knorpeldecken gemacht waren, die Diagnose auf luetische Cubitalarthritis ausser Zweifel stellen. Es war dies um so interessanter, als die mir seit Jahren bekannten Eltern durchaus gesund waren, ebenso die vorher und nachher geborenen Geschwister völlig gesund blieben. Es konnte bei diesem Kinde, bei dem völlige Gesundheit bis zur Vaccination herrschte, bald nach derselben ausgedehnte Eiterung und Ulceration an den Impf-

stellen auftrat, der dann allgemeine Roseola, Drüseneiterungen und endlich die Gelenkaffection folgten, meiner Ansicht nach zweifellos Impfsyphilis angenommen werden. Während das Kind sich nun körperlich erholte, die Resectionswunden aber erst bei wiederholter specifischer örtlicher und allgemeiner Behandlung im Laufe von 1½ Jahren zum Heilen gelangten, wobei das Gelenk vor einer völligen Ankylose in rechtwinkliger Beugestellung nicht bewahrt bleiben konnte, traten am Ende der Heilungsfrist ausgedehnte lupöse Zerstörungen am Gesichte auf, wurde der Metacarpus III rechter Hand von einer exquisiten „Spina ventosa" befallen und endlich im 6. Jahre auch das rechte Ellenbogengelenk von totaler granulös-hyperplastischer Synovitis befallen, der bald Ulceration und Fistelbildung folgte. Ueber ein Jahr fortgesetzte Allgemeinbehandlung mit Soolbädern, örtlichen analogen Bädern und Einwickelungen wie partielle Auslöffelungen führten endlich zur Heilung und liessen dies Ellenbogengelenk, wenn auch in beschränkten Grenzen, so doch beweglich hervorgehen.

Fig. 85.

Tuberculöser Herd in der Ulna mit secundärer fungöser Ellenbogengelenksentzündung (Howship).

§. 188. Nach den bisherigen Erfahrungen muss es gerechtfertigt erscheinen, mit den totalen Resectionen am Ellenbogengelenke dyskrasischer Kinder möglichst sparsam zu sein. Bei kleineren Kindern tritt wegen der Unmöglichkeit einer activ unterstützten rationellen Nachbehandlung immer Ankylose ein und die Heilung ist trotz der Radicaloperation in solchen Fällen eine sehr langwierige. Zur Entfernung der localen fungösen Depots genügt meist ausgiebiges Evidement, Cauterisation, Ignipunctur, partielle Resection. Durch solche Massnahme habe ich in den letzten beiden Jahren bei 4 Kindern im Alter von 1½—4 Jahren stichhaltige Heilung erzielt; bei dreien wurde neben Incision und Evidement wegen der reichlichen Eiteransammlung in dem bei der Palpation sich sonst nicht weiter destruirt zeigenden Gelenke noch eine seitliche Incision und Gelenkdrainage hinzugeführt. Alle heilten mit mobilem Gelenk.

Bei Erwachsenen würde beim Verdacht der Tuberculose die Totalresection eher in Frage kommen, bei syphilitischer Gelenkaffection kaum je daran zu denken sein.

§. 189. Die syphilitische Cubitalarthritis ist übrigens bei Erwachsenen am Ellenbogengelenke bedeutend seltener (am Knie-

gelenke um so häufiger), während beim Kinde das Ellenbogengelenk den Lieblingssitz der syphilitischen Gelenkentzündung darstellt.

Die Erkenntniss der syphilitischen Gelenkaffectionen ist durchaus nicht leicht und trifft ja oft genug der alte hippocratische Satz zu: Naturam morborum ostendunt curationes. Allein einige Anhaltspunkte können wir doch bei diesen ausnahmslos langsam verlaufenden Gelenkaffectionen festhalten. Meine Erfahrungen beruhen hauptsächlich auf den Bildern erkrankter Ellenbogengelenke bei Kindern (bei Erwachsenen habe ich nur Knie- und einmal das Fussgelenk befallen gesehen).

Wir müssen zwei Formen solcher specifischen Gelenkaffection unterscheiden:

1) die serose syphilitische Cubitalarthritis,
2) die gummöse Cubitalarthritis.

Diese bieten zwei differente klinische Bilder, von denen das erstere eben völlig dem eines chronischen Hydarthros entspricht, während die zweite Form mehr nach dem Typus der granulös-fungösen Arthritis verläuft. Bei der ersten handelt es sich neben der serösen Synovialitis meist um kleine umschriebene gummöse Synovialinfiltrationen, die am Rande des Olecranon oder am Radiuskopfe fühlbar sind. Bei der gummösen Arthritis finden sich sehr lang an umschriebener Stelle persistirende (auch hier ist das Humeroradialgelenk Prädilectionsort) elastische Schwellungen, die schliesslich Abscedirungen, Fistelbildung und Nekrose der betreffenden Knochenabschnitte zu Tage treten lassen, immer aber durch das so lange Begrenztbleiben der Affection auf ein oder den andern Gelenkabschnitt, ohne diffuse Verbreitung auf das ganze Gelenk, ihre gummöse Specificität documentiren. Der primäre Entstehungsort solcher gummösen Wucherung ist verschieden. Häufig ist es die Proliferationszone an der Diaphysengrenze des Radius oder Humerus. In einem exquisiten Falle hereditärer Lues fand ich am letzteren nach einem unbedeutenden Trauma eine Epiphysenlösung, die zur raschen Abscedirung führte. Bei der durch die nothwendige laterale Incision stattfindenden Freilegung der äussern Gelenkpartie fand sich auch am Radiushalse die Epiphyse mit der Diaphyse nur durch schwammiges Granulationsgewebe verbunden, so dass auch hier ein Evidement erfolgen musste. Bei specifischer Allgemeinbehandlung heilten die Verletzungen im Laufe zweier Monate, und sind die Functionsstörungen bei dem jetzt 2jährigen Mädchen unerheblich. Nach diesen Erfahrungen war mir zweifellos, dass auch klinisch solche Bilder, wie sie der pathologisch-anatomische Nachweis von Wegner uns kennen lehrte, müssten erkennbar sein. Reichliche granulöse Proliferationen an der Grenze des Epiphysenknorpels bei hereditär luetischen Kindern, die zur Lockerung (oder seltener Trennung) der Epiphysen führten, habe ich seitdem sicher constatirt. Am Ellenbogengelenk findet gerade sehr leicht eine Verwechselung mit Gelenkentzündung statt, da hier die epiphysäre Grenze sowohl am Humerus wie am Radius intracapsulär gelegen ist, und so bei primär osteomyelitischem Ursprung sehr früh eine Betheiligung der Synovialis erfolgt, deren Schwellung und seröse Füllung dann bald das locale Bild trübt und verkennen lässt. Der Verlauf ist immer äusserst chronisch und tritt oft auf entsprechende Behandlung durch Quecksilber und Jodkalium und Bäder völlige Heilung ein, ohne dass es zu Destructionen kommt. Sehr wohl aber können solche primären, osteomyelitischen Herde lange latent bleiben, dann kann wohl bei eintretender Perforation des Gelenkes durch die granulösen Massen rasch eine Synovitis auftreten, die den Character einer acuten Cubitalarthritis bietet, doch ist diese dann immer secundärer Natur. Die meist hervortretende Neigung zu multiplen Gelenkaffectionen müssen wir als differentiell-diagnostisch wichtig für solche Cubitalarthritiden betonen, wenn auch meist nur ein Gelenk vorwiegend oder in höherem Grade afficirt erscheint. Ausser den oben beschriebenen Fällen eigener Beobachtung verdanken wir der eingehenden Bearbeitung von Wertheim einschlägige Bilder. Unter seinen 4 Fällen hereditär luetischer Cubitalarthritis war 1mal nur ein Ellenbogengelenk, 1mal beide Ellenbogengelenke und in den beiden andern Fällen ausser diesen mehrfach andre Gelenke der Kinder befallen. Gritzerbeck erwähnt unter 4 Fällen 2mal das Ellenbogengelenk, 1mal das Handgelenk und 1mal beide Hand- und Kniegelenke, in allen lagen auch epiphysäre Auftreibungen vor. Hutter stellt diese Gelenkaffection nach seinen Resectionsbefunden als „Chondritis syphilitica" hin. Von andern Autoren erwähnt bereits Rust die syphilitische Gelenkentzündung. „Die Lustseuche, ob sie gleich in höherem Grade ihre Ausbildung meist die Körper der langen und breiten Knochen als die Enden und Gelenke derselben zu

ergreifen pflegt, hat doch nicht selten zur Entstehung dieser Krankheitsform (Spontanluxation) viel beigetragen. Offenbar war sie in mehreren Fällen, die mir während meiner practischen Laufbahn vorkamen, die Ursache einer vorhandenen Verrenkung des Huftgelenkes, und noch öfter sah ich diese Krankheitsform am Knie- und Ellenbogengelenke als Folge eines syphilitischen Leidens herbeigeführt." Näher eingehend bespricht Richet die syphilitischen Arthritiden, und belegt durch Krankengeschichten, dass Syphilis im Stande sei, für sich alleine Entzündungen der Synovialis und der Knochenenden hervorzurufen und zwar bei Personen, die kein Zeichen von Scropheln bieten. Dieser directe Einfluss der Syphilis treffe bald die Synovialis, bald die Gelenkenden, bald aber auch beide zusammen.

In Betreff der sonstigen Casuistik vergl. oben die Literatur.

§. 190. Sehr belehrend für die Wirkung der Resection solcher tuberculös destruirter Ellenbogengelenke sind Fälle, wie ich sie an einem Nagelschmied sah, bei dem im Verlaufe von 2 Monaten sich eine granulöse Cubitalarthritis ausgebildet hatte, wegen der bei der Unwirksamkeit aller localer Behandlung durch Fixation, Bad, Umschlag, Injection und Zunahme der Fieberbewegung, Hustens und Kräfteverfalles die Totalresection ausgeführt wurde. Der Allgemeinzustand hob sich sofort, Patient wurde stark und kräftig, obgleich die Resectionswunden nach 2 Jahren noch kleine Fistelgänge zurückgelassen hatten. Jetzt trat ausgedehnteste Verkäsung der Axillar-, Supra- und Infraclaviculardrüsen auf. Nachdem auch diese localen Eruptionen im Laufe eines Jahres zur Heilung gelangt waren, ist jetzt seit 3 Jahren Patient völlig gesund und arbeitsfähig. Es bleibt eben immer neben dem mässigen localen Erfolg das Resultat für Hemmung der drohenden Allgemeininfection ein eclatanter. In anderen Fällen zeigen sich auch die örtlichen Heilungsverhältnisse bedeutend günstiger, so dass auch in dieser Hinsicht die äusserst riskante exspectativ-conservative Behandlung durchaus sich verwerfbar ergiebt.

§. 191. Die chronisch-deformirende Entzündung des Ellenbogengelenkes und die Arthritis urica in demselben sind seltener als in den anderen Gelenken der oberen Extremität. Gerade aber die am Ellenbogengelenke auftretende Arthritis deformans bietet meist die verschiedenartigen Formen dieser Affection in prägnanter Weise neben einander. Relativ häufig finden wir dieselbe nach Gelenkfracturen sich hier ausbilden. Olecranonfracturen, Condylenfracturen bieten sehr leicht den Anlass zur Entwickelung einer cubitalen Panarthritis chronica. Tillmanns giebt eine einschlägige Beschreibung einer ausgedehnten Arthritis deformans nach ungeheilt gebliebenem Querbruche des Olecranon; es hatte excessive periarticuläre Knochenwucherung und Bildung zahlreicher erbsen- bis haselnussgrosser freier Körper stattgefunden und betrug der Umfang des Ellenbogengelenkes fast das Dreifache des Normalen.

Aber auch nach entfernter gelegenen Fracturen, so besonders nach Radiusbrüchen, finden wir diese Destructionen eingeleitet und haben wir daher bei allen solchen zur langeren Ruhestellung der Gelenke der oberen Extremität Anlass gebenden Verletzungen der Skelettheile directeste Veranlassung, auf frühe methodische Bewegung der Gelenke Rücksicht zu nehmen, um der Panarthritis vorzubeugen, da der einmal entwickelten Affection wenig beizukommen ist.

Gerade am Ellenbogengelenke kommt es bei solchen deformiren-

den Entzündungen überaus häufig zur Bildung theils gestielter, theils freier Gelenkkörper, die überhaupt nächst dem Kniegelenk in diesem Gelenk am häufigsten gefunden werden. Auch hier können dieselben direct traumatischen Ursprungs sein und liegt uns ein Fall vor, wo auf die primäre Absprengung eines kleinen Stückchens der Circumferentia articularis radii diese „Gelenkmaus" den Anlass zu hyperplasirender Cubitalarthritis mit massenhaften dendritischen Wucherungen der Synovialzotten gab, aus denen dann ihrerseits von neuem theils gestielte, theils freie Gelenkkörper resultirten. Die harnsaure Gicht zeigt sich am Ellenbogen häufiger in periarticulären Depots, wie in Fig. 5 Taf. I die erhebliche olecranäre Geschwulst beweist, und bietet im übrigen nichts von dem bei der digitalen Gicht §. 66 gesagten abweichendes.

Cap. XV.

Die Contracturen und Ankylosen des Ellenbogengelenkes.

§. 192. Die cicatricellen Contracturen des Ellenbogens finden wir bei Kindern häufig in Folge von Verbrennungen. Es handelt sich meist um ausgiebige Flexionscontracturen, die gewöhnlich nur durch narbige Schrumpfung der Haut und des Unterhautbindegewebes auf der Beugeseite entstanden sind. Trotz aller Vorsichtsmassregeln bei der Behandlung solcher ausgedehnter Vorderarmverbrennungen kommt

Fig. 86.

Narbencontractur in der Ellenbeuge.

es bei der hochgradigen Neigung zur strahlig eingezogenen Schrumpfung dieses Narbengewebes früher oder später doch zu solchen ausgebreiteten oder strangförmigen Difformitäten.

Fig. 86 stellt einen solchen typischen Fall dar, wie ich ihn bei Kindern nach Fall gegen den Ofen, in den Aschkasten, Verbrennung durch siedende Milch u. dgl. häufig behandelt habe. Meist lässt sich

durch lange wiederholte Heftpflastereinwickelung und methodische Dehnung nach und nach die Erweichung und Beweglichmachung der Narbe so weit treiben, dass vermöge der gleichzeitigen hochgradigen Verschiebbarkeit der angrenzenden Hautbedeckung von Vorder- und Oberarm eine freie Streckbewegung gewonnen wird. Sehr zweckmässig kann man auch für solche Narbencontracturen die permanente Gewichtsextension nach Schede's Vorgang verwenden. Man erreicht mittelst derselben in der Art, dass an den Händen Heftpflasterschlingen befestigt und an ihnen mittelst einer Schnur, welche über einer am Bett befestigten Rolle läuft, das Extensionsgewicht angreifen kann, in einigen Tagen, was durch andere Schienen und Schraubenvorrichtungen viel unbequemer und kaum in Wochen zu leisten ist.

In anderen Fällen ist wieder die Narbenplastik kaum zu umgehen und giebt für deren Technik und Erfolg die von Weber gegebene Illustration einen Beleg, der keiner weiteren Erklärung bedarf (Fig. 87, 88, 89).

Der durch Excision der breiten strangförmigen Narbe an der Ellenbeuge bei nun ermöglichter Streckung gesetzte Defect wird, um

Fig. 87

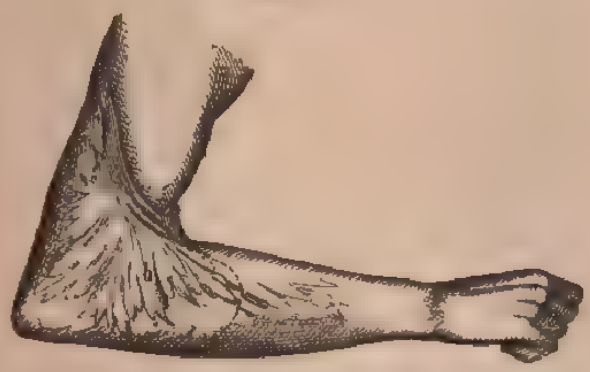

Narbige Beugecontractur. b Umschnittener Lappen (Weber).

neue Retraction bei Bildung einer Längsnarbe zu verhüten, durch zwei seitliche Lappen b und c gedeckt und hiermit mobile Bedeckung der Ellenbeuge erzielt. Manchmal genügt eine ovaläre oder rhombische Excision und Vereinigung durch die Naht, um solche Narbenstränge der Ellenbeuge zu beseitigen, welche wie Schwimmhäute erstens die Beugestellung unterhalten und zweitens bei jeder energisch ausgeführten activen Streckung quer einzureissen lieben (Fig. 86).

§. 193. Die myogenen Contracturen treffen wir am Ellenbogen ebenfalls als Flexionscontracturen vorwiegend als isolirte Contracturen des M. biceps, und zwar ist wohl keine myopathische Contractur überhaupt so häufig, wie die Bicepscontractur auf luetischer Basis. Diese in ihrer Weise auffallende Affection beruht durchaus nicht immer auf einer gummösen Infiltration des Muskels, sondern ist bisweilen auf primäre Innervationsstörung zurückzuführen, während in anderen Fällen der primäre Erkrankungsheerd am Ellen-

bogen selbst liegt, und zwar entweder eine gummose Infiltration der Bursa mucosa bicipitis betrifft, oder schliesslich eine ausgebildete syphi-

Fig. 88.

Lage nach der Streckung

Fig. 89.

Ansicht von vorne

litische Cubitalarthritis darstellt. Für alle diese Erkrankungen stellt oft die Bicepscontractur das augenfälligste Symptom dar.

Die Erscheinungen solcher myogenen (?) Flexionscontracturen sind allerdings auffallend genug: Ohne nachweisbare Veranlassung stellt sich eine erst stumpfwinklige Beugung im Ellenbogengelenke ein, meist ohne Schmerzen und jegliche örtliche Veränderungen. Während es anfangs noch gelingt, bei stärkerer Kraftanwendung activ oder mit Beihilfe der anderen Hand passiv den Vorderarm zu strecken, erlischt diese Möglichkeit mehr und mehr, die Bewegungsgrenzen werden immer geringer und der Versuch der Streckung erzeugt Schmerzen an der Beugeseite des Oberarmes. Bei solchem Versuch fühlt man in der Ellenbeuge den Strang der Bicepssehne straff gespannt hervortreten. Nur selten findet man bei weiterer Untersuchung an der Muskelsubstanz deutliche Veränderungen, wie feste Infiltrationen, um-

schriebene elastische Geschwulstbildung, Rauhigkeiten, die auf Druck Zuckungen und Schmerzempfindung verursachen. Nur für diese Fälle, wo solcher Nachweis gelingt, halte ich es für gerechtfertigt, eine specifische Myositis als Ursache der Contractur zu diagnosticiren. Häufiger glaube ich, handelt es sich um ursprüngliches Ergriffensein des Bicepsschleimbeutels oder des Gelenkes selbst; da hier beginnende gummöse Infiltrationen oft lange verkannt werden, so liegt es nahe, dass der in die Augen springende Folgezustand dieser Erkrankung, die Flexionscontractur, allgemeiner Muskelaffection unterstellt wird. Ich erinnere mich nur eines Falles unzweifelhafter Bicepscontractur auf Grund syphilitischer Myositis, ohne jegliche Betheiligung des Gelenkes oder Schleimbeutels. Doch finden wir ja in der Literatur unbestreitbare Beobachtungen solcher musculärer Contracturen auf luetischer Basis gerade am Biceps (Mauriac, Tizzoni, Jullien), so dass wir bei Ausschluss der anderen Ursachen sicher auch die primäre Myositis syphilitica für diese Flexionscontractur im Auge zu behalten haben.

§. 194. Hutten deutet schon auf solche Zustände hin mit den Worten: „Contrahuntur et nervi nec unquam distenduntur et laxifiunt.“ Boyer, Ricord, Notta, Straus beschreiben die „Retraction musculaire syphilitique“ näher und giebt auch neuerdings Jullien eine ausführliche Zusammenstellung. Der von mir beobachtete Fall betraf eine junge Frau, bei der nur wiederholt erfolgter Abort und die nachgewiesene Erkrankung des Gatten den Anhalt zur Bestätigung der Diagnose gaben, deren Richtigkeit dann durch den sichtbaren Erfolg specifischer Behandlung bewiesen wurde. Es war hier im Laufe zweier Monate ohne merkbare Veranlassung und unter wenig Beschwerden nach und nach bis zur rechtwinkligen Beugestellung die Contractur ausgebildet und war der Biceps im Verlaufe seiner Sehne zu einem harten, durchaus unnachgiebigen Strang hervorgetreten, die Muskelsubstanz zeigte wenig fühlbare Veränderungen und war nur bei Dehnungsversuchen empfindlich. Am Gelenk und Schleimbeutel fanden sich bei der an dem schmächtigen Arme leicht genau vorzunehmenden Durchtastung keinerlei Veränderung. Im Verlaufe von 3 Monaten war durch Massage, Priessnitz'sche Einwickelung und innerliche Jodkaliverabreichung die Contractur beseitigt und völlige freie Beweglichkeit wiederhergestellt. Bei allen anderen hierher gehörigen Fällen war im Verlaufe der Beobachtung die Zurückführung der Contractur auf Erkrankung des Gelenkes (in 3 Fällen) oder des Schleimbeutels (in 2 Fällen) begründet. Von diesen 6 Fällen betrafen 4 ebenfalls Frauen und bei allen war von floriden Eruptionen secundärer Lues keinerlei Spur mehr vorhanden gewesen. Seltener sind die Formen spasmodischer Bicepscontractur, wie sie Mauriac und Tizzoni beschreiben. Es traten hier unter heftigen Schmerzen die weithin irradiirten temporären Zuckungen und Krämpfe im Biceps ein, auf die eine feste permanente Contraction folgte, um dann intercurrenten Spasmen und nächtlichen Neuralgien Platz zu machen.

Auch Stromeyer machte wegen „habituellen Krampfes des M. biceps“, welcher den Arm völlig unbrauchbar machte, die Tenotomie der Bicepssehne oberhalb der Ellenbeuge mit gutem Erfolge. Die Zuckungen des „sehr hypertrophisch gewordenen“ Muskels hörten auf;

es muss nach dieser Mittheilung dahingestellt bleiben, ob in dieser Beobachtung ein Pendant zu den ersten beiden zu finden ist.

Anderweitige myogene Contracturen nach Verletzungen, acuten und chronischen Myositiden sind selten und vergl. hierüber §. 206 ff. die anderweitigen Erkrankungen der Oberarmmuskeln. Die meisten Flexionscontracturen sind arthrogenen Ursprunges.

§. 195. Die arthrogenen Contracturen des Ellenbogengelenkes sind überaus häufig. Schon bei den Entzündungen dieses Gelenkes wurde der Grund der permanenten Beugestellung nachgewiesen, §. 176, und ist auch der Folgezustand dieser Erkrankungen meist eine Flexionscontractur oder partielle oder totale Ankylose. Weil eben die Gefahr einer zurückbleibenden Bewegungsbeschränkung gerade auch am Ellenbogengelenke durch die anatomischen Verhältnisse des Schlusses der Gelenkflächen und der Anheftungsweise der Synovialis zu nahe liegt, so wurde schon wiederholt die Nothwendigkeit betont, die Immobilisirung des Gelenkes stets in der Stellung vorzunehmen, in welcher bei eintretender Ankylosirung doch noch relativ grösste Brauchbarkeit bliebe, d. h. rechtwinklige Beugung und näher der Supination als Pronation (vergl. §. 182).

Die Contracturen und bindegewebigen Ankylosen, wie sie aus den pannösen Synovialwucherungen, sei es nach Cubitalarthritiden leichteren Grades, sei es nach Gelenkfracturen und auch schon nach längerer Fixation des Gelenkes gerade am Ellenbogen so rasch und häufig sich ausbilden, bieten auch schon bei mässiger Entwickelung erhebliche Bewegungshemmung, da die Grenzen der Bewegung durch jede bindegewebige Schrumpfung der Synovialis oder pannöse Brücke zwischen den Gelenkflächen eine Störung der Charnierbewegung bedingt.

Die Möglichkeit einer Steigerung der Flexionsstellung durch stärkere Beugung lässt solche Contracturen und frische bindegewebige Ankylosen leicht von den festen Ankylosen erkennen, bei denen weder Beugung noch Streckung möglich ist. Oft aber spannen bei den ersten Versuchen unwillkürlich die Patienten die Muskeln derartig, dass erst bei Ablenkung der Aufmerksamkeit die Ausführung der genannten Bewegung gelingt, so dass scheinbar festere Verwachsungen diagnosticirt werden, als thatsächlich vorliegen. In anderen Fällen gelingt ein genauer Nachweis des Grades der Ankylosirung nur bei völligem Ausschalten des Muskelwiderstandes durch die Narkose.

§. 196. Für alle solche Fälle von Bewegungshemmung im Ellenbogengelenke erfordert die Behandlung selbst in den leichteren Graden eine grosse Ausdauer seitens des Kranken und Arztes, wenn eine freie Beweglichkeit gewonnen werden soll. Zunächst beginnt man mit methodischer activer und passiver Bewegung. Besonders ergiebig sind Beugung und Streckung in der Weise zu wiederholen, dass der Oberarm mit der einen Hand fixirt gehalten wird und nun am Vorderarme als langem Hebelarme die Bewegung ausgeführt wird; ohne diese Vorsicht täuscht man sich oft und glaubt Bewegungen im Ellenbogen zu haben, während nur der Oberarm vom Rumpf abducirt wurde. Massage, Bäder wechselnd mit nächtlichen feuchten Einwickelungen erzielen dann eine weitere Steigerung der Mobilität, während durch

Faradisation die Energie der atrophirten Muskeln gehoben wird zur activen Functionsfähigkeit. Immer bleibt, um das Erreichte sicher festzuhalten, eine Monate lang fortgesetzte methodische Gymnastik nöthig, um nicht von neuem Contractur und pannöse Wucherung und bindegewebige Schrumpfung gewärtigen zu müssen.

Unter den mannigfachen orthopädischen Apparaten, welche zur Behandlung solcher Contracturen am Ellenbogen construirt sind, bleiben die verwerthbarsten diejenigen, bei denen eine je für Oberarm und Vorderarm bestimmte Rinne um diese Theile festgeschnallt wird und durch eine mittelst Schraubenvorrichtung in jeder Stellung zu befestigendes Charnier dem Ellenbogengelenk entsprechend besitzt. Sehr bequem lassen sich solche Vorrichtungen anfertigen, indem man die Extremität mit einem Wasserglasverband einhüllt, nach dem völligen Erhärten die Gelenkparthie hinausschneidet, die Cylinder der Länge nach spaltet und je nach der beabsichtigten permanenten Streck- oder Beugewirkung auf der hinteren oder vorderen Seite in entsprechende Oesen, welche mit in die Bindentouren hineingenommen waren, Gummizüge mittelst Haken einfügt, man gewinnt so und auf ähnliche, von jedem Mechaniker leicht herzustellende Weise (vergl. Fig. 90) einen permanenten elastischen Zug und Gegenzug in beliebiger Richtung. Mit solchen Vorkehrungen kommen wir heutzutage, wo uns für schwerere Fälle die Anwendung und Wiederholung der Richtigstellung und gewaltsamer Bewegungen in der Narkose zu Gebote stehen, meist aus.

Fig. 90.

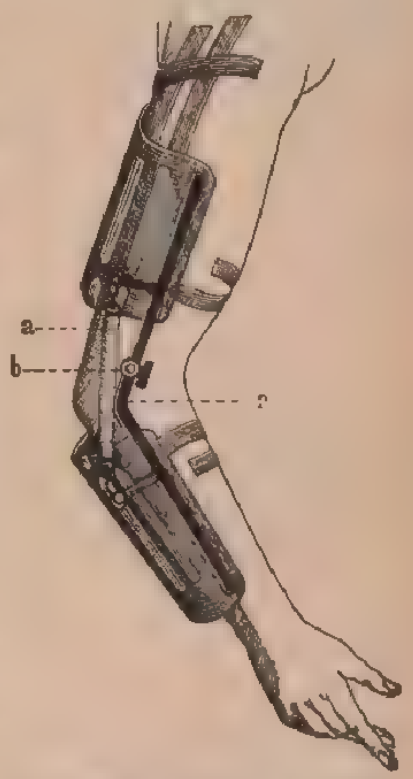

Fig. 90 zeigt die Anlegung eines elastischen Zuges a an Arm hienen behufs permanenter Extension bei Beugecontractur. Es ist hier die Biddel'sche Ellenbogenschiene gewählt, um die Stelle für die zweckmässige Anbringung des Charniers b zu zeigen, das immer oberhalb der Biegung der Vorderarmschiene bei c liegen muss.

§. 197. Die Ankylosen erheischen vor allen in den Formen der stumpfwinkligen oder gar der völligen Extensionsankylose eine Behandlung. Bekundet sich die articuläre Verwachsung durch einen, wenn auch oft nur geringen Grad von Beweglichkeit als fibröser oder fibrös-knorpliger Natur, so gelingt es durch gewaltsame Beugung in der Narkose, das Glied in die zur Gebrauchsfähigkeit erwünschte rechtwinklige Beugestellung hineinzubringen und zu fixiren. Auf eine Wiederherstellung der Bewegungsfähigkeit ist auch in den individuell günstigsten Fällen nur dann zu rechnen, wenn in der Narkose

auch ohne Gewaltmassregeln mässige Bewegung möglich war und eine grosse Ausdauer des Patienten die des Arztes unterstützt. In allen Fällen fibröser und knorpliger Ankylose in mehr gestreckter Stellung konnen wir aber die Wiederherstellung der Gebrauchsfähigkeit in gebeugter Stellung mittelst des Brisément forcé in der Narkose garantiren. Ein bewegliches Gelenk würden wir nur auf dem Wege der Resection gewinnen können. Eine Garantie der Wiederherstellung ausgiebiger Bewegung an dem neugebildeten Gelenke können wir nur in den Fällen geben, wenn es sich um gesunde Individuen handelt, bei denen auf gute Knochenbildung zu rechnen ist, wenn ferner eine Monate lang exact durchzuführende penible Nachbehandlung gesichert ist und endlich dieselbe durch den guten Willen des Kranken activ energisch unterstützt wird. Da letzteres z. B. bei kleineren Kindern ganz wegfällt, so werden wir bei diesen schon immer darauf verzichten.

§. 198. Bei knöchernen Extensionsankylosen liegen die Verhältnisse zur Resectionsindication anders. Hier können wir nur durch die operative Durchtrennung der knöchernen Verbindung eine Stellungsänderung herbeiführen, d. h. durch die Osteotomie oder Resection. Durch letztere haben wir noch die gleichzeitige Moglichkeit, nicht nur sicher ein in seiner verbesserten Position brauchbares Glied, sondern auch event. bewegliches zu gewinnen. Wie vollkommene Resultate hier bei günstigen individuellen Verhältnissen und zweckmässiger Wahl der operativen Technik und Nachbehandlung erzielt werden können, lehrt die von mir bei einem 16jährigen Knaben ausgeführte Resection bei einem in volliger Streckung nach difform geheilter Fractura epicondyli interni mit Seitenluxation der Vorderarmknochen ankylosirtem Ellenbogengelenk, wo eine völlig normale Bewegungsfähigkeit auch für active Beugung, Streckung und Rotation erzielt wurde.

Da alle gestreckt ankylosirten Ellenbogen functionell unbrauchbar sind, werden unter heutigen Chancen der Wundheilung die Indicationen zur Resection gegenüber dem Brisément forcé bedeutend weiter gesteckt werden müssen wie früher. Da durch letzteres, wenn auch wirklich ein Glied in brauchbarer Stellung, doch immer mit steifem Gelenke erübrigt, durch erstere nicht nur die Brauchbarkeit gesichert, sondern auch die Beweglichkeit wahrscheinlich gewonnen wird.

Cap. XVI.

Die Neubildungen am Ellenbogengelenke.

§. 199. Eine an der oberen Grenze des medialen Ellenbogenbezirkes vorkommende Geschwulstbildung verdient Erwähnung, da sie leicht zur Annahme einer Neubildung Anlass geben konnte, während es sich nur um eine anatomische Varietät handelt, die allerdings häufig genug ist (wunderbarerweise generationsweise vererbt sich findet), um nicht unbeachtet zu bleiben. Das nicht seltene Vorkommen eines Processus supracondyloideus internus humeri hat schon durch die

Annahme einer Osteom-,Chondrom- oder Callus-Bildung zu mannigfachen diagnostischen Irrthümern Anlass geboten. Patruban wies darauf hin, wie nahe die Verwechselung mit einer Exostose liege. Gruber hat 39 Fälle selbst gesehen und noch 38 Beobachtungen von andern gesammelt, Struthers fand ihn beim Vater wie 1., 2., 4., 5. Sohn, während beim 3. Sohn und bei den Töchtern keine Spur vorhanden war. Ich selbst habe hier bei der Familie eines Schmiedes beim Vater und zwei Söhnen diese Varietät vor Augen, während die beiden Töchter frei sind. Es handelt sich meist um einen zwei Zoll über dem Condyl. int. humeri befindlichen hakenförmig nach abwärts gekrümmten ca. 1 Ctm. langen Knochenfortsatz. Diese Prominenz hat die Bedeutung eines Tuberculum musculare, dessen Vorkommen fast immer durch eine von da entstandene anomale Portion des M. pronator teres bedingt ist. Es entsteht dadurch hinter ihm ein musculös-fibröser Canal, in dem die A. brachialis und N. medianus gebettet ist, und hat diese Aenderung des Verlaufes practische Wichtigkeit (Gruber).

§. 200. Solche Fortsätze haben natürlich neben dieser durch sie bedingten Verlaufsanomalie der Gefäss- und Nervenstämme nur diagnostisches Interesse. Zur Exstirpation gelangende Knochengeschwülste bieten sich in dieser Region selten dar. Volkmann machte wegen eines vom Condyl. int. humeri ausgehenden Enchondroma myxomatodes die Resection mit gutem Erfolge.

Lémoyne exstirpirte ein submusculäres Osteom der Ellenbogenbeuge. Nach Fall vor 4 Wochen hatte sich eine 6 Ctm. im Durchmesser haltende Geschwulst entwickelt, die bei Beugung im Ellenbogen bebeweglich, bei Streckung unbeweglich war. Der Ausgangspunkt war die Sehne des Brachialis int. resp. die vordere Kapselwand; trotzdem an dieser ein kleines Fragment zurückgelassen werden musste, folgte Heilung. - Doch gehören solche Fälle zu den Raritäten.

§. 201. Nicht gar selten finden wir am Ellenbogen Neurome, zumal vom Ulnaris ausgehend, besonders an der für Traumen ausgesetzten Lage hinter und oberhalb des Condyl. int. humeri. Viele hier vorkommenden umschriebenen Anschwellungen am Nervenstamm gehören indess in das Gebiet der interstitiellen traumatischen Neuritis und gehen auf dementsprechend eingeleitete Behandlung zurück. Von Interesse für solche häufig zu machenden Beobachtungen sind die Deductionen von Panas, die er aus 4 Fällen chronischer Neuritis zieht, welche den N. ulnaris aus rein localer mechanischer Ursache am Ellenbogen befallen hatte. (1) Durch Entwickelung eines anomalen Sesambeines am Lig. lat. int. cubiti. 2) Durch difformen Callus einer Epicondylenfractur war eine Volumzunahme des Ulnaris: nodosité fusiforme de 26 Mm. —, durch die Haut fühlbar, veranlasst und hatte zur Parese und Atrophie des Mm. interossei „griffe caractéristique" geführt. 3) Durch wiederholten Druck auf den Nerv am Ellenbogen: névrite traumatique avec sclérose et hypertrophie du tissu conjonctiv du nerv, wobei Electricität, Hydrotherapie, Massage Heilung gab. 4) Paralyse des Nerven in Folge des Druckes durch arthritische Auflagerungen auf die Trochlea.) Panas schliesst daraus, dass aus den verschiedenen localen Ursachen sich eine Neuritis chronica pseudohypertrophica ent-

wickelt, die eine Parese zur Folge hat. In anderen Fällen handelt es sich um die mannigfachen Formen der wahren und falschen Neurome, und ist nur durch die Exstirpation Hilfe zu schaffen; ist ein Stück des Nervenstammes mit entfernt worden, so werden wir die primäre Nervennath durch feine Catgutsuturen hinzuzufügen haben.

§. 202. Auch maligne Tumoren bieten sich am Ellenbogen nur selten zur Beobachtung. Kolaczeck fand ein Fibrosarkom mit Perlkugeln in der Ellenbeuge und meint wegen der relativ dicken Kapsel, dass es vom Schleimbeutel aus sich entwickelt habe.

Carcinome finden sich als rasch zum Zerfall neigende Epithelialcancroide vor und bieten dann in einzelnen Formen und Stadien (Fig. 91) wohl in differentieller Hinsicht Schwierigkeiten. Denn ganz

Fig. 91.

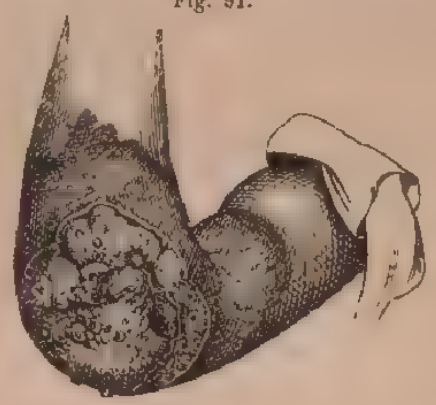

Zerfallenes Cancroid des Ellenbogens (Esmarch).

ähnliche sinuöse Geschwüre mit wulstigen callösen Rändern können wir wie am Vorderarm, vgl. §. 160, gerade am Ellenbogen auch aus zerfallenen Gummiknoten und auch wohl aus maltratirten luposen Ulcerationen entstehen sehen. In einigen Fällen beruht die Sicherung der Diagnose schliesslich lediglich auf der bei specifischer Behandlung ex nocentibus et juvantibus gewonnenen Erkenntniss.

E. Die Krankheiten des Oberarmes.

Cap. XVII.

Erkrankungen der Weichtheile.

§. 203. Von den in den Weichtheilen des Oberarmes sich abspielenden entzündlichen Processen nehmen die subcutanen Phlegmonen durch ihre rapide Verbreitung in dem laxen Zellstoff, welcher

die Haut des Oberarmes in seiner ganzen Peripherie an die drunterliegende Fascie knüpft, meist eine diffuse Form an, die meist an Beuge- und Streckseite zu grossen Abscessen führt. Die tiefe subfasciale Phlegmone hat durch den Verlauf der fascialen Septa ihre bestimmte Abgrenzung. Die gemeinsame fasciale Umhüllung der Oberarmmuskulatur sendet dem Sulcus bicipitalis internus und externus entsprechend feste intermusculäre Septa zum Humerus, welche eine Trennung der Flexoren von den Extensoren bedingen. In dieser fascialen Abgrenzung der Beuge- von der Streckseite liegt der Grund, weswegen die subfascialen Entzündungen und Abscesse nie von der Beuge- zur Streckseite hin sich verbreiten, wozu dem Gesetze der Schwere nach bei der Lagerung des Armes der Verbreitungsweg sehr nahe gelegt wäre. An jedem Bezirk für sich können diese tiefen Eiterungen grosse Ausdehnung erlangen, ohne die fascialen Scheidewände durchbrechend, auf die andere Region überzugehen. Bei den periostealen und ostealen entzündlichen Processen ist natürlich in diesen intermusculären Septis kein Weg für die Verbreitung präformirt, so dass aus der Art der Verbreitung der entzündlichen Processe sehr wohl ein Anhalt für den Ursprungsort am Oberarme gegeben ist.

In der Mehrzahl der Fälle nehmen die Oberarmphlegmonen ihren Ansatz in Entzündungen der Lymphgefässe und Lymphdrüsen, die ihrerseits wieder secundäre Erkrankungsheerde von primären infectiven Entzündungen an Hand und Finger darstellen. Oft sind diese peripheren Ausgangspunkte so unbedeutend oder bereits zur Heilung gelangt, wenn der lymphangitische und lymphadenitische Abscess am Oberarme in Blüthe steht, so dass die Entstehungsweise nur bei genauer Untersuchung klar wird.

Dieser Entwickelung aus lymphangitischen und periphlebitischen Entzündungen entsprechend, haben dann solche oberflächlichen und tiefen perivasculären Oberarmphlegmonen meist ihren Sitz dem Verlauf der Hauptgefässstämme nach am Sulcus bicipital. internus.

§. 204. Bei der für die Behandlung nothwendigen Incision müssen wir uns diesen Verhältnissen entsprechend, um die grösseren Gefässe an der Innenseite des Oberarmes zu vermeiden, jedesmal topographisch genau orientiren. An der vordern, äussern und hintern Seite des Oberarmes können wir freie Incisionen bis durch die Fascie machen und wenn nothig, die Muskeln noch durch die eingeschobene Kornzange auseinanderdrängen und so bis zum Knochen vordringen; an der innern Seite des Oberarmes thun wir gut, präparatorisch vorzugehen. Nach dem Längsschnitt durch die Haut wird die Wunde etwas hin und her verschoben, um über das Vorliegen der Vena basilica gesichert zu sein, dann der flache Schnitt in die Fascie mehr nach der Richtung des Muskelbauches des Biceps als nach seinem Innenrande hingeführt und auch hier weiter in die Tiefe hieber mit der Kornzange vorgegangen. Immer müssen wir festhalten, dass die Gefäss und Nervenstämme am Oberarme ihrem Verlaufe nach einer Linie entsprechen, die wir uns von der Mitte der Achselgrube zur Mitte der Ellenbeuge gezogen denken, um dann immer vor oder hinter dem dieser Richtung entsprechenden Terrain den Einschnitt fallen zu lassen.

§ 205. Noch lange bleiben oft nach solchen Abscessen die oberflächlichen und tiefen Lymphdrüsen an der Innenseite des Oberarms geschwellt und zeigen sich dieselben als Sammelstellen der Lymphbahnen der Hand, Finger und des Vorderarmes bei hier ablaufenden Processen meist vergrössert und schmerzhaft, so dass auch ohne Fortschreiten der peripheren Entzündung nach deren Ablauf noch lange die geschwollenen Lymphdrüsen stationär bleiben.

Besonders ist es das erste Depot für die an der Peripherie aufgenommenen infectiven Stoffe, das oberhalb der Ellenbeuge vom Condyl. internus humeri im Sulcus bicip. int. nach aufwärts sich erstreckende Paket. Diese Schwellung der Cubitaldrüsen finden wir also bei der Häufigkeit geringer oder schwererer Entzündungen an der oberen Extremität ausserordentlich häufig als feste, verschiebliche Knötchen lange Zeit erhalten. Dieser Thatsache gegenüber muss es naiv erscheinen, wenn manche gewiegte Practiker mit gewissem Pathos nach einem Griff auf die Cubitaldrüsen und kämmendem Strich über den Kopf aus den an erster Stelle gefundenen Knötchen und von der zweiten zwischen den Fingern behaltenen Haaren gemäss der fühlbaren Bubonen und augenfälligem Defluvium capillorum den ob ihres diagnostischen Scharfsinnes erstaunten Zuhörern die constitutionelle Syphilis des mit den beiden Symptomen behafteten armen Sünders verkünden!

Auch chronische Entzündungen, Abscedirungen und Ulcerationen finden wir an diesen Cubital- und Oberarmdrüsen. Besonders bei scrophulösen Kindern kommen Verkäsungen, sinnöse Abscesse hier vor, die mit Perforationen der lividen unterminirten Haut enden und somit zu lang bestehenden Geschwüren und in den tuberculösen Drüsenheerd führenden Fisteln Anlass geben. Freie Eröffnung, Auslöffelung, Austupfen mit in 5% Chlorzinklösung ausgedrücktem Wattebausch und nachheriger Occlusivverband schaffen hier bald statt der fungösen und wieder zerfallenden Granulationen festes und zur Vernarbung führendes, gesundes Granulationsgewebe.

Bei Erwachsenen kommen hier gummöse und tuberculöse Abscesse und Geschwürsbildungen vor, die ebenfalls zu längerer Fistelbildung Anlass geben.

Solche aus verkästen Drüsen hervorgehende Fisteln können bei dem langen Bestande und oft erst auf Umwegen zum Ausgangsheerd führendem Canale mit Fisteln, die zum nekrotischen Humerus führen, verwechselt werden.

§. 206. Auch an den Muskeln des Oberarmes finden wir sich die mannigfachsten entzündlichen Processe abspielen. Die syphilitische Myositis des Biceps wurde bei Besprechung der Ellbogencontracturen (§. 194) erwähnt. Traumatische und rheumatische Myositiden im Biceps, Brachialis und Triceps markiren sich oft durch ihre fühlbaren Folgezustände und können dann solche sehr wohl mit den Nachfolgen einer traumatischen Muskelruptur, wie sie durch active energische Muskelcontraction am Biceps und Triceps beobachtet wurden, verwechselt werden oder gar in ihrem umgrenzten Auftreten für Geschwülste und Neubildungen gelten. In frischen Fällen sind solche Rupturen und aus fascialem Schlitz hervortretenden Muskelhernien nicht schwer zu erkennen.

Bei der Diagnose solcher zweifellos mit den Muskeln in Zusammenhang stehenden Anschwellungen überhaupt müssen wir uns auch des Vorkommens eines doppelten Bauches des Biceps erinnern. In solchem Falle, wie mir einer zur Beobachtung vorlag, kann man lange schwanken, in der Erkenntniss solcher neben dem normalen Muskelbauch vorfindlichen Geschwulst, die leicht z. B. für ein cystischer Tumor gelten kann. Bei den ausserordentlich häufigen Varietäten des M. biceps und der wechselnden Lage und Gestalt solcher supernumerärer Bündel (Gruber, Luschka) müssen wir bei Geschwulstbildungen in der Gegend des Sulcus bicipitale internus dem erwähnten Verhältniss Rechnung tragen.

§. 207. Da es sich bei den genannten Formen der Myositiden am Oberarme meist um chronisch verlaufende Muskelentzündungen handelt, so darf es uns nicht Wunder nehmen, dass wir fast immer erst die Resultate solcher schleichenden Processe zur Behandlung bekommen: regelmässig handelt es sich um mehr weniger umschriebene Infiltrationen, die oft feste, ja knochenharte Geschwülste darstellen können. Vieles, was unter dem Namen „rheumatische Schwiele" passirt, sind gummöse Infiltrationen an den Oberarmmuskeln, die auf Jodkalikuren und Massage neben hydropathischem Umschlag schnell schwinden. Dabei soll es durchaus nicht von der Hand gewiesen werden, dass auch solche Muskel- und Zellgewebsschwielen (Froriep) in einzelnen Fällen wirklich rheumatischen Ursprunges sein können. Um jedoch den immerhin etwas precären Causalbegriff des Rheuma noch mehr einzuschränken, müssen wir erinnern, dass auch traumatische Schwielen gerade an den Oberarmmuskeln häufig zur Beobachtung gelangen. Nach starken, lange anhaltenden oder vielfach wiederholten Muskelanstrengungen entstehen Schwielenbildungen in den Muskeln, die je nach der Localität verschiedenen Character bieten. Sind einzelne Muskelfasern vom Knochen abgelöst oder gar mit dem Periost vom Knochen losgetrennt, so entstehen hier wahre Ossificationen, die von der Ausrissstelle beginnend, sich über den ganzen Muskel ausdehnen können. Solche Ossification der Armmuskeln fand Pitha bei 2 Soldaten, bei denen nach häufiger Execution der Armwelle beim Turnen der M. brachial. internus an beiden Armen total verknöchert war, so dass der Muskel nur durch seine Lage und Form und theilweise Beweglichkeit als solcher erkenntlich war. In Bezug auf die Beweglichkeit aller intramusculären und myogenen Geschwulstbildungen bleibt als stringentes Symptom ja hervorzuheben die seitliche Verschiebbarkeit des Tumors bei Erschlaffung der Muskelsubstanz und das Verschwinden dieser Mobilität bei activer Contraction oder passiver Spannung des Muskels, während in der Richtung der Muskelfasern in keiner Stellung eine irgend merkliche Mobilität sich findet. Solche wahre Osteombildung findet sich am häufigsten als sog. Exercierknochen am M. deltoides (§ 288), Rokitansky fand einen grossen walzenförmigen Knochen spongiöser Natur im Biceps einer Frau. Viele sog. Verknöcherungen der Muskeln sind indess nichts weiter, als feste Bindegewebsschwielen event. wirkliche Fibrome oder auch Chondrome.

§. 208. Bei allen Muskelläsionen, welche in der Substanz der Muskelfibrillen stattfinden, kommt es theils durch Metamorphose des intramusculären Blutextravasates, theils durch Ergänzung des fibrillären Defectes zum Muskelcallus, zu einer festen Bindegewebsschwiele, die lange stationär bleibt, ihre verschiedenen Metamorphosen eingeht und in gewissen Stadien als Verknöcherung gilt. Viele solcher scheinbaren „Exostosen" am Arme sind lediglich musculäre Callositäten traumatischen Ursprunges. Bei Syphilitischen wissen wir, dass oft durch geringste Läsionen solche knochenharte Geschwülste in der Muskelsubstanz und an den Insertionen auftreten, die auf Schmier- oder Jodkur spurlos verschwinden. Solche syphilitische Muskelschwielen im Biceps und Triceps habe ich häufig genug beobachtet.

Hawkins berichtet von einem Kranken, der eine ganz eminente Disposition zu solchen scheinbaren Ossificationen hatte. Auf die geringste Veranlassung, z. B. nach mässigem Fingerdruck, traten an den Arm- und Halsmuskeln Verhärtungen ein, die als rapide Ossificationen imponirten, auf Jodkaligebrauch völlig erweichten, recidivirten, um bei wiederholter Kur ganz zu verschwinden.

Für andere wahre traumatische, osteoide Geschwülste in den Armmuskeln bleibt bei functioneller Störung die Excision aus der Muskelsubstanz meist als leicht ausführbare Abhilfe, wenn die Nichtspecifität erwiesen und Massage, hydropathische Einwickelung u. dgl. nicht zum Ziele geführt hat.

§. 209. Unter Fällen umschriebener Zellgewebshypertrophie und Schrumpfung an und zwischen den Oberarmmuskeln, wie sie z. B. Froriep in grosser Anzahl genau beschreibt und als „rheumatische Schwiele" schildert, die mit Paralysis agitans, Paresen, Schreibekrampf u. a. Innervationsstörungen einhergehen, sind einige, die mich in Symptomen und Verlauf fast in allen Punkten an eigene Beobachtung solcher mehr oder weniger ausgedehnter Zellgewebsinfiltrationen am Oberarme erinnern, wie ich sie am häufigsten noch im Verlaufe des N. radialis antraf. Theils handelt es sich in diesem Zustande, der meist den an der äusseren Oberarmseite zwischen Deltoidesinsertion und Condylus externus gelegenen Abschnitt des „spiral nerf" betrifft, um paraneurotische Blutextravasate, theils um circumscriptere Neuritiden. Zu der Entstehung derselben ist bei der hier zwischen Bicepsrand und Tricepsfasern gegebenen exponirten Lagerung auf dem Oberarmknochen für traumatische Einwirkung directer und indirecter Natur so vielfach Anlass gegeben.

Solche paraneurotische Schwielen können bei der immer in exactester Weise aus der bestimmten, dem bekannten Verlauf des Radialis entsprechenden Begrenzung, der meist spindelförmigen Gestalt der Anschwellung und den im peripheren Verbreitungsbezirk des Nervens zu Tage tretenden Motilitäts- und Sensibilitätsstörungen kaum falsch gedeutet werden. Selbst für die Fälle, in denen durch solche pathologischen Substrate schwerere Symptome — Neuralgien oder partielle bis totale Extensorenlähmungen — ausgelöst werden, schafft doch die Combination der energisch durchgeführten Massage und electrischen Behandlung neben cutanen Frictionen und Ableitungen fast ausnahmslos Resorption des Infiltrates und eine Restitutio ad integrum. Characte-

ristisch erschien mir gerade für diese Region, dass vom Patienten der traumatische Causalnexus so häufig positiv ausgeschlossen wird und lieber der rheumatische angenommen, da dieser dem Laienverstande plausibler ist, als die Idee, dass durch einfachen Druck, wie er z. B. schon beim längern Auflagern des Armes oft unbemerkt einwirkt, gerade hier durch Anpressen des oberflächlich verlaufenden Nervenstammes an die feste knöcherne Unterlage solche „Rheumatismen" in Arm und Hand veranlasst werden sollten!

An dem Ulnaris und Medianus finden sich solche traumatische Geschwulstbildungen seltener, da diese Stämme weniger exponirt liegen.

Vom Medianus beschreibt Stromeyer einen typischen Fall circumscripter traumatischer Neuritis. Ein lebhafter 10jähriger Knabe sollte zum Baden in der See gezwungen werden und musste auf Befehl des noch lebhafteren Vaters ein Badeknecht ihn an den Armen festhalten und in das Wasser befördern. Als er später wieder in die Schule ging, zeigte es sich, dass er nicht mehr schreiben konnte. Am rechten Arm fand sich eine auf Druck sehr empfindliche Anschwellung des N. medianus, welche auf eine 4wöchentliche, mit guter Polsterung ausgeführte Fixation des Armes am Thorax verschwand und von Functionsherstellung gefolgt war. Str. meint, dass der Verband jedenfalls den Nutzen gehabt habe, dass der Arm darin nicht electrisirt werden konnte!

Cap. XVIII.

Erkrankungen des Oberarmknochens.

§. 210. Die Periostitis und Osteomyelitis des Humerus gehört der Frequenz nach unter den Entzündungen der Röhrenknochen überhaupt nächst Tibia und Femur zu den häufigsten.

Von der malignesten Form der acuten infectiösen Osteomyelitis mit dem nicht seltenen Ausgange der Totalnekrose des Humerus herab bis zur chronischen Periostitis mit umschriebenster corticaler Sequesterbildung findet sich jede Form gerade am Humerus in ausgeprägtester Weise vertreten. Vorwiegend finden wir auch hier wieder die Ausgangspunkte an den epiphysären Enden der Diaphyse gelegen. Nicht selten zeigen sich dementsprechend auch die Epiphysen secundär früh oder später mitbetheiligt und selbst die angrenzenden Gelenke partiell oder in toto mitergriffen, da ja am Ellenbogengelenke die theilweise oder gänzliche intracapsuläre Lage der entsprechenden Epiphysenlinien eine directe Betheiligung der Synovialhöhle bedingen muss. In vielen Fällen finden wir daher auch die Erkrankung unter dem Bilde einer acuten Schulter- oder Ellenbogengelenksentzündung einsetzend, mehr oder weniger rasch zur Eiterung führend, erst nach dem Aufbruch oder operativen Eingriff den ostealen Ursprung dargethan und durch Fortschreiten des Processes an der Diaphyse die primäre Diaphysenosteomyelitis bewiesen.

Umgekehrt finden wir auch gerade am Oberarme reine Schaftnekrosen, die zum totalen Diaphysensequester führen, ohne Ergriffensein

der Nachbargelenke. Zu den rapidesten Eiterungen und Nekrosen führt hier meist die acute infectiöse Osteomyelitis, zu deren Localisirung ein Trauma ja oft die Gelegenheitsursache abgiebt. Wenn schon dieselbe meist durch die Multiplicität der gleichzeitig oder nacheinander erkrankten Knochenabschnitte an den epiphysären Grenzen der Diaphysen langer Röhrenknochen neben der unter dem Bilde des „Typhus des membres" verlaufenden schweren Allgemeinerkrankung genug der characteristischen Anhaltspunkte bietet, so giebt es doch auch Beobachtungen genug, bei denen lediglich auf ein Glied die Knochenerkrankung sich beschränkte und häufig Verwechselung mit Weichtheil- oder Gelenkaffectionen möglich war.

§. 211. Die auf solche Processe folgenden Nekrosen der Humerusdiaphyse jugendlicher Individuen stellen meist ausgedehnte Totalnekrosen dar, während umschriebene Corticalnekrosen fast ausschliesslich nach traumatischen Periostitiden bei Erwachsenen sich finden.

Fig. 92

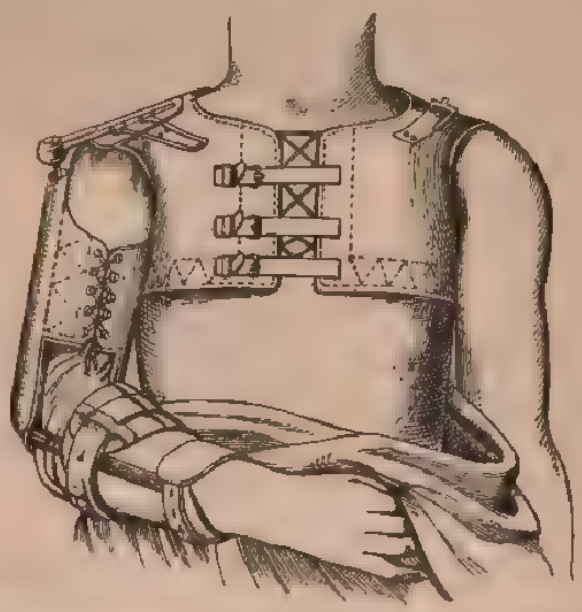

Apparat für Schlottergelenkbildung im Humerus nach Continuitätsresection (B 111 r c 4 b)

Meist ist es nicht leicht, vor der durch operativen Eingriff geschehenen Freilegung über die Grenzen der Sequestrirung definitiven Aufschluss durch Palpation und Sondirung zu erhalten.

Für die Incision, Freilegung durchs Elevatorium und Aufmeisselung der Sequestrallade ist immer die äussere Parthie des Oberarmes zu bevorzugen. Abgesehen davon, dass hier der Weg schon meist durch die hier vorfindlichen Fisteln geboten ist, sind auch hier ausgedehnte Incisionen zwischen Triceps und Bicepsrand ohne erhebliche Neben-

verletzungen ausführbar. Nur wenn man im lateralen Bezirk unter die Mitte herabgehen muss, bedarf der Verlauf des N. radialis der sorgfältigen topographischen Orientirung, da derselbe schon oft genug bei solcher Gelegenheit verletzt wurde. Genau in der Mitte zwischen Deltoidesinsertion und Epicondylus externus finden wir ihn von hinten herumtretend auf der äusseren Humerusseite oberflächlich gelagert. Müssen wir in dieser Region operiren, so wird immer nur ein flacher Schnitt durch Haut und Fascie zu führen sein und nun die Tricepsfasern sammt dem Nervenstamm mittelst Elevatorium vorsichtig nach hinten herüber zu lagern sein, um Raum für die Fortführung der periostealen Incision und Aufmeisselung zu gewinnen.

Auf diese Weise kann man sogar bei totalen Diaphysennekrosen den ganzen Humerusschaft freilegen und extrahiren. Oft genug ist in solchen Fällen eine prompte Knochenregeneration auf die subperiosteale Ausschälung gefolgt. In einzelnen Fällen blieb dieselbe mangelhaft; doch auch ist für solche partiellen Erfolge immer neben Erhaltung der Extremität eine beschränkte Wiederherstellung des Gebrauches von Hand und Arm durch entsprechende mechanische Vorrichtung zu ermöglichen.

§. 212. Nedopil beschreibt einen solchen Fall von totaler Humerusexstirpation bei einem 12jährigen Knaben, bei welchem trotz subperiostealer Operation keine Knochenneubildung eintrat und schliesslich durch entsprechenden Apparat nach Billroth's Angabe relative Brauchbarkeit erzielt wurde. (Fig 92.) Hochst wichtig für die allgemeine Prognose der Totalresectionen der Humerusdiaphyse ist die Beobachtung von Neudörfer. Der Verlust der ganzen Diaphyse sammt Periost hat, trotzdem ein „Accommodations-Schlottergelenk" entstanden ist, weder zur Atrophie noch Lähmung der Muskeln geführt. Der Arm ist ohne Stützapparat so leistungsfähig, dass er Lasten von 50 Pfund und darüber mit Leichtigkeit trägt und kleinere Lasten bis auf einen Winkel von 35° zu erheben vermag Nur die Erhebung des Vorderarms zur horizontalen fehlt. (Fig 93 a und b.)

Bei den übrigen Fällen ausgedehntester Humerusdiaphysenresection wurde auch meist ohne Prothese günstiges functionelles Resultat erzielt, da trotz des ausgedehnten Knochendefectes Regeneration eintrat (Ollier, Merkel, Cutter, Mac-Cormac, Güterbock, Schoemaker u. A.). Während in den meisten Fällen die Erkrankung an der Epiphysengrenze ansetzt und, wie besonders bei der acuten infectiösen Osteomyelitis rapide hier zur Eiterung und ausgedehnten Sequesterbildung führt, zeigen die Fälle, die Güterbock aus der Wilms'schen Abtheilung berichtet, dass selbst die Epiphysen mit ergriffen werden und zur Exstirpation gelangen können.

§. 213. Ausgezeichnet durch den protrahirten Verlauf bis zur abgegrenzten Sequesterbildung bleiben auch am Oberarme die hier bei Erwachsenen nicht seltenen syphilitischen Ostitiden. Sehr selten bleibt immerhin der von Stromeyer erwähnte Fall, wo durch solche gummöse Ostitis humeri an der Insertion des Deltoides ein künstliches Gelenk zustande kam und ohne Perforation und Sequesterbildung bestehen blieb, während die übrigen syphilitischen Erscheinungen auf Jodkalikur verschwanden.

Fig. 98 a. Fig. 98 b.

Accommodationsschlottergelenk nach Totalresection des Humerus. b zeigt die vorhandene active Gebrauchsfähigkeit (Neudörfer).

§. 214. Sonst gehören die nach Fracturen entstehenden Pseudarthrosen am Humerus zu den häufigsten aller zur Behandlung gelangenden, doch sind für die Mehrzahl der Fälle solch' üblen Ausganges der Oberarmdiaphysenfracturen zweifellos therapeutische Unachtsamkeiten als nächste Ursache in Betracht zu ziehen. Bei einer Totalsumme von 478 Pseudarthrosen kamen nach Gurlt 165 auf den Oberarm, während je 131 den Ober- und Unterschenkel betrafen, und der Vorderarm nur mit 50 Theil nahm. Diese hohe Frequenz der Humeruspseudarthrosen gewinnt um so mehr Bedeutung, als die Häufigkeit der hier stattfindenden Fracturen bekanntlich eine bedeutend geringere ist als an allen den anderen Gliederabschnitten.

Die Interposition von Weichtheilen, mangelhafte Ernährung der Fragmente kommt hier weniger als ursächliches Moment in Betracht, wie die unzureichende Fixirung in gut coaptirter Stellung. Selbst bei der immer zu bevorzugenden dauernden Immobilisirung des ganzen Armes am Thorax durch einen die ganze Schulter, Arm und Brust umschliessenden Panzer wird oft genug der Thatsache nicht Rechnung getragen, dass bei einiger Lockerung des Verbandes das untere Bruchstück durch die Eigenschwere des Gliedes nach abwärts gezogen wird, während das obere durch den immer vorhandenen Spielraum der Schulterbewegungen gewissen Bewegungen unterworfen bleibt, die nur durch öftere Controle und Wechsel des Verbandes beschränkt werden können. So finden wir, dass die mehr weniger durch die meist schräg verlaufende Bruchlinie zugespitzten Fragmente sich abschleifen, noch mehr

sich verjüngen und nur mit lockerer Zwischensubstanz verbunden sich darbieten. Für nicht zu alte Fälle genügt oft die energische Zerreibung der Zwischensubstanz und nochmalige exacte Immobilisirung am Thorax. Fur ältere Pseudarthrosen giebt die Continuitatsresection unter antiseptischen Cautelen gute Chancen, wenn die Knochenenden angefrischt, eventuell zur festen Coaptation zweckmässig geformt, und vereinigt werden durch die Naht, so dass die früher häufig nöthigen mechanischen Beihilfen, die durch Schienenvorrichtung das schlotternde Glied befestigten (vergl. Fig. 92), heutzutage selten hierbei in Anwendung kommen.

§ 215 Das andere Extrem der Fracturheilung, die voluminöse und difforme Callusbildung bei Oberarmbrüchen kann durch Insultation der anliegenden oder gar eingebetteten Gefässe und Nerven derartige Functionsstörungen bedingen, dass auch nur durch operativen Eingriff Beseitigung gewonnen wird. Besonders ist es auch hier die Compression des dem Knochen anliegenden N. radialis, welche Abhilfe erheischt. Die Fälle von Ollier und Busch beweisen, dass auch nach längerer Insultation durch solchen Callus mittelst Ausmeisselung und Mobilisirung die Restitution möglich.

Zu ähnlichen Nervenlösungen können auch fibröse Umwachsungen des Radialis Anlass geben. Dieselben kommen gerade wieder an dieser Region des Oberarmes, wo in der Mitte der Distance zwischen Deltoidesinsertion und Condyl. externus humer. der Nerv oberflächlich gelegen dem Drucke und jeglichem mechanischen Insulte preisgegeben liegt, auch als parosteale Schwielen traumatischen Ursprunges vor und können zu derartigen Motilitätsstörungen Anlass geben, dass nur durch Freilegung und Mobilisirung des Nerven — Lösung und Dehnung — Besserung erzielt werden kann.

§. 216. Es darf natürlich nicht übersehen werden, dass auch durch eine im Moment der Entstehung einer Fractur sich ereignende momentane Quetschung sehr wohl eine temporäre Lähmung wieder besonders am Radialis, seltener am Medianus oder Ulnaris bedingt werden kann, wozu die sorgfältige Zusammenstellung von Ferréol Reuillet Belege bietet, wie auch Granger 3 Fälle giebt, wo Fractur des Condyl. intern. humeri mit Paralyse des N. ulnaris nebst trophischen Störungen in seinem peripheren Gebiet gefolgt war. Eine Heilung länger bestehender Ulnarisneuralgie erzielte Denucé durch Resection einer osteophytischen Wucherung, die von einer fracturirten und schief angeheilten Epitrochlea ausging, während Hamilton das nach Humerusfractur vorstehende Knochenfragment, welches auf den Medianus drückte, ohne Erfolg resecirte.

Cap. XIX.

Die Neubildungen am Oberarme.

§. 217. Zu grossem Irrthum kann das am Humerus relativ häufigere Vorkommen von Echinococcen Anlass bieten. Vidal, Küster beschreiben solche Hydatidencysten des Humerus und unter

33 von Reczey aus der Literatur zusammengestellten Fällen von Knochenechinococcen trafen 7 den Humerus (die Tibia 8, Femur, Schädelwirbel je 4, Becken 3, Phalangen 1), so dass bei dieser Frequenz diagnostisch immer mit ihrem Vorkommen am Humerus zu rechnen ist. Selten bieten sie so colossale Veränderung wie sie Demarquay beschreibt, der den ganzen Humerus vom Schulterkopf bis zu den Condylen in eine weite geräumige Höhle umgeändert fand, in der sich eine dickliche eiterähnliche Masse mit Haken und Blasenresten vorfand. Häufiger sind partielle Auftreibungen mit proportionaler Rarefication der Knochensubstanz, so dass ohne erhebliches Trauma Fracturen erfolgen. Derartige sog. Spontanfracturen des Oberarmes können sogar das erste Symptom sein, welches auf eine Knochenerkrankung fahnden lässt, da jegliche Auftreibungen und äusserlich merkbare Form- und Structurveränderungen fehlen können, wie z. B. in dem von Küster beschriebenen instructiven Fall. In solchen Verhältnissen bleibt dann die Diagnose leicht dunkel, bis Aufbruch und Entleerung von Blasen erfolgt ist und könnte nur die Akidopeirastik hier in zweckmässiger Weise diagnostisch verwerthet in früherer Periode sicheren Aufschluss geben. Durch Entleerung, Evidement, wenn nöthig auch partielle Resection, kann dann selbst in vorgeschrittenen Fällen (Dupuytren, Dickinson, Labbé) noch Heilung erzielt werden und bleibt die Absetzung nur für anderweitig complicirte Fälle.

§. 218. Auch die gerade am Humerus nicht so seltenen Osteome können diagnostische Schwierigkeiten bieten. Birkett fand unter

Fig. 94.



Enchondrom des Humerus nach 12jährigem Wachsthum (Atkinson)

50 Fällen von „Exostosen" 8 am Humerus (12 a. d. grossen Zehe, 9 Femur, 4 Tibia, 3 Scapula betreffend); häufig gehören sie zu der Gruppe der Exostosis cartilaginea, wie z. B. Hofmokl an der 1 Zoll Durchmesser haltenden, von der Deltoidesinsertion abgemeisselten Exostose bei 14jahr. Mädchen eine 1 Ctm. dicke hyaline Knorpeldecke fand und gerade an solchem Exemplar Virchow die Abstammung aus Resten der fötalen Knorpelanlage nachwies.

Die Chondrome können hier zu dem monströsen Umfang gedeihen, wie Fig. 94 zeigt. Die den ganzen Arm einnehmende Geschwulst hatte sich im Laufe von 12 Jahren entwickelt und nahm bei dem 26jährigen Patienten einen Umfang von 1 Meter ein, so dass nach der Amputation der Arm sammt Geschwulst 16,5 Kilo wog. Kleinere Tumoren können natürlich durch Flächenabtragungen und partielle Resectionen beseitigt werden; selbst ausgedehntere Continuitätsresection gab Fergusson wegen solcher oberhalb des Ellenbogens sitzenden Geschwulst centralen Ursprunges noch trotz mangelnder Knochenvereinigung einen durch Stützapparat gefestigten relativ brauchbaren Arm.

Die meist myelogenen Osteosarkome haben ihren Lieblingssitz an der oberen Humerusepiphyse (vergl. §. 287) und leider trotz früher Resection oder selbst Ablatio brachii ungünstigste Prognose.

F. Die Krankheiten der Schultergelenksgegend.

§. 219. Die Schultergelenksgegend begreift zwei vom chirurgisch-practischen Gesichtspunkte aus leicht zu differenzirende Bezirke in sich, die Streckseite: Schulter im gebräuchlichen Sinne — und Beugeseite: Achselgrube, und müssen wir bei der Untersuchung der Erkrankungen der Weichtheile dieser Gegend auch diese topographische Theilung festhalten.

Cap. XX.

Die angeborenen resp. in erster Kindheit erworbenen Krankheiten der Schultergelenksgegend.

Wenn schon die Clavicula mit Recht mehr zum Rumpf als zur oberen Extremität gehörig gelten muss, da beim angeborenen Mangel selbst der ganzen oberen Extremität doch ausnahmslos das Schlüsselbein vorhanden ist, so sind wir doch gewohnt, aus topographischen und functionellen Gründen bei Untersuchung der Schulter auch das wesentliche Substrat des „Schultergürtels", die Clavicula, in Betracht zu ziehen.

§. 220. Angeborene Defecte der Clavicula sind ausserordentlich selten, bieten aber in ihrem Vorkommen wegen des leicht möglichen Uebersehenwerdens diagnostisches Interesse. Auffallenderweise fand sich in allen Fällen partiellen oder totalen Schlüsselbeinmangels die Function kaum beeinträchtigt, so auffallend auch die formelle Entstellung bei gewissen Bewegungen sein musste, wenn die feste Stütze, welche die obere Gliedmasse bei allen Bewegungen in bestimmter Distance vom Rumpfe hält, ganz oder theilweise fehlt.

Fig. 95 zeigt, wie auffallend das Bild sich bei solchem doppelseitigem Claviculadefect gestaltet, sobald man beide Schultern über die Brust adducirt!

Trotzdem in diesem von Kappeler beschriebenen Fall die rechts 1, links 4 Ctm. langen, mit dem Sternum locker articulirenden, lateralwärts sich verjüngend in die Weichtheile sich verlierenden Schlüsselbeinrudimente functionell in keiner Weise zur Geltung kommen, ist weder in diesem noch in den von Gegenbaur beobachteten Fällen irgend welche Behinderung im Gebrauche der Arme vorhanden, so dass weder die Besitzer dieser angeborenen Defecte, noch deren Umgebung von der Missbildung eine Ahnung hatten und erst zufällig die Entdeckung gemacht wurde. Bei diesen partiellen Defecten sowohl — es handelt sich immer um mediane Rudimente von 1—7 Ctm. — als bei totalem Mangel (Luschka) des Schlüsselbeines wird selbst bei belastetem Arme die physiologische Leistung und besonders die Fixirung der Scapula durch entsprechende Muskelwirkung ausgeglichen. Es sinkt nur die Schulter etwas nach abwärts, die Adduction über den Thorax wird durch energische Wirkung des Cucullaris und Levator anguli scapulae verhütet. Umgekehrt konnte das in der Abbildung gezeichnete Mädchen sich auf ihre Arme gestützt in schwebender Stellung halten, ohne dass das Schulterblatt weiter hinaufrückt, indem es auch hierbei wieder durch die Rücken- und Brustmuskeln fixirt gehalten wird.

Fig. 95

Congenitaler Defect beider Schlüsselbeine (Kappeler).

§. 221. Die angeborene Schulterluxation hat wenigstens das chirurgische Interesse, welches Dupuytren den angeborenen Schenkelluxationen vindicirt, „dass durch ihre Erkenntniss nur das Verzeichniss der Krankheiten vermehrt wird, rücksichtlich der Behandlung aber höchstens das gewonnen wird, dass die Patienten ohne Aussicht auf Heilung wenigstens nicht durch unnöthige Heilversuche gequält werden."

So wenig die Möglichkeit einer congenitalen Schultergelenksluxation geleugnet werden kann, da ja zweifelsohne sehr wohl durch fötale Bildungsanomalie die Congruenz und Fixation des Oberarmkopfes mit und an der Cavitas glenoidalis scapulae gestört sein kann und man die hierdurch bedingte articulare Stellungsabweichung analog der congenitalen Schenkelluxation ebenfalls als angeborene Luxation bezeichnen darf, so ist doch festzuhalten, dass die wenigsten Fälle, welche unter der Rubrik der angeborenen Schulterluxationen geführt werden, diesen Namen verdienen. Die meisten hierhergezählten Schultergelenksdeviationen verdanken ihren Ursprung entweder Verletzungen

während des Geburtsactes oder sind Folgen von infantilen Lähmungen mit oder ohne vorangegangenem Trauma. Von den 12 Fällen, welche wir in der Literatur genauer beschrieben finden (Smith 6, Wilde 1, Crocker 1, Smith selbst 4], d'Outrepont 1, Ammon 1, Melicher 1, Mayer 3), sind 2 anatomisch untersucht (Smith), 3 an Neugeborenen gefunden (d'Outrepont, Melicher, Mayer), die übrigen 7 bei älteren (2 Smith) oder bei Erwachsenen resp. alten Leuten (2 Smith, 1 Ammon, 2 Mayer) durch Untersuchung intra vitam diagnosticirt. Die beiden anatomisch untersuchten gestatten wenig Zweifel: es handelt sich um doppelseitige Humerusluxation, einmal Lux. subcoracoidea, das anderemal Lux. infraspinata mit völliger Pfannenbildung an der anomalen Stelle und Fehlen jeglichen Residuums einer Cavitas glenoid. an der normalen Stelle. In den bei Neugeborenen beobachteten 3 Fällen kann die Möglichkeit der congenitalen Luxation natürlich nicht geleugnet werden, zumal in der Beobachtung von d'Outrepont die Deviation beiderseitig war, doch liegt die Wahrscheinlichkeit einer Täuschung bei der kindlichen Schulter ausserordentlich nahe. In der Beobachtung Melicher's, einer linksseitigen Fötalluxation bei 3tägigem Mädchen, fehlt die reelle Begründung; bei der von Mayer beschriebenen Missgeburt (es fand sich gleichzeitig ein Bauchspalt und Ectopia viscerum) giebt die Schilderung bestimmt an, dass die anomale Gelenkpfanne palpirt werden konnte.

§. 222. Wir müssen somit anerkennen, dass die fötalen Humerusluxationen, ein- oder doppelseitig, sehr selten sind und die bei Kindern vorgefundenen Deviationen zeigen in der That fast ausnahmslos den Befund eines Schlottergelenkes mit partieller oder totaler Lähmung als vorwiegendes Symptom, ja ist die Parese meist derartig vorgeschritten, dass die ganze Extremität verkümmert und in der Entwickelung zurückgeblieben erscheint. Fig. 96 zeigt wie bei solchen kindlichen Lähmungen der oberen Gliedmaassen der ganze Schultergürtel, ja die ganze Thoraxhälfte zurückbleibt (vergl. §. 304 und Fig. 113. Solche Veränderungen finden wir andererseits bei den meisten sog. congenitalen Humerusluxationen beschrieben und es ist thatsächlich nicht einzusehen, warum auf diese immer, auf die analogen Schenkelluxationen nie Lähmung folgen sollte. Es rechtfertigt dies die Annahme, dass die Parese das Primäre in vielen Fällen dargestellt, auf die erst secundär die Stellungsabweichung im Schultergelenk gefolgt ist.

§. 223. Gerade im Schultergelenk führen Lähmungen der Schultermuskeln auserordentlich bald zur Deviation des Gelenkkopfes, da derselbe, wenigstens in gewissen Stellungen, lediglich innerhalb der schlaffen Synovialkapsel durch den Bicepskopf und den Deltoides an der Cavitas glenoid. scapulae fixirt gehalten wird, vergl. unten §. 246. Wiederum sind aber theils mit anderen Paresen des Plexus brachialis zusammen, theils aber auch isolirt vorkommend, Lähmungen des M. deltoides relativ häufig, wozu sowohl Traumen wie spinale Paralysen die Ursache geben.

Die bei Kindern beobachteten Stellungsabweichungen betreffen — ein- oder doppelseitig — eine Deviation des Oberarmkopfes nach ab- und einwärts mit Schlottergelenk-

bildung und partieller oder totaler Lähmung. Die Ursachen sind:

1) Congenitale Luxation (sehr selten).
2) Scelett-Verletzung während der Geburt (häufigste Ursache).
3) Traumatische Deltoideslähmung (inter part. oder später).
4) Spinale Lähmung.

Fig. 96.

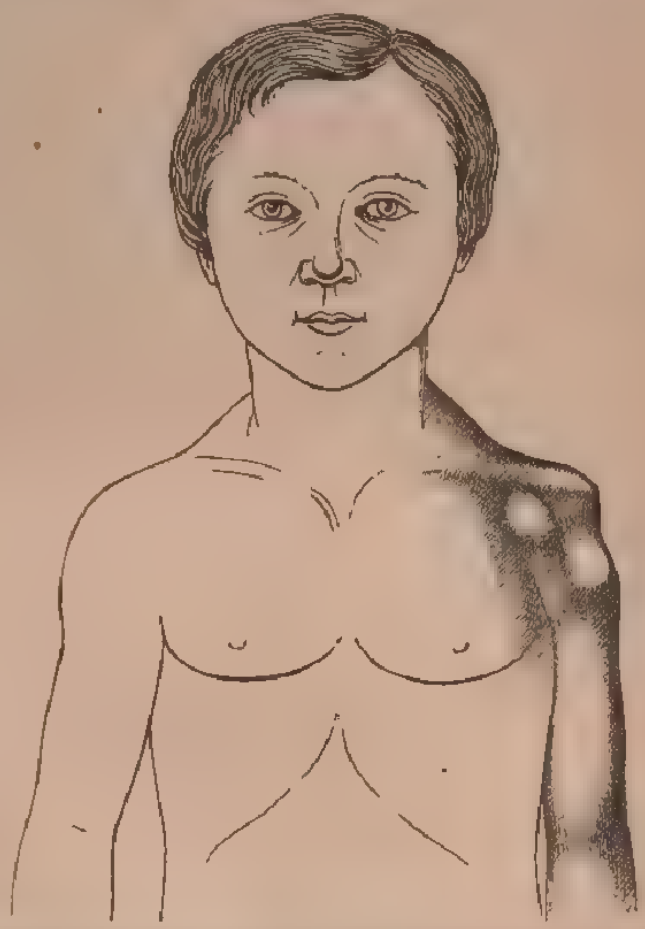

Paralytisches Schlottergelenk der linken Schulter. Acromion, Proc. coracoides und der atrophirte Oberarmkopf treten hervor. Deltoidespolster geschwunden, die ganze Seite atrophirt (Friedberg).

§. 224. Die spinale Kinderlähmung befällt bekanntlich sehr häufig Arme und Füsse zugleich und bleibt schliesslich nur an letzteren stationär, während sie an den oberen Extremitäten vorübergeht, bisweilen bleibt sie jedoch auch auf einen Arm und Schulter begrenzt (ohne alle Betheiligung der unteren Extremitäten fand Heine dies nur in zwei Fällen unter 158 Beobachtungen von Paralysis infantilis spinalis), so dass dann der Arm bewegungslos herabhängt und nur durch Schleuderbewegungen der Schulter in Pendelbewegungen agirt.

§. 225. **Traumatische Deltoideslähmungen** sind selbst schon bei kleinen Kindern durch Quetschungen nicht selten und werden meist nur falsch gedeutet. Es erfordert immerhin die Läsion der Schultergegend durch Druck während der manuellen Extraction, später durch Fall, Stoss, Schlag zum Zustandekommen der Muskelparese, dass diejenige Stelle besonders betroffen wird, welche dem Laufe des den Deltoides allein innervirenden N. axillaris entspricht. Aber selbst durch das dicke Fett- und Muskelpolster dieser Gegend kann hier der aus dem Brachialplexus nach hinten um den Oberarmknochen herumziehende Nerv vor oder bei seinem Eintritt in die parosteale Muskelschicht gegen den Knochen gedrückt werden und functionell gestört bleiben.

§. 226. **Am häufigsten bleiben ohne Frage die Deviationen, welche während des Geburtsactes provocirt werden.** Luxationen bei der manuellen oder instrumentellen Extraction des Kindes im Schultergelenke zu bewerkstelligen ist kaum möglich. Die einschlägigen Beobachtungen von Smellie, Duchenne sind durchaus nicht beweisend. **Die häufigsten Verletzungen bei der Extraction sind die Epiphysenlösungen**, die am Humerus durch das Lösen der Arme verursacht werden. Solche traumatischen Epiphysentrennungen (sachgemässer müsste man dieselben als epiphysäre Diaphysenfracturen bezeichnen, vergl. Vogt) sind dann sehr oft mit Luxationen verwechselt worden, während wahre violente Luxationen beim Neugeborenen aus anatomischen Gründen unmöglich sind, da auf die abhebelnde Gewalt immer die Diaphysenlösung am Knochensaum folgen muss (Vogt). Ebenso oft werden dieselben aber überhaupt vollständig übersehen, oder die eine oder andere vernachlässigt, wenn, was besonders bei hereditär luetischen Neugeborenen der Fall ist, bei der Entwickelung der Extremitäten multiple Epiphysenlösungen erfolgten. Kuestner hat experimentell dargelegt, wie bei der Armlösung über den Rücken die Epiphysendivulsion am oberen Ende des Humerus als Regel zu betrachten ist. In gleicher Weise kann durch das Einhaken des Fingers in die Achselhöhle bei der Extraction die Diaphysenabtrennung hervorgerufen werden. Wenn auch die completen, mit der meist characteristischen axillaren Dislocation des oberen Diaphysenendes verbundenen, Epiphysenlösungen heutzutage wohl diagnosticirt werden, so sind doch die geringeren Grade der einfachen intraperiostealen Lockerung sehr häufig misskannt, während sie doch ohne Behandlung zu dem gleich traurigen Ausgang der meisten solcher Schulterverletzungen inter partum führen — der Atrophie und Lähmung der Schultermuskeln. Nicht nur die in starkwinkliger Dislocation oder mit voluminösem Callus geheilten Epiphysentrennungen sind es, welche einen unbrauchbaren Arm hinterlassen, sondern auch die einfachen Lockerungen an der Diaphysengrenze, welche nicht zur rechten Zeit und in der richtigen Position des Armes immobilisirt wurden, lassen sehr oft durch Rotation der Diaphyse bedingte perverse Armstellung, functionelle Störung für erste Zeit zu Tage treten, auf die dann rasch Muskelatrophie und Parese folgt. Kuestner erläutert diese Details trefflich an einem Fall eigener Beobachtung. Mir selbst stehen eine ganze Reihe solcher als „angeborene“ oder „geburtshilf-

liche Lähmungen" bezeichnete Fälle im Gedächtniss, bei denen die Untersuchung theils noch winklige Abknickung, theils sogar noch Mobilität an der Epiphysengrenze, theils dicken Callusring als Documente des Trauma's vorführte.

§. 227. So häufig solche Epiphysenlösungen sind, so selten sind schwerere Läsionen der Nerven allein während der Extraction ohne Scelettverletzungen. Kuestner weist nach, dass die Annahme der Insultation des N. suprascapularis während des Actes der Armlösung nicht gut möglich sei; eher dürfte wohl der dicht um den Oberarmhals sich schlingende N. axillaris malträtirt werden und dadurch Deltoideslähmung bedingt werden. Allein zweifelsohne wird, wenn zu solcher Insultation die Gewalt stark genug angriff, auch meist am Schulterscelett die häufigste Folge indirecter Insulte vorliegen — die Epiphysenlösung und event. mit ihr oder durch sie die Insulation der genannten Nerven oder des Axillarplexus erfolgen können.

Seeligmüller führt einige Fälle auf, bei denen allerdings die isolirte Nervenläsion — z. B. auch des Suprascapularis oder Plexus brachialis durch Druck bei der manuellen Extraction zweifellos vorlag und die hierdurch bedingten Lähmungen in das Gebiet der von Duchenne gesonderten „Paralysies obstétricales infantiles" gehören; bei einigen werden durch die Section die Blutextravasate in der Umgebung der Nervenstämme constatirt.

§. 228 Die Symptome des durch alle diese Läsionen hervorgerufenen Zustandes sind trotz der genannten verschiedenen Ursachen im äusserlichen Bilde in späteren Stadien fast völlig übereinstimmend: an der abgeflachten, vom Acromialdach epaulettenförmig überragten Schulter stellt das Gelenk eine exquisite Schlotterverbindung dar (Fig. 96), in welcher active Bewegung gar nicht ausführbar ist und nur durch Zuhilfenahme der Brust- und Rückenmuskeln Pendelbewegungen der oberen Extremität durch schleudernde Excursionen ausgeführt werden. In ruhiger Haltung fällt meist die starke Einwärtsdrehung des Oberarmes mit gleichzeitiger Pronationsstellung des Vorderarmes nebst Hand in die Augen. Dieser ganze Complex bildet sich lediglich schon als Folge der infantilen Parese der Schultermuskeln, mag die primäre Ursache noch so different gewesen sein. Schon Kuestner weist mit Recht darauf hin, wie die Einwärtsdrehung des Humerus mit Hyperpronation des Vorderarmes durchaus nicht als ein Beweis für die (von Seeligmüller für einzelne Fälle nachgewiesene) Lähmung des M. infraspinatus nach Läsion der N. suprascapularis gelten darf. Es kommt diese Stellung jedesmal zu Stande, sowie die Wirkung der an den Tuberculis des Humeruskopfes inserirenden Muskeln auf die Bewegung der Oberarmdiaphyse ausgeschaltet ist und diese lediglich der Wirkung des Pectoralis maj., Latissimus dorsi und Teres maj. anheimgegeben ist, wie es bei jeder epiphysären Continuitätstrennung der Fall ist. Durch diese Rotation nach innen ist dann auch der Gebrauch der Hand wesentlich gestört, selbst ohne dass die Parese die übrigen Muskeln der oberen Extremität irgendwie betheiligte. An den Schultermuskeln — besonders auffällig immer an dem meist schon in wenig Wochen ganz atrophirten M. deltoides — ist

die faradische Erregbarkeit meist ganz aufgehoben, während die cutane Sensibilität erhalten bleibt. Die ganze Entwickelung bleibt zurück. Das Knochenwachsthum bleibt in allen Dimensionen verringert, so dass nicht nur der Oberarm, sondern auch Scapula und Clavicula im späteren Leben halb so gross, wie die der anderen Seite sind, und endlich auch die ganze obere Rumpfhälfte zurückbleibt. (Fig. 113.)

§. 229. Die Diagnose solcher veralteten infantilen Lähmungen sind in statu quo sehr einfach, so schwierig sie im statu nascendi sind. Beim Neugeborenen werden wir nach den beschriebenen Veranlassungen immer auf die Läsionen inter partum fahnden. Nur beim sicheren anamnestischen Ausschluss solcher Insulte bei Armlösungen (selbstredend können solche Epiphysenlösungen auch noch nach der Geburt durch ungeschickte Manipulationen hervorgebracht werden) werden wir an die primären Lähmungen denken.

In späteren Stadien kann nur noch die etwa nachweisbare Dislocation an der Epiphysengrenze, die characteristische Stellung, bei Ausschluss von localen Quetschungen, ein Callusring u. dgl. uns die Wahrscheinlichkeitsdiagnose sichern.

Die selten sich an der oberen Extremität localisirende spinale Kinderlähmung entsteht meist in den ersten Kinderjahren, so dass hier also die Anamnese meist einen vorher gesunden, activ mobilen, schon bewegten Arm ergiebt.

§. 230. Die Behandlung muss natürlich immer versuchen, eine Wiederherstellung der activen Function der paretischen Muskeln zu erzielen. Massage, Douche, fortgesetzte electrische Behandlung wird beweisen, ob Aussicht auf Herstellung zu erwarten ist, da aprioristische Deductionen in allen diesen Fällen höchst precär sind. Wegen der meist rapide fortschreitenden Atrophie und auftretenden Herabsetzung faradischer Erregbarkeit sind zwar meist erhebliche Erfolge nicht zu erzielen, doch werden wir durch consequente Durchführung solcher Massnahmen der Entwickelungshemmung und Verkümmerung der ganzen Extremität vorbeugen können und somit wenigstens die Function der Hand conserviren. Alle diese Thatsachen geben uns triftigste Motive, bei Neugeborenen, welche einer manuellen Extraction unterworfen waren, die betreffenden Schultern zu revidiren, um rechtzeitig gegen die Epiphysenlösungen durch Reposition und Fixation einzuschreiten. Einfacher Zug am Arm, Fingerdruck von der Achselhöhle genügt zur Ausgleichung der Diaphysendislocation. Wird dann das Aermchen über Achsel- und Thoraxpolster an der Brust durch Flanellbinde in derartiger Stellung befestigt, dass die Hand auf die Brustwarze der gesunden Seite lagert (bei beiderseitigen Läsionen habe ich ohne Belästigung beide Hände vor der Brust übereinander, mit entsprechender Polsterung gekreuzt) und in dieser Lage durch einige Gipsbinden- oder Wasserglasbinden-Touren fixirt gehalten, so kann man mittelst 1 oder 2 derartigen Verbänden bequem in 2 Wochen Heilung erzielen. Oft ist es nöthig, unmittelbar nach erzielter Consolidation mit gelinder Massage Friction und Faradisation die eingeleitete Ernährungsstörung im Muskelapparat zurückzubilden.

Für difform geheilte Epiphysenlösungen bleibt dann meist nur die

Behandlung der secundären Parese, so dass dann leider für solche Fälle Behandlung und auch Prognose auf gleicher Stufe mit den bei spinaler Lähmung oder traumatischer localisirter Paralyse der Schultermuskeln steht, d. h. trotz Energie und Ausdauer wenig positiven Erfolg verheisst.

Ob von der von Mayer vorgeschlagenen Operation der angeborenen Schulterluxation wirklich Besserung für Stellung und vor allem für die Function zu erwarten stehen kann, ist bei der rein theoretisch combinirten Proposition im allgemeinen nicht zu beurtheilen. Er schlägt eine keilförmige Osteotomie des Collum scapulae vor, behufs Verschiebung des Armes sammt Cavitas glenoidalis aus der Stellung unter dem Processus coracoideus nach hinten und aufwärts. Schon die Unsicherheit der Consolidation der Knochenwundflächen an der dünnen Scapula stellt den Werth dieser Idee als sehr zweifelhaft hin.

Cap. XXI.

Die Erkrankungen der Weichtheile der Schulter.

§. 231. Diese betreffen besonders die hier vorhandenen Schleimbeutel, Muskeln und Sehnen. Bei Erkrankung dieser Gebilde ist es zunächst von Wichtigkeit überhaupt, das Vorhandensein einer periarticulären Affection constatiren zu können. Wenn auch in einzelnen Fällen, wo es sich um Affection der in tieferen Schichten gelegenen Organe handelt, die Differentialdiagnose nicht leicht ist, zumal ein Mitergriffenwerden der Gelenkhöhle aus anatomischen Gründen primär oder secundär nahegelegt ist, so ist doch der Ausgangspunkt der Erkrankung, bei genauer Prüfung der örtlichen Erscheinungen, meist definitiv festzustellen, so dass viele gemeinhin als Schultergelenkentzündungen aufgefasste Zustände thatsächlich als rein oder vorwiegend periarticulär sich abspielende Processe beurtheilt werden können.

§. 232. Die Bursa acromialis bietet in ihren acuten und chronischen Entzündungszuständen meist so augenfällig localisirte Symptome, dass eine Verwechselung kaum möglich. In irgend merklicher Ausdehnung kommt dieser subcutane Schleimbeutel, wie alle derartigen accidentellen Bursae mucosae meist nur bei solchen Individuen vor, bei denen die betreffende Körperparthie gewohnheitsgemäss stärkerem Drucke ausgesetzt ist. So finden wir sie bei allen Lastträgern, Zimmerleuten, Maurern, Schlächtern fast immer zu fühlbarer Grösse ausgebildet, und oft mit einem förmlichen Scalp langer Haare den bedeckenden acromialen Hautabschnitt bepflanzt. Bei so ausgeprägter Grössenentwickelung ist es dann auch oft der Fall, dass dieselbe Ursache, welche ihre Formation über dem knöchernen Acromialdach einleitete, eine chronische Schwellung schliesslich zu Wege bringt. Solcher Hydrops der Bursa acromialis tritt dann als eine bis apfelgrosse halbkugelige nicht ganz prall elastische fluctuirende Geschwulst hervor, über der die Haut verschiebbar ist, und die ihrerseits selbst

meist deutliche Verschiebbarkeit zeigt. Vor der in dieser Gegend möglichen Verwechselung mit subcutanen Lipomen schützt nur die bei letzteren meist fehlende glatte Oberfläche; ist die gelappte Beschaffenheit bei hier findlichem Schulterlipom nicht ausgeprägt, so ist eine bestimmte Unterscheidung erst durch die Probepunction möglich, da die langsame, schmerzlose Entwickelung, langes Stationärbleiben neben der ähnlichen äusseren Beschaffenheit, beiden in gleicher Weise zukommt.

Nur einmal fand ich bei einem älteren Herren diesen Schleimbeutel von voluminösem Umfange in Folge arthritischer Ablagerung und geht aus solcher Thatsache die Annahme hervor, dass die Bursa acromialis wenn auch in geringer Ausdehnung, doch auch unter anderen Bedingungen als sie der professionelle Druck bietet, präformirt ist, und demgemäss erkranken kann, wenn schon der Schleimbeutel zu den constanten nicht zu rechnen ist (Luschka, Hyrtl, Heineke).

§. 233. Die acute Bursitis acromialis findet sich den genannten Verhältnissen entsprechend, meist nur bei schon vorhandener, mehr weniger ausgeprägter chronischer Schwellung. Solche durch intensivere Läsion hervorgerufene phlegmonöse Entzündung des bestehenden bursalen Hydrops ist es auch fast ausschliesslich, welche eine eingreifende Behandlung erheischt, da das chronische Hygrom absolut ohne functionelle Störung verlaufend, vom Besitzer kaum beachtet wird, und mehr zufällig bei örtlicher Untersuchung aufgefunden wird. Ist durch Compression mittelst einer über feuchter Compresse angelegten Spica humeri und darüber befestigter Eisblase, die Entzündung nicht zu dämpfen, so ist baldige Incision, freie Entleerung, Abtupfen der Sackwandung mit Chlorzinkwatte, Wanddrainage und comprimirender Occlusivverband nöthig und führt diese Behandlung in 8—14 Tagen zum völligen Verschluss der Höhle, während einfache Entleerung meist lang bestehende Fistel zur Folge hat, die erst auf wiederholte energische Cauterisation und Injection zum Heilen neigt.

§. 234. Während von den übrigen Schulterschleimbeuteln die mit dem Gelenk meist communicirende, daher von Henle auch geradezu als Synovialtasche beschriebene Bursa subscapularis wegen der tiefen verdeckten Lage selbst bei etwaigen isolirten Erkrankungen diagnostisch schwer erreichbar ist und ihre pathologischen Zustände meist bei Sectionen aufgefunden wurden (Gurlt, Hyrtl, Heineke), ist die constante Bursa subcoracoidea im Falle blutiger, seröser oder eitriger Ergüsse eher bemerkbar; meist folgen solche Ergüsse in diesen Schleimbeutel directem Trauma oder einer z. B. durch Abreissen bedingten Fractur des Processus coracoideus. Bei dyskrasischen Individuen können hier auf solche meist verkannten Verletzungen ausgedehnte Eiterungen und Eitersenkungen folgen, so dass erst post mortem die von solchem localen Heerde eingeleitete Sepsis auf die richtige Quelle zurückgeführt wurde. Andererseits sind auch umschriebene Vereiterungen dieses Schleimbeutels mit corticaler Nekrose und Fistelbildung am Proc. coracoideus beobachtet und bleibt es dann leicht unentschieden, ob Knochen oder Bursa den ursprünglichen Ausgangspunkt bildete. Jedenfalls führen uns die thatsächlichen Beobach-

tungen solcher post festum oder in vorgeschrittenstem Stadium erkannter bursalen Eiterungen zu der Nothigung, diesem Terrain mehr diagnostische Aufmerksamkeit zu schenken und bei umschriebenen Affectionen der vorderen Schultergegend an den Schleimbeutel als pathologisches Substrat zu denken.

§. 235. Im grösseren Maasse gilt dies von der Bursa mucosa subdeltoidea. Dieser fast constant in ziemlichem Umfange zwischen der unteren Deltoidesfläche und der Schultergelenkkapsel vorfindliche Schleimbeutel ist zwar wie alle Schleimbeutel grosser Variation an Ausdehnung und Communication mit den Nachbarschleimbeuteln — Bursa subacromialis und B. subcoracoidea — unterworfen und erleidet bei alten Leuten durch Attritus seiner Wand bisweilen eine Communication mit dem Schultergelenke (siehe die vorzügliche Abbildung bei

Fig. 97

Ausgedehntes Hygrom der Bursa subdeltoidea.

Monro Taf. XIII Fig. 1), die sonst nicht vorhanden ist, ist aber als fast constanter Synovialsack zu beachten. Wenn auch über die topographischen Details die Angaben der Autoren variiren (Koch, Monro, Hyrtl; Luschka, Heineke), so stimmen doch alle in der Angabe eines grossen Schleimbeutels unter dem Deltamuskel in der Nähe des

Humeruskopfes überein und wird daher die Bezeichnung der „Bursa subdeltoidea" anderen vorzuziehen sein.

Da dieser Sack äusseren directen Insulten durch das dicke bedeckende Muskelpolster des Deltoides in hohem Grade entzogen wird, so sind es mehr indirecte Läsionen, welche zu einer Erkrankung führen Durch eine quantitative oder qualitative Steigerung der Reibung, welche unter normalen Verhältnissen die Convexität des Schulterkopfes an der inneren Fläche des Deltoides bei allen Bewegungen erfährt, kann der interponirte Schleimbeutel zur Absetzung eines blutigen oder serösen Ergusses irritirt werden und weitere Veränderungen der synovialen Wandoberflächen eingeleitet werden. Ein belehrendes Beispiel derartiger Veranlassung einer chronischen Bursitis mit synovialen Wucherungen gab der in Fig. 97 wiedergegebene Fall.

§. 236. Solches ausgedehnte Hygrom der Bursa subdeltoidea war bei einer Dame entstanden, die wegen höchstgradiger Kyphoscoliosis ein Stützcorset mit Achselkrücken Jahre lang trug und sich durch dasselbe nicht am energischen Handanlegen in der Wirthschaft hindern liess. Vermuthlich war nun an der stärker auf der Krücke lastenden Seite über dies in die Achsel gelagerte Hypomochlion der Schulterkopf stärker gegen seine bedeckende Muskelwand gedrückt und bei den dauernden Frictionen der von der Natur zur Minderung der Reibungswiderstände eingeschaltete Schleimbeutel übermässig in Anspruch genommen. Als Reaction auf diese dauernde unter starkem Druck stattfindende Reibung trat seröser Erguss und reichliche synoviale Zottenwucherung ein, die zur Bildung theils gestielter, theils freier Synovialkörper führte. Bei der zur Heilung vorgenommenen Doppelincision und Drainage mussten nach Entleerung des mit freien Körpern bis zu 1 Ctm. Durchmesser gemischten Inhaltes noch zahlreiche wandständige gestielte Wucherungen abgekratzt werden.

Auch in dem Falle von Stanley fanden sich solche freie Körperchen von Melonenkerngrösse, während in den Fällen von Hyrtl, Gurlt, Masserel, Waldenström theils einfacher, theils vereiterter Hydrops vorlag.

§. 237. Die Diagnose solchen subdeltoidealen Schulterhygromes wird wesentlich auf der genauen Localisirung der vorfindlichen umfangreichen fluctuirenden, langsam entstandenen Geschwulst sich begründen. Von subcutanen Geschwülsten — besonders Lipomen oder Cystoiden — wird der Nachweis des über die Geschwulst gelagerten Muskels die Differenzirung ergeben, während von intraarticulärem Erguss das völlige Freibleiben der Achselhöhle, von der aus die Gelenkkapsel unter dünner Bedeckungsschicht fühlbar ist, unterscheidet. Nur in den selteneren Fällen der Communication des Hygroms mit der Synovialhöhle (Hyrtl, Gurlt) ist durch Druck eine Vorbauchung der Geschwulst nach der Axilla möglich.

Die Behandlung kann nur bei noch nicht lange bestehenden Hygromen durch Compression, Aspiration, Punction und Injection wirksam sein und unter der Voraussetzung, dass keine Proliferationen der Wandungen vorhanden sind; ist letzteres der Fall und ist ein ausgebauchter Sack mit Gerinnseln vorhanden, so kann nur die Aus-

räumung desselben Heilung schaffen. Von einer Doppelincision aus, welche an der höchsten prominenten und der abschüssigsten Parthie der Geschwulst eine Oeffnung schafft, in die der Finger eindringen kann, wird die freie Entleerung und Ausspülung vollführt und nöthigenfalls die Wandungen mit Fingernagel oder Löffel abgekratzt, dann drainirt und ein antiseptischer Compressivverband angelegt.

§. 238. Acute Schleimbeutelentzündungen sind hier selten, wohl aber kommen chronische bursale Veränderungen vor, die keinen freien Erguss bedingen, sondern zu Verdickungen der Wandungen und ihrer Nachbarschaft führen. Es mögen dies meist pannöse Bursitiden sein, die dann zu Adhäsionen im Sacke und zu bindegewebigen Wucherungen an der ganzen subdeltoidealen Reibungsfläche führen. Duplay hat unter dem Namen der „Périarthrite scapulo-humérale" derartige Processe zusammengefasst, die nach geringfügigerem Trauma durch chronische Entzündung des subacromialen und subdeltoidealen Schleimbeutels zur Bildung von Adhäsionen und fibrösen Verwachsungen in diesem Terrain führen, welche das Gemeinsame der functionellen Störung im Schultergelenke zeigen, bei Integrität der Synovialhöhle.

Es kommen in der That Fälle von Schulteraffectionen nach directem und indirectem Trauma vor, bei denen das wesentliche Symptom eine Beschränkung der normalen Bewegungsexcursion ist ohne sichtbare oder fühlbare Schwellung, Schmerzhaftigkeit u. s. w. Während man sich dann leicht mit der Annahme einer „Gelenkreizung", vielleicht auch wenn Schmerzensäusserung vorhanden, einer „Gelenkneurose" oder geringgradigen Gelenkentzündung begnügt, so ergiebt bei exacter Orientirung die Prüfung, dass das Gelenk absolut frei ist. Meist findet sich an umschriebener Stelle beim Fingerdruck specifische Schmerzhaftigkeit, bisweilen bei passiver Bewegung — besonders in rotirendem Sinne — crepitirendes Geräusch an dieser durch den Finger markirten Parthie. Entspricht diese Gegend unter dem Acromion an dem äusseren Umfange des Schulterkopfes nun der bekannten Lage des subacromialen oder subdeltoidealen Schleimbeutels, so ist die Wahrscheinlichkeit einer Affection dieser Gebilde nahegelegt, auch wenn eine örtliche Schwellung fehlt.

Die wesentlichste Bewegungshemmung ergiebt sich für alle diese Fälle subdeltoidealer adhäsiver Entzündung immer in den Abductionsexcursionen: schon bei mässiger Verdichtung des subdeltoidealen Bindegewebes ist die Erhebung des Armes beeinträchtigt und wird bei weiteren Versuchen die Beeinträchtigung des freien Hin und Hergleitens des Oberarmkopfes unter der inneren Fläche des Deltoides, wie es zu normaler Bewegung im Humero Scapulargelenke Vorbedingung ist, durch Drehung der Scapula compensirt.

Es ist zweifellos, dass diese immerhin vagen Symptome oft eine stricte Differentialdiagnose zwischen umschriebener pannöser Synovitis des Schultergelenkes mit mässiger Adductionscontractur und einer der genannten lediglich periarticulären Affection mit Adhäsion im bursalen und peribursalen Gewebe der Subdeltoidealgegend nicht gestatten. Immerhin ist es aber wesentlich auf das thatsächliche Vorkommen solcher functionellen Störung in den Excursionen des Schultergelenkes

hinzuweisen, um mit der Diagnose der Gelenkentzündungen in der Schulter sparsamer zu sein, als es bisher bei den klinischen Untersuchungen geschah — u. z. meist zum Nachtheile des Patienten. Wegen der diagnosticirten Gelenkentzündung würde dann Immobilisation als erste therapeutische Indication aufgestellt und damit sicher die völlige Ankylose und musculäre Atrophie zu Wege gebracht.

§. 239. Hat die genaue Palpation des Gelenkes von der Axilla aus die Umtastung der vorderen und hinteren Gelenkparthie ein Ergriffensein der Synovialis in toto ausgeschlossen, sind die als schmerzhaft erkannten Punkte nicht die bestimmten, bei directen oder indirecten Läsionen der Schultergegend leicht ergriffenen Knochenvorsprünge der Tubercula, des Acromion oder des Proc. coracoides, so liegt die Annahme einer solchen perarticularen eventuell bursalen Affection vor und wird der Erfolg der eingeleiteten Therapie meist die Diagnose bestätigen.

Die Behandlung muss in methodischer passiver Bewegung, Massage, Douche der Schultergegend wie auch oft Faradisation des Deltoides bestehen. Manchmal kann einmalige Narkotisirung behufs gewaltsamer Abduction des Armes bei gut fixirter Scapula die ganze Behandlung wesentlich erleichtern und zugleich das bei solcher forcirten Bewegung zu Tage tretende Hinderniss sich durch krachendes Geräusch an betreffender Stelle mit nachfolgender Crepitation, freier Beweglichkeit und späterem Ausbleiben jeglicher Gelenkreizung als lediglich periarticuläres beweisen. Die methodisch durchgeführte Nachbehandlung muss, um neuen Verlöthungen vorzubeugen, natürlich lange fortgesetzt werden.

§. 240. Isolirte Entzündungen der Bursa subacromialis sind bisweilen mit voller Sicherheit zu diagnosticiren, besonders bei acuter Synovialitis derselben, da die unmittelbar am Acromialdache fixirte, auf Druck bemerkbare Schwellung und Schmerzhaftigkeit über die vorliegende functionelle Störung, die auch wieder besonders die Elevation des Armes betrifft, den richtigen Aufschluss über den ursächlichen Zusammenhang giebt. Jarjavay hat darauf hingewiesen, dass dies acute Hygrom der Bursa subacromialis vielfach für eine Luxation der Bicepssehne gehalten sei und kann bei oberflächlicher Untersuchung die vorhandene Störung an der Schultergelenksgegend zu solchen Verwechslungen wohl führen. Es erfährt nämlich der Schleimbeutel bei den Erhebungen des Armes jedesmal durch die Verschiebung des Tuberculum majus unter das Acromialdach eine Faltung. Unter normalen Verhältnissen gleiten die Wandungen leicht übereinander, sind pannöse Verdickungen oder fibrinöse Beschläge vorhanden, so entsteht bei der Abduction ein Widerstand, sobald die Elevation den Arm der Horizontalen nähert, welcher mit crepitirendem Geräusche und Schmerzempfindung verknüpft sein kann. Die durch das leicht gegebene Mitbetheiligtsein der benachbarten Bicepseinscheidung sich oft, besonders am M. biceps und dessen Thätigkeit kundgebende functionelle Störung, Ermüdung und Schmerzhaftigkeit kann dann Verwechselung mit primärer Läsion seiner Sehne veranlassen. — Es ist dies um so leichter möglich, wenn bei der Untersuchung die dem

Sulcus bicipitalis entsprechende Stelle durch vorzunehmende Rotationen des Armes nicht genau befühlt und mit dem in der gewöhnlichen herabhängenden Stellung des Armes dicht nach aussen von ihm gelegenen subacromialen Schleimbeutelterrain verwechselt wird. Dieser letztere Bezirk bleibt natürlich bei allen Drehbewegungen topographisch unverändert, während der Sulcus intertubercularis je nach der Ein- oder Auswärtsdrehung nach vorn oder hinten wandert.

Bei derartigen, ausnahmslos durch Traumen mit primären interbursalem Bluterguss hervorgerufenen, mehr weniger acut verlaufenden subacromialen Bursitiden genügt zur Behandlung die Fixation des Armes in der Mitella, zu der, um sicher eine Abduction zu vermeiden, eine quer um den Oberarm sammt Thorax geführte Bindentour hinzugefügt wird. Anfangs bei erheblichem localen Schmerz wird die Eisblase applicirt, später mittelst einer Spica humeri ein Priessnitzscher Umschlag befestigt, der neben der circulationsbefördernden Wirkung in dieser Anlegung auch mässige Compression ausüben kann (Fig. 111). In dieser letzteren Wirkung kann er durch zeitweise Massage unterstützt werden. In Pausen müssen natürlich methodische — d. h. abducirende und rotirende — Armbewegungen vorgenommen werden, um keine Schrumpfungen und adhäsiven Processe zu begünstigen.

§. 241. Reelle primäre traumatische Luxationen der Bicepssehne ohne gleichzeitige Fractur des einen oder anderen Tuberculums oder eine mit oder ohne solche Fractur zu Wege gebrachte Luxation des Oberarmes ist nicht gut denkbar. Die Fractur kann ohne erhebliche Dislocation heilen, die Luxation reponirt werden, ja selbst die in abducirendem Sinne abhebelnde Gewalt sich erschöpfen, ehe es zur wirklichen Luxation gekommen, vielleicht auch hierbei doch das Tuberculum abgestemmt oder abgerissen sein und damit die befestigende Einscheidung des Biceps verloren gegangen sein: es bleibt von allem nur die Dislocation der Sehne zurück, allein ohne solche gleichzeitige Fractur oder derartigen Luxationsmechanismus ist dies Resultat nicht zu erwarten. Positiv am Lebenden nachgewiesen ist eine genuine Bicepsluxation nicht. Die von Cooper, Monteggia, Stanley, Soden beschriebenen Fälle lassen die thatsächlich gefundene Verschiebung der Sehne sehr wohl auf eine vorangegangene Schulterluxation oder eine Schultergelenkentzündung mit secundärer Gelenkdeviation zurückführen, auf letztere allein führt auch Malgaigne die zur Beobachtung gelangten Dislocationen der Bicepssehne zurück. Die Angabe von Führer, dass B. Langenbeck an Leichen wiederholt auf den Befund der luxirten Bicepssehne aufmerksam gemacht habe, wobei die Sehne allemal über das Tuberculum minus geglitten, die zerrissene Kapsel zwar wieder verwachsen war, aber noch mannigfache Adhäsionen, fibröse Stränge und Verdickungen erkennen liess, giebt ebenfalls den besten Aufschluss darüber, dass es sich hier meist um vorangegangene Luxationen resp. schwere Distorsionen gehandelt haben muss. Wiederholt konnte ich bei den Resectionsübungen am Cadaver solche Befunde bestätigen, zugleich aber auch die Erfahrung wiederholen, wie überhaupt die Einscheidung des Biceps in ihrem anatomischen Verhalten normal vielen Variationen unterworfen ist (vergl. Dissert. von Chojnacki).

Dass meist auf solche momentane oder bleibende Dislocation der Bicepssehne eine vaginale Entzündung folgt mit entsprechender Störung nicht nur der Schultergelenkfunction, sondern auch der Ellenbogenbewegung, vergl. bei der Schultergelenkentzündung §. 242 u. ff.

Cap. XXII.

Die Entzündung des Schultergelenkes und deren Folgezustände.

§. 242. Die primär synovialen Entzündungen im Humeroscapulargelenke sind, abgesehen von der Betheiligung des Gelenkes bei der Polyarthritis rheumatica, bei der nicht selten eine Fixation des Processes in der Schulter vorkommt, weniger häufig, wie die primär ostealen Ursprunges.

Allgemeine Symptomatik der Schultergelenkentzündungen. Weder bei der Betheiligung dieses Gelenkes am acuten Gelenkrheumatismus, noch der relativ seltenen traumatischen acuten oder chronischen Synovitis serosa kommt es zu bedeutender Anschwellung in den Anfangsstadien. Bonnet hat mit Recht an die Spitze seiner Besprechung der Schultergelenkskrankheiten den Satz gestellt: „Das Schultergelenk liegt zu tief, als dass man während des Lebens unbedeutende Affectionen desselben erkennen könnte.“ Da es nur ausnahmsweise zu massigem Hydrops des Gelenkes kommt und geringere Volumszunahme überhaupt — mag sie von der gefüllten oder geschwellten Synovialis oder durch Auftreibungen der Knochenparthien bedingt sein — durch das dicke Muskelpolster des Deltoides verdeckt wird, so wird die Inspection durchaus nicht in erster Linie die Schwellung auffällig finden. Vielmehr findet sich meist zur Zeit, wo der Patient unsere Behandlung nachsucht, im Relief der Schultergegend die wirklich vorhandene Anschwellung des Gelenkes selbst durch die bald erfolgende Atrophie der musculären Bedeckung compensirt.

§. 243. Es kann daher bei allen Formen der Gelenkentzündungen, bei denen kein massiger Erguss vorliegt, sogar eine Volumsverminderung und deutliche Prominenz der scelettären Grundlagen als wesentliche Formveränderung vor Augen treten. Nur bei den acuten Arthritiden mit Betheiligung der periarticulären Schichten wird durch deren Infiltration eine gleichmässige Schwellung augenfällig. Liegt hierin ein Grund, weswegen ärztlicherseits oft die Anfangsstadien der chronischen Schultergelenkentzündungen misskannt werden, so liegt für den Patienten in der meist vorhandenen Täuschung über den bereits ausgebildeten Grad functioneller Störung der Bewegungsexcursionen im Gelenke selbst eine Ursache der längeren Missachtung seines Leidens.

§. 244. Fast immer nämlich ist die, wie bei jeder Gelenkentzündung, so auch am Schultergelenk, gleich im Beginne der Entzün-

dung eintretende Bewegungshemmung subjectiv weniger empfunden, da die Beweglichkeit des Schulterblattes einen Theil der mangelnden Bewegung, vor allem die frühzeitig gestörte Abduction des Armes ersetzt. Während der Kranke uns die freie Erhebung des Armes noch glaubt ad oculos demonstriren zu können, ergiebt uns schon ein aufmerksamer Blick auf die entblösste Schulter, dass die ganze Erhebung nur durch die Rotation der Scapula bewirkt wird. Eine genaue Untersuchung, welche bei fixirter Scapula den Arm im Humero-Scapulargelenk zu bewegen versucht, überführt uns von der positiv mangelhaften Beweglichkeit des Schulterkopfes; meist ist eine Abduction nur um einige Grade möglich, Flexion und Extension wie die rotirende Bewegung, wie man sie bei rechtwinklig gebeugtem Ellenbogen, den Vorderarm als Hebel benutzend, ausführt, ist noch etwas ergiebiger.

§. 245. Zu diesen Verhältnissen, welche bei acuten und chronischen Entzündungen so leicht eine Täuschung aufkommen lassen, gesellt sich noch der Umstand, dass eine Stellungsabweichung in der gegenseitigen Lage der Gelenkkörper wenigstens in auffallender Weise selten vorkommt. Während wir bei andern Gelenken in Folge von Lockerung der Kapselbänder oder Destruction der Synovialis früher oder später, je nach der Mittellage des Gliedtheiles Deviationen wahrnehmen, die als intraarticuläre Verschiebungen sich leicht erkennen lassen, ist dies beim Schultergelenke meist wenig oder gar nicht augenfällig, und nur auf genauere Untersuchung nachweisbar. Die anatomischen Verhältnisse geben auch hierfür wieder den Grund.

§. 246. Am normalen Schultergelenke wird bei genauer Congruenz der Berührungsflächen der Oberarmkopf lediglich durch den Luftdruck im Contact mit der Scapulargelenkfläche gehalten (Aeby). über den Werth der von Rose für den Contact der Gelenkflächen in Anspruch genommenen Kraft, der Molecularattraction, wie sie in der Cohäsion und Adhäsion der Knorpel und Synovia zur Geltung gelange, ist positiv beweisendes hier nicht viel beizubringen. Für gewisse Positionen kann diese Congruenz nur durch bestimmte Kapselspannung und Muskelthätigkeit erzielt werden. Bei Incongruenz der Contactflächen fällt der Bänder und Muskelwirkung der wesentlichste Theil der Aufgabe der permanenten Fixation zu. Da bei der Schlaffheit der Schultergelenkskapsel in dieser Hinsicht besonders der Deltoides und Biceps als wirksam ergänzende Factoren in Betracht zu ziehen sind, um dem seiner Eigenschwere folgenden Arme die jeweilige Contiguität mit der Cavitas glenoidalis scapulae zu sichern, so sehen wir, dass bei völliger Integrität der Kapsel bei Parese der Schultermuskeln die §. 223 beschriebene Schlottergelenkbildung eintritt. Bei ungestörter Muskelenergie könnte selbst bei erheblichem intraarticulärem Erguss oder ausgedehnter Destruction der Kapsel ähnliches kaum zur Folge kommen.

Wie aber bei jeder Gelenkentzündung ausnahmslos gewisse Muskelgruppen vorwiegend eine durch die resp. Stellung des Gelenkes bedingte nutritive Störung erfahren, so ist es beim Schultergelenk für jede Form der Entzündung gemäss der durch die herabhängende

Stellung des Armes von vorne herein eingehaltenen Adductionsstellung unter den Abductoren vor allem der Deltoides, der rasch der Inactivitätsatrophie anheimfällt, und mit dieser Veränderung geht er gleichzeitig der Fähigkeit verlustig, als compensirendes Fixationsmoment wirksam sein zu können. Der Arm seiner Schwere folgend sinkt herab. Dass dies nicht in rein verticaler Weise geschieht, verhindert theils die schräge Stellung der Schulterblattgelenkfläche, theils das verhältnissmässig starke obere Kapselband. Da die Gelenkpfanne schräg von innen und oben nach unten und aussen abfällt, kann der Gelenkkopf nicht senkrecht nach abwärts gleiten, sondern nur mit lateraler Ablenkung, die ihn um den Pfannenrand herumführt. Das gespannte Lig. coraco-humerale widersetzt sich dieser lateralen Ablenkung und erschwert somit auch die verticale Senkung (Aeby).

§. 247. Somit nimmt, sobald überhaupt eine Stellungsabweichung bei der Schultergelenkentzündung Platz greift, der Arm eine Stellung ein, die zwar in keinem Vergleich mit der Prägnanz der typischen coxalgischen Position steht, aber doch eben so constante Formen der Deviation bietet: Der Gelenkkopf verschiebt sich etwas nach abwärts und innen, so dass er sich dem Proc. coracoideus etwas mehr nähert, und dem entsprechend die hintere Schulterparthie mehr abgeflacht erscheint wie auf der gesunden Seite, dabei wird der Arm — entsprechend der genannten lateralen Ablenkung des Gelenkkopfes — etwas abducirt gehalten. Die Deviation bleibt aber meist eine geringe und ist daher nur bei genauer Untersuchung aufzufinden. Sehr selten erfolgt eine rasche hochgradige Verschiebung des Schulterkopfes, wie sie z. B. Führer beschreibt, wo bereits nach 14tägiger acuter Omarthritis plötzlich auf unwillkürliche Bewegung eine Perforation der Kapsel mit Luxation des Oberarmkopfes eintrat, derart, dass allmählig der Gelenkkopf bis zur Mitte der Clavicula vorrückte. Dass incomplete Destructionsluxationen am Schultergelenke vorkommen, ist zweifellos und hat Malgaigne zu erweisen versucht, wie die von Cooper beschriebenen Subluxationen des Schultergelenkes als entzündliche zu deuten seien. Meist aber bleibt es selbst bei vorgeschrittenen Entzündungen bei der geschilderten mässigen Verschiebung der Gelenkflächen und tritt in dieser Lage, wenn nicht eitrige Destruction erfolgt, Ankylose ein, die unbedingt den weitaus häufigsten Ausgang aller Schultergelenkentzündungen bildet.

§. 248. Die acute und chronische Arthritis serosa des Schultergelenkes ist in der Form eines ausgedehnten Hydrops articuli sehr selten. Dass geringere synoviale Ergüsse sehr leicht übersehen werden, wurde bereits begründet. Immer sind es bei freien Ergüssen in die Kapsel bestimmte Parthien, an denen auch die klinische Untersuchung sichtbar und fühlbare Vorwölbungen erkennen lässt, die meist jedoch viel zu gering sind, um bei der Inspection eine augenfällige Formveränderung auffinden zu lassen. Bonnet wies durch seine gewaltsamen Einspritzungen in das Schultergelenk, welche er meist von einem aus der Fossa infraspinata eindringenden Bohrloche aus machte, nach, dass 1) durch solche forcirte Kapselfüllung eine derartige Bewegung im Gelenke veranlasst werde, dass der Oberarm in einem Winkel von 35° abducirt

und in einem Bogen von 15° nach vorne rotirt wird. 2) Dass diese Stellungsänderung erst bei praller Füllung eintritt und die dann eingenommene Stellung der grössten Capacität der Synovialkapsel entspricht. 3) Bei starker Füllung die Gelenkflächen um 6—9 mm. von einander entfernt werden durch eine zwischen sie getriebene Flüssigkeitsschicht und 4) die Rupturen und Exsudate bei forcirter Injection regelmässig in die Scheide des Biceps und M. subscapularis erfolgen.

§. 249. Sehr selten sind nun so pralle Ergüsse im Schultergelenke vorhanden, dass eine solche eclatante Stellungsabweichung einträte, deren typische Form durch die verschiedene Widerstandskraft der ausgedehnten Kapselwand bedingt wird. Da das bereits erwähnte Lig. coraco-humerale die obere hintere Parthie derartig verstärkt, dass sie selbst bei stärkeren Füllungsgraden kaum nachgiebt, so muss bei der Vortreibung der vorderen und unteren Parthie der Arm um die obere-hintere festere Insertion bewegt — d. h. abducirt und rotirt werden. Wenn auch diese Stellungsänderung also nur in minimaler Andeutung meist vorliegt, so ist doch der Nachweis einer starken Kapselausdehnung und sogar der Ansammlung von Flüssigkeit zwischen die Gelenkflächen ausführbar, indem man bei entsprechendem Zug und Druck die abnorme Mobilität des Humeruskopfes an der Gelenkpfanne constatirt. Nur in Ausnahmefällen kommt es durch solche übermässige Kapselausdehnung zur Luxation — Distentionsluxation, wenn schon Malgaigne auf ihr öfteres Vorkommen hinweist.

§. 250. Das bemerkenswertheste Symptom für geringere Formen der Omarthritis serosa bleibt neben der geringen Stellungsänderung

Fig. 98.

Hygroma der Bursa subspinalis scapulae. Es entspricht die Lage dieses Hygromes auch der Stelle an der sich bei praller Füllung der Kapsel des Humero-Scapulargelenkes eine Synovialvorstülpung einstellt (6 rubor).

die fühlbare — meist sogar Fluctuation bietende — Hervorwölbung an den normalen Ausstülpungen der Synovialkapsel an Biceps- und

Subscapularisscheide. Die erstere, Recessus intertubercularis, ist leicht am vorderen Acromialrande zwischen beiden Tuberculis zu durchtasten. Der Recessus subscapularis nimmt bei stärkerer Füllung seine Vorwölbung theils nach vorne nach dem Proc. coracoides, theils nach hinten zur Fossa infraspinata, so dass man an einer der beiden Regionen oder gar an beiden gleichzeitig die fluctuirende Vorwölbung erkennen kann. Da an der ganzen oberen und hinteren Seite das Gelenk durch straffes Kapselband und Deltoidespolster gedeckt ist, so bleiben neben der Axillargegend, in welcher die Kapsel nur vom Subscapularis bedeckt liegt, vor allem der Bicepssulcus und der genannte laterale Bezirk des Proc. coracoideus, wie auch der hintere Gelenkumfang in der Fossa infraspinata für die directe Palpation der Kapselfüllung zugängig. Hier wird man Vorwölbung, Fluctuation und bei acuter Synovitis auch localisirte Schmerzhaftigkeit auf Druck nachweisen können. Starke dorsale Schwellung und Hervorwölbung unter dem Acromialdach deutet direct auf die Füllung der oben beschriebenen Bursa subacromialis und subdeltoidea hin. In der Fossa infraspinata könnte noch die fluctuirende Geschwulst durch ein hier beobachtetes Hygrom der Bursa infraspinata bedingt sein (Gruber) wie Fig 98 darstellt, doch wird die Palpation der Achselhöhle und des Sulcus bicipitalis leicht den näheren Aufschluss geben.

§. 251. Veranlasst werden die serösen Arthritiden vorzugsweise durch Traumen. Bei der durch das Acromialdach geschützten Lage des Gelenkes wirken dieselben meist mehr in der Form indirecter Verletzungen — Distorsionen — ein, als in Gestalt von Quetschungen. Schon unmittelbar hieraus kann ein voluminöser Hämarthros hervorgehen, bei dem die diffuse Schwellung, welche die ganze Schulter zeigt, von den Blutergüssen und serösen Infiltrationen in den mitverletzten Weichtheilen herrührt, während der intracapsuläre Erguss lediglich von der Achselhöhle aus fühlbar bleibt.

Viel häufiger sehen wir nun auf solche Traumen statt ausgedehnten Gelenkhydrops an der Schulter eine pannöse Arthritis mit mässigem, kaum nachweisbarem Erguss folgen, indem an den gezerrten oder gequetschten Kapselparthien die locale Reaction sich einleitet ohne an allgemeiner Verbreitung der synovialen Veränderung Anlass zu geben. Es fehlt hier so gut wie alle Formveränderung und Schwellung; das wesentlichste Symptom bleibt die Bewegungshemmung in der §. 244 erläuterten Weise und umschriebene Schmerzhaftigkeit. Wie bei allen Synovitiden vor allem die Umschlagsstellen der Kapsel die Ausgangspunkte der entzündlichen Veränderungen darstellen, indem gleich im Beginn hier die Gefäss Injection und -Neubildung, sowie die folgende pannöse Wucherung Platz greift, so finden wir auch an den Regionen des Gelenkes, wo diese Bezirke durchfühlbar sind, die Schmerzhaftigkeit besonders hervortretend.

§. 252. Gleich anfangs sind natürlich die verletzten Kapselparthien selbst auf directen Druck oder indirect bewirkte Spannung empfindlich, besonders leicht ist dies nachweisbar, wenn das Trauma analog dem Entstehungsmechanismus der gewöhnlichen Schulterluxation im Sinne der Abduction und Extension auf das Schultergelenk gewirkt

hat. Hier ist durch die specifische Empfindlichkeit beim Druck in die Achselhöhle die vorangegangene Kapselzerrung resp. Zerreissung objectiv nachweisbar. Gleichzeitig findet ausserordentlich häufig eine genauere Untersuchung, eine besondere Schmerzhaftigkeit bei Druck auf Tub. majus, welches durch Anstemmen an den oberen Pfannenrand gequetscht wurde. Es sind dies ja nur graduelle Abschwächung der Luxationssymptome, bei denen der ausgedehnte axillare Kapseliriss und die Tuberculumfractur so häufig zusammentreffen. Auf diese primäre Localisirung der Verletzung folgt dann bald die zum Theil nothwendige reparative Entzündung der verletzten Kapselparthien, so dass noch der Druck von der Achselhöhle und am Tuberculum, sowie an dessen benachbarten Bicepssulcus lange subjective Schmerzensäusserungen hervorruft, ohne dass wesentliche Schwellung oder Vorwölbung der Parthien zu erkennen wäre. Bei den Folgen directer Contusion finden sich die genannten Veränderungen vorwiegend an den prominentesten Schulterparthien, welche die Gewalteinwirkung parriren mussten: die unter dem Acromialdach gelegene Parthie des Humeruskopfes, anatomische Hals mit hier vorhandener Kapselumschlagstelle, Sulcus intertubercularis, Proc. coracoideus. Schwer ist hier der definitive Entscheid, ob durch die umschriebene Quetschung ein ostealer Entzündungszustand veranlasst ist, oder die Kapselinsertions- und Umschlagstelle das wesentlich zur Erkrankung veranlasste Gewebe darstellt. Im letzteren Falle tritt aber gleich anfangs die Bewegungshemmung sehr in den Vordergrund. Je nach der afficirten Parthie der Synovialis finden wir bestimmte Phasen, besonders der Abduction und Rotation schmerzhaft; während über den Grad der Abductionshemmung der Patient meist durch die compensirende Drehung des Schulterblattes getäuscht bleibt, empfindet er die Rotationsstörung meist lebhaft. Besonders ist dies beim so häufigen Ergriffensein des Bicepssulcus der Fall: jeder Versuch einer ausgiebigen activen Rotation nach innen bei gleichzeitiger Extension erzeugt lebhafte Schmerzen und lässt den Arm schlaff herabsinken; es ist z. B. der Versuch, die Hand in gebeugtem Ellenbogen nach hinten zu führen, wie es bei mancherlei Bedürfnissen des täglichen Lebens so oft erforderlich ist, absolut nicht durchzuführen. Für die Abduction mit Flexion werden die mittleren Grade der Bewegung durch die Beweglichkeit der Scapula erzielt und nur die stärkere Erhebung — das Führen der Hand an den Kopf, besonders Hinterkopf, bleibt unmöglich. Bei diesen activen Bewegungsversuchen werden dann oft vom Patienten selbst die schmerzhaften Stellen genau den genannten Punkten in der Axilla, Bicepseinscheidung u. s. w. entsprechend angegeben. In späteren Stadien treten dann — oft schon nach wenigen Tagen — die entsprechenden Adductions-Contracturen auf, indem die schmerzhaften Bewegungen instinctiv vermieden werden und der Arm in möglichst wenig die verletzten Parthien in Anspruch nehmender Mittellage fixirt gehalten wird. Wirkliche Deviationen treten, wie wir sahen, nur durch weitere Complicationen auf.

§. 253. In andern Fällen finden wir bei völliger Integrität aller genannten Orientirungspunkte neben der functionellen Störung lediglich eine specifische Schmerzhaftigkeit und auch mässige Schwellung am Sulcus intertubercularis. Es sind dann entweder nachweisbare Zerrungen

der Bicepssehne durch hyperextendirende Rotation u. dergl. vorausgegangen oder auch Ueberanstrengungen durch forcirte Muskelaction, die speciell den Biceps in Anspruch nahm. Wir finden dann auch meist eine mässige Contractur des M. biceps und Beugestellung des Ellenbogens und dementsprechend bei gleichzeitiger Streckung in Schulter und Ellenbogengelenk Schmerzhaftigkeit am Humeruskopf dem Sulcus intertubercularis entlang. Bei der activen Beugung im Ellenbogen, behufs Herbeiführung einer isolirten Bicepscontraction, ist daran zu erinnern, dass nur bei supinirtem Vorderarme der Biceps gespannt ist und nun allein als Beuger wirkt, während bei pronirtem Vorderarme der Brachialis der Flexion vorsteht. Solche isolirt die Bicepseinscheidung betreffenden Schädigungen und deren Folgen sind mehr als Sehnenscheidenentzündungen aufzufassen, da oft die übrige Kapsel absolut unbetheiligt bleibt. Andrerseits darf nicht übersehen werden, dass von ihnen aus per continuitatem leicht pannöse oder serofibrinöse Synovitiden des Schultergelenkes eingeleitet werden, wie es bei Vernachlässigung des Ausgangspunktes der Erkrankung häufig genug geschieht.

§. 254. Während die seröse und pannöse Omarthritis wesentlich nur durch den oft verschleppten Verlauf und den functionell störenden Ausgang Bedeutung gewinnen, ist die granulöse und fungöse Gelenkentzündung der Schulter meist perniciöser Natur durch die immer erfolgende locale Destruction und oft genug auch durch die allgemeine Infection.

Am Schultergelenke geht die granulöse Entzündung im Gegensatze zu der granulösen Coxitis meist nicht von der Gelenkepiphyse, sondern von der Synovialis aus.

§. 255. Die primärosteale Omarthritis granulosa zeigt sich typisch als die von Volkmann besonders genauer untersuchte Caries sicca. Dieser Name ist trotz des Contradictum in adjecto beibehalten für die eigenthümliche Form der granulösen Osteomyelitis des Humeruskopfes, welche ohne Tendenz zur Eiterung, zum raschen Schwund der Knochensubstanz führt, während die Synovialis erst secundär von den Umschlagstellen aus zu pannöser Infiltration oder granulöser Destruction gelangt. Während die Erkrankung pathogenetisch nur ein Seitenstück zu den primär ostealen Cubitalarthritiden und Coxitiden bietet und wenn auch seltener doch vorkommenden Falls eben so wie diese theils zur localen Eiterung, theils zur allgemeinen Tuberculose führen kann, so gewinnt das klinische Bild thatsächlich manches auffallende, so dass eine Bezeichnung, welche eben den osteomyelitischen Zerfall ohne merkliche Eiterung hervorheben soll, ihre Berechtigung hat. Unter oft sehr heftigen Schmerzen in der Schulter, die zu heftigen Neuralgien im Arme ausarten, tritt ohne locale Schwellung vielmehr mit meist auffallend rasch zunehmender Abmagerung der Schulter und merkbarem Einsinken der Gelenkgegend und bei wechselnder Druckempfindlichkeit an der Circumferenz des Oberarmkopfes — besonders von der Achsel nachweisbar — zunehmende Bewegungsstörung ein. Doch sind alle Störungen immerhin derartig wechselnd, dass zumal Fieberbewegungen oft nur höchst sporadisch sich einstellen und

die sonst gesunden Patienten sich zur Behandlung ihrer „rheumatischen" Beschwerden erst präsentiren, wenn die Palpation bereits einen wesentlichen Schwund des Gelenkkopfes erkennen lässt. Dieser tritt nämlich auffallend rasch in dem Grade ein, dass eine erhebliche Verschiebung die Folge ist.

§. 256. Volkmann definirt das Wesen der Erkrankung als „eine meist ziemlich acut verlaufende entzündliche Atrophie der Knochen und besonders ihrer Gelenkenden, welche ohne alle Eiterung durch ein spärliches sehr festes und relativ gefässarmes Granulationsgewebe in der Form unregelmässiger buchtiger Excavationen von der Fläche herannagt und zerfressen werden, so dass bei intacten Hautdecken, ohne Geschwulst und Fistelbildung, nach und nach die beträchtlichsten Defecte geschehen. Die gewöhnlichen äusseren Anzeichen inwendig vorsichgehender Knochenzerstörung fehlen hier ganz. Die Caries sicca scheint vorwiegend in der Zeit vom Beginne der Pubertät bis gegen Mitte der dreissiger Jahre hin zur Entwickelung zu kommen; sich selbst überlassen pflegt dieselbe innerhalb eines Zeitraumes von 1 bis 2 Jahren mit einer sehr festen Ankylose auszuheilen." Nach diesen Bestimmungen werden wir das klinische Bild sowohl wie auch den pathologischen Process nicht mit der fungösen Gelenkentzündung des Schultergelenkes jugendlicher Individuen zusammenwerfen, die wie an allen Gelenken so auch hier als Ausdruck localisirter oder allgemeiner specifischer Infection vorkommt und ebenfalls zu ostealen Destructionen führt. Diese führt indess erstlich bald zur Suppuration, Abscess- und Fistelbildung, andrerseits giebt sie gerade auch an der Synovialis zu Eruptionen Anlass, während bei der sog. Caries sicca die Suppuration die Ausnahme bildet und die Synovialis auf dem Wege trockner Granulationswucherung zu festem Gewebe schrumpft, so dass schliesslich eine völlige Obliteration der Gelenkhöhle resultirt.

§. 257. Diesem Vorgange entsprechend stellt sich der Kopf des Oberarmes mehr und mehr nach einwärts, so dass bei der rapiden Volumsabnahme desselben, der Abflachung der Schultergegend, der Prominenz des Acromialdaches, der Fixation des Armes in mässig abducirter Stellung das Bild auffallend dem der Luxatio subcoracoidea ähnelt. Fig. 99 zeigt, wie bei vorgeschrittener Caries sicca vom Gelenkkopfe nur noch ein unregelmässig begrenzter Stumpf vorhanden ist, dessen Oberfläche durch die hineinwuchernden Granulationen weiter und weiter corrodirt mit lacunären Defecten besetzt ist. Ist solcher Rest eines Gelenkkopfes an die Pfanne angepresst, durch die Schrumpfung der Synovialkapsel und der intermediären Wucherung das Gelenk fast obliterirt, so muss natürlich im äusseren Relief auch die Gelenkgegend auffallend eingesunken sein und wird die Prominenz des Acromialdaches durch die frühzeitige Muskelatrophie noch stärker sichtbar. Dabei fehlt zum Unterschiede von einer reellen Subluxation eines normal gestalteten Humeruskopfes die von der Achselhöhle aus fühlbare Prominenz.

§. 258. Die tuberculöse Gelenkentzündung mit Bildung fungöser Granulationen, Destruction der Synovialis und der Gelenk-

enden sowie den massigen parasynovialen Infiltrationen und Granulationen treffen wir am Schultergelenk verhältnissmässig selten. Wo es

Fig. 99.

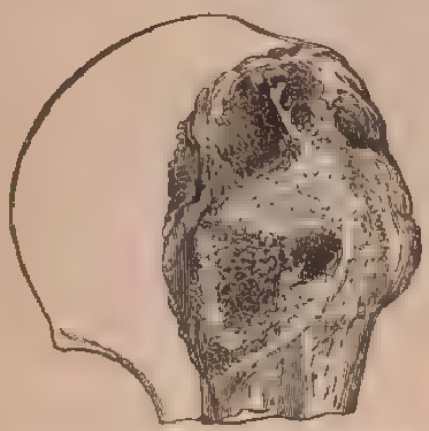

Caries sicca am Oberarmkopfe (Volkmann.)

zur fungösen Omarthritis mit Abscedirung kommt, handelt es sich bei jugendlichen Individuen meist nicht um primäre Synovialtuberculose, sondern um primäre Eiterung an der diaphysaren Proliferationszone mit secundärer Gelenkaffection. Da die Epiphysengrenze beim Schulterkopfe in toto extracapsulär gelegen ist, so ist es erklärlich, wie die Mehrzahl der so häufigen traumatischen Entzündungen und Eiterungen der oberen Epiphysengrenze des Humerus zu Schaftnekrosen führen, ohne zu einer Betheiligung des Gelenkes Anlass zu geben; in einer Reihe von Fällen sehen wir aber doch früher oder später das Gelenk mit ergriffen werden und zur Perforation und eitrigen Zerstörung gelangen (vergl. § 212).

§. 259. Diese Entzündungen an der oberen Epiphysengrenze des Humerus haben ätiologisch und in ihren Verlaufs- wie Ausgangsformen manches eigenthümliche. Wir sahen, dass traumatische Lösungen der oberen Humerusepiphyse bei der manuellen Entwickelung inter partum nicht selten sich ereignen, nicht weniger selten treten im folgenden Kindesalter traumatische Epiphysenlösungen (richtiger epiphysäre Diaphysenfracturen) ein unter Gewalteinwirkungen, die im späteren Leben Luxationen zu Wege bringen; ferner sehen wir schon von der Fötalperiode her entzündliche Processe sich gerade an dieser Epiphysengrenze abspielen, wie andererseits die infectiöse Osteomyelitis in der Wachsthumsperiode sich mit Vorliebe hier localisirt. Sowohl also für traumatische Entzündungen wie für specifische Entzündungsprocesse bietet die Epiphysengrenze des Humeruskopfes eine Prädilectionsstelle, die theils Diaphysennekrosen, theils secundäre Gelenkerkrankungen zur Folge haben.

§. 260. Ueber die bereits in der Fötalperiode an der Epiphysengrenze zum Austrag kommenden specifischen Entzündungsformen haben

Wegner's Untersuchungen über die hereditäre Knochensyphilis bei jungen Kindern uns Aufschluss verschafft. Die Osteochondritis an der Ossificationslinie der Röhrenknochen bei syphilitisch inficirten Kindern findet sich auch nicht selten am Humeruskopfe localisirt und Fig. 100 zeigt, wie durch solchen Process eine förmliche Dehiscenz an der Knorpelgrenze auftreten kann. Bei solcher Structurveränderung wird dann die geringfügigste Gelegenheitsursache zur Epiphysenlösung führen, nachdem eben durch die specifische Granulationswucherung an der Ossificationsgrenze die Lockerung veranlasst ist. Aus solchen bei Sectionen erwiesenen vorgeschrittenen Formen lässt sich die Thatsache abstrahiren, dass ihre Vorstadien im klinischen Bilde häufig werden übersehen werden und gewiss manche Fälle multipler Epiphysenlösungen inter partum und im folgenden Kindesalter auf die specifische Prädisposition dieser Regionen zurückzuführen ist. Andererseits werden auch von solchen Granulationswucherungen an der Knochenwachsthumszone Processe eingeleitet werden, die die Epiphyse und das Nachbargelenk in Mitleidenschaft ziehen (Fig. 101).

Fig. 100

Syphilitische Chondritis an der Humerusepiphyse, zur Lockerung und Spaltbildung a an der Epiphysengrenze führend. Hanau.

Fig. 101

Entzündliche Epiphysenlösung am Humerus. Vorgeschrittene Diaphysenkrose, begleitende Epiphysengranulation. Fremacher.

In den schlimmeren Verlaufs- und Ausgangsformen wird dies oft durch den operativen Eingriff klargelegt. Wir sehen eine ganze Reihe von Schultergelenksresectionen ausgeführt, bei denen die zur Operation auffordernde Gelenkeiterung zweifellos von einer primären Vereiterung an der Epiphysengrenze fortgepflanzt war. Gerade bei der angeblich ersten Schultergelenksresection von White stellt sich bei genauerer Untersuchung heraus, dass es sich lediglich um eine Osteomyelitis der Diaphysengrenze mit Epiphysenlösung gehandelt hat und das entfernte Stück das obere Diaphysenende betrifft. Solche Irrthümer in Betreff der Diagnose einer Schultergelenkentzündung oder einer Osteomyelitis der Epiphysengrenze sind dann noch mannigfach vorgekommen,

und wenn auch an den betreffenden Resectionspräparaten der Nachweis des Erkrankungsheerdes leicht zu führen ist, so ist im klinischen Bilde oft die Differentialdiagnose schwierig. Immer aber werden wir bei jugendlichen Individuen an die primäre Erkrankung der Ossificationslinie zu denken haben, die bei ihrer völligen extracapsulären Lage seltener auch nur eine mittelbare Gelenkaffection bedingt.

§. 261. Selbst bei den acuten Vereiterungen an dieser Stelle, zu denen die infectiöse Osteomyelitis häufig genug Anlass giebt, bleibt das Gelenk in der Regel unbetheiligt und finden die Nekrosen regelmässig in grösserer oder geringerer Ausdehnung an der Diaphyse ihren Ablauf. Solche scheinbar zum Gelenke führende Fisteln findet man an der Schulter überaus häufig bei Kindern oder aus der Kindheit mit herüber genommen. Ausnahmslos handelt es sich hier um traumatische oder primär-infectiöse Osteomyelitis an der Ossificationszone, die zur Eiterung, Abscedirung und Fistelbildung führte und bei der Sondirung der oft multiplen Fistelgänge leicht die diaphysäre Nekrose erkennen lässt.

Ungleich seltener kommt es zu osteomyelitischen Heerden im Humeruskopf, die zur Abscedirung oder Sequesterbildung führen. Meusel beschreibt einen solchen Fall von Resectio humeri wegen centralem Abscess im Humeruskopfe. Für solche Fälle, wo die Sonde in die Gelenkkörper selbst eindringt, ist in Betreff der Differentialdiagnose, ob Humerus oder Scapula den Heerd birgt, die einfache Sondirung oft täuschend.

§. 262. Sehr verwerthbar bietet sich dann sowohl die Percussion der in Frage zu ziehenden Knochenabschnitte nach der Lücke'schen Methode, als sich auch die von Nélaton angegebene Percussionsmethode diagnostisch brauchbar bewährt: Dolbeau machte z. B. bei Vereiterung des Humero-Scapulargelenkes die Resection des Humerus. Es waren hier mehrere Fisteln vorhanden, die die Sonde auf entblössten Knochen führten, ohne dass die Richtung der Sonde mit Bestimmtheit angezeigt hätte, ob der entblösste Knochen dem Caput humeri oder der Scapula angehörte. Führte man nun eine Metallsonde in die Fistel und percutirte den Knochen mit dem Sondenknopfe, so hörte das angelegte Ohr am unteren Winkel der Scapula das Percutiren sehr viel weniger deutlich, als am Cubitalende des Humerus; die Resection belegte die Richtigkeit der hieraus gefolgerten Nekrose des Humeruskopfes.

§. 263 u. 264. Der Ausgang aller Nekrosen des oberen Diaphysenendes nach solchen Osteomyelitiden der Ossificationszone bleibt trotz oft immenser Ausdehnung (vergl. §. 211) meist ein günstiger, indem prompte Knochenneubildung für eine Herstellung von Form und Function sorgt. Nur gerade die kleinen Grenznekrosen sind oft sehr protrahirt und lassen lange Fistelgänge bestehen. Wir stehen dann solchen permanenten Fisteln, welche auf minimale nekrotische Heerde führen, an den Schulterepiphysen der Kinder um so zweifelhafter gegenüber, als directe eingreifende Operationen wegen stärkerer Verletzung der Knochenwachsthumszone verpönt gelten müssen. Schon

die Entzündungen und Eiterungen an und für sich können, sobald sie die obere Ossificationszone des Humerus betreffen, eine erhebliche Störung des Längenwachsthums des Oberarmknochens bedingen. Fig. 102 a und b zeigt eine wie auffallende Differenz in Folge solcher Wachsthumshemmung an der Epiphysengrenze die Oberarme nach vollendeter Wachsthumsperiode bieten können, wenn die Störung

Fig. 102 a. Fig. 102 b.

Hemmung des Längenwachsthums des Humerus nach Vereiterung an der oberen Epiphysenlinie
a Gesunder Arm, Länge 32,5 Ctm. b Erkrankter Arm, Länge 23 Ctm. (Heynold).

im Kindesalter eingriff. Zu den früher von mir (v. Langenbeck's Archiv Bd. XXII) zusammengestellten Fällen solcher Hemmung des Längenwachsthums kann ich neuerdings ausser dem abgebildeten noch zwei eigene Fälle hinzufügen; bei beiden handelt es sich um partielle Nekrose an der oberen Epiphysengrenze des Humerus. In dem einen Falle liegt Betheiligung und Ankylosirung des Gelenkes vor, hier beträgt bei dem jetzt 10jährigen Mädchen die Längendifferenz nach 4jährigem Bestehen des Processes 4 cm. Im zweiten Falle beträgt bei kräftigster sonstiger Entwickelung der Unterschied 10 cm bei dem 21jährigen jungen Manne mit Beginn der Erkrankung im 6. Jahre und erster Sequesterextraction mit nachfolgender Heilung vor 10 Jahren. Hemmung des epiphysären Längenwachsthums bei völligem Ungestörtsein des periostalen Dickenwachsthums sind die Folgen der Störungen an der Ossificationszone. Dieselben ergeben sich an der oberen Humerusepiphyse so auffallend, da diese vorwiegend dem Längenwachsthum des Oberarmes vorsteht, während an der cubitalen Zone frühere Ossification und weniger ergiebige Wachsthumsleistung vorliegt und

daher hier sich ereignende Destructionen wenig für das Gesammtwachsthum in Betracht kommen (Vogt).

§. 265. Bei allen durch solche Nekrosen an dieser Gegend bedingten Eingriffen müssen wir auf behutsamste Schonung der diaphysären Ossificationszone und des Intermediärknorpels Bedacht nehmen. Seltener kommt es hier zu Osteitiden an der Epiphysen-Grenze, welche ohne eitrige Destruction zur Wachsthumshemmung führen. Ollier hat unter dem Namen der „Periostite albumineuse" eine besondere Form der Knochenentzündung bezeichnet, die bei jugendlichen Individuen an dem unteren Diaphysenende des Femur und dem oberen des Humerus vorkommen, vor der Ossification der betreffenden Epiphysenknorpel und unter Absetzung eines klebrigen, synoviaähnlichen Exsudats unter den Periost, ohne Eiterung verlaufen. Poncet sah einen solchen Fall in der Nähe der Schultergelenke sich abspielen, wo nach dreimaliger Punction, ohne Eiterung, Heilung erfolgte, jedoch später Wachsthumsstörung sich zeigte.

Nach allem diesem ist es erklärlich, wie in nicht vorgeschrittenen Stadien der genannten, im Schultergelenke und in der Nähe desselben sich abspielenden ostealen und synovialen Entzündungen, die sofortige Entscheidung in Betreff des jeweiligen Zustandes des Gelenkes im gegebenen Falle nicht leicht ist, und nur die genaueste Untersuchung und Controle, bei manchen Formen, besonders denen mit chronischem Verlaufe, definitiven Aufschluss giebt.

§. 266. Zu den Schultergelenksentzündungen mit durchaus schleichendem Verlauf gehört die an der Schulter überaus häufige Arthritis deformans. Diese als „Malum senile" κατ' ἐξοχήν bezeichnete deformirende Gelenkentzündung, findet sich am Schultergelenke bei Individuen, die zur Gruppe der Greise gerechnet zu werden absolut noch keinen Anspruch erheben. Selbst bei völliger Integrität — sogar des Hüftgelenkes — finden wir im Schultergelenke schon vorgeschrittene Stadien der chronischen Panarthritis, die dann erst im Laufe der Zeit sich als wirkliche Polypanarthritis documentirt. Gerade aber am Schultergelenke werden auch die Initialstadien der Synovial- und Knorpelveränderung um so lebhafter vom Patienten empfunden, als schon mässige Bewegungsstorungen dieser Gelenkverbindung, zumal so bald sie mit Schmerzen einhergehen, auch sich bald als Beschränkung für die freie Gebrauchsfähigkeit von Arm und Hand kund geben. Doch stehen die subjectiven Bewegungsstörungen und Beschwerden absolut in keiner constanten Proportion zu dem Grade der pathologischen Alteration des Gelenkes, vielmehr sind meist gerade die anfänglichen Veränderungen von viel erheblicheren momentanen Schmerzempfindungen und functionellen Störungen begleitet, wie die vorgeschrittensten Formen. Da bei dieser Form der chronischen Gelenkentzündung der Process der Atrophie und Neubildung an Knorpel- und Knochengewebe gleichzeitig sich abspielt, Knorpelzerfaserung und synoviale Schrumpfung mit papillären Hypertrophien und tuberösen Excrescenzen wechseln, so mag je nach dem örtlichen Vorwiegen des einen oder anderen Vorganges die subjective Störung gleichmässig variiren.

7. Im äusseren Bilde auffällig erscheint fast immer die
hme des Oberarmkopfes, die trotz der Atrophie der be-
Weichtheile der Schulter eine Abflachung derselben nicht
kommen lässt. Vielmehr ist meist unter dem geschwundenen
er der umfangreiche Oberarmkopf leicht zu umtasten und
bei dem Versuch rotirender Bewegung ausgiebige Crepi-
einungen dar. Diese Reibegeräusche rühren theils von
folgenden Abschleifung der Gelenkflächen, theils von den
und knöchernen Protuberanzen her, zu denen sich schon früh
novialen Zottenwucherungen entstehende freie und gestielte
er hinzugesellen. Letztere sind, wie Fig. 103 zeigt, im

Fig. 103.

mus im Schultergelenk mit reicher synovialer Zottenwucherung, Bildung gestielter
elenkkörper. An der Gelenkfläche Abschleifung und Bildung massiger Stalaktiten
(Weichselbaum).

lenk oft in grösster Anzahl und umfangreicher Entwickelung
und können je nach ihrer Lage momentane Bewegungs-
t bedingen. Fast regelmässig finden wir, dass nach längerer
anfänglichen Bewegungen erschwert erscheinen, während bei
g der activen Bewegung eine freiere Mobilität erzielt wird,
en ein Abschleifen der frischen Prominenzen bedingt, neben
r Vermehrung intrasynovialer Flüssigkeit.

Erscheinungen, welche gewöhnlich unter der Rubrik des
en Gelenkrheumatismus subsummirt werden, haben meist
enten Gelenkrheumatismus absolut nichts zu thun und gehen
ausnahmsweise gerade aus einer Localisation der Polyarthritis
acuta hervor. Meist handelt es sich um Residuen älterer
her seröser, pannoser Omarthritis oder deren Uebergang zur
den Gelenkentzündung. Häufig genug eben finden wir diese
Theil unbeachteten Verletzungen, besonders Distorsionen des
lenkes sich entwickeln oder auch secundär nach vorangehender
g der Hand- und Fingergelenke auftreten.

§. 268. Auffällig und für eine Gruppe specifischer Bewegungsstörungen des Armes ätiologisch wichtig bleibt bei der deformirenden Omarthritis die so häufig vorkommende intensive Betheiligung der Bicepssehne an dem degenerativen Process. Nicht selten kommt es

Fig. 104.

Usur des langen Kopfes des Biceps (Rapp).

zu einer hochgradigen Usur des langen Kopfes des Biceps, die über die Grenzen des intracapsulären Verlaufes hinaus sich erstreckt.

Fig. 104 zeigt, wie solche Zerfaserung der Sehne zu einem wirklichen Defect in der ganzen Continuität des Sehnenstranges führen

kann. Wie bei der Arthritis deformans überhaupt neben den Proliferationsvorgängen an der Synovialis, dem Knorpel und den Knochen, die zu Neubildung von Knorpel und Knochengewebe an den Rändern der Gelenkflächen und in der Kapsel führen, die Resorption des Knorpels, Zerfaserung desselben, wie auch der fibrösen Theile des Gelenkes neben einander hergehen, ebenso sehen wir auch an der zerfaserten Bicepssehne das untere Ende verjüngt und mit der Scheide verwachsen, während das obere pinselförmig zerfasert zum Theil kolbig verdickte Enden zeigt, wie sie beim Auswachsen der normalen Sehnenelemente zu erwarten sind (Rapp). In anderen Fällen zeigten sich partielle Zerfaserungen und Verwachsungen des extracapsulären Theiles mit dem Tuberculum majus (Adams, Gurlt, Canton, Gruber).

Da alle solche in vorgeschrittenster Form bei anatomischer Untersuchung gefundenen Destructionen selbstredend auch ihre mannigfachsten Vorstadien haben müssen, so werden wir aus derartigen Befunden entnehmen können, wie im klinischen Bilde der chronischen deformirenden Omarthritis die Bicepsfunction früh eine wesentliche Störung erleidet, die bisweilen mehr augenfällig ist und subjectiv mehr empfunden wird als die Deformationen der Synovialis und der Gelenkflächen. Es ist dies um so mehr der Fall, als die Insufficienz freier Bicepsaction nicht nur bei den Bewegungen des Schultergelenkes, sondern auch bei activer Beugung und Streckung des Ellenbogengelenkes zum Ausdruck gelangen muss. Es kommen Fälle zur Beobachtung, bei denen lange Monate die functionelle Störung im Bereiche des Biceps derartig in den Vordergrund tritt, dass man, zumal bei localer Druckempfindlichkeit im Sulcus intertubercularis, lediglich eine hier sich abspielende tendovaginale Affection vor sich zu haben glaubt. Es kommen nun zweifelsohne häufig genug nach Verdrehungen und Ueberanstrengungen solche chronischen Entzündungen gerade an der Bicepseinscheidung vor (vergl. §. 251), immer aber werden wir prognostisch an der Thatsache festhalten müssen, dass eben auch sie bei der Polypanarthritis ein wesentliches Punctum minoris resistentiae des Schultergelenkes darstellt, an dem oft vorgeschrittene Destructionen zu Tage treten.

§. 269. Die **Behandlung** der Schultergelenksentzündung hat für das acute Stadium verschiedenster Form an erster Stelle die zweckmässige Ruhestellung des Gelenkes ins Auge zu fassen. Es kommen hier in der Ausführung der Immobilisirung der fixirende Verband und die Distraction des Gelenkes durch permanente Extension neben einander in Frage.

§. 270. Der Anwendung der permanenten Extension behufs Distraction des Oberarmkopfes von der Cavitas glenoidalis scapulae steht durchaus keine technische Schwierigkeit in der Ausführung im Wege, vielmehr ist die Einrichtung derselben sowohl für die Ruhelage des Patienten, als auch für den Fall des Aufstehens und Herumgehens durchaus nicht umständlicher zu arrangiren, wie die für die Coxitis so viel verwandte permanente Extensionsvorrichtung.

Liegt der Kranke im Bett, so wird die Extensionsvorrichtung mittelst Heftpflasteransa am Oberarme befestigt, und läuft die Schnur

des den Zug ausübenden Gewichtes über die am Fussende des Bettes befestigte Rolle, während der Arm auf einem Spreukissen fest gelagert ist und vermittelst eines durch die Achselhöhle gezogenen Gummischlauches, der am Kopfende des Bettes in zweckmässiger Weise befestigt ist, die Contraextension ausgeübt wird.

Soll der Patient herumgehen, so kann die Extensionsvorrichtung am Arme in der Weise, wie Fig. 105 zeigt, bleiben, nur die Contraextension muss in der Weise arrangirt werden zur sicheren Fixation der Scapula, dass eine Achselkrücke an einem ledernen, durch Stahl-

Fig. 105.



Vorrichtung zur Distraction des Schultergelenkes durch permanente Extension mittelst Heftpflaster Ansatz und Gewicht. Der Gegenzug mittelst Achselkrücke welche sich auf einen Beckengurt stützt, ist nicht angedeutet. (Hamilton)

Fig. 106.

Lonsdale's Schiene mit stellbarer Achselkrücke zur permanenten Extension am Humerus.

einlage gefestigten Beckengurt ihre untere Unterstützung gewinnt. Mit solcher Extensionsvorrichtung, die leicht zu improvisiren, kann Patient ungenirt herumgehen. Complicirtere Vorrichtungen zur permanenten Distraction des Schultergelenkes, wie sie nach den von Lonsdale, Martin, Gussenbauer angegebenen Extensionsapparaten für Fractura colli humeri (vergl. Fig. 106) construirt werden können, sind durchaus nicht wirksamer und bequemer, wie die auch hier leicht anwendbare Gewichtsextension.

§. 271. Die Indication zur Verwendung der permanenten Extension bei Schultergelenksentzündung dürfte aber relativ selten gegeben

sein. Es liegen hier die Verhältnisse gerade umgekehrt wie beim Hüftgelenke. Während wir bei der Coxitis durch die Distraction der Beugecontractur entgegenarbeiten und die Verschiebung des Schenkelkopfes nach aufwärts und hinten verhüten, würden wir bei den meisten Formen der Omarthritis durch unseren Zug gerade die bei vorhandenem Erguss, Kapselausdehnung und Gewebslockerung durch die Schwere des Armes und den Muskelzug sich einleitende Deviation des Oberarmkopfes nach abwärts begünstigen, ja vielleicht hervorrufen. Es könnte also nur bei einzelnen Fällen pannöser Omarthritis oder ostealer Destruction in gewissen Perioden der Kapselschrumpfung, Verlöthung oder Decubitus der aneinander gepressten Gelenkflächen ein Nutzen von der Distraction zu erhoffen sein. Aber auch für solche Verhältnisse wird eine anderweitige Immobilisirung in veränderter Stellung des Oberarmes bei weitem zweckmässiger gelten müssen (§. 273).

§. 272. Die Immobilisirung des Schultergelenkes bei bestehender Entzündung desselben geschieht am besten in mässiger Adductionsstellung durch Anlegung des Oberarmes an den Thorax und Unterstützung des Ellenbogens, um den durch die Schwere der Extremität ausgeübten Zug auf die Gelenkverbindung auszuschalten. In manchmal genügender, wenn auch wenig vollkommener Weise ge-

Fig. 107.

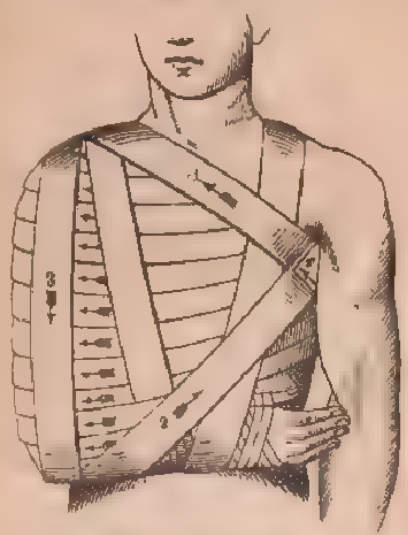

Desault'scher Verband

Fig. 108.

Velpeau'scher Verband

schieht dies durch einfache Lagerung des Vorderarmes und Ellenbogens in eine Mitella, während man die Abduction durch einige quer um Thorax und Oberarm geführte Bindetouren verhindert. In sicherer Weise geschieht die Ruhestellung durch einen Contentivverband mit Benutzung der von Desault und Velpeau angegebenen Führung der Bindetouren, die neben der Immobilisirung des Gelenkes zugleich eine

Erhebung des herabsinkenden Armes erzielen (Fig. 107 und 108). Die Achselhöhle, Arm und Brust werden mit Vaseline gefettet, in die Achselhöhle und auf die vordere Brustwand ein weiches Wattepolster gelegt, der etwas mehr als rechtwinklig im Ellenbogengelenke gebeugte Arm an die Brustwand derartig herumgelagert, dass die Hand in die Nähe der gesunden Schulter flach über der Mammargegend ruht, und nun durch abwechselnde schrage und circuläre, um Schulter, Brust und Arm geführte Touren einer Flanellbinde der durch sanften Druck unter dem Ellenbogen nach aufwärts geschobene Humerus fixirt; einige in gleicher Weise darüber geführte Wasserglasbinden- oder Gipsbindentouren genügen zur Vervollständigung des Contentivverbandes. Sehr zweckmässig kann man auch durch entsprechende Bindentouren mit Freilassung der Schultergegend (Fig. 109) eine gleiche Fixation

Fig. 109

Freilassung der Schulter (Chassaignac)

Fig. 110.

Ruhestellung des Schultergelenkes mittelst Gummibindentour.

und Unterstützung erzielen. In bequemster Weise lässt sich dies auch durch Anlegung einer übersponnenen Gummibinde in zwei Touren nach Fig. 110 erreichen, wobei alle Kreuzungsstellen der Binde durch Sicherheitsnadeln festgesteckt werden. Wir gewinnen hierdurch eine sehr sichere, leicht änderbare und für den Patienten angenehme Fixationsweise, die zugleich die ganzen Parthien übersehen lässt und die Hautperspiration frei vor sich gehen lässt. Besonders bei stärkeren Damen erweisen sich in letzterer Hinsicht die circulär schliessenden Panzer unertraglich. Man legt für solche und ähnliche Fälle entweder eine Umwickelung in den 3 Touren, wie Fig. 110 zeigt, an, die mit breiter Flanellbinde (bis 15 Ctm. breit) gemacht wird, über die dann eine etwas schmalere Gips-, Wasserglas- oder stärkegetränkte Gazebinde gerollt wird, oder immobilisirt einfach durch eine solche Gummibinde. Die Hand ruht in einer Schlinge. Will man etwa den Oberarmkopf

in gewissem Sinne von der Cavitas glenoid. scapulae distrahiren, so kann man — wie bei Claviculafracturen — vor der Adduction des Armes an die seitliche Brustwand ein stärkeres Polster in die Achsel einschieben, um somit unter Umwandlung des Humerus in einen zweiarmigen Hebel über dies Hypomochlion den oberen kürzeren Hebelarm durch Adduction des unteren längeren energisch abduciren.

§. 273. Eine Fixation des Armes in einer anderen als mässig adducirten Stellung unter Benutzung der seitlichen Brustwand zur Anlagerung ist nur ausnahmsweise angezeigt. Ist stärkere Neigung zur Adduction durch die Entzündung gegeben, oder ist durch Kapsellockerung, synoviale oder osteale Destruction eine mediane Deviation oder Abwärtsgleiten des Oberarmkopfes eingeleitet, so kann immer durch zweckmässige Einlage entsprechender Polsterung in die Achselhöhle dieser Neigung entgegengetreten werden. Jedenfalls ist die Fixation in abducirter Stellung nur unter besonderen Umständen vortheilhaft, oder überhaupt zulässig. Abgesehen davon, dass sie in

Fig. 111.

Fixation des Schultergelenkes in mässiger Abduction, bei gleichzeitiger Compression der Gelenkgegend.

stärkerem Grade als dauernd einzuhaltende Position ausserordentlich lästig ist, würde bei eintretender Ankylose in solcher Haltung der Arm ja absolut unbrauchbar sein. Wir bevorzugen daher diese Haltung nur für kurze Zeit, behufs eines jeweiligen Stellungswechsels z. B. dann, wenn die Adductionscontractur stark ausgesprochen war und eventuell durch das Brisément beseitigt wurde. Der Verband wird dann am zweckmässigsten mittelst einer den Arm vom Thorax fernhaltenden Schiene ausgeführt, die nach Art des Middeldorpf'schen Triangels wirkt, und aus Gips, Hanf, Guttapercha, Pappe, Wasserglas und sehr leicht aus plastischem Filz hergestellt wird. Eine gelinde

Abduction empfiehlt sich für die Fälle, wo wir eine Compression des Schultergelenkes ausführen wollen, wie z. B. beim Hämarthros, acuter und chronischer Arthritis serosa. Nach guter Achselpolsterung legen wir hier eine Spica humeri an, unter der wir noch entsprechende Bandagen, Compressen, Priesnitz'schen Umschlag auf die Schulter bringen können und fixiren dann durch Mitella oder eine der genannten Bandagen den Arm am Thorax (Fig. 111). Die umgekehrte Haltung des Armes — starke Adduction bei gleichzeitiger Erhebung gewinnen wir durch den Sayre'schen Heftpflasterverband (Fig. 112). Doch besitzt derselbe — so vortrefflich er für die Schlüsselbeinbrüche ist — für die Fixation bei Gelenkentzündung keine Vorzüge vor den Fig. 109 und 110 abgebildeten.

Alle Verbände — ausgenommen die gut anschliessenden Contentivverbände — lassen, wenn sie auch in aufrechter Stellung des

Fig. 112

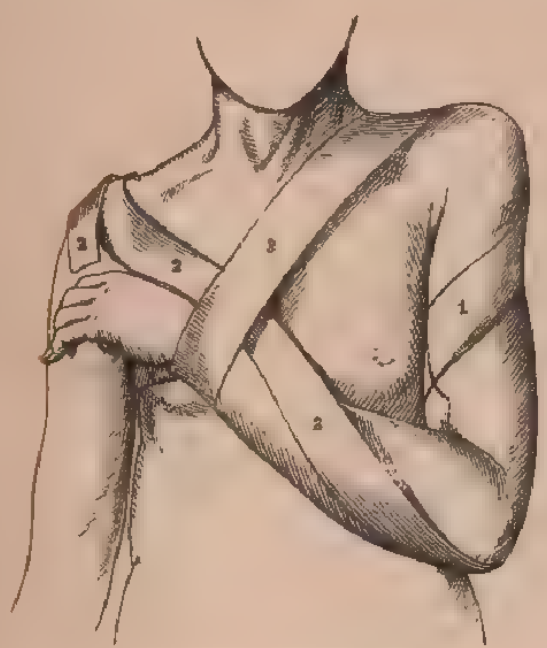

Sayre'scher Heftpflasterverband

Patienten sicher fixiren, doch eine mässige Bewegung zu Tage treten, sowie der Kranke sich hinlegt, da kaum ein Verband so fest schliesst, dass nun nicht beim Herabsinken der Schulter eine geringe Bewegung des Armes an dem Schulterblatt einträte. Bei acuten Entzündungen macht sich dies sehr empfindlich geltend. Der Arm der in der Mitella gut unterstützt fixirt war, sinkt beim Hinlegen nach hinten und diese Verschiebung erregt die heftigsten Schmerzen. Ueberall wo wir also nicht durch einen erhärtenden Verband für die sichere Lagerung des Armes in allen Stellungen gesorgt haben, müssen wir darauf halten,

bei der Lagerung den Arm — auch ausser der Befestigung am Thorax — in der Weise durch untergeschobene feste Kissen sicher zu legen, dass ein Herabsinken nach hinten verhütet wird.

Ausser der entsprechend zu modificirenden Fixation kommt für die acuten Entzündungen noch die energische Application der Eisblase auf die Schultergegend in Betracht. Gerade für diesen Zweck tritt der Vorzug der Verbände Fig. 109 und 110 zu Tage, bei denen trotz exacter Fixation doch die Schulter frei gelassen wird, während für die chronischen Formen die Massage, Compression, locale Wasserbehandlung und methodische active und passive Bewegung in den Vordergrund treten.

§. 274. Eine dauernde, wirksame Compression der Schultergelenksgegend auszuführen ist sehr schwierig zu bewerkstelligen, die gleichzeitig hierbei nicht zu umgehende Compression der Axillargegend und der in ihr befindlichen Gefässe und Nervenstämme lassen immer nur einen mässigen Grad des circulären Druckes, und selbst diesen nur auf beschränkte Dauer durchführbar erscheinen. Nach guter Polsterung der Achselgrube kann mittelst einer als Spica humeri angelegten Gummibinde eine mässige zeitweise Compression der Schultergegend zweckmässig ausgeführt werden, während der Arm selbst am Thorax fixirt gehalten wird (Fig. 111).

§ 275. Sehr wichtig für die Behandlung aller Formen der Schultergelenksentzündung bleibt die Wahl des richtigen Termines und der richtigen Methodik der activen und passiven Bewegungen im Gelenke. Die Zeiten des Dogmas von der absoluten Immobilisirung jedes entzündeten Gelenkes, usque ad finem, sind ja glücklich vorüber; wohl kein Gelenk wird so sicher unwiederbringlich zur Ankylose geführt, bei längerer Immobilisirung, wie das Schultergelenk, und ist daher gerade bei ihm eine frühzeitig methodisch geleitete passive Bewegung unumgänglich nöthig, wenn überhaupt eine Prognose functioneller Restitution begründet sein soll.

Die Bewegungen werden in der Weise ausgeführt, dass mit der einen Hand, welche auf die Schulter flach aufgelegt wird, die Scapula fixirt wird, und zugleich die Excursionen des Schulterkopfes controlirt werden, während die andere Hand durch Umfassen des im Ellenbogen flectirten Vorderarmes, die Bewegungen im Sinne der Ab- und Adduction, Extension und Flexion, und vor allem Rotationen ausführt. Die in mässiger Stärke passiv ausgeführten Rotationen sind die wichtigsten Uebungen, da sie bei vorsichtiger Ausführung nie schaden können, selbst noch floride Entzundung vorausgesetzt, und doch in energischster Weise der Schrumpfung und Verdickung pannöser Wucherung, der Bildung fibroser Adhärenzen entgegenwirken, eventuell dieselben zerstören und arthrodiale Excrescenzen und Rauhigkeiten abschleifen, ohne Zerrung und Druck an Kapsel und Gelenkflächen zu erzeugen. Durch die regelmässige Wiederholung solcher Rotationen können wir allein das Ausbleiben der Ankylose verhüten. Ihre methodische passive Ausführung ist um so mehr geboten, als eine active rotirende Bewegung unter keinen Umständen von den Patienten sicher ausgeführt werden kann; auch der gelehrigste Kranke glaubt aus-

giebige Drehungen mit seinem Arm im Schultergelenke vorzunehmen, während er lediglich Verschiebungen des Schulterblattes und Oberkörpers vornimmt; es gilt hier dasselbe, was wir für die Abduction bereits hervorhoben. Soll diese durch Erhebung des Armes ausgeführt werden, so muss die Scapula mit einer Hand fixirt gehalten werden, da ohne diese Controle ebenfalls nur Drehungen des Schulterblattes am Rücken, bei völliger Fixation des Humeruskopfes und der Gelenkpfanne vorgehen.

Der meist rasch auftretenden Muskelatrophie, die besonders eben im Deltoides früh auftritt, muss früh durch locale Faradisation entgegengetreten werden.

Es erfordern also die Schultergelenksentzündungen ausser den für alle Gelenkentzündungen geltenden therapeutischen Normen noch mannigfache specielle Berücksichtigungen, wenn man nicht von vornherein auf erhebliche functionelle Störung gefasst sein will.

§. 276. Für die destructiven Formen der Omarthritis, der fungösen Synovitis, der granulösen Myelitis, des Humeruskopfes, sowie beim Eintritte einer Eiterung einer acuten traumatischen oder infectiösen Synovitis kommt in erster Linie die möglichst frühe Resectio humeri in Frage.

Die leichte Ausführbarkeit der Schulterresection, die prompte Heilung und gute functionelle Chancen werden heutzutage dieser Operation ein viel grösseres Terrain bei allen diesen malignen Formen der acuten und chronischen Schultergelenkentzündung gewinnen, als sie thatsächlich noch bis heute besitzt. Das functionelle Endresultat gerade der Humerusresection wird unter allen diesen Verhältnissen um so schlechter, je längere Zeit verstreicht. Ist der Deltoides atrophisch, weder activ functionsfähig, noch auf den Inductionsstrom reagirend, so kann eine Resection nur noch eine Beseitigung des Krankheitsheerdes schaffen, eine functionelle Restitution ist unmöglich. Oft ist dann eine partielle Resection oder das Evidement der localen Heerde vorzuziehen, da auf ausgedehnte Resection jetzt unweigerlich eine Schlottergelenkverbindung folgt, die bedeutend störender für die Gebrauchsfähigkeit von Arm und Hand ist, wie die festeste Ankylose. Aus diesem Grunde wird also aus functionellen Gründen die Schulterresection besser unterbleiben, wo sie durch die Gelenkerkrankung an und für sich sehr wohl gerechtfertigt wäre. Es gilt dies vor allen auch von den Schultergelenkentzündungen bei Kindern. Da ohne consequente Nachbehandlung nach der Resection sehr leicht Schlotterverbindung zwischen Humerus und Scapula eintritt, so werden wir in einem Alter, wo von methodischer activer Bewegung gar keine Rede sein kann, eine Resection nur gerechtfertigt halten, wenn passive Bewegung und Erhaltung der Muskelcontractilität durch Electricität für Monate garantirt ist: eine Nachbehandlung, die doch schliesslich nur ausnahmsweise gesichert ist.

Der ausgedehnten Schulterresection bei Kindern wegen eitriger oder destructiver Gelenkentzündung tritt noch die triftige Contraindication entgegen, welche aus der Möglichkeit einer durch die Operation hervorgehenden Hemmung des Knochenwachsthums sich herleitet. Wird bei der Decapitation die obere Epiphysenlinie lädirt, so findet

an diesem für das Längenwachsthum wichtigsten Bezirk frühe Ossification statt und das Längenwachsthum des Oberarmes ist sistirt, so dass schliesslich eine erhebliche mit den Jahren zunehmende Differenz in beiden Armen (vergl. Fig. 101) sich ausbildet. Wir dürften also unter allen Umständen nur eine Decapitation bis an das Collum anatomicum ausdehnen und uns möglichst bei allen Omarthritiden mit der Gelenkincision und Drainage, eventuell mit partiellen Auskratzungen combinirt begnügen.

§. 277. Für die **Contracturen und Ankylosen** im Schultergelenke, wie sie aus genannten Gründen so überaus häufig selbst nach den leichtesten Formen der Gelenkentzündung zurückbleiben, gilt in Bezug auf die Indication der Resection das eben gesagte im vollsten Sinne: sind die Schultermuskeln atrophisch, besonders der Deltoides paretisch, so kann functionell eine Resection nichts nutzen; ein in adducirter Stellung ankylotisches Humeroscapulargelenk ist wegen der ausgiebigen Compensation der Bewegungshemmung durch die freie Beweglichkeit der Scapula weniger störend als eine lockere Gelenkverbindung, die activ durch die Muskeln doch nicht bewegt werden

Fig. 113.

Atrophie der Schulter — Scapula und Humerus im Wachsthum stehen geblieben — bei in der Kindheit erworbener Ankylose des Schultergelenkes

kann. Bei knorpliger oder knöcherner Ankylose werden aber diese Verhältnisse ausnahmslos vorliegen. Bei partieller bindegewebiger Ankylose, synovialer Schrumpfung können die genannten methodischen Bewegungen, das Brisément in der Narkose, Massage mit folgenden localen Electricitäts- und Wasserkuren und ausdauernde Gymnastik oft erfreuliches leisten, doch gehört ausserordentlich viel Consequenz und Energie seitens des Arztes und des Patienten dazu, um ein wirklich mobiles Gelenk zu erhalten, so dass für viele die bleibende Bewegungshemmung erwünschter erscheint als die in Aussicht zu stellende jahrelange Behandlung.

Trotz dieser mangelhaften Prognose solcher Behandlung incompleter Ankylosen im Schultergelenke müssen wir wieder bei Kindern unter allen Umständen auf eine solche consequente Behandlung dringen. Ausnahmslos bleibt bei Ankylosirung des Schultergelenkes im Kindesalter nicht nur Schulterblatt und Arm im Wachsthum zurück (Fig. 113), sondern es entsteht eine völlige Wachsthumshemmung der ganzen oberen Körperhälfte, so dass nach Jahr und Tag eine auffällige Asymmetrie von Arm und Brust vorliegt. Die bei der Ankylose ausser Action gesetzten Schultermuskeln atrophiren und lassen somit unweigerlich ein Zurückbleiben im Wachsthum an allen in ihrem functionellen Bereich liegenden Sceletttheilen folgen — Humerus, Scapula, Clavicula, Rippen. — Hält man diese Folge den Angehörigen vor, so werden sie auch trotz der Umständlichkeit der lang aussehenden Behandlung des Kindes doch eine rechtzeitige Behandlung nur begehren können.

§. 278. Die Gelenkneurose wird am Schultergelenke im Vergleich zu den übrigen Gelenken nicht häufig getroffen, jedoch noch eher als an Hand und Ellenbogen.

Nach den von Esmarch gesammelten 80 Fällen (darunter 51 selbst beobachtete) war die Schulter nur 4mal befallen, während die Hand 8mal, Fuss 7mal, Knie 38mal, und die Hüfte 18mal betheiligt war. Wenn wir die bisherigen Beobachtungen mit der nöthigen Skeptik prüfen, so ist eine ganze Reihe von Fällen aus der Rubrik der Neurosen auszumerzen, da es sich meist hier um geringgradige Arthritiden mit relativ starker Empfindlichkeit und Bewegungsstörung handelt. Gerade auch für die Neurose des Schultergelenkes trifft dies zu, da es eine ganze Zahl von chronisch verlaufenden Entzündungen hier giebt, bei denen die hochgradige subjective Empfindlichkeit der Gelenkgegend und die Functionsstörung in keinem Verhältnisse steht zu dem geringen objectiven Befund. Wie leicht man hier zu der fälschlichen Annahme einer nervösen Arthralgie geführt werden kann, giebt auch Esmarch zu, indem er selbst öfter eine Caries sicca anfangs für Gelenkneuralgie gehalten hat. Jedenfalls bleibt die Zahl der Fälle, in denen positiv weder eine synoviale oder osteale Entzündung vorlag, noch deren Folgezustände als Ursache der arthrodialen Hyperalgesie zu deuten wäre und lediglich eine Innervationsstörung anzunehmen geboten ist, verschwindend klein gegen die Anzahl, bei denen reelle articulare oder periarticuläre Alterationen vorhanden waren, aber nur übersehen oder falsch gedeutet wurden. Man erklärt den Causalnexus hierbei dann ebenso irrig wie Brodie es gerade durch seinen Ausspruch provocirt, „dass in den höheren Classen der Gesellschaft wenigstens vier Fünftheil weiblicher Patienten, bei denen man gewöhnlich Gelenkleiden annimmt, an Hysterie und nichts weiter leiden." Die individuelle Hyperästhesie mag die subjectiven Beschwerden und Schmerzen übertrieben angeben lassen, aber sehr selten fehlt eine reelle locale Ursache. Wenn wir wissen, dass pannöse Synovitiden, osteale Entzündungen im Humeruskopfe sehr lange ohne objectiv palpable Symptome verlaufen, werden wir um so skeptischer in der Diagnose einer Schultergelenksneurose sein. Selbst die für die Neuralgien angegebenen characteristischen Symptome lassen an der Schulter im Stich: die Empfindlichkeit an bestimmten Druckpunkten, die cutane

Hyperalgesie, die typische Exacerbation der Schmerzen sind Erscheinungen, wie sie gerade bei den chronischen ostealen Omarthritiden durchaus nicht selten sind. Am Schultergelenke soll besonders der Druck auf den Plexus brachialis in der Fossa supra- und infra-clavicularis wie auch in der Achselhöhle empfindlichen Schmerz erregen (während für das Handgelenk ein äusserst hartnäckiger Druckschmerz an dem Proc. styloideus ulnae [Esmarch] am Ellenbogengelenk Condyl. ext. humeri und Capitul. radii [Benedict] characteristisch sein soll). Nun finden wir aber einerseits wirkliche Neuralgien des Plexus brachialis verhältnissmässig häufig, bei denen die specifische Druckempfindlichkeit in der Schlüsselbeingrube und bis zum Eintritt der Nervenstämme an die Nackenwirbel leicht nachweisbar ist, und klagen die betreffenden Kranken dann meist ebenfalls über Schmerzen und Bewegungsstörung in der Schulter, so dass die Differentialdiagnose leicht fehlgehen kann, zumal die Anamnese meist eine Insultation der z. B. auch für Druck so exponirten seitlichen Halsgegend ergeben wird. Ferner ist beim Druck auf die Stränge in der Axilla ein Druck auf die Gelenkkapsel kaum zu vermeiden, und würde also hier ausgesprochene Druckempfindlichkeit eher gerade auf articuläre Veränderung hindeuten können.

§. 279. Nur nach sorgfältiger Ausschliessung aller dieser Möglichkeiten ist die Annahme einer Gelenkneurose gerechtfertigt und thun wir immer grundsätzlich gut, trotzdem uns die objective Untersuchung im Stich lässt, versteckte arthrodiale Veränderungen zu vermuthen.

§. 280. Gerade auch am Oberarmknochen kommen ferner Periostitiden und Osteomyelitiden vor, die lange ohne deutliche Veränderungen lediglich durch heftige neuralgische Schmerzen sich kund geben. Die von Gosselin als besondere Form der Ostitis hervorgehobene „Ostéite condensante à forme neuralgique", bei der die tiefen bohrenden Schmerzen das wesentliche Symptom für lange Zeit bleiben, habe ich in ausgeprägter Weise während längerer Zeit am rechten Oberarme eines Mannes vor Augen gehabt. Bei oberflächlicher Untersuchung fand sich kaum eine augenfällige Veränderung am Arme. Trotzdem waren die von der Schulter abwärts ausstrahlenden Schmerzen oft derartig, dass der Kranke selbst Nachts schreiend herumlief. Wegen der „Neuralgie" waren wochenlang tägliche Morphiumeinspritzungen gemacht. Da sich endlich nach halbjährigem Verlauf eine merkbare Schwellung einstellte, so wurde jetzt die Diagnose in eine chronische Osteomyelitis umgeändert und diese jetzt mit Erfolg mittelst Eisblase und Fixation bekämpft. Nach einem halben Jahre Zwischenraum fand ich gelegentlich neuer Schmerzanfälle das Os humeri an Umfang um das doppelte vermehrt, keine Druckempfindlichkeit an dem auffallend fest anzufühlenden mit unregelmässiger Oberfläche abzutastenden Knochen. Auch jetzt wurde wieder durch Eis, später Massage und Priessnitz'schem Umschlag nach Bad und Douche Beseitigung der Schmerzen und Abschwellung erzielt. Trotzdem wird wohl schliesslich doch eine Trepanation des verdickten Knochens bei neuen Rückfällen in Aussicht zu nehmen sein.

Auch das Auftreten von langsam sich entwickelnden Knochenabscessen wie endlich das Vorkommen von gummöser Ostitis am Humerus, die auch derart verborgen in äusserlich sichtbaren Erscheinungen verlaufen kann, dass erst die durch die fortschreitende Knochendestruction veranlasste Spontanfractur des Humerus auf die innere Knochenaffection fahnden lässt, lassen uns allen Grund gewinnen, aus der Abwesenheit merkbarer Veränderungen der Schultergegend noch lange nicht Rückschlüsse auf den rein „neuralgischen" Ursprung der Schmerzen zu machen.

Es gilt dies wesentlich für die monarticuläre Form der Gelenkneuralgie; treten solche Neurosen in mehreren Gelenken gleichzeitig oder nacheinander auf, so werden wir bestimmteren Anhalt gewinnen für die Annahme wirklicher Neuralgien.

§. 281. Häufig genug sind dieselben dann aber auch ein Symptom beginnender centraler Erkrankung, wie ja bekanntlich neuralgische Schmerzen in den Extremitäten und wirkliche multiple Gelenkneuralgien oft monatelang die wesentlichsten Vorboten der Tabes dorsualis darstellen, ehe eine Spur atactischer Erscheinungen vorliegt. Gerade aber auch allein das Schultergelenk sah Berger nach leichteren Fällen von Hemiplegie nach Hirnhämorrhagie mehrere Wochen nach dem Eintritt derselben von äusserst hartnäckiger und heftiger Neuralgie befallen werden, ja selbst bei beträchtlicher cutaner Hyperalgesie der Schultergegend, Druckempfindlichkeit des Plexus brachialis, nächtlich exacerbirende Schmerzanfälle monatelang fortbestehen und erst der lang fortgesetzten galvanischen Behandlung weichen.

§. 282. Für alle solche längere Zeit in ihrem wahren Zusammenhange fraglich bleibenden Zustände der Schultergelenksgegend wird aber immer die Behandlung gerade auf eine methodische Leitung passiver Bewegungen hinzuzielen haben, und würde gerade die dauernde Ruhestellung nur schaden und meist zur völligen musculären Atrophie wie arthrodialen Synechie führen.

Gerade geringgradige nach Distorsionen sich einleitende pannöse Omarthritis ist in der Privatpraxis sehr häufig bei genauer Untersuchung zu constatiren und wird meist unter den Collectivbegriff des Rheumatismus geworfen oder heutzutage auch der „Neurose" zugerechnet. Die Statistik der Schultergelenkentzündungen ist in dieser Hinsicht eine überaus einseitige, da alle diese leichteren Fälle trotz des so häufigen Ausganges in Ankylose zur Spitalbehandlung nur selten kommen. Crocq giebt unter 140 Fällen von „tumeurs blanches des articulations" nur 3 der Schulter zu (Hüfte 43, Knie 23, Ellenbogen und Hand je 10): Morris fand unter 368 Fällen im Middlessex Hospital behandelter Gelenkentzündungen 6 das Schultergelenk betreffend (130 Hüfte, 160 Knie, 25 Fussgelenk, 35 Ellenbogengelenk, 12 Handgelenk), es kommen also gerade die practisch für Diagnose und frühe rationelle Therapie so wichtigen Formen hierbei gar nicht in Rechnung, da in diesen die Schulter sicher zwischen Knie und Ellenbogen rangiren müsste.

Wenig Werth besitzen ebenso die bisherigen Statistiken über die Schulterresection, da die zu Grunde gelegten Zahlen alle aus der Zeit

vor antiseptischen Operationen stammen: Morris giebt aus den St. Bartholomew's Hosp., Guy's Hosp., Middlessex Hosp. die Zusammenstellung von 371 Resectionen, von denen nur 7 auf die Schulter kommen (107 Hüfte 13 †, 139 Knie 15 †, 10 Fussgelenke 7 †, Schulter 2 †, 101 Ellenbogen 10 †, 7 Handgelenke ohne Todesfall), da hiervon 2 starben, so würde der enorme Procentsatz von 28,5 Mortalität daraus folgen (während Hüfte, Knie, Ellenbogen nur 9—12 %)! Da die Indication zur Resection des Schultergelenkes nach heutigen Operationsmaximen eine andere geworden, wird auch eine spätere Statistik erst brauchbare Zahlen liefern können.

Cap. XXIII.

Die Neubildungen an der Schultergegend.

§. 283. Wenn schon gelegentlich auch Angiome (Naevi), Fibrome, Cysten in der Schultergegend vorkommen, so sind doch unter den in den oberflächlichen Weichtheilen gelegenen Geschwülsten die Lipome derartig häufig, dass wir von vorneherein bei allen langsam entstandenen Geschwülsten von entsprechender Consistenz an der Schultergegend an diese denken müssen. Dieselben könnten besonders in der Acromialgegend mit dem hier vorkommenden Hygrom der Bursa acromialis verwechselt werden, während sie an den übrigen Schulterbezirken möglichen Falls mit hier vorkommenden Gummiknoten in der äusseren Erscheinung Aehnlichkeit bieten, jedoch durch den auf Jahre hin sich erstreckenden Verlauf sich leicht von den letzteren unterscheiden lassen. Trotz der characteristischen prall-elastischen, pseudo fluctuirenden Consistenz, langsamen Wachsthums und gelappten Oberfläche können sie besonders in der Scapulargegend mit andern Geschwülsten verwechselt werden, wenn, was am Schulterblatt nicht selten der Fall ist, einzelne Lappen durch die Fascie zwischen die Muskelschichten sich eindrängen.

§. 284. Auch ohne solche directe Verdrängung und ausgesprochenen Druck auf die Weichtheile der Schulter finden wir doch fast bei allen Schulterlipomen neben den örtlichen Erscheinungen der Geschwulst auch subjective Beschwerden, die meist als eine mit der Vergrösserung der Geschwulst im Laufe der Jahre zunehmende Lahmheit des Armes bezeichnet wird. Wenn auch augenfällige Motilitätsstörungen hierbei nicht vorhanden sind, so ist doch diese allgemeine Schwäche wie auch wechselnde Sensibilitätsstörungen der obern Gliedmaasse häufig vorhanden. Ja auffälliger Weise findet sich bei einzelnen Kranken schon oft in frühen Stadien eine deutliche Atrophie der Muskulatur des Daumenballens, so dass auch bald die kräftigen Bewegungen von Hand und Finger bei der Arbeit einer Erlahmung Platz machen. Da bei den Schulterlipomen von einer örtlichen Insultation der trophischen Arm- und Handnerven durch die sich vergrössernde Geschwulst keine Rede sein kann, so müssen wir ohne eine Erklärung für die Thatsache zu haben, dieselbe doch erwähnen, zumal sie bisweilen die einzige Ursache abgiebt, welche den Besitzer des Lipoms zum dringenden

Wunsche der Entfernung drängt. Oertliche Belästigungen an der Schulter werden selbst bei über faustgrosser Geschwulstbildung kaum empfunden.

§. 285. Selbst das Eindringen einiger Lappen in die subfascialen und intermuskulären Schichten vorausgesetzt, ist die Exstirpation der auch bei colossalster Entwickelung doch auf ihrer Unterlage meist mit lockerem Zellstoff verschieblichen Schulterlipome meist leicht von einfachem Hautschnitt aus auszuführen, und macht eher die Ablösung der an der Oberfläche theilweise adhärenten oft sehr verdünnten Haut hier Schwierigkeit. Nach solchen Hautablösungen muss dann der nachfolgende antiseptische Compressivverband, welcher die grosse Tasche zur primären Verklebung führen soll, der genannten atrophischen Beschaffenheit einzelner Hautparthien Rechnung tragen und recht weiche Wattepolsterung aufnehmen, um nicht ausgedehntere Hautgangrän zu erfahren.

§. 286. Auch die Chondrome der Schulter können zu enormem Umfang heranwachsen (Fig. 114). Sie nehmen meist vom epiphysären

Fig. 114.

Enchondrom des Humerus (Kolaczeck aus der Breslauer Klinik).

Ende der Diaphyse des Humerus ihren Ausgang, an der sie oft trotz des gewaltigen Umfanges ihrer umtastbaren Oberfläche mit verhältniss-

mässig dünnem Stiele wurzeln. Das abgebildete mannskopfgrosse Enchondrom war 1861 vier Zoll unter dem Acromion bemerkt langsam gewachsen, seit 2 Jahren stärker entwickelt, und wurde 1878 bei dem 43jährigen Patienten als mannskopfgrosse Geschwulst, welche über die Convexität gemessen, 33 Ctm. lang und 38 Ctm. breit war, an seinem schmalen Stiele von der Aussenseite des Oberarmknochens innerhalb seiner Corticalis flach abgemeisselt.

§. 287. Zu den umfangreichsten Anschwellungen der Schultergegend führen die besonders während der Wachsthumsperiode auftretenden Osteosarkome. Sie nehmen meist als centrale Knochensarkome von der oberen Humerusepiphyse ihren Ausgang und bilden meist schon nach Monaten faust- bis kopfgrosse Geschwülste, an denen unter der gespannten Hautbedeckung die stark erweiterten Venennetze durchschimmern; nur an einzelnen Partien fühlt der tastende Finger an der knolligen Oberfläche Reste der Knochenschale durch. Bei vorwiegender Entwickelung der medullaren Gefässe konnten solche Medullarsarkome dann wohl als „Knochenaneurysmen" gedeutet werden.

Ist auch die radicale Entfernung mittelst ausgedehnter Humerusresection oft noch möglich, so tritt doch meist schon ehe die Operationswunde verheilt, nach einigen Wochen rasch wachsendes und bald zerfallendes Recidiv der Geschwulstbildung ein. Hat die Geschwulst dann die bedeckenden Weichtheile mit ihren Massen durchsetzt, so bleibt nur die Exarticulation des Armes übrig. Auch hier bleibt die Prognose eine ungünstige und die Fälle von dauernder Heilung (Senftleben, Smith, Dumreicher) bilden die Ausnahme. Die periostealen Sarkome, welche nach vollendetem Knochenwachsthum am oberen Ende der Humerusdiaphyse sich entwickeln, gewähren, trotzdem sie meist zu so enormer Geschwulstbildung führen, auf die Entfernung durch Resection oder Exarticulation eine relativ günstigere Aussicht.

§. 288. Schon bei den Knochensarkomen des Humerus lässt die sich immer wiederholende Angabe in der Anamnese, dass ein örtliches Trauma die Geschwulstbildung eingeleitet habe, die Entwickelung solcher Neubildung mit einer vorangegangenen Knochenverletzung an physiologisch prädisponirter Stelle ausser Zweifel in Zusammenhang setzen. Lediglich durch wiederholte örtliche Insulte hervorgerufen finden wir an der Schulter typische Osteombildungen in Form der sog. Exercierknochen. Durch das Anschlagen des Gewehres an den linken Arm stellt sich bisweilen bei Rekruten im Laufe von Monaten eine Verdickung in der Substanz des linken M. deltoides ein. Gewöhnlich handelt es sich hier um eine bindegewebige Umwandlung und fibröse Verdickung an intramusculären Blutextravasaten, also eine wirkliche Muskelnarbe an den durch die immer wiederkehrende örtliche Quetschung degenerirten Muskelfibrillen. Solche Muskelschwiele kann aber aus der bindegewebigen Form eine wirkliche Verknöcherung eingehen, nur handelt es sich mehr um osteoide Bildungen ohne Haversi'sche Canäle, wenn auch Kuhn z. B. an einem solchen „Exercierknochen" von 4½ Zoll Länge und 2 Zoll Breite, den er aus der Muskelsubstanz exstirpirte, vorne wirkliches Periost und einen Canalis nutricius gefunden haben will. Solche knochenähnliche Bil-

dungen finden sich ja in gleicher Weise bei Cavalleristen in den Adductoren als „Reitknochen" (Josephson) und im M. rectus abdominis nach dem beim Turnen der Soldaten üblichen Kastensprung (Seydeler). Auch hier finden sich schleifsteinähnliche Verdickungen in der Muskelsubstanz, die aus Muskelrissen mit intrafascialem Blutextravasate hervorgehen und bindegewebige Narbenbildung mit theilweiser osteoider Metamorphose darstellen. Die Verwechselung solcher „Muskelosteome" mit syphilitischer Schwielenbildung wurde §. 207 und 208 erwähnt und auch der entsprechenden, eine Zertheilung oder Entfernung erzielenden Behandlung gedacht.

An den Ansätzen der Oberarmmuskeln am Humerus kommen durch Verletzungen, Quetschungen oder Zerrungen bedingt umschriebene periosteale Auflagerungen vor, die zu umfangreichen Osteomen und Exostosen führen können, die aber meist in bestimmter Grösse einen Wachsthumsstillstand erfahren und daher auch zu operativem Eingriff kaum Anlass bieten. Dasselbe gilt von der ebenfalls am oberen Humerusende beobachteten Exostosis cartilaginea, von denen ein Exemplar gerade hier Virchow die Gelegenheit bot, die Entwickelung aus Rudimenten fötaler Knorpelanlage nachweisen zu können.

Cap. XXIV.

Die Krankheiten der Achselhöhle.

§. 289. Von einer wirklichen Achsel„höhle" kann nur in derjenigen Stellung des Armes zum Brustkasten die Rede sein, in welcher zwischen den durch den Oberarm nach aussen und betreffenden Abschnitt der seitlichen Brustwand nach innen begrenzten Raum durch die vorne vom Pectoralis, hinten vom Latissimus dorsi dargestellte Wand ein Hohlraum gebildet wird. Dies ist nur in dem Uebergang zur völlig adducirten Haltung im Schultergelenke der Fall. In dieser Stellung zieht sich die durch Haut und Fascie gebildete untere Wand der Achselgrube tief hinter die vordere und hintere Muskelbegrenzung zurück. Je mehr wir aus dieser Anlagerung des Armes an die seitliche Brustwand abduciren, um so flacher wird die Cavitas axillaris, so dass die bei horizontaler Haltung noch als Grube erscheinende Vertiefung bei stärkster Erhebung des Armes zum Kopf schliesslich ganz verstreicht und jetzt der Oberarmkopf die Weichtheile hervordrangt, so dass statt der Einziehung eine Hervorwölbung gesehen und gefühlt wird. Vor und hinter dieser Prominenz ist nur eine seichte Grube geblieben, während auf der Convexität des Humeruskopfes der aus Plexus axillaris, A. und V. axillaris gebildete feste Strang mit dem Finger hin- und hergerollt werden kann.

Um eine solche Gestaltveränderung der Achselhöhle zu ermöglichen, ist eine hochgradige Verschiebbarkeit der Weichtheile an dieser Stelle nöthig. Findet sich in der Wandung d. h. an der Haut, Unterhautzellgewebe, Fascie, Muskeln oder dem Inhalt d. h. im Fettgewebe, Drüsen, Gefässen und Nerven eine Veränderung, welche die freiste Verschiebbarkeit der Theile unter einander hemmt, so wird auch sofort die freie

Erhebung des Armes behindert sein. Oft genug finden wir durch Erkrankungen der Weichtheile diese Verschiebbarkeit so beeinträchtigt, dass eine Erhebung des Armes überhaupt nur durch die ausgleichende Drehung des Schulterblattes möglich wird.

§. 290. Entzündungen der Haut und ihrer zugehörigen Gebilde sind in der Achselhöhle häufig. Vermöge des Reichthums an Talg- und Schweissdrüsen sowie des die mittlere Parthie bedeckenden Haarwuchses finden wir hier alle Formen der Hautkrankheiten, die diesen Gebilden zukommen.

Seitens der in der Achsel zu aussergewöhnlicher Grösse entwickelten Schweissdrüsen, die hier 5,0 Mm. messen, während sie am übrigen Körper 0,5 Mm. nicht überschreiten, wird die lästige Hyperhidrosis veranlasst. Die durchdringenden Achselschweisse sind durch ihre Quantität, in der sie alle Bekleidung durchdringen, und durch ihre Qualität, in welcher sie durch Vermischung mit dem Secret der Talgfollikel den penetranten Geruch zeigen und mittelst des Gehaltes an Fettsäuren alle farbigen Kleidungsstoffe entstellen, ausserordentlich lästig. Meist kann nur die grösste Sauberkeit durch reinigende Waschung und zweckmässige Hautcultur das Uebel in Schranken halten; besonders sind desinficirende tägliche Waschungen und Talcumeinreibungen zu empfehlen, oft aber auch allgemeine diätetische Vorschriften nicht zu umgehen.

§. 291. Nicht minder lästig sind die durch Verstopfung und chronische Entzündung der Schweissdrüsen bedingten Anschwellungen. Unter dem Namen der Hydradenitis axillaris hat Verneuil diese besonders scrophulöse Individuen und chlorotische Frauen peinigende Erkrankung beschrieben. Die entzündeten Drüsen sind anfangs als tiefliegende feste Knoten zu fühlen und werden erst bei zunehmender Grösse weich und stellen schliesslich haselnuss- bis wallnussgrosse fluctuirende Geschwülste, die langsam aufbrechenden Abscesse — Abscessus sudoripari — dar. Auch hier bringen die örtlichen Mittel meist nur vorübergehenden Nutzen. Desinficirende Waschungen, Beförderung der Secretentleerung durch energische Einreibungen von Glycerin- und Vaselinsalben verhindern nicht, dass immer neue Knoten auftreten. Meist ist eine durchgreifende hygienische Regelung der die Constitutionsanomalie begünstigenden Verhältnisse durch allgemeine innere und äussere Kuren nöthig, um dem durch Jahre lang sich hinziehenden Uebel entgegenzutreten. Auch die zur Ausbildung gelangten Abscesse erfordern frühe Eröffnung und strenge antiseptische Behandlung, um nicht zur Entwickelung von torpiden Geschwüren und festen narbigen Einziehungen Anlass zu bieten.

Auch das Achselekzem und die Furunkel der Achselhöhle stellen eine häufige Plage dar, die trotz energischer Localbehandlung ewig recidivirt und erst bei gleichzeitiger Allgemeinbehandlung dauernde Heilung erfährt.

§. 292. Die subcutanen und subfascialen Phlegmonen der Achselhöhle entstehen meist auf dem Wege einer von Hand und Finger rasch fortgepflanzten Lymphgefässentzündung. Gerade nach

den geringfügigsten, oft ganz übersehenen Fingerverletzungen oder einem kleinen Furunkel am Hand- oder Fingerrücken, seltener aus Schrunden oder Entzündungen an der Brustwarze leiten sich acute Lymphangitiden ein, die, centripetal fortschreitend, an der axillaren Sammelstelle Halt machen und hier zu perilymphangitischen und lymphadenitischen Entzündungen und Abscessen führen. Fast ohne Ausnahme handelt es sich in solchen Fällen um infective periphere Entzündung und gelangt der Infectionsstoff durch die Eiterung in den axillaren Lymphdrüsen zur Elimination. In dieser Weise stellen die Axillarbubonen das völlige Ebenbild der Inguinalbubonen dar, wie sie nach Fussverletzungen und Genitalinfectionen auftreten.

§. 293. Gerade die rasche Anschwellung der Axillardrüsen nach peripherer Infection ist meist von günstigerer Vorbedeutung für den Verlauf, da man aus der acuten axillaren Lymphadenitis eher auf eine örtliche Fixation und Elimination des Infectionsstoffes hoffen darf.

Unter solchen Verhältnissen ist auch meist der Versuch, eine Zertheilung der entzündlichen Infiltration zu erzielen, vergeblich. Die anfangs umschriebenen, harten, empfindlichen Knoten und Stränge, welche sich vom Arme herauf nach der Achselhöhle verfolgen lassen, vergrössern sich rasch, verlieren ihre Verschiebbarkeit unter der Haut und unter fortbestehenden Fieberbewegungen und Bewegungsstörung des ganzen Gliedes bildet sich eine verbreitete Schwellung und Röthung aus.

Suspension des Armes, örtliche Eisblase, Einreibung von grauer Salbe wird eine Beschränkung der phlegmonösen Entzündung herbeiführen. Oft genug aber kommt es trotz alledem rasch zur Abscedirung. Frühzeitigste Incision kann hier nur eine rasche Verbreitung in dem lockeren Zellstoffe der Achselhöhle verhindern. Vor allem nöthig ist dieselbe bei subfascialer Phlegmone, wie sie in gleicher Weise auf dem Wege der Lymphangitis und Lymphadenitis sich entwickelt. Wird hier nicht bald der Weg nach aussen geöffnet, so kommt es zu den weitgehendsten Senkungen nach dem Oberarm, hinter dem Pectoralis an der Brustwand und Schulterblatt.

§. 294. Die tiefen Achselhöhlenabscesse können andrerseits auch als Senkungsabscesse ihren Ausgangspunkt an entlegener Stelle haben. Vom Halse her, vom Schlüsselbein, Schulterblatt, Schultergelenk, Rippen können Eiterungen hinter der Fascie sich nach der Achsel hin verbreiten und zuerst in der Achselhöhle zur Beachtung gelangen, da hier nur Fascie und Haut die bedeckenden Schichten bilden.

Die frühzeitige Incision, Ausspülung und Drainage mit nachfolgender Ruhestellung des Armes mittelst comprimirender Spica und Anlagerung an den Rumpf durch eine Mitella ist für alle diese Fälle geboten. Der Eröffnungsschnitt geschieht immer parallel der vorderen oder hinteren Achselhöhlenwand. Hält man sich beim Einschnitt an den Rand des M. pectoralis und führt nach Durchtrennung von Haut und Fascie die geschlossene Kornzange ein, so kann man durch weiteres Vorschieben derselben den tiefsten Eiterungen Ausgang verschaffen, ohne die Gefässstämme zu gefährden, durch Oeffnung der Branchen

die Wunde klaffend machen und so nach freister Entleerung den Weg für das Drainrohr bahnen.

Die Lymphdrüsenabscesse, welche bei scrophulösen und tuberculösen Individuen meist noch Reste der verkästen Drüsensubstanz bergen, werden nach der Spaltung noch ausgeschabt, mittelst Chlorzinkbausch ausgetupft und gelangen nun unter aseptischem Compressivverband mittelst starker Polsterung in der Achselhöhle und fest angelegter Spica rasch zur Heilung. Ohne diese Beihilfe bleiben bei solchen Patienten meist lange fistulöse Gänge zurück, um die immer von neuem Drüsenschwellungen sich ausbilden.

§. 295. Gefürchtet ist von Alters her die Verwechselung solcher Achselabscesse mit einem Aneurysma der Achselhöhle. Da die Aneurysmen der A. axillaris nicht so überaus selten zur Beobachtung gelangen, so wird man bei langsam entstandener fluctuirender Geschwulst in der Achselhöhle immer der Differentialdiagnose zwischen einem in der Nachbarschaft eines grösseren Gefässstammes liegenden Abscesses und einer traumatischen oder degenerativen Erweiterung des Gefässrohres selbst Rechnung zu tragen haben. Da solche Aneurysmen subjective Beschwerden erst dann zu erregen pflegen, wenn sie eine erheblichere Ausdehnung erlangt haben, so wird auch das Symptom einer Begrenzung der Geschwulst auf die topographisch bestimmbare Lage der A. axillaris selten zur Verwerthung gelangen. Die grössere Geschwulst drückt zugleich auf die Nachbarschaft und findet man daher ausser der characteristischen meist vom Patienten schon selbst wahrgenommenen Pulsation durch Druck auf den Plexus brachialis und die Armvenen verursachte Bewegungsstörung, Taubheit, Schwellung, Oedem an Hand und Finger.

Leider ist für die Behandlung der axillaren Aneurysmen die sonst möglichst zu bevorzugende Combination der centralen digitalen oder instrumentalen Compression mit gleichzeitiger temporärer elastischen Constriction des Gliedes, wie sie für die Poplitealaneurysmen so treffliches leistet, nicht anwendbar. Wir müssen uns daher mit der Subclaviacompression, Suspension des Armes und örtlicher Beihilfe der Eisblase behelfen.

Lund theilt einen Fall von Heilung durch Digitalcompression der Subclavia mit, wobei während der Nacht die Compression durch einen Schrotbeutel erzielt wurde. Die einfache proximale Ligatur hat bisher keine aufmunternden Erfolge zu verzeichnen. Wyeth fand unter 75 Fällen von Ligatur der A. subclavia bei Axillaraneurysmen 28 Todesfälle. Die distale Ligatur kann gar keinen Erfolg liefern. So bleibt die nach Syme's Vorgang zu empfehlende doppelte — centrale und periphere — Ligatur mit Incision und Ausräumung des aneurysmatischen Sackes für die Fälle in Aussicht, wo die Compressionsbehandlung keine Besserung verspricht. In dieser radicalen Behandlung musste die Subclavia bisweilen blosgelegt werden, um sicher comprimirt werden zu können und dann die Ausräumung des Sackes und die Doppelligatur folgen. Ist dieser Eingriff nicht zu Ende zu führen, so bleibt bei derartiger Vornahme nur die Exarticulatio humeri übrig. Es wird also diese Operation des Aneurysma axillare nur bei kleinen umschriebenen oder wieder den grössten Aneurysmen angezeigt

sein, die eben im Falle des Misslingens auch die verstümmelnde Operation gerechtfertigt erscheinen lassen müssen.

Die Neubildungen der Achselhöhle.

§. 296. Als selbstständige, primär in der Achselhöhle entstandene Neubildungen kommen besonders die Lipome, Fibrome, Angiome in Betracht. Die Lipome machen meist erst bei bedeutender Massenzunahme derartige Beschwerden, dass der Besitzer sich zum operativen Eingriff versteht. Die Entfernung derselben ist trotz des oft colossalen Umfanges — Burow fand eines von 14 Kilogramm — meist nicht schwer, da sie in dieser Gegend meist mit einem Stiele wurzeln.

Die Angiome kommen als langsam wachsende cavernöse Geschwülste zur Beobachtung, die leicht mit Aneurysmen verwechselt werden, bei genauerer Untersuchung aber durch ihre Verschiebbarkeit in dem lockeren Bindegewebe der Achselhöhle, und durch die deutliche Abhebbarkeit von dem Gefässstrange sich unterscheiden lassen. Busch beschreibt solche cavernöse Geschwülste genau. In einzelnen Fällen handelt es sich um venöse Blutcysten mit einfacher Höhle, in andern wieder um reichliche Entwickelung von Zwischengewebe. Solches blutgefüllte Maschengewebe zeigt dann oft keine bestimmte Abgrenzung, so dass die versuchte Exstirpation aufgegeben werden muss. Busch warnt daher vor jedem operativen Angreifen solcher cavernösen Geschwülste, wenn sie nicht als ganz umschriebene Tumoren sich zu erkennen geben. Bei einer kleinen unscheinbaren Geschwulst sah er bei der begonnenen Exstirpation immer neues fächeriges Gewebe zum Vorschein kommen, bis endlich die Operation, als man zum Proc. coracoideus gelangt war, unterbrochen werden musste.

§. 297. Die häufigsten Geschwülste gehen von den Lymphdrüsen der Achselhöhle aus. Scrophulöse und tuberculöse Lymphome, grosse Lymphdrüsenconglomerate bei Leukämischen, Lymphosarkome bis zu kopfgrossem Umfang können primär in der Achselhöhle sich entwickeln. Häufiger jedoch entstehen die Entartungen secundär bei peripheren Affectionen in den hier sich sammelnden Lymphbahnen. Vor allem sind es die carcinomatösen Infiltrationen der Achseldrüsen beim Brustkrebs, die schon früh grösseren Umfang erreichen und zahlreiche Drüsen gleichzeitig ergreifen. Viel seltener ist das primär in den Achseldrüsen sich entwickelnde Carcinom. Walton beschreibt einen lehrreichen Fall, in welchem er einen primären Scirrhus der Achselhöhle im Jahre 1867 entfernte, nach Recidiven im Jahre 68, 70, 73, 74, 75, die alle durch Operation beseitigt wurden, war immer noch die Mamma frei geblieben. Bei den tuberculös, scrophulös, leukämisch infiltrirten Achseldrüsen können partielle Exstirpationen, ja bei den ersteren Auslöffelungen der käsigen Heerde allein gerechtfertigt sein. Bei den carcinomatös entarteten Axillardrüsen kann immer nur die völlige präparatorische Ausräumung der ganzen Achselhöhle angezeigt sein. Man braucht nur einmal bei der Operation erfahren zu haben, wie hinter der einen vorher als oberflächlich und verschiebbar durchzufühlenden Achseldrüse bei jedem weiteren Vor-

ziehen des lockeren Fett- und Zellgewebes Dutzende von linsen- bis erbsengrossen Knötchen sich dem Finger darbieten und man so Schritt für Schritt weiter in die Tiefe der Achselhöhle hineingelangt, ja den Zellstoff bis zur Scapular- und Claviculargrube hinauf herauspräpariren muss, um sich nicht der Einbildung anheim zu geben, dass mit der Herausschälung einer oder der anderen isolirten Drüse etwas reelles genützt sei. Das Recidiv lässt kaum Wochen auf sich warten. Bei solchen kleinen, selbst noch so zahlreichen Lymphomen ist die Herausschälung bei nöthiger Vorsicht im Gebiet der Vena axillaris meist nicht schwer. Mit zu den schwierigsten Operationen gehört dagegen die Herauslösung grösserer Knoten, welche in infiltrirtem Zellstoffe an der Gefässscheide haften.

Man kann oft nicht umhin, die Gefässstämme in mehrere Zoll langer Ausdehnung durch stumpfe Abhebelung mittelst Finger, Pincette, Scalpellstiel freizulegen. Jedes abgehende Gefäss wird, ehe es durchschnitten, mit der Pincette eingeklemmt und dann erst vor derselben durchtrennt. So kommen eine ganze Reihe quer von der Achselvene abgehender Aeste zur Ligatur, meist dicht an dem Stamme selbst; dieser würde bei stärkerem Hervorziehen und Vorgehen mit dem Messer sehr leicht verletzt werden und kann oft diese durch die Blutung und Lufteintritt direct lebensgefährliche Verletzung nur durch vorsichtigstes Verfahren vermieden werden.

Handelt es sich um kleinere zerstreute Knoten, so wird wie bei anatomischer Präparation der Achselhöhlengefässe und Muskeln vorgegangen. Von einem Schnitt, welcher entlang dem Rande des M. pectoralis major durch Haut und Fascie hindurch geführt, diese Muskelfasern freilegt, wird der ganze Inhalt an Fett-, Zell- und Lymphdrüsengewebe aus der Achsel herausgeschält, indem man sich durch Erhebung des Armes bis an den Kopf die Höhle möglichst verflacht. Mit Finger, Pincette und einigen flach geführten Scalpellzügen gelingt es bald, bis an den Nerven- und Gefässstrang vorzudringen. Hier werden wieder die quer abgehenden Aeste mit der Pincette gefasst, peripher durchtrennt und nun der Raum bis hinten zu den Scapularmuskeln und Latissimus dorsi freigelegt. Nach solcher Säuberung hat man ein völliges anatomisches Präparat der Achselhöhle vor sich. Die oft handgrosse Wundfläche wird durch den Carbolspray gereinigt und nach sorgfältiger Ligatur eine Drainage bis an die Spitze der Achselhöhle — oft also in der Länge von 10—15 Ctm. — eingelegt, die Wunde genaht und nun über der Wundbedeckung durch Carbolölgaze nach Eindrücken eines ausgiebigen Polsters von Verbandwatte der Arm an die Brust herangelagert und mit einer Spica aus Gazebinden sicher am Thorax befestigt. Der Vorderarm wird durch eine Mitella unterstützt gehalten. In dieser Weise kann man solche umfangreichste Wunde durch zwei Verbände im Zeitraume von 8 Tagen zum Verschluss bringen. Man erzielt hierdurch zugleich eine einfache lineare Narbe, welche trotz der Verwachsung mit den tieferen Schichten der Achselhöhle allmählig beweglicher wird und somit auch wieder mässige Erhebung des Armes gestatten.

§. 298. Ausgedehnte und straffe Narbenbildungen in der Achselhöhle bedingen durch die von ihnen verursachte feste Ad-

ductionscontractur im Schultergelenke erhebliche functionelle Störung. Schon nach tiefen Achselabscessen, Drüsenvereiterungen können solche Anlöthungen der Haut der Achselgrube an die Fascie und subfascialen Schichten erfolgen und hierdurch bei Aufhebung der normalen Verschiebbarkeit der Weichtheile an- und miteinander eine lästige Bewegungsstörung zurückbleiben. Die Erhebung des Armes wird dann oft nur durch eine Drehung des Schulterblattes ermöglicht, da jede abducirende Bewegung im Humeroscapulargelenk durch die Verwachsung ausgeschlossen ist. Solche difforme Narbencontractur findet sich in hochgradigster Weise, trotzdem nur die Haut von der Verletzung befallen war, schon bei cutanen Verbrennungen. Durch solche ausgedehnte Brandnarben der Achselhöhle kann der ganze Oberarm durch feste breite Stränge am Rumpf befestigt gehalten werden.

§. 299. Die Behandlung solcher Narbencontracturen kann bei nöthiger Ausdauer durch methodische active und passive Bewegung, Dehnung, Erweichung und Massage oft ausserordentlich viel leisten, da die Verschiebbarkeit und Dehnbarkeit der benachbarten gesunden Brust- und Oberarmhaut oft erstaunlich ist. Führt solches Verfahren nicht zum Ziele, so ist durch Narbendiscision, Excision und plastischen Ersatz nachzuhelfen. Was in solchen Fällen rationelles Verfahren bei der nöthigen Ausdauer schliesslich zu erzielen vermag, beweist z. B. der Erfolg, welchen Stockes durch zehn aufeinanderfolgende Operationen bei der ausgedehntesten Narbenretraction an Arm, Achsel und Brust erzielte. Auf complicirtere Weise erzielte ein ebenfalls gutes Resultat Quinlan, indem er die nach Verbrennung entstandene Narbe, welche, vom Condylus internus beginnend, den Arm am Thorax festhielt, zunächst mittelst elastischer Ligatur durchtrennte, darauf durch die Achselhöhle um die Schulter herum einen Kautschukring legte, bis so beide Wundflächen überhäutet waren.

G. Krankheiten des Schultergürtels.

Cap. XXV.

Erkrankungen des Schulterblattes.

§ 300. Ausser den auch in der oberen Schulterblattgegend vorkommenden Furunkeln und Carbunkeln bieten die Weichtheile dieser Gegend, so weit sie das Schulterblatt bedecken, keine eigenthümlichen Erkrankungen dar.

Das Schulterblatt selbst wird von partieller Periostitis und Ostitis nicht gerade selten befallen. Meist stellt das ursächliche Moment ein directes oder indirectes Trauma dar. Auffälligerweise fand ich mehreremal bei Kindern in den mittleren Wachsthumsjahren unter dem als „Typhus

des membres" beschriebenen characteristischen Bilde die infectiöse Osteomyelitis sich nicht an den Röhrenknochen, sondern an der Darmbeinschaufel und dem Schulterblatte abspielen. Gewöhnlich ergreifen die ostitischen Processe die einem Trauma am meisten ausgesetzten Abschnitte, vor allem die Spina scapula oder, wie schon erwähnt, den Proc. coracoideus, seltener den Körper des Schulterblattes. Ist die Schulterblattfläche oder deren Ränder befallen, so kommen die hieraus entstehenden Abscesse meist auf Umwegen erst durch die dicken Weichtheile, welche die Fossa infraspinata decken, zum Durchbruch nach der Oberfläche. Die Erkrankungen der Spina scapulae treten bei ihrer oberflächlichen Lage leicht hervor. Gewöhnlich kommt es bald zur partiellen Nekrose, doch bleiben meist die Sequester von geringer Ausdehnung, ja oft genug findet eine einfache granulöse Osteomyelitis mit moleculärem Zerfall corticaler Schichten hier ihr Ende, so dass der auf der Oberfläche der Scapula mündende Fistelgang die Sonde nicht auf einen Sequester, sondern nur eine umschriebene rauhe Knochenparthie treffen lässt. Diese Caries des Schulterblattes ist nur an der Spina von weniger eingreifender Bedeutung, da man hier den ganzen Krankheitsheerd bald freilegen und durch energische Ausschabung und Cauterisation zum raschen Verheilen führen kann. Am Körper des Schulterblattes liegen die Verhältnisse ungünstiger. Wie erwähnt führen die gebildeten osteomyelitischen Abscesse oft nicht direct durch die dicken Muskellager nach aussen, sondern lange Fistelgänge nehmen den tiefen Schichten entlang ihren Weg nach der Oberfläche, um schliesslich an entfernter Stelle des Rückens oder in der Achsel nach aussen zu münden. In dieser Weise wird die Eiterung selbst bei umschriebenstem Knochenheerd Jahr und Tag nicht zum Versiegen gebracht und die Kranken gehen in Folge der profusen und lang dauernden Eiterung allmählig zu Grunde. Bisweilen tritt durch plötzliche Lungenembolie unerwartet schnell der tödtliche Ausgang ein. Für solche Fälle bleibt nichts anderes übrig, als mehr oder weniger ausgedehnte Resection der Scapula. Wir werden zu dieser schreiten müssen, sobald der Krankheitsheerd nicht rasch und sicher auf andere Weise zu entfernen ist und auf entsprechende Allgemeinbehandlung örtliche und allgemeine Besserung nicht erzielt wird. Auch für solche Fälle der granulös-eitrigen Osteomyelitis leistet ja oft neben der desinficirenden localen Wundbehandlung die constitutionelle Behandlung durch Bäder, Diätetik u. s. w. Ueberraschendes. (Ueber Totalresection siehe §. 305.)

§. 301. In dem lockeren Bindegewebe, welches die Innenfläche des Schulterblattes mit dem Rücken verbindet und die ausgiebige seitliche Verschiebung der Scapula an der hinteren Thoraxwand gestattet, finden sich normale und accessorische Schleimbeutel.

Gruber beschreibt die Bursa mucosa anguli superioris scapulae in der oberen Portion des M. serratus anticus magnus verborgen, zwischen ihm und der Insertion des M. levator anguli scapulae als bei jeder 8. Leiche vorfindlich. Oft findet sich in die Wand dieses Schleimbeutels (Fig. 115) ein Höcker des Angulus scapulae hervorragen, der bald knöchern, bald fibrocartilaginös ist. Diese Prominenz ist nicht constant (Luschka), kommt aber auch ohne Vorhandensein der Bursa

angularis vor. Entzündungen und Eiterungen dieses subscapularen Schleimbeutels können leicht zu Verwechselungen mit den oben beschriebenen Eiterungen und Fistelbildungen bei osteomyelitischen Heerden am Schulterblatte führen.

Viel seltener findet sich die Bursa mucosa subserrata in dem lockeren ausgedehnten Bindegewebe zwischen M. serrat. antic. major und seitlicher Thoraxwand. Térillon hat auf die Bildung und Erkrankung

Fig 115.

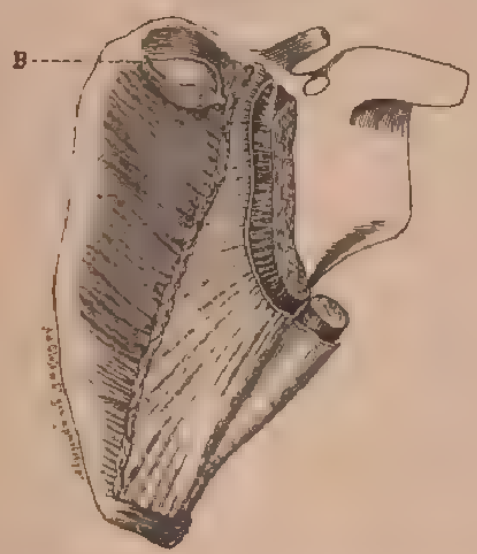

Schleimbeutel am obern Winkel der Innenfläche des Schulterblattes (Gruber).

dieses an Vorkommen überhaupt, wie an Lage und Grösse inconstanten Schleimbeutels hingewiesen. Er meint, dass durch hygromatöse Entartung dieses Schleimbeutels mit oder ohne Bildung von Corpora oryzoidea bei der Bewegung des Schulterblattes ein Reibegeräusch veranlasst werde, welches man oft bei gesunden Individuen in auffallender Weise bei Bewegungen des Armes und gleichzeitigem Auflegen der Hand auf das Schulterblatt wahrnimmt.

§. 302. Dies „Schulterblattkrachen", „Frottement sous-scapulaire", findet man thatsächlich nicht selten bei allen Bewegungen, welche eine Verschiebung der Scapula auf den Rippen einschliessen. Ausser dem genannten Hygrom der Bursa subserrata könnte möglicherweise auch das Reiben der vorher beschriebenen Prominenz am Angulus scapulae an der Thoraxwand ursächlich in Frage kommen. Térillon führt als anderweitige Veranlassung noch das Vorkommen abnormer Vorsprünge an Rippen und Scapula an, die durch eine Art Usur die Perforation des M. subscapularis oder serrat. antic. herbeigeführt und so die Berührung der Knochen erleichtert hat. Ferner hochgradige Atrophie der subscapularen Muskeln, z. B. bei Phthisikern.

Nach der Stelle und dem Character des Reibegeräusches werden

wir eine Unterscheidung der erwähnten Ursachen wohl treffen können. Sicher muss man immer erkennen können, ob das bei solchen Schulterbewegungen eintretende crepitirende und knackende Geräusch überhaupt innerhalb oder ausserhalb des Schultergelenkes liegt.

§. 303. Für die Behandlung kommen natürlich vorwiegend die Affectionen des subscapularen Schleimbeutels in Betracht. Erste Bedingung für die Therapie bleibt die Fixation des Armes am Thorax. Sind etwa Eiterungen und Fisteldurchbrüche solcher bursalen Heerde vorhanden oder ist auch eine diffuse Vereiterung des subscapularen Bindegewebes erfolgt, so stehen immer langwierige Massnahmen in Aussicht, da direct dem Krankheitsheerde schwer beizukommen und nur durch mannigfache Incisionen, Drainagen, sorgfältige Compressiv- und Fixationsverbände das Uebel bekämpft werden kann Trotzdem tritt auch hier oft genug wie bei den ostealen Krankheitsheerden am Schulterblatt Consumtion oder durch Lungenprocesse plötzlicher Tod ein. Die anatomischen Verhältnisse der Weichtheile zwischen Schulterblatt und Rücken lassen eben von vorne herein bei allen hier auftretenden Affectionen die Prognose nur auf langdauernde Processe stellen und hiermit den zweifelhaften Ausgang vorhersehen.

§. 304. Von den Neubildungen am Schulterblatte kommen in den bedeckenden Weichtheilen die Lipome der Fossa supra- und infraspinata häufig wegen ihrer Massenzunahme zur Operation. Die Enchondrome und Osteome erreichen meist keine bedeutende Grösse und geben, da sie Schmerzen und Bewegungsstörungen nur ausnahmsweise veranlassen, selten Anlass zu operativem Einschreiten. Busch sah einen Weber mit Enchondrom der Fossa infraspinata, dessen Knollen zusammen die Grösse eines Kindskopfes betrugen, welches zu seinem Wachsthum 25 Jahre gebraucht hatte und trotz der Grösse so wenig genirte, dass der Vortheil der Entfernung durch die Resection gegenüber der Gefahr der Operation zu gering erschien. Um so mehr ist dies der Fall bei den rasch wachsenden Scapulartumoren, besonders den parostealen Fibromen und Sarkomen. Auffälligerweise haben selbst umfangreiche Neubildungen der Art an der Scapula oft einen sehr kleinen ostealen oder vielmehr periostealen Ursprung; bisweilen sitzen sie an einer ganz umschriebenen Parthie des Schulterblattwinkels oder Randes fest. Trotzdem ist immer die Entfernung eines grösseren Stückes der Scapula angezeigt.

§. 305. In dieser Hinsicht gehen nicht nur in Betreff des Operationsverfahrens, sondern vor allem in Betreff der Gefährlichkeit des Eingriffes die Ansichten auseinander. Sowohl was Wundheilung anbelangt, als auch in Hinsicht auf die Vermeidung von Recidiven scheint die Totalexstirpation der Scapula manche Vorzüge vor der ausgedehnten Resection zu haben. Rogers suchte die Bevorzugung der Totalresection vor der partiellen durch ausführliche statistische Uebersicht der bisherigen Fälle durch den Nachweis zu begründen, dass 1) die Brauchbarkeit des Armes nach totaler und partieller Resection zum mindesten eine gleiche sei; 2) die Gefahren der Totalresection geringer sind, als die der partiellen und 3) die grössere

Wahrscheinlichkeit gegeben sei, die Geschwulst völlig rein entfernt zu haben. Auch die späteren Uebersichten ergeben ein dieser Ansicht zustimmendes Resultat. v. Adelmann fand unter 61 Fällen von Exstirpatio scapulae 34 Heilungen. Hiervon betrafen 34 Fälle die Entfernung wegen bösartiger Geschwülste mit 17 Heilungen, 13 Todesfällen durch Recidiven, 4 Todesfälle durch Shock, Verblutung und Marasmus. Während früher mit der Exstirpatio scapulae die Exarticulatio humeri verbunden wurde, wird nach v. Langenbeck's Vorgang in vielen Fällen die Erhaltung des Armes möglich sein und es sich öfter nur um gleichzeitige partielle Clavicula und Humerusresection handeln. Unter den 61 Fällen fand v. A. 25mal den Arm erhalten und 12mal die gute Brauchbarkeit bewiesen, trotzdem in einzelnen Fällen sowohl Clavicula wie Humerus an der Resection betheiligt war. Auch in der neueren Zusammenstellung von Gies, welche 80 Fälle partieller und totaler Resectio scapulae umfasst, finden wir einen Beleg für die Begründung der Bevorzugung der Exstirpatio scapulae vor umfangreicheren Resectionen. Bei gutartigen Geschwülsten, vor allem also den Enchondromen, stellen sich die Kranken meist erst zur Operation, wenn der Umfang der Geschwulst ein beträchtlicher geworden und aus diesem Grunde schon die gänzliche Entfernung sicherer und leichter ist. Bei bösartigen ostealen Neubildungen lässt auf umschriebene Ausschälung das Recidiv meist nicht lange auf sich warten und tritt aus diesem Grunde hier die sofortige gänzliche Entfernung des Knochens in Frage.

Cap. XXVI.

Krankheiten des Schlüsselbeines.

§. 306. Die Periostitis und Osteomyelitis der Clavicula verläuft selbst bei grösserer Ausdehnung bedeutend günstiger, als wir bei den gleichen Processen an der Scapula sahen. Den cariösen Heerden ist nach Erweiterung der Fistelgänge viel leichter gründlich beizukommen, wie beim Schulterblatt und durch scharfen Löffel, Platina candens und Chlorzinkaustupfung meist bei entsprechender Allgemeinbehandlung Heilung zu erzielen. Bei Nekrosen findet selbst bei totalen reichliche Knochenneubildung statt, so dass die Extraction der Sequester schliesslich für Form und Function keine Beeinträchtigung zurücklässt. Die Spaltung der Weichtheile entlang der Clavicula lässt leicht mit dem Elevatorium das Periost nach allen Seiten so weit abhebeln, dass die dahinter gelegene Vena und Arteria subclavia und Plexus brachialis in keiner Weise belästigt werden und in dieser Weise selbst Totalexstirpationen des Schlüsselbeines schliesslich in solchen Fällen keine schwierige und eingreifende Operation darstellen. Bei Kindern ist zumeist der Process an den Epiphysenlinien abgegrenzt, so dass weder das Sternal- noch Acromialgelenk verletzt zu werden braucht.

§. 307. Verhältnissmässig häufig findet sich am Schlüsselbeine syphilitische Ostitis localisirt. Die gummöse Ostitis findet sich

besonders an der sternalen Portion. Auch bei jüngeren Kindern finden wir hier erhebliche Knochenauftreibungen, welche einer Veränderung an der sternalen Epiphyse entspricht, die völlig derjenigen gleicht, wie sie an den Epiphysen der Röhrenknochen, überhaupt bei hereditärer Lues gefunden wird (Taylor). Solche Ostitis syphilitica kann zu den umfangreichsten Geschwulstbildungen führen, die bei der festen Beschaffenheit und dem bisweilen ausserordentlich raschen Wachsthum für eine bösartige Neubildung gehalten werden könnte. Bisweilen findet sich diese syphilitische Ostitis in verschiedenem Grade auf beiden Schlüsselbeinen vertreten. Regelmässig geht dieselbe auf entsprechende antisyphilitische Behandlung — Jodkali innerlich und gleichzeitige Schwitz- oder Badekur — bis auf geringere Auftreibung zurück, und nur selten kommt es zu ausgedehnterer Erweichung oder Aufbruch solches ostealen Gummas am Schlüsselbein.

§. 308. Die Neubildungen am Schlüsselbeine selbst sind sehr selten. Maligne Geschwulstbildungen in dieser Gegend kommen überhaupt nur ausnahmsweise zur Beobachtung, und würden am ehesten noch mit den supraclavicularen Lymphdrüsen in Zusammenhang zu bringen sein.

Osteome, Chondrome können hier einem vorangegangenen Trauma ihren Ursprung verdanken. Häufig sind vor allem die zu umschriebener Difformität und hervorragender fester Geschwulstbildung Anlass gebenden Calluswucherungen nach Claviculafracturen. Solche difforme Callusbildung geht trotz anfänglich massiger Entwickelung meist nach Monaten mehr und mehr zurück, so dass schliesslich nicht nur anfängliche Störung für Circulation und Innervation, wie sie durch Druck auf die benachbarten Gefässe und Nerven eingeleitet war, sich ausgleicht, sondern auch die auffällige Geschwulst verstreicht und keine wesentliche Formabweichung zurückbleibt.

In selteneren Fällen können direct gegen solche bleibende Osteome Eingriffe geboten sein. Bei umfangreicher Geschwulstbildung, welche durch Druck auf die anliegende Vena subclavia Oedem der oberen Extremität bedingte und durch weiteren Druck auf den Plexus brachialis zu Motilitäts- und Sensibilitätsstörungen geführt hatte, hat die Continuitätsresection gute Resultate geliefert. Die Knochenreproduction ist bei subperiostealem Vorgehen meist eine derartige, dass sichere Heilung erfolgt.

§. 309. Bei allen Schlüsselbeingeschwülsten wird für den Fall eines operativen Vorgehens wesentlich auf die unmittelbar hinter dem Knochen gelegene Vena subclavia Rücksicht zu nehmen sein, da ihre Verletzung nicht nur durch die Blutung, sondern durch den zu befürchtenden Lufteintritt äusserst misslich sich gestalten kann. Womöglich wird man immer als natürlichen Schutz das Periost an der hintern Clavicularfläche ganz erhalten. Bei allen entzündlichen Processen und deren Folgen ist dies leicht. Hier wird das verdickte Periost leicht abgehebelt und bildet die beste Schutzwand. Hat aber gar die Geschwulst das Periost durchbrochen und lagert unmittelbar den Gefässen an, so kann die Exstirpation ausserordentlich schwierig sein. Meist handelt es sich hier um gleichzeitige totale Clavicula Exstirpation und

darf man dann nicht unterlassen, durch vorgängige Trennung der acromialen Gelenkverbindung den Knochen beweglich zu machen, um nach starker Hervorziehung der Geschwulst sammt Schlüsselbein jetzt hinter diesem die schichtweise Ablösung von den Gefässen und Nerven vornehmen zu können. In andern Fällen durchsägt man erst die Clavicula in ihrer Continuität, um nun den mit der Geschwulst besetzten Abschnitt stark hervorziehen und partiell abtragen zu können.

Die Erkrankungen der Schlüsselbeingelenke.

§. 310. Verhältnissmässig selten findet man das Acromialgelenk allein für sich erkrankt. Doch kommen auch ausser denjenigen Entzündungen, welche als secundäres Ergriffensein dieses Gelenkes bei fungösen Schultergelenkentzündungen zu betrachten sind, isolirte Entzündungen des Acromialgelenkes vor. Theils handelt es sich in solchen Fällen um pannös-seröse Arthritis, welche dann zu Lockerung der Gelenkverbindung und pathologischer Verschiebung im Claviculo Acromialgelenke führen, theils liegen deformirende Gelenkentzündungen mit Destruction und Wucherung an den Gelenkflächen vor, die ebenfalls eine erhebliche Formveränderung der Gelenkgegend herbeiführen. Zu den Resultaten der ersten Form der Entzündung des Acromialgelenkes sind in mancher Beziehung diejenigen pathologischen Verschiebungen zu rechnen, welche wir bei Leuten finden, deren professionelle Beschäftigung eine kräftige Armbewegung in bestimmter Richtung erfordert. Wir sehen bei manchen Arbeitern eine auffallende Hervorragung des Acromialendes der Clavicula über das Acromion. Meist findet sich diese Prominenz der Schlüsselbeingelenkfläche auf beiden Seiten gleichmässig ausgebildet und legt dies schon den Gedanken an eine individuell disponirende Ursache nahe. Immer handelt es sich bei solchen augenfälligen Verschiebungen der acromialen Gelenkflächen um ein Hervortreten der Schlüsselbeinfacette über das Acromion in Folge professioneller Lockerung der Bandapparate. Malgaigne beschreibt zwar auch einen Fall von pathologischer Subluxation der Clavicula unter das Acromion bei einer Wäscherin, doch bleibt hier der Entstehungsmechanismus zweifelhaft. In andern Fällen findet man starke Auftreibung der Gelenkenden, Verdickungen des Bandapparates, durch Usur der Gelenkflächen und gleichzeitige tuberöse Excrescenzen bedingte Crepitationserscheinungen, und statt der im ersten Falle vorhandenen abnormen Beweglichkeit eine Bewegungshemmung. Solche deformirende Acromialarthritis findet sich meist als Theilerscheinung andrer Polyparthritis chronica.

Eine Behandlung kommt für beide Formen der Gelenkaffection nicht recht in Frage. Die genannten Lockerungen und Verschiebungen lassen ohne Aufgabe der Beschäftigung keine Aenderung der Lage zu, und sind hierzu meist die etwaigen Beschwerden zu gering.

Die von Malgaigne angeführte, von Martin beschriebene angeborene Verrenkung im Acromialgelenke bei einem 30jährigen Manne, dessen Vater und Bruder von gleicher Difformität behaftet sein sollten, lässt eher die Deutung auf congenitale Defectbildung des Acromialendes des Schlüsselbeines zu. Für die Diagnose solcher Fälle muss an das Vorkommen anatomischer Varietäten am Acromion erinnert

werden. Es ist öfter das Vorkommen eines selbstständigen Acromialknochens beobachtet (Gruber). Hiedurch kann dann eine aussergewöhnliche Beweglichkeit und Verschiebung in dieser Gegend bedingt werden. Ludewig fand einen Acromialknochen auf der einen Seite, und eine mit Pseudarthrose geheilte Fractur des Acromialendes der Clavicula auf der andern Seite. Solche Anomalien können am Lebenden leicht missgedeutet werden.

§. 311. Häufiger finden wir am Sternoclaviculargelenke entzündliche Erkrankungen, deren Folgezustände u. a. Difformitäten.

Traumatische Entzündungen kommen hier als geringgradige serös-pannöse Arthritis nicht selten vor. Alle Gewaltenwirkungen, welche die Schulter oder die obere Gliedmasse treffen, und deren Befestigung am Rumpfe in irgend welcher Richtung durch die Stärke der Gewalt in Anspruch nehmen, werden die Gelenkverbindung des Schultergürtels mit dem Rumpfe d. h. das Sternoclaviculargelenk treffen, und somit indirect dessen Bandapparat mehr weniger angreifen.

Kommt es nun bekanntlich selten zu wirklichen ausgesprochenen Zerreissungen und vollständigen Verrenkungen, so sind geringere Zerrungen um so häufiger und werden wir daher bei genauer Prüfung häufig genug eine traumatische Arthritis sternoclavicularis mit geringem Erguss und einer Arthritis pannosa diagnosticiren. Meist sind wir noch im Stande, aus der umschriebenen Schmerzhaftigkeit in der Gelenkverbindung durch Umtasten der leicht durchfühlbaren Gelenklinie und Kapselinsertionsstelle am Rande des hervorragenden Schlüsselbeingelenkendes nachzuweisen, in welcher Weise die traumatische Abhebelung des Schultergürtels verletzend auf dies Gelenk eingewirkt hat. Häufig hat ja die Gewalt auf die Schulter, direct oder indirect, von vorne oder von hinten her eingewirkt, und darnach auch verschiedene Parthien der sternalen Kapselwand insultirt. In allen solchen Fällen kann nun gleich anfangs durch die Verletzung selbst eine geringgradige Verschiebung der Gelenkflächen bedingt sein, oder erst später nach Lockerung des Bandapparates zu Tage treten.

§. 312. Solche theilweisen Verschiebungen, pathologische Subluxationen im Sternoclaviculargelenk, die man wohl als Erschlaffungsluxationen bezeichnen könnte (Hueter schlägt zum Gegensatz von den Contracturen die Distracturen vor), sind durchaus nicht selten auf einer Seite zu finden. Ausser der erwähnten Entstehung durch wirkliche Gelenkentzündungen und Kapselerweiterung (Malgaigne rechnet hierher auch den Fall, wo ein junges Mädchen willkürlich durch Armbewegung sich beide Claviculae nach vorne verschieben konnte) kann sie hervorgebracht werden durch dauernd auf die sternale Gelenkverbindung der Clavicula einwirkende mechanische Gewalten. So finden wir z. B. bei Ankylosen im Schultergelenke nicht selten in Folge der compensirenden Bewegung der Scapula, und mit ihr der Clavicula am Rumpfe eine erhebliche Lockerung in der Übermässig in Anspruch genommenen sternalen Gelenkverbindung und mehr und mehr ein Hervortreten des Schlüsselbeines, das sich zur wirklichen Luxation nach vorne und oben steigern kann. Eine hochgradige Verschiebung findet ferner statt durch den Druck infraclavicu-

larer Geschwülste, besonders können Thoraxaneurysmen durch ihren Druck die Bandverbindung derartig lockern, dass ein hochgradiges Schlottergelenk entsteht.

Unter 24 Fällen von Aneurysma des Truncus brachio-cephalicus fand Holland 4 Fälle von Claviculaluxation beobachtet. Monteggia beschuldigt die bei rachitischen Kindern findliche Auftreibung der Claviculaepiphyse als ursächliches Moment für die Kapselerweiterung und nachträgliche Subluxation. Eine höchst auffällige Entstehungsweise solcher consecutiven Clavicularluxation und zwar hinter das Sternum theilt A. Cooper mit aus Davie's Behandlung. Bei einem mit starker Kyphoscoliose Behafteten war allmählig das Schulterblatt so weit nach vorne gedrängt, dass die Clavicula im Sternalgelenke nach hinten luxirt war derart, dass durch Oesophaguscompression starke Schlingbeschwerden erwachsen. Davie führte die partielle Resection am Sternalende aus und erzielte Heilung.

Nur für die durch Gelenkentzündung hervorgerufene Stellungsabweichung im Sternoclaviculargelenke können wir Abhilfe durch Feststellung des Armes an der Brust und örtliche Compression mittelst Wattepolster und Gummibindenspica schaffen. Für die übrigen secundären Deviationen lässt sich das ursächliche Moment nicht beseitigen, und sind die Fälle selten, in denen, wie beim Davie'schen, die Folgen dann durch Operation zu heben sind.

§. 313. Chronische granulöse Gelenkentzündung finden wir auch in dieser kleinen Gelenkverbindung bei tuberculösen und scrophulösen Individuen mit Ausgang in Eiterung, Aufbruch und Fistelbildung. Meist findet man dann die Hautbedeckung in ein sinuöses Geschwür umgewandelt, in dessen Tiefe unter theils fungösen leicht blutenden, theils zerfallenen Granulationen die Sonde in das eröffnete Gelenk eindringt und leicht gleichzeitige Destructionen an dem Claviculaende nachweisen kann. In sehr ähnlichem Bilde stellen sich gerade an dieser Stelle auch gummöse Gelenkentzündungen dar. Oft findet man aber auch hier aus zerfallenen Gummiknoten hervorgegangene Ulceration, welche sich lediglich in den Weichtheilen abgrenzt und mit dem Gelenke keine Communication bietet.

Bei allen solchen Erkrankungen bleibt die Ausschabung, Cauterisation, örtliche Desinfection neben der nicht minder wichtigen constitutionellen Behandlung in erster Linie in Betracht zu ziehen, und wird man solche locale Reinigung immer jeder specifischen örtlichen und Allgemeinbehandlung vorauszuschicken haben, wenn man nicht den an und für sich meist schon äusserst langwierigen Heilungsverlauf noch mehr verschleppen oder in seinem Ausgange ganz in Frage stellen will.

Cap. XXVII.

Die Innervationsstörungen am Schultergürtel.

§. 314. Wie durch traumatische und essentielle Lähmung einzelner oder mehrerer Schultermuskeln Subluxationen im Oberarmgelenke bedingt werden, wurde §. 225 u. ff. erörtert. Durch solche

Paralysen und secundäre Schlottergelenkbildung wird später auch zunehmende Ernährungsstörung in den betreffenden Scelettheilen bedingt, indem Wachsthumsstörung in den Knochen der oberen Extremität, Schulterblatt, ja ganzen oberen Körperhälfte eintritt. Besonders auffällig bleibt in späteren Jahren immer der Unterschied in den Grössenverhältnissen der Scapula (vergl. Fig. 96 und 113). Diese Veränderungen betreffen am Schultergürtel fast ausschliesslich die Form, die Bewegung ist wenig beeinträchtigt, muss vielmehr durch ausgiebigere Uebung die Bewegungen des Oberarmes ergänzen.

Nicht minder augenfällig gestalten sich diejenigen Störungen in der Innervation der Schultermuskeln, bei denen die Form der Theile gar nicht geändert wird, sondern nur die Haltung und die Bewegung gestört ist.

Wir finden dies bedingt durch Lähmungen, beziehungsweise Lähmungen und gleichzeitige Contracturen bestimmter Muskelgruppen.

§. 315. Wir unterscheiden in der Haltung der Schulter die Lage und Stellung des Schulterblattes. Unter der Lage verstehen wir die jeweilige räumliche Beziehung der ganzen Scapula zur Thoraxwand, je nachdem sie mehr medianwärts an der Wirbelsäule, lateralwärts an der Achselgegend, aufwärts oder abwärts verschoben liegt. Unter Stellung verstehen wir die durch Bewegung in der ein oder andern Lage erzielte Haltung. Diese Stellung kann geändert werden durch Bewegung um eine verticale Achse: der spinale Schulterblattrand wird von der Thoraxwand entfernt oder ihr genähert; durch Drehung um eine von rechts nach links laufende horizontale Achse: der untre Winkel wird der Thoraxwand näher oder ferner gebracht; durch Drehung um eine von vorne nach hinten gedachte horizontale Achse: der untre Winkel wird der Wirbelsäule genähert oder der Achselhöhle, der spinale Rand also mehr zur senkrechten oder queren Richtung geführt.

§. 316. Während die Schlüsselbeinschulterblattbänder die Grenzen der Bewegungsexcursion bestimmen, wird die Bewegung und somit die Aenderung von Lage und Stellung durch die Muskeln hervorgebracht. Fast alle Schultermuskeln wirken nun auf das Schulterblatt gleichzeitig in Bezug auf Lage und Stellung. Für die klinische Beobachtung ist die Analyse der einzelnen Muskelwirkung unter normalen Verhältnissen um so schwieriger, als bei den Bewegungen des Schulterblattes am Rumpfe, wie sie durch die Arm- oder Kopfbewegungen activ hervorgerufen werden, immer auch Bewegungen des Schlüsselbeines im Sternalgelenke gleichzeitig erfolgen. Eine genaue Untersuchung ist nur mit Hilfe der localisirten Faradisirung möglich. Sehr auffällig tritt aber die isolirte Muskelwirkung zu Tage in den Fällen, wo es sich um partielle Innervationsstörungen der Schultermuskulatur handelt. Der M. serratus anticus magnus, die Rhomboidei, der Levator anguli scapulae, der Cucullaris können ganz oder theilweise gelähmt sein, und setzen sich aus den Combinationen der Lähmungen einzelner Muskeln die verschiedenen Stellungs- und Bewegungsstörungen zusammen.

§. 317. Am meisten zur Beobachtung gelangt sind die Lähmungen des M. serratus anticus magnus. Meist sind in den als Lähmungen dieses Muskels (bzw. des ihn versorgenden N. thoracicus longus) beschriebenen Krankheitsfällen auch partielle Lähmungen andrer Muskeln, besonders des Trapezius oder Levat. anguli scapulae, auch des Rhomboideus gleichzeitig vorhanden gewesen. In solchen Fällen liegt dann die auffällige Stellung der Scapula zum Thorax in jeder Lage vor Augen, welche als flügelförmiges Abstehen des Schulterblattes bezeichnet wurde. Bei den viel seteneren isolirten Serratuslähmungen (Duchenne, Busch, Bernhardt) ist in der Ruhelage, beim Herabhängen des Armes an der seitlichen Brustwand, eine irgend wie auffällige Stellungsabweichung nicht zu beobachten, nur steht der untre Schulterblattwinkel etwas höher und ein wenig mehr nach hinten hervortretend. Vorhanden muss eine Stellungsveränderung der Scapula bei isolirter Serratuslähmung sein, da es neben den Haltbändern ja lediglich der Muskelzug ist, welcher die Scapula in der Gleichgewichtlage hält; ist nun ein Muskel in seiner Wirkung ausgeschaltet, so muss durch einseitigen Zug der Antagonisten immer eine Deviation eintreten. Der über die Symptome der Serratuslähmung ausgebrochene Streit ist also in seiner Grundlage auf die verschiedenen Verhältnisse der isolirten oder combinirten Serratuslähmung zurückzuführen.

Bei der isolirten Lähmung des Serratus magnus tritt das auffällige Abstehen des Schulterblattes und dessen Schiefstellung nur beim Heraustreten aus der Ruhelage ein; bei jeder Erhebung des Armes zur Horizontalebene rückt das Schulterblatt mehr und mehr an die Wirbelsäule heran, so dass, wie Busch beschrieb, bei doppelseitiger Serratuslähmung die Schulterblätter sich in der Mittellinie berühren und der mediane Theil des Cucullaris an der Wirbelsäule zu einem Wulste zusammengerollt wird (Fig. 116). Zur Abduction im Schultergelenke durch die Deltoidescontraction muss das Schulterblatt am Rumpf festgestellt sein; bei der Serratuslähmung ist der Wirkung des Cucullaris und Rhomboideus, welche das Schulterblatt nach der Wirbelsäule hinziehen, die antagonistische Wirkung des Serratus, der Zug nach der seitlichen Thoraxwand, verloren gegangen, und so rückt das Schulterblatt, je mehr der Deltoides in Thätigkeit tritt, dem Zug des Cucullaris und Rhomboides folgend medianwärts. Führt der Patient eine Abduction und Flexion im Schultergelenke aus, so gleitet die Scapula, nicht wie im normalen Zustande dem Rumpfe festanliegend, zur Achsellinie, sondern, da die Fixation des spinalen Randes verlorengegangen, findet die Drehung um die verticale Achse statt, so dass der innere Rand flügelartig absteht.

Fig. 116.



Doppelseitige Lähmung des M. serratus anticus magnus (Busch).

Ist die Serratuslähmung beiderseitig, so entsteht zwischen den vom Thorax abgehobenen und medianwärts einander genäherten Schulterblättern ein tiefer Halbcanal (Busch). Neben dieser auffälligen Formstörung tritt eine Bewegungsstörung zu Tage, sobald der Patient den Arm über die Horizontale zu heben bestrebt ist. Die Elevation bis zur Horizontalebene wurde durch den Deltoides geleitet, stärkere Erhebung kann nur durch Drehung der Scapula bewirkt werden. Diese Bewegung um die sagittale Achse wird durch Serratus und Cucullaris ausgeführt; ist der erstere insufficient, so kann auch der letztere nicht auf die Drehbewegung wirken, sondern zieht einfach das Schulterblatt zur Wirbelsäule: Der Kranke ist also nicht im Stande, den Arm über die Horizontalebene zu erheben, und schon innerhalb dieser beschränkten Abduction tritt das flügelförmige Abstehen des Schulterblattes vor Augen. Höchst interessant sind die Beobachtungen von Serratuslähmung, bei denen doch der Arm activ über die Horizontale erhoben werden konnte. Erb sah, wie ein mit Serratuslähmung behaftetes Mädchen den Arm dadurch bis zur Vertikalen emporhob, dass es bei reclinirtem Oberkörper den ganzen Arm mit einer schwingenden Bewegung nach oben warf und dadurch eine Luxatio humeri bewirkte. Es muss sich hier also jedesmal um eine active Luxatio humeri erecta gehandelt haben. In dem von Bäumler beschriebenen Fall wurde bei dem muskelkräftigen Patienten die Wirkung des Serratus durch starke Contraction des M. infraspinatus compensirt. Auf die abducirende Wirkung dieses Muskels bei erhobenem Arme wiesen ausführlich Fick und Weber hin. Es geht aus ihren Untersuchungen hervor, dass bei der Abduction des Oberarmes über 60° der M. Infraspinatus die Abduction energisch unterstützt.

§. 318. Eine schiefe Stellung der Scapula in der Ruhelage ist nur auf die gleichzeitige Lähmung des Cucullaris zurückzuführen, wie sie an diesem Muskel, theilweise oder ganz ausgesprochen, nicht selten vorkommt. Duchenne hat unter einigen zwanzig Fällen von Serratuslähmung keine einzige isolirte Lähmung aufgefunden! Die totalen Lähmungen des M. cucullaris treffen meist mit Paresen des Sternocleidomastoideus zusammen. Auch hier kommt es zu Lageveränderungen der Scapula. Diese Lähmungen betreffen hier den N. accessorius und gehört somit die symptomatische Scapulaverschiebung nicht mehr hierher. Einen treffenden Fall von Accessorius- und gleichzeitiger Hypoglossusparese beschreibt Bernhardt. In andern Fällen tritt mehr die Lähmung des Levator anguli scapulae in den Vordergrund.

Umgekehrt können nun auch die einzelnen Muskeln oder Muskelgruppen in Contractur begriffen sein, und sind die causalen Verhältnisse solcher isolirter Muskelcontracturen am Schultergürtel noch recht dunkel. Gerade am M. levator anguli scapulae sind solche isolirte musculäre Contracturen gefunden, die dann zu einer Stellungsabweichung des Schulterblattes und gleichzeitigen Schiefstellung des Kopfes führten. Die Abduction und Rotation der Nackenwirbelsäule bei solcher Contractur führt dann leicht auf den Verdacht einer osteogenen oder arthrogenen Contractur, und ist bisweilen vielleicht auch solcher Causalnexus nicht abzuweisen. In andern Fällen mögen örtliche Traumen als primäre Ursache heranzuziehen sein, wie mir bei einem

Knaben mit solcher auffälligen Levatorcontractur möglich war, wo die Verletzung zweifellos während der manuellen Extraction bei der Entbindung geschehen war. In anderen Fällen mögen syphilitische Myositiden vorliegen, da, wie wir bei der Bicepscontractur erwähnten, gerade auf luetischer Basis isolirte Muskelcontracturen vorkommen. Bleiben alle solche örtliche Ursachen ausgeschlossen, so muss man zur Annahme eines centralen Leidens mit symptomatischer Contractur sich verstehen.

§. 319. Die Behandlung der genannten Lähmungen und Contracturen gehört wesentlich in das Gebiet der Electrotherapie. Je nach dem ursächlichen Zusammenhang wird die Prognose eine sehr verschiedene sein.

Schon bei den Serratuslähmungen bleibt die Prognose meist eine sehr zweifelhafte, indem selbst bei frischen Fällen doch die Leitung im N. thoracicus longus oft nicht wieder hergestellt wird und rasch musculäre Atrophie eintritt. In andern Fällen gelingt es, die musculäre Contractilität zu erhalten und eine Besserung zu erzielen.

Bei den Contraturen kommt zunächst genaue Berücksichtigung etwaigen Grundleidens in Betracht. Gegen die stationäre Verkürzung müsste, wenn Massage, electrotherapeutische Massnahme nicht ausreichen, die Myotomie zu Hilfe genommen werden.

§. 320. Ausser solchen Motilitätsstörungen am Schultergürtel finden wir auch Sensibilitätsstörungen, welche im Gebiete des Plexus brachialis sich abspielen. Eine grosse Mehrzahl aller Innervationsstörungen in dieser Gegend und an der oberen Gliedmasse überhaupt verdankt ihren Ursprung einer Verletzung des Plexus brachialis in der Schulternackengegend. Zwischen Schlüsselbein und Trapeziusrand liegt der starke Nervenplexus für Druck, Stoss, Schlag, für schädliche Einflüsse raschen Temperaturwechsels äusserst exponirt und sind daher Störungen in dem peripheren Verbreitungsbezirk sehr häufig auf Insulte an dieser Stelle zurückzuführen. Die mannigfachsten Sensibilitäts-, Motilitäts- und tropischen Störungen an Schulter und der ganzen oberen Extremität können durch einmalige oder wiederholte geringfügige oder schwerere Verletzung dieser Gegend hervorgerufen werden. Stromeyer hat zuerst die Wichtigkeit der hier vorkommenden „Nervenquetschungen" in ihren mannigfach falsch beurtheilten Folgen betont.

§. 321. Die meisten dieser Störungen gehören in das Gebiet der Neuropathologie, doch muss besonders wegen des differentiell diagnostischen Interesses die Neuralgie des Plexus brachialis erwähnt werden. Diese durchaus nicht selten auf einzelne oder mehrere Zweige des Armgeflechtes ausstrahlende Neuralgie, welche sich oft mit Trophoneurosen im Gebiet der Hautnerven an Schulter und Arm combinirt, die dann entweder als Zoster brachialis erscheinen, oder in entlegener Hautpartie als Urticaria in wechselnder Form an Hand und Arm hervortreten, ist, wie erwähnt, meist traumatischen Ursprunges. Wegen der in der Schultergegend empfundenen Schmerzen wird dies Leiden sehr häufig als „Rheumatismus" der Schulter aufgefasst, ja

wohl gar als Gelenkrheumatismus oder Gicht des Schultergelenkes diagnosticirt. Bei genauer Untersuchung solches Schulterrheumatismus finden wir dann den Plexus brachialis auf Druck am vorderen Rand des Cucullaris in der Schlüsselbeingrube empfindlich und die Berührung von ausstrahlenden Schmerzen begleitet. Meist finden wir auch deutlich geschwellte und etwas empfindliche kleinere Lymphdrüsen in dieser Gegend als Beweis der örtlichen Störung. Massage und electrotherapeutische Behandlung, besonders mit dem constanten Strom lassen dann diese „Neuralgie" beseitigen, während alle auf die Schultergegend gegen den vermeintlichen Gelenk- oder Muskelrheumatismus angewandten Ableitungen und antiphlogistischen Massregeln nichts genutzt haben. Wie dagegen letztre in Fällen wirklicher traumatischer Neuritis von Erfolg sich erweisen können, lehren die Stromeyer'schen Aufzeichnungen.

§. 322. Dass andrerseits rein symptomatische Neuralgien der Schulter vorkommen, darf nicht vergessen werden. Bei Brustdrüsenerkrankungen können nach der Schulter und Arm irradiirende Schmerzen vorkommen, oft allerdings ergiebt eine genaue Untersuchung, dass einzelne infiltrirte Lymphgefässstränge nach der Schlüsselbein- und Achselgegend ziehen und den Grund zur verbreiteten Empfindlichkeit abgeben. Aber auch bei Herz- und Leberkrankheiten finden wir oft als qualendstes Symptom den Schulterschmerz.

Der anfallsweise zur grössten Heftigkeit gesteigerte Schmerz in der rechten Schulter bei Hepatitis kann seine Erklärung finden in der Ausbreitung der Nn. supraclaviculares externi in der Haut der Schulter. Diese aus dem vordern Aste des vierten Cervicalnerven stammenden sensitiven Zweige können reflectorisch die Neuralgie der Schulter als Reflexempfindung des lädirten Phrenicus vermitteln (Luschka). Im übrigen sind solche auch bei andern Erkrankungen innrer Organe auftretenden peripheren Neuralgien, ja noch in ihrer Pathogenese in Dunkel gehüllt; ihr oft characteristisches Auftreten darf aber bei der Beurtheilung peripherer örtlicher Erkrankungen nie ausser Acht gelassen werden.

22 18

Verzeichniss der colorirten Abbildungen auf Tafel I und II.

Tafel I.	Fig. 1.	„Digitus coeruleus".	
„ I.	„ 2.	Onychomycosis (Meissner).	
„ I.	„ 3. 4.	Onychia maligna (Vanzetti).	
„ I.	„ 5.	Arthritis urica Gichtknoten an Finger und Ellenbogen (Garrod).	
Tafel II.	Fig. 1.	Dactylitis syphilitica (Beauregard).	
„ II.	„ 2. 3.	Digitale Angiome (Esmarch).	
„ II.	„ 4.	Congenitale diffuse Angiektasie der oberen Extremitäten.	

Fig. 1
Fig. 3

wohl gar als Gelenkrheumatismus oder Gicht des Schultergelenkes diagnosticirt. Bei genauer Untersuchung solches Schulterrheumatismus finden wir dann den Plexus brachialis auf Druck am vorderen Rand des Cucullaris in der Schlüsselbeingrube empfindlich und die Berührung von ausstrahlenden Schmerzen begleitet. Meist finden wir auch deutlich geschwellte und etwas empfindliche kleinere Lymphdrüsen in dieser Gegend als Beweis der örtlichen Störung. Massage und electrotherapeutische Behandlung, besonders mit dem constanten Strom lassen dann diese „Neuralgie" beseitigen, während alle auf die Schultergegend gegen den vermeintlichen Gelenk- oder Muskelrheumatismus angewandten Ableitungen und antiphlogistischen Massregeln nichts genutzt haben. Wie dagegen letztre in Fällen wirklicher traumatischer Neuritis von Erfolg sich erweisen können, lehren die Stromeyer'schen Aufzeichnungen.

§. 322. Dass andrerseits rein symptomatische Neuralgien der Schulter vorkommen, darf nicht vergessen werden. Bei Brustdrüsenerkrankungen können nach der Schulter und Arm irradiirende Schmerzen vorkommen, oft allerdings ergiebt eine genaue Untersuchung, dass einzelne infiltrirte Lymphgefässstränge nach der Schlüsselbein- und Achselgegend ziehen und den Grund zur verbreiteten Empfindlichkeit abgeben. Aber auch bei Herz- und Leberkrankheiten finden wir oft als quälendstes Symptom den Schulterschmerz.

Der anfallsweise zur grössten Heftigkeit gesteigerte Schmerz in der rechten Schulter bei Hepatitis kann seine Erklärung finden in der Ausbreitung der Nn. supraclaviculares externi in der Haut der Schulter. Diese aus dem vordern Aste des vierten Cervicalnerven stammenden sensitiven Zweige können reflectorisch die Neuralgie der Schulter als Reflexempfindung des lädirten Phrenicus vermitteln (Luschka). Im übrigen sind solche auch bei andern Erkrankungen innrer Organe auftretenden peripheren Neuralgien, ja noch in ihrer Pathogenese in Dunkel gehüllt; ihr oft characteristisches Auftreten darf aber bei der Beurtheilung peripherer örtlicher Erkrankungen nie ausser Acht gelassen werden.

22 / 58

Verzeichniss der colorirten Abbildungen auf Tafel I und II.

Tafel	I.	Fig.	1.	„Digitus cornutus".
„	I.	„	2.	Onychomycosis (Meissner).
„	I.	„	3. 4.	Onychia maligna (Vanzetti).
„	I.	„	5.	Arthritis urica Gichtknoten an Finger und Ellenbogen (Garrod).
Tafel	II.	Fig.	1.	Dactylitis syphilitica (Beaurregard).
„	II.	„	2. 3.	Digitale Angiome (Esmarch).
„	II.	„	4.	Congenitale diffuse Angiektasie der oberen Extremitäten.

DEUTSCHE CHIRURGIE

MIT ZAHLREICHEN HOLZSCHNITTEN UND LITHOGR. TAFELN

BEARBEITET VON

Doc. Dr. **Bandl** in Wien, Prof. Dr. **Bergmann** in Würzburg, Prof. Dr. **Billroth** in Wien, Prof. Dr. **Breisky** in Prag, Prof. Dr. **Paul Bruns** in Tübingen, Prof. Dr. **F. Busch** in Berlin, Doc. Dr. **Chrobak** in Wien, Prof. Dr. **Czerny** in Heidelberg, Prof. Dr. **Dittel** in Wien, Prof. Dr. **Duchek** in Wien, Prof. Dr. **Esmarch** in Kiel, Prof. Dr. **H. Fischer** in Breslau, Dr. **G. Fischer** in Hannover, Docent Dr **Fischer** in Strassburg, Prof. Dr. **Frisch** in Wien, Prof. Dr. **Gerhardt** in Würzburg, Dr. **J. Grünfeld** in Wien, Prof. Dr. **Gussenbauer** in Prag, Prof. Dr. **Gusserow** in Berlin, Prof. Dr. **Haeser** in Breslau, Prof. Dr. **Heineke** in Erlangen, Docent Dr. **Helferich** in München, Prof. Dr. **Hildebrandt** in Königsberg, Prof. Dr. **Kaposi** in Wien, Dr. **Kappeler** in Münsterlingen, Prof. Dr. **Kocher** in Bern, Prof. Dr. **Koenig** in Göttingen, Prof. Dr. **Koranyi** in Budapest, Prof. Dr. **Kroenlein** in Berlin, Prof. Dr. **Lossen** in Heidelberg, Prof. Dr. **Luecke** in Strassburg, Prof. Dr. **Maas** in Freiburg, Prof. Dr. **Mayrhofer** in Wien, Prof. Dr. **v. Nussbaum** in München, Prof. Dr. **Olshausen** in Halle, Prof. Dr **Ranke** in Gröningen, Prof. Dr. **v. Recklinghausen** in Strassburg, Prof. Dr. **Reder** in Wien, Doc. Dr. **Riedinger** in Würzburg, Prof. Dr. **Rose** in Zürich, Dr. **M Schede** in Berlin, Prof. Dr. **B. Schmidt** in Leipzig, Prof. Dr. **Schönborn** in Königsberg, Doc. Dr. **Schüller** in Greifswald, Prof. Dr. **B. Schultze** in Jena, Prof. Dr. **Schwartze** in Halle, Prof. Dr. **Socin** in Basel, Doc. Dr. **Sonnenburg** in Strassburg, Prof. Dr. **Störk** in Wien, Prof. Dr. **Thiersch** in Leipzig, Doc. Dr. **Tillmanns** in Leipzig, Prof. Dr. **Trendelenburg** in Rostock, Prof. Dr. **Uhde** in Braunschweig, Prof. Dr. **Vogt** in Greifswald, Prof. Dr. **R. Volkmann** in Halle, Dr. **Wegner** in Stettin, Prof. Dr. **Winckel** in Dresden, Prof. Dr. **v. Winiwarter** in Lüttich.

HERAUSGEGEBEN VON

PROF. DR. BILLROTH UND **PROF. DR. LUECKE**

IN WIEN — IN STRASSBURG.

Lieferung 65.

STUTTGART.

VERLAG VON FERDINAND ENKE.

1880.

DIE VERLETZUNGEN

DER

UNTEREN EXTREMITÄTEN.

VON

Dr. HERMANN LOSSEN,
A. O. PROFESSOR DER CHIRURGIE IN HEIDELBERG.

MIT 44 HOLZSCHNITTEN.

STUTTGART.
VERLAG VON FERDINAND ENKE.
1880.

Druck von Gebrüder Kröner in Stuttgart.

Inhaltsverzeichniss.

		Seite
Literatur		XI
Cap. I.	**Fracturen der Beckenknochen**	1—10
§. 1.	Mechanismus der Beckenring- und Pfannenbrüche	1—3
§. 2.	„ „ Darmbein-, Sitzbein-, Kreuz- und Steissbeinbruche	3
§. 3.	Statistik der Beckenbrüche	3
§. 4.	Complicirte Beckenbrüche	3
§. 5.	Symptome der Fracturen des Schambeins	3—5
§. 6.	„ „ seitlichen Beckenringbrüche	5
§. 7.	„ „ Pfannenbrüche	6
§. 8.	„ „ Fracturen des Sitzbeins	6
§. 9.	„ „ „ der Darmbeinschaufel	6
§. 10.	„ „ „ des Kreuzbeins	7
§. 11.	„ „ „ des Steissbeins	7
§. 12.	Diagnose der Beckenbrüche	7—8
§. 13.	Verlauf und Prognose der Beckenbrüche	8—9
§. 14.	Behandlung der Beckenbrüche	9—10
Cap. II.	**Luxationen der Beckenknochen**	11—14
§. 15.	Eintheilung	11
§. 16.	Luxation der Schambeinfuge	11—12
§. 17.	„ der Kreuzbeinfuge	12
§. 18.	„ des Darmbeins	12—13
§. 19.	„ des Kreuzbeins	13
§. 20.	„ des Steissbeins	13
§. 21.	Trennung der 3 Beckenfugen	13—14
§. 22.	Prognose und Behandlung der Beckenluxationen	14
Cap. III.	**Verletzungen der grossen Gefässe des Beckens und deren Ligatur**	14—18
§. 23.	Blutungen aus der Iliaca communis, Hypogastrica, Iliaca externa	14—15
§. 24.	Ligatur der Art. iliaca comm.	15—16
§. 25.	„ „ Art. hypogastrica	16—17
§. 26.	„ „ Art. iliaca externa	17—18
Cap. IV.	**Verletzungen der Art. glutaea und ischiadica und deren Ligatur**	19—20
§. 27.	Blutungen aus der Glutaea und Ischiadica	19
§. 28.	Ligatur der Glutaea	19—20
§. 29.	„ „ Ischiadica	20
Cap. V.	**Luxationen des Hüftgelenks**	21—59
§. 30.	Anatomie und Mechanik des Hüftgelenks	21—24
§. 31.	Allgemeines über Hüftgelenksluxationen; complete und incomplete Luxation; primäre und secundäre Stellung des Schenkelkopfes; regelmässige und unregelmässige Luxationen	24—26

Seite

§. 32. Eintheilung der Luxationen . . . . . 26—27
§. 33. Aeltere Nomenclatur . . . . . 27—29
§. 34. Statistik . . . . . 29—30
§. 35. Mechanismus der einzelnen Luxationen und Leichenexperimente . . . . . 30—33
§. 36. Luxationes posticae (Luxat. iliaca und ischiadica) . 33—34
§. 37. Symptome derselben . . . . . 34—37
§. 38. Patholog. Anatomie derselben . . . . . 37—38
§. 39. Diagnose derselben . . . . . 38—39
§. 40. Prognose „ 39
§. 41. Reposition „ . . . . . 39—41
§. 42. Luxationes anticae 41
§. 43. Luxatio pubica und iliopectinea . . . . . 41—42
§. 44. Symptome derselben . . . . . 42—43
§. 45. Patholog. Anatomie derselben . . . . . 43—44
§. 46. Diagnose derselben 44
§. 47. Prognose „ 44
§. 48. Reposition „ . . . . . 44—45
§. 49. Luxatio obturatoria und perinealis . . . . . 45—46
§. 50. Symptome derselben . . . . . 46—48
§. 51. Patholog. Anatomie derselben 48
§. 52. Diagnose derselben 48
§. 53. Prognose „ 48
§. 54. Reposition „ . . . . . 49—50
§. 55. Luxatio subcotyloidea 50
§. 56. Symptome derselben . . . . . 50—51
§. 57. Patholog. Anatomie, Diagnose und Reposition . . 51
§. 58. Luxatio supracotyloidea 51
§. 59. Symptome derselben 51
§. 60. Patholog. Anatomie derselben . . . . . 52—53
§. 61. Diagnose derselben 53
§. 62. Prognose und Reposition derselben 53
§. 63. Veraltete Luxationen . . . . . 53—54
§. 64. Complicationen der Hüftgelenksluxationen . . . 54
§. 65. Fracturen des Pfannenrandes . . . . . 54—55
§. 66. Gleichzeitige Fractur des Schenkelhalses 55
§. 67. Doppelluxationen . . . . . 55—56
§. 68. Historisches über Repositionsmethoden . . . . . 56—59

Cap. VI. **Verletzungen des Hüftgelenks** . . . . . 59—65
§. 69. Contusionen und Distorsionen 59
§. 70. Schusswunden des Hüftgelenks . . . . . 59—61
§. 71. Symptome derselben . . . . . 61—62
§. 72. Diagnose „ 62
§. 73. Verlauf „ . . . . . 62—63
§. 74. Prognose „ 63
§. 75. Behandlung „ . . . . . 63—65

Cap. VII. §. 76. **Resection des Hüftgelenks** . . . . . 65—68

Cap. VIII. §. 77. **Exarticulation im Hüftgelenke** . . . . . 68—72

Cap. IX. **Fractur des Schenkelhalses** . . . . . 73—84
§. 78. Architectur des Schenkelhalses 73
§. 79. Mechanismus der Fractur 74
§. 80. Verlauf der Bruchlinie; Eintheilung der Schenkelhalsbrüche . . . . . 74—75
§. 81. Fracturen im anatomischen Halse („intracapsuläre Brüche“) . . . . . 75—76
§. 82. Symptome derselben . . . . . 76—77
§. 83. Fracturen im chirurgischen Halse („extracapsuläre Brüche“) . . . . . 77—78
§. 84. Symptome derselben 79

Seite

§. 85. Verlauf der Schenkelhalsbrüche 80
§. 86. Prognose derselben 80—81
§. 87. Diagnose derselben 81—82
§. 88. Behandlung derselben 82—84

Cap. X §. 89. **Isolirte Fractur des Trochanter major** 84—85

Cap. XI **Fractur der Diaphyse des Oberschenkels** 85—105
§. 90. Statistik und Eintheilung 85
§. 91. Aetiologie und Mechanismus 85—86
§. 92. Richtung der Bruchlinie, Quer-, Schrägbrüche 86—87
§. 93. Symptome der subcutanen Fracturen 87—88
§. 94. „ „ complicirten „ 88
§. 95. Schussfracturen des Oberschenkels 88—89
§. 96. Diagnose der Fracturen des Oberschenkels 89—90
§. 97. Verlauf der subcut. Fracturen 90
§. 98. „ „ complic. „ 90—91
§. 99. Verlauf der asepsisch heilenden complic. Fracturen 91—93
§. 100. Gelenkentzündungen bei den ersten Gehversuchen 93
§. 101. Prognose der Oberschenkelfracturen 93—94
§. 102. Behandlung der subcut. Fracturen 94—99
§. 103. „ „ complic. „ 99—100
§. 104. „ „ Schussfracturen 100—105
§. 105. Amputationen bei Fractur des Oberschenkels 105

Cap. XII §. 106. **Fehlerhaft geheilte Brüche des Oberschenkels** 105—107

Cap. XIII. §. 107. **Pseudarthrose des Oberschenkels** 107—109

Cap. XIV. §. 108. **Traumatische Epiphysenlösung am unteren Femurende** 109—111

Cap. XV §. 109. **Amputation des Oberschenkels** 111—113

Cap. XVI. **Verletzungen der Gefässe am Oberschenkel und deren Unterbindung** 114—119
§. 110. Stich-, Schnitt- u. Schusswunden der Art. femoralis 114—116
§. 111. „ „ „ „ „ Vena „ 116—117
§. 112. Ligatur der Art. femoralis 118—119

Cap. XVII. §. 113. **Verletzungen der Nerven der unteren Extremitäten. Nervennaht** 119—121

Cap. XVIII. **Luxationen des Kniegelenks** 121—134

§. 114. Anatomie und Mechanik des Kniegelenks 121—125
§. 115. Eintheilung der Luxationen 125
§. 116. Luxation der Tibia nach vorn 125—126
§. 117. Symptome derselben 126—127
§. 118. Patholog. Anatomie derselben 127—128
§. 119. Diagnose derselben 128
§. 120. Prognose „ 128—129
§. 121. Reposition „ 129
§. 122. Luxation der Tibia nach hinten 129—130
§. 123. Symptome derselben 130—131
§. 124. Patholog. Anatomie derselben 131
§. 125. Diagnose derselben 131
§. 126. Prognose „ 131
§. 127. Reposition „ 131—132
§. 128. Seitliche Luxat. der Tibia nach aussen u. nach innen 132—133
§. 129. Symptome derselben 133
§. 130. Patholog. Anatomie derselben 133
§. 131. Diagnose, Prognose „ 133—134
§. 132. Reposition derselben 134
§. 133. Complicirte Luxationen des Kniegelenks 134

Seite

Cap. XIX. §. 134. **Luxation im oberen Tibiofibulargelenke** . . . . . 134—135

Cap. XX. **Distorsionen des Kniegelenks** . . . . . 135—139
§. 135. Zerreissung der Ligam. lateralia und cruciata . . 135—137
§. 136. Luxation der Zwischenknorpel . . . . . 137—139

Cap. XXI. **Luxationen der Patella** . . . . . 139—147
§. 137. Anatomie der Patella 139
§. 138. Eintheilung der Luxationen . . . . 139—140
§. 139. Statistik derselben 140
§. 140. Aetiologie . . . . . 140—141
§. 141. Mechanismus derselben, Leichenexperimente . . 141—142
§. 142. Patholog. Anatomie derselben . . . . . 142—143
§. 143. Symptome und Diagnose der seitl. Patellaluxationen 143—144
§. 144. Symptome und Diagnose der verticalen und Umdrehungsluxationen . . . . . 144—145
§. 145. Prognose der Patellaluxationen . . . . 145—146
§. 146. Reposition derselben . . . . . 146—147

Cap. XXII. **Fracturen der Patella** . . . . . 147—155
§. 147. Mechanismus der Patellafractur . . . . . 147—148
§. 148. Statistik derselben 148
§. 149. Symptome und Diagnose derselben . . . . 148—149
§. 150. Verlauf derselben 149
§. 151. Prognose . . . . . 149—150
§. 152 Behandlung derselben . . . . . 150—155

Cap. XXIII. **Ruptur des Lig. patellae und der Sehne des Quadriceps femoris** 156—158
§. 153. Ruptur des Ligam. patellae . . . . . 156—157
§. 154. Zerreissung der Quadricepssehne . . . . 157—158

Cap. XXIV. **Verletzungen des Kniegelenks** . . . . . 158—166
§. 155. Contusion des Kniegelenks . . . 158—159
§. 156. Hieb- und Stichwunden desselben . . 159—161
§. 157. Schusswunden desselben . . . . 161—162
§. 158. Verlauf der Schusswunden und Prognose . 162—163
§. 159. Diagnose derselben 163
§. 160. Behandlung . . 163—166

Cap. XXV **Gelenkfracturen des Knies** . . 166—168
§. 161. Epiphysenbrüche des Femur . 166—167
§. 162 Symptome und Diagnose derselben 167—168
§. 163. Verlauf und Prognose . . 168
§. 164. Behandlung derselben . 168

Cap. XXVI. §. 165 **Resection des Kniegelenks** . 169—172

Cap. XXVII §. 166 **Exarticulation und Amputation im Kniegelenke** . 172—174

Cap. XXVIII. **Verletzungen der Blutgefässe in der Kniekehle und deren Ligatur** 174—176
§. 167. Ruptur der Art. poplitea und Wunden derselben 174—175
§. 168. Ligatur der Art. poplitea . . . 175—176

Cap. XXIX **Fracturen des Unterschenkels** . . . . . 176—183
§. 169. Eintheilung. Mechanismus. einfache und complicirte Fracturen. Schussfracturen . 176—177
§. 170. Symptome derselben . 177—178
§. 171. Diagnose . . 178
§. 172. Verlauf . . . . 178—179
§. 173. Prognose . 179
§. 174 Behandlung . . 179—183

			Seite
Cap. XXX	§ 175.	**Pseudarthrosen der Tibia**	183—184
Cap. XXXI	§ 176.	**Fracturen der Fibula**	184—185
Cap. XXXII		**Amputation des Unterschenkels**	185—187
	§ 177.	Geschichte der Amputation. Amputation am Orte der Wahl	185—186
	§ 178.	Amputation im oberen und mittleren Drittel	186—187
	§. 179.	Amputation im unteren Drittel	187
Cap. XXXIII.		**Verletzungen der Blutgefässe des Unterschenkels**	187—189
	§ 180.	Blutungen aus der Art. tib. antica und postica	187
	§. 181.	Ligatur der beiden Gefässe im oberen und mittleren Drittel	188
	§ 182.	Ligatur der Art. tib. ant. im unteren Drittel	188—189
	§ 183.	Ligatur der Art. tib. post. im unteren Drittel	189
Cap. XXXIV		**Luxationen in den Fussgelenken**	189—212
	§ 184.	Anatomie und Mechanik der Fussgelenke	189—192
	§ 185.	Luxationen im Talocruralgelenke. Eintheilung	192—193
	§. 186.	Luxationen in sagittaler Richtung. Luxation nach hinten	193—195
	§. 187.	Luxation des Fusses nach vorn	195—196
	§ 188.	Diagnose der sagitt. Luxationen	196
	§ 189.	Prognose derselben	197
	§ 190.	Reposition „	197
	§ 191.	Luxationen in seitlicher Richtung	197—198
	§ 192.	Experimente von Dupuytren, Maisonneuve, Bonnet, Tillaux, Horaggschmied	198—200
	§ 193.	Luxation des Fusses nach aussen	200—201
	§ 194.	„ „ „ „ innen	201—202
	§ 195.	Complicationen dieser Luxationen	202
	§ 196.	Diagnose der Luxationen	202—203
	§ 197.	Prognose derselben	203
	§ 198.	Reposition „	203—204
	§ 199.	Luxationen im Talotarsalgelenke. Eintheilung	204—205
	§ 200.	Luxatio sub talo	205
	§ 201.	„ „ nach innen	205—206
	§ 202.	„ „ „ aussen	206
	§. 203.	„ „ „ „ hinten und nach vorn	206—208
	§ 204.	Diagnose der 4 Formen	208
	§. 205.	Reposition derselben	208
	§ 206.	Luxationen des Talus, Mechanismus, Formen derselben	208—210
	§. 207.	Symptome derselben	210—211
	§. 208.	Diagnose „	211
	§. 209.	Prognose „	211
	§. 210.	Reposition „	211—212
Cap. XXXV	§ 211.	**Distorsion der Fussgelenke**	212—213
Cap. XXXVI.		**Luxationen der Fusswurzelknochen**	213—215
	§ 212.	Luxation des Fersenbeins	213—214
	§. 213.	„ „ Schiffbeins	214
	§ 214.	Luxationen der Keilbeine	215
Cap. XXXVII		**Luxationen der Metatarsalknochen**	215—218
	§ 215.	Eintheilung und Statistik	215
	§. 216.	Totale Luxationen des Metatarsus	215—217
	§. 217.	Partielle „ „ „	217—218
Cap. XXXVIII		**Luxationen der Zehen**	218—221
	§ 218.	Luxation der grossen Zehe	218—220

Seite

§. 219. Luxationen der übrigen Zehen 220
§. 220. „ „ Zehenglieder . . . . . 220—221

Cap. XXXIX. §. 221. **Luxationen der Sehnen der Mm. peronei und des M. tibialis post.** . . . . . 221—222

Cap. XL. §. 222. **Ruptur der Achillessehne** 222
§. 223. Offene Wunden der Achillessehne; Sehnennaht 223

Cap. XLI. **Gelenkfracturen am Fusse** . . . . . 224—226
§. 224. Fractur über den Knöcheln . . . . . 224—225
§. 225. Fractur der Knochel . . . . . 225—226

Cap. XLII. **Fracturen der Tarsalknochen** . . . . . 226—228
§. 226. Zermalmungen der Tarsalknochen . . 226
§. 227. Fractur des Talus 226
§. 228. „ „ Calcaneus . . . . . 226—228
§. 229. Rissfractur des Calcaneus 228

Cap. XLIII. **Verletzungen der Fussgelenke** . . . . . 228—231
§. 230. Stich-, Hieb- und Schusswunden . . . . . 228—229
§. 231. Behandlung der Schusswunden . . . . 229—231

Cap. XLIV. §. 232. **Resection des Fussgelenks** . . . . . 231—233

Cap. XLV. §. 233. **Resection des Calcaneus** . . . . . 233—234

Cap. XLVI. §. 234. **Fracturen der Metatarsalknochen und der Zehenglieder** 234—235

Cap. XLVII. **Amputationen und Exarticulationen am Fusse** . . . . . 235—244
§. 235. Allgemeine Gesichtspunkte und Eintheilung . 235—236
§. 236. Amputatio metatarsea (Sharp) 236
§. 237. Exarticulatio tarsometatarsea (Lisfranc) . . 237—238
§. 238. „ mediotarsea (Chopart) . . . . 238—240
§. 239. „ sub talo (Lignerolles-Textor) 240—241
§. 240. Amputatio pedis sec. Syme . . . . . 241—242
§. 241. „ „ „ Pirogoff . . . . . 242—244

Cap. XLVIII. **Exarticulationen der Metatarsalknochen und der Zehen** . . . 244—245
§. 242. Isolirte Exarticulation der Metatarsalknochen . . 244—245
§. 243. Exarticulation der Zehen 245

Literatur.

Allgemeine Literatur.

Lehr- und Handbücher der chirurgischen Anatomie.

Weitbrecht, Joseph: Syndesmologia s. Historia ligam. corp. humani. Petropolis 1742. — Blandin: Traité d'anatom. topograph. Paris 1827. — Velpeau: Traité d'anatomie des régions. Paris 1833. — Malgaigne, J. F.: Traité d'anatomie chir. et de chirurg. experim. Paris 1842. Deutsch von Franz Reiss und Jos. Lichtenstädt. Prag 1842. — Petrequin: Traité d'anatom. méd.-chir. topograph. Lyon 1843. — Nelaton, Aug.: Handbuch der chirurg. Anatomie. München 1843. — Ross, G.: Chirurg. Anatomie d. Extremitäten. Leipzig 1847. — Luther Holden: Human Osteology. London 1857. — J. Führer: Handbuch d. chir. Anatomie. Berlin 1857. — Langer, J.: Compendium der topograph. Anatomie. Wien 1859. — Henke, Wilh.: Anatomie und Mechanik der Gelenke. Leipzig und Heidelberg 1863. — Berard, J. N.: Atlas compl. d'anatomie chir. et topograph. 109 planches, 162 Fig. Paris 1865. — Volz, J.: Chir. Anat. der Extremitäten. Berlin 1865. — Langer: Lehrbuch der Anatomie des Menschen. Wien 1865. — Cruveilhier: Traité d'anatomie descript. IV. Ed. Paris 1862 und 1867. — Anger, Benj.: Traité iconograph. des maladies chirurg. Paris 1865. — Luschka, H. v.: Die Anatomie der Gliedm. des Menschen. Tübingen 1868. — Anger, Benj.: Nouveaux éléments d'anatom. chir. Atlas 12 planch. Paris 1869. — Gray, H.: Anatomy descript. and surgical. V. Edit. London 1869. — Hyrtl, Jos.: Handbuch der topographischen Anatomie. II. Bd. 6. Aufl. Wien 1871. — Henle: Handbuch der systematischen Anatomie des Menschen. Braunschweig (1855—1871). — Meyer, G. H.: Lehrbuch der Anatomie des Menschen. 3. Aufl. 1873. — Roser, Wilh.: Chir. anatom. Vademecum. 5. Aufl. Stuttgart 1874. — Tillaux, P.: Traité d'anatomie topograph. avec applicat. à la chirurgie. 250 fig. Paris 1877. — Richet, A.: Traité prat. d'anatomie méd.-chirurg. 4. planch. 97 Fig. 5. édit. Paris 1877. — Henke, W.: Topograph. Anatomie des Menschen in Abbildg. u. Beschreibg. Berlin 1878. — Chevernay, T.: Anatomie chirurg. Les régions classiques du corps humain. Paris 1878. — Ohrene, J.: Lectures on surgical Anatomy, with Plates. London 1878. — Rudinger: Topograph.-chirurg. Anatomie des Menschen. 43 Holzschnitte, 4 Stahlstich-Tafeln. Stuttgart, Cotta, 1878. — Gray, H.: Anatomy descript. and surgical. 8. Edit. with an Introduction on General-Anatomy and Development. By T. Holmes. London 1878.

Lehr- und Handbücher der Chirurgie.

Petit, J. L.: Traité des maladies chirurg. Paris 1774. — Chupart et Desault: Traité des maladies chirurg. Paris 1779. — Richter, Aug. Gottl.: Anfangsgründe der Wundarzneikunst. Göttingen 1796. — Siebold: Chirur. 1805. 12. — Boyer: Traité des malad. chir. Paris 1814—1826. — Delpech: Précis élément. des malad. chir. Paris 1816. — Cooper, Ast.: Lectures on the Principl. and Pract. of Surgery. London 1824—36. ed. Alex. Lee. Deutsch nach d. 2. Aufl. von J. Schütte. Cassel 1851. — Dupuytren: Leçons orales de

clin. chir. Paris 1832. — Rust, Joh. Nepom.: Theor.-prakt. Handbuch d. Chir. Berlin 1834. — Walther, Jager, Radius: Handwörterbuch der Chirurgie. 1836. — Liston, R.: Elements of Surgery. London 1840. — Syme, J.: Principle of Surgery. III. Edit. London 1842. — Nelaton, A.: Elements de Pathol. chirurg. Paris 1844. — Liston, R.: Pract. Surgery. London 1846. — Brodie, Benj.: Lectures on Pathol. and Surgery. London. 1846. — Wernher: Handbuch der Chirurgie. Giessen 1846. — Ravoth u. Fricke, Chirurg. Klinik. 1852. — Chelius, Max. Jos.: Handbuch der Chirurgie. 8. Aufl. 1857. — Erichsen, John: Science and Art of Surgery. London 1861. — Deutsch nach der 4. Aufl. von Oscar Thamhayn. Berlin. 1864. — Cooper's Dictionary of pract. Surgery. New Edit. by Sam. Lane. London 1861. — Gross, Sam.: System of Surgery. II. Bd. 2. Aufl. Philadelphia 1862. — Busch, Wilh.: Lehrbuch der topographischen Chirurgie. II. Bd. 3. Abthlg. Berlin 1864. — Macleod: Outlines of surg. Diagnosis. London 1864. — Velpeau: Leçons orales, redig. p. Regnard. Paris 1866. — Stromeyer, Louis: Handbuch der Chirurgie. 2. Bd. Freiburg 1844. 1868. — Pitha, Franz, v., u. Pitha-Billroth's Handbuch der Chirurgie. 1. Aufl. Bd. IV. I. 2. 1868. — Fergusson, Will.: A System of pract. Surgery. 5. Aufl. London 1870. — Emmert, C.: Lehrbuch der speciellen Chirurgie. II. Bd. 3. Aufl. 1870. — Spence, J.: Lectures on Surgery. London 1870. — Paget, James: Lectures on surg. Pathol. etc. III. Edit. by Will. Turner. London 1870. — Holmes, T.: A System of Surgery. 4. Vol. II. Edit. London 1871. — Roser, Wilh.: Handbuch der anatom. Chirurgie. 6. Aufl. Tübingen 1871. — Fort, J. A.: Résumé de pathol. et clinique chirurgicales. 197 fig. Paris 1873. — Perrie, Will.: The Principles and Practice of Surgery. III. Edit. 490 Holzschnitte. 1873. — A. Nelaton's Elements de Pathol. chir. II. Edit. par Péan. Paris 1874. — Clarke, W. F.: A Manual of the Practice of Surgery. II. ed. 1874. — Guyon, Felix: Elements de chirurgie clinique. Paris 1874. — Bardeleben, Adolf: Lehrbuch der Chirurgie u. Operationslehre. 7. Aufl. 1874. 76. — Bryant, Th.: The Practice of Surgery. with 559 Illustr. II. Edit. 2. Vol. London 1876. — Billroth, Theod.: Die allgem. chirurg. Pathologie u. Therapie. 8. Aufl. Berlin 1876. — König, Franz: Lehrbuch der speciellen Chirurgie. II. Bd. Berlin 1877.

Verletzungen der Knochen und Gelenke.

Hippokrates: De Fractis, de Articulis liber. — Galeni, Claudii: Opera. — Duverney: Traité des maladies des os. Paris 1751. — Henckel, J. Fr.: Abhandl. v. d. Beinbrüchen u. d. Verrenkungen. Berlin 1759. — Percival Pott: Chirurgical Works. Dublin 1778. — Bernstein: Ueber Verrenkungen und Beinbrüche. Jena und Leipzig 1802. — Desault: Chirurg. Nachlass etc. 1803. — Mothe: Mélanges de chirurgie et de méde. Paris 1812. — Cooper, Sam.: Treatise on the Diseas. of the Joints. London 1818. — Brodie, Benj.: Patho. and surgic. Observations on Diseas. of the Joints. London 1818. — Caspary, K.: Anatom. chir. Darstellung der Verrenkungen, nebst Anhang über compli. Verrenkungen. Leipzig 1821. — Cooper, Ast.: Treat. on Dislocat. and Fractures of the Joints. London 1822. Mit Kupfertafeln. — Cunningham, J.: Synoptical Chart of the various Dislocations etc. London 1827. — Richter, Aug. Leopold: Theor.-prakt. Handbuch d. Lehre v. d. Brüchen u. Verrenkungen d. Knochen. Mit 40 Folietafeln. Berlin 1828. — Cooper, Bransby: Surgical Essays. London 1833. — Fricep: Die veralteten Luxationen. Weimar 1834. — De Walte: De luxationibus experimentis illustratis. Berlin 1835. — Auch in Fricep's chir. Kupfertafeln. T. 351 u. 352. — Hager, M.: Die Knochenbrüche und Verrenkungen. Wien 1836. — Lonsdale, Edw. F.: A pract. Treat. on Fractures. London. 1838. — Malgaigne: Études statist. sur les luxations. Annales de Chir. 1841. III. Tome. — Roser, Wilh.: Ueber Luxat. d. Extremitäten. Archiv f. phys. Heilkunde. II. Bd. 1844. — Bonnet: Maladies des articulations. Paris 1845. Deutsch von G. Krupp. Leipzig 1847. — Behrend, F. J.: Iconograph. Darstellung der Beinbrüche und Verrenkungen. Leipzig 1845. — v. Mehrer: Die Knochenbrüche. Leipzig 1845. — Fricep, R.: Chirurg. Kupfertafeln. Weimar 1847. — Smith, Robert Will.: A Treatise on Fractures in the Vicinity of the Joints etc. Dublin 1847. — Sentin: La methode anatomo-manovoiable. Joints de connaissance nouveau. I. 33 et 34. 1849–1850. — Malgaigne, J. F.: Traité des fractures et des luxations. Paris 1850—1855. Dasselbe deutsch von G. G.

Burger Stuttgart 1850 1856. Middeldorpf, Beitrage zur Lehre von den Knochenbruchen Breslau 1853 Bonnet Traité de thérap des malad des articulations Paris 1853 Burger, Ueber Verrenkungen der Knochen. Wurzburg 1854. — Ravoth Lehrbuch der Fracturen, Luxationen und Bandagen. Berlin 1856 — Gurlt Emil (Statistik d Luxationen) Deutsche Klinik Monatsblatt für medic Statistik 1857 Nr. 1. Crocq, J Traite des fractures 2 Aufl Deutsch von Burger Freiburg 1858. — Schinzinger, Die complicirten Luxationen Lahr 1858 — Wagner, Alb. De ratione fracturas detorm. violenta extensione sanandi. 1858 — Bryant, Th: On Diseas and Injur of the Joints London 1859 — Weber, C O. Erfahrungen und Untersuchungen in der chir Klinik zu Bonn Berlin 1859. Paul H J: Die conservat. Chirurgie d Glieder Breslau 1859 Paul, H J Die chirurg Krankheiten der Bewegungsorgane. Lahr 1861 — Schinzinger Mittheilungen aus d Gebiete d Luxationen Prager Viertelj-Schrift 1862 Bd 74 Gurlt, Emil: Handbuch d Lehre v d Knochenbruchen Hamm 1862 — Streubel, C W Ueber die Reductionshinderusse b frischen traumat Luxationen Prager Viertelj Schrift 1862 Bd IV, pag 59. Busch, Wilh, Beitrage zur Lehre von den Luxationen Langenb Arciv. Bd IV H 1 1863 Bruns, B: Einiges uber die Einrenkungslehre. Prag Viertelj Schrift 1863 Bd 78 — Hamilton, Frank Hastings: A pract Treatise on Fractures and Dislocations 2 Aufl. Philadelphia 1863. Schulte, H.: Beitrage z. conserv Chirurgie Bochum 1863. Butcher, K. Essay on operat and conservat Surgery Dublin 1865 — Wahl, E. Prognose u Behandlg complic Fracturen Prag Viertelj Schrift 1865. Bd. 88 — Liddell: On contused Wounds of Bone Americ Journal 1865. July Jobert de Lamb Contusions des os. Union med 1865 Nr 17 Cosseret De la d vulsion des epiphyses These de Paris 1866 Moritz: Die Knochenbruche im Obuchow Hosp. Petersburg med Zeitschr. Bd XI. Hft. 4 u 5. 1866. Kauffer, E. Statistik d. Fracturen d. langen Rohrenknochen Diss inaug Leipzig 1867 Volkmann, Richard, Die Krankheiten d. Bewegungsorgane. Pitha Billroths Handb. d. Chir 1 Aufl. Bd. II. 2. 1867 Holmes Coote, On Diseases and Treatment of the Joints. London 1867 Marjolin, R Diviulsion des epiphyses. Gaz des hôp 1867. Nr. 8. - Michurovski, Heilungsvorgang b. gewaltsamer Epiphysenlosung. Petersburg. med. Zeitschrift, 1867 Bd X. Schinzinger Mittheilungen aus dem Gebiete d. Luxat u. Fracturen Prager Viertelj-Schrift 1868. I pag. 169 Richter, Zur Lehre von den Verrenkungen. Zeitschrift f prat Med 1869 Bd XXXIV. pag 113 - Troschel, M Chirurg Verbandlehre. 6 Aufl. 12 Tafeln Berlin 1869 Bertrand Adolphe: Etude sur les fractures compliquées et leur traitement par l'occlusion collodionnee These de Paris Nr. 110 1869 Bourguet Mémoire sur le traitement des epanchements dans les fractures compliquées 1869 — Walter, A G: Conservative Surgery in its Adoption to traumat Injur. of the Limbs With Cases Pittsburg 1869 — Blasius, Ernst Ueber die Disposition verschiedener Gelenke zu Verrenkungen Deutsche Klinik 1870. Nr 43 — Gunger Samson On the Treatment of Fractures of the Limbs 1871 — Leisrink Studien uber Fracturen Archiv f klin. Chir Bd XIV. pag 46, 223. 432 1872 Trendelenburg Ueber die Heilung der Knochen- und Gelenkverletzungen unter dem Schorf Archiv f. klin Chir Bd XV, pag 455 1873 Volkmann, Rich: Die Resectionen d Gelenke R Volkmanns klin Vortrage. 1873 Nr 51 - Volkmann, Richard Beitrage zur Chirurgie. Leipzig 1875 — Bryant, Cases of compound Fracture in which the Wounds were closed with Benzoin Compresses Lancet. 1876. Nov 25. Dec 2 9 Kohler R Die complicirten Fracturen des Jahres 1875 Charite-Annalen. II 1877 Kottmann Zur Behandlung der offenen Knochenbruche (Offene Wundbehandlung und Heilung unter Schorf) Correspondenzblatt d schweiz. Aerzte. 1877 Nr 18 Mouton A M Du traitement des fractures par le pansement ouate. These de Paris 1877 Hamilton, F H.: Pract Treat on Fractures and Dislocations Deutsch nach der 5 Aufl von A Rose (New-York) Gottingen 1877 Volkmann Rich: Die Behandlung der complicirten Fracturen. Volkmanns klin Vortrage 1877 Nr 117 118 — Wildt H: Die complicirten Fracturen der chir. Abtheilg des Berliner stadt Krankenhauses Friedrichshain (Dr Max Schedel) Centralblatt f Chir. 1877 Nr 47. 48 Moritz, E: 20 antiseptisch behandelte complic Fracturen. Petersburg med Wochenschrift 1877 Nr 51 - Huter Carl klinik der Gelenkkrankheiten 2 Aufl

Leipzig 1878. — Lateraboce: Considérations sur l'étude des fractures du membre inférieur. Paris 1878. — Riedel, B.: Ueber das Verhalten des Urins nach Knochenbrüchen. Deutsche Zeitschr. f. Chir. 1878. Bd. X. pag. 539. — Billroth, Th.: Chirurg. Klinik Wien. 1871—1876, nebst Gesammtbericht über d. Kliniken v. Zurich u. Wien. 1860—1876 etc. Berlin 1879.

4. Schusswunden der Knochen und Gelenke.

Larrey: Mem. de chirurg. milit. Paris 1812—1817. — Guthrie: Schusswunden der Extremitäten etc. aus dem Englischen von Spangenberg. Berlin 1821. — Simon, Ernst: Ueber Schusswunden etc. Giessen 1861. — Wagner, Alb.: Ueber den Heilungsprocess nach Resectionen. Berlin 1853. — Adelmann, G.: Erfahrungen über Resect. d. Knochen. Prag. Vierteljahrsschr. Bd. 59. I. 1858. — Stromeyer: Maximen d. Kriegsheilkunst. Hannover 1861. — Demme, Herm.: Militairchirurg. Studien. Würzburg 1863. — Legouest: Traité de chirurg. d'armée. Paris 1863. (II. Edit. 1872.) — Christopher, J.: A Manual of minor Surgery. Columbia 1864. — Pirogoff: Grundzüge der allgem. Kriegschirurgie. Leipzig 1864. — Hamilton, F. H.: Treat. on milit. Surgery. New York 1865. — Heine, Carl: Die Schusswunden der unteren Extremitäten. Archiv f. klin. Chir. Bd. VII. 1865. — Liewe: Kriegschirurg. Aphorismen. Archiv f. klin. Chir. Bd. VII. 1865. — Neudorfer, A.: Handbuch der Kriegschirurgie und Operationslehre. 1867—1872. — Kirchner: Ueber die conservat. Behandlung der Gliedschüsse. Deutsche Klinik. 1867. Nr. 4. — Fischer, H.: Allgem. Kriegschirurgie. Pitha-Billroth's Handb. d. Chirurgie. Bd. I. Abth. 2. (Mit ausführl. Literatur.) 1867. — Gurlt, E.: Jahresbericht über Kriegschirurgie von 1863—1865. Archiv f. klin. Chir. Bd. VIII. 1868. — Langenbeck, B. v.: Ueber die Schussfracturen der Gelenke und ihre Behandlung. Berlin. 1868. — Sarrazin: Observations relat. aux opérations chirurg. et aux conséquences des amputat. à la suite des blessures par armes de guerre. Comptes rendus de l'acad. des sciences. Tome 72. Nr. 11 u. 12. 1870. — Roser, W.: Zur Kriegsverbandlehre. Berl. klin. Wochenschrift. 1871. pag. 97. 124. 147. 468. — Billroth, Theod.: Chirurg. Briefe. 1871. — Lücke, Alb.: Kriegschir. Fragen und Bemerkungen etc. 1871. — Klebs, Edwin: Beiträge zur pathol. Anatomie der Schusswunden. Leipzig 1871. — Socin, Aug.: Kriegschir. Erfahrungen etc. Leipzig 1871. — Beck, Bernh.: Chirurgie d. Schussverletzungen. 2 Bände. Freiburg 1872. — Fischer, Herm.: Kriegschirurg. Erfahrungen etc. 1872. — Kratz, O.: St. Arzt. Resultate d. Gelenkresectionen 1870—71. Deutsche milit.-ärztl. Zeitschr. I. Jahrg. 1872. pag. 399. — Lossen, Hermann: Kriegschir. Erfahrungen aus den Barackenlazarethen von Mannheim, Heidelberg u. Carlsruhe 1870—71. Deutsche Zeitschrift f. Chir. Bd. I. pag. 505. Bd. II. pag. 1—111. 1872. — Arnold, Jul.: Anatom. Beiträge zu der Lehre v. d. Schusswunden. (13 Tafeln.) 1873. — Richter, E.: Ueber einige weit verbreitete Mängel der Kriegschirurg. Statistik. 1874. Archiv f. klin. Chirurgie. Bd. XVI. pag. 30. — Wahl, M.: Zur Mechanik der Schussverletzungen. Archiv f. klin. Chir. 1874. Bd. XVI. pag. 531. Bd. XVII. pag. 56. — Busch, W.: Ueber Schussfracturen durch Chassepotkugel. 1874. Archiv f. klin. Chir. Bd. XVI. pag. 22. Bd. XVII. pag. 155. — Kuster, E.: Ueber d. Wirkungen der neueren Geschosse auf thier. Körper. Berl. klin. Wochenschrift. 1874. Nr. 15. pag. 177. — Richter, E.: Chirurgie der Schussverletzungen. I. Theil. 1874—1877. Breslau. — Eilert: Neue Beiträge zur Frage von der zweckmässigsten Wundbehandlung im Felde. Deutsche milit.-ärztl. Zeitschrift. 1876. V. Jahrg. pag. 483. — Esmarch, Friedr.: Die antiseptische Wundbehandlung in der Kriegschirurgie. Archiv f. klin. Chir. Bd. XX. pag. 166. 1877. — Esmarch, Friedr.: Handbuch der kriegschir. Technik. (Gekrönte Preisschrift.) 1877. — Monnich: Ueber die Verwendbarkeit des nassen Carboljuteverbandes in der Kriegschirurgie und über einige Versuche zur Herstellung billiger trockener, antiseptischer Verbände. Deutsche milit.-ärztliche Zeitschrift. 1877. VI. Jahrg. Hft. 10. — Reyher, Carl: Die antiseptische Wundbehandlung in der Kriegschirurgie. Volkmanns klin. Vorträge. 1878. Nr. 142. 143. — Stark, W.: Beiträge zur Statistik und den Endresultaten der Gelenkresectionen in V. Czerny's Beiträgen z. operat. Chirurgie. 1878. — Gurlt, E.: Die Gelenkresectionen nach Schussverletzungen, ihre Geschichte, Statistik, Endresultate. 2 Abtheilungen. Berlin 1879.

Specielle Literatur.

Verletzungen der Gefässe und deren Unterbindungen.

F. Lauth: Scriptor. latin. de aneurysmatibus collecto. Argent. 1785. Hodgson, J. Treat. on Diseases of the Arteries and Veins etc. London 1814. Deutsch von Koberwein. Hannover 1817. — A. Scarpa. Ueber Unterbindung der bedeutenderen Schlagadern der Gliedmaßen etc., aus d. Ital. übers. von Parrot. Berlin 1821. — T. Turner. Pract. Treat. on the arterial System, import. of Stud. of Anastom. for Operat. of Aneurism. and Treatment of Hemorrhage, with orig. Plat. London 1826. — Delpech. Observat. et reflex. sur la Ligature des princ. arteres. Montpellier 1826. Tome I. — L. J. Bierkowsky. Anat. chir. Abbildungen nebst Beschreibung d. chir. Operat. etc. 40 Tafeln. Berlin 1826. — Bujalsky, E. Tabulae anat. chirurg. Petropol. 1828. — Froriep, R. Chir. Anatomie der Ligaturstellen des menschl. Körpers. 18 Tfln. Weimar 1830. — Couturier: On the Diseas. and Injur. of the Arter., with the Operat. etc. London 1830. — Dietrich, G. L. Das Aufsuchen der Schlagadern behufs der Unterbindung zur Heilung von Aneurysmen, nebst Geschichte der Unterbindung. Nürnberg 1831. — Manec, J. P.: Traite théor. et prat. de la ligature des artères. Paris 1832. — Brechet. Mem. chirurg. sur diff. especes d'anevrisme. Paris 1834. — Erichsen, J. E. Observat. on Aneurism, selected from the Works of the princip. Writers on that Disease from the earliest Periods to the Close of the last Century. London 1844. — Roux: Remarques pour l'histoire de l'anevrisme arterio-veineux. Paris 1850. — Gunther, G. B. Lehre von den blut. Operationen am menschl. Körper. 1859. 1860. — Gurlt, E.: Berichte über die Fortschritte auf dem Gebiete der Chirurgie. Archiv f. klin. Chirurgie. Bd. I, III. V. u. VIII. 1859. 1865. — Lidell, John A.: On the Wounds of Blood-vessels, traumat. Hemorrhages, traum. Aneurism and traum. Gangrene. Surg. Mem. of the War of the Rebellion. Collected and publ. by the U. St. sanitary Commiss. New York 1870. 10 Plates. — Lenhart, W. v.: Compendium der chir. Operationslehre. 4. Aufl. 1874.

a. Iliaca communis.

Gibson, W. Americ. med. Recorder. Vol. III. 1820. — Anderson: System of surg. Anatomy. New-York 1822. — Mott, Val.: Americ. Journ. of med. Sc. Vol. I. pag. 156. 1827. — Smith, Stephen (New York): Americ. Journ. of med. Sc. New Ser. Vol. 40. pag. 17. 1860. — Ladureau: Ligature de l'iliaque prim. Rec. de mem. de med. milit. Oct. 1871. — Baker, W. M.: Case of Ligature of the common iliac Artery. St. Barthol. Hosp. Reports VIII. 1872. — Barbosa, Gaz. medicale de Paris. 1874. Nr. 40, 49, 52. — Warren, Popliteal Aneurism. Ligation of Femoralis. Profund. fem. Obturat. Iliaca ext. and common. iliac. Art. Death. Philad. med. Times. 1877. Nr. 10.

b. Iliaca interna s. Hypogastrica.

Stevens. Med. chir. Transactions. V. 1814. pag. 422–434. — White, C. P.: Americ. Journ. of med. Sc. Nr. 2. 1828. Febr., pag. 304. — Uhde, Deutsche Klinik. 1853. Nr. 16. pag. 174–180. — Landi, Lo sperimentale. 1875. Jan., pag. 12–37, Febr., pag. 121–147. — Morton, Thomas. Americ. Journ. of med. Sc. 1876. April. pag. 334.

c. Iliaca externa.

Norris. Americ. Journ. of med. Sciences. 1847. Jan. — Smith. Americ. Journ. of med. Sciences. 1860. Juli. — Norris and Cutter. Statistik der Ligat. d. Art. iliac. ext. New-York 1865. — Fergusson: Med. Times. 1865. II. pag. 12. — Adams. Ibidem. pag. 681. — Lidell. Americ. Journ. of med. Sc. Gaz. medic. 1865. 9. — M. Farland, F. E. Ligature of the externe iliac Art. Lancet. May 21. 1870. — Salomon. Zwei Fälle von Unterbindung der Iliac. ext. wegen Nachblutung aus d. Femor. Deutsche Klinik. 1871. Nr. 8.

d. Glutaea und Ischiadica.

Bell, John Principles of Surgery. New Edit. by Charles Bell London 1826. Vol I, pag 375. Baroni Bolletino delle Scienze mediche Gaz medicale 1835. pag. 695. Bouisson, Gaz. medic 1845. pag 165 — Blasius Deutsche Klinik 1859. pag. 105. Baum: Diss. de aneurysma art glut et ischiad. Berol. 1859. Gurlt, E. Archiv f klin Chir 1862 Bd. III. Jahresber, pag. 96. Fischer, G., Die Wunden und Aneurysmen der Glutaea und Ischiadica Archiv f klin. Chir Bd XI. pag 762 1869 — Landi, Lo sperimentale. 1875. Jan. pag 12 37. — Nicaise: Rupture des Art glut etc Bull de la soc de Chir de Paris. T III Nr. 7 1878 Juli

e. Arteria femoralis.

Porta: Die pathol Veränderungen d Arterien b. d Ligatur u Torsion 1845 Gunther, R: Jenaer Annalen Hft 2 1851 — Porter: Dublin quart Journ of med. Sc 1860 Nov. — Linhart, v Med. Halle 1864. pag 185 — Rigaud Sur l'anévrisme inguinocrural. Strasbourg 1865 Kocher, Theod Beitrag zur Unterbindung der Art fem commun Archiv f klin Chir Bd XI pag 527. 1869 — Lacke, Alb. Kriegschir Fragen u Bemerk etc 1871 — Karpinsky Verwundg. d Art fem durch Bajonnetstich etc Deutsche milit-ärztl Zeitschrift 1873 Hft 9 — Ritter Unterbindung d Art cruralis loco wegen Messerstich Med. Corresp-Blatt 1875 Nr 35 Fillenbaum v. Stichwunde des Oberschenkels. Ligatur der Femor comm Heilung Wien med Wochenschrift 1875 Nr 18. pag. 364 Gripps Harrison, W The Treatment of second. Hemorrhage after Ligat of the fem Artery in Continuity St. Barthol Hosp Rep 1875. X Rose Ed Sammlung klin Vorträge von R Volkmann. Nr. 92. pag 755 1875 Ueber Stichwunden des Oberschenkels etc. Rabe, L., Zur Unterbindung der grossen Gefässstämme in der Continuität etc Deutsche Zeitschrift f Chir. Bd V pag 140 1875 Rose, Ed Geheilt Fall v Verwundung d. Vasa fem profunda Corresp-Blatt d schweiz. Aerzte Bd. VII 1877 Smith A Case of Wound of the femoral Vessels and perman. Communic between Artery and Vein. Barthol Hosp. Rep. Vol XII pag 157 1877.

f. Vena femoralis.

Gensoul Gaz médicale. 1836. Langenbeck, B. v: Archiv f klin. Chirurg. 1860. Bd. I pag. 30. — Oettingen, v., St Petersburg Zeitschrift. 1865. Despres. Ligat. de la veine fémor Gaz des hop 1871 Nr. 87, pag. 347. Braune, W.: Die Oberschenkelvene des Menschen Leipzig 1871. Searey. On the Ligature of Veins in surgic Operat Phil. med and surg. Report. 1872. Jan. 6. Linhart, W. v., Compend der Operationslehre 1874 4. Aufl. pag 111 Rose, Ed Sammlung klin Vorträge v R Volkmann. 1875 Nr 92. pag 755.

g. Art. poplitea.

Jobert. Nouv bibl med 1829 Fevr — Marchall (de Calvi). Ueber Ligatur der Art popl Thèse Paris 1837 Broca Ueber Compression der Art cruralis Gaz des hôp 1857 — Monnier. Echo med suisse 1858 Verneuil Archives generales 1859, pag 146 — Gosselin et Broca Gaz des hop 1859. pag 145 — Hart, Ern: Flexionsecur. Med-chir Transactions Vol. 42. pag 205 1859. Poland Guy's Hosp Reports 1860 Vol VI. pag 281 (70 Fälle v Ruptur d Art popliteal) — Firth: Heilung v Aneurysmen beider Art popl Lancet. 1861 I. pag 245 Campbell Lancet 1862 Juli — Hart, Ern: Popliteacysten f Aneurysmen gehalten. Med Times 1862 pag 615 Follin: Aneurysma popl fur Lipom gehalten Pathol extern 1862 II. 1 pag 123 — Gurlt, E Archiv f klin Chir Bd. V 2 Currie: Lancet 1863. Febr Ulrich u Lorinser Wien med Wochenschrift. 1863 I. 417 Durham: Aneurysma popl durch Flexion geheilt. Dublin quart Journal of med Sc 1863. — Suppart Canst Jahresber 1864 III. pag 232 Balassa Digitalcompression b Popliteal-Aneurysmen. Wien. med Wochenschrift. 1865, pag. 87. Pick: Rup-

ture of the popli Artery. Med Times and Gazette 1866 21 April — Poland: Ruptured popli Artery and Vein Med Times and Gazette 1866 7 July. Pollock George On Rupture of Arteries depend on extern Injury St Georges Hosp Rep 1866 I. pag. 247 Adelmann Gust: Die Beugung der Extremitaten als Blutstillungsmittel Archiv f klin Chir Bd 16 Hft 3, pag 588. 1874 Rivington. W A Case of Rupture of the popli Artery and Vein etc. Brit med Journ Vol. I. pag 47 1878 Holl. M Zerreissung der Gefasse und Nerven der Kniekehle nach Streckung einer Contractur etc Archiv f klin Chir. Bd XXII. Hft 2. pag 374 1878

h. Tibialis antica und postica.

Arnott: Med Times and Gazette. 1847. pag 21 Crisp. E Von den Krankheiten und Verletzungen der Gefasse Aus dem Engl Berlin 1849 Lorinser. Riss der Art tibial post. Oesterr. Jahrbucher 1849. I. pag 37 Gunther Verwundung der Tibialis antica, Oesterr. Zeitschrift 1860. pag 24. Roux: Wound of the post. tibial Artery. Lancet. 1869. pag. 293. Hyrtl. Jos. Handbuch der topograph. Anatomie. 6 Aufl 1871. II. Bd.. pag. 665. - Crupps The Treatment of Hemorrhage from the post. tib. Artery in the upper Twothirds of its Course. St. Bartbol. Hosp. Rep. XI. 1875. — Annandale. Case of traumat arteriovenous Aneurism of the post tibial Artery Successful Ligat of Artery and Vein. Lancet 1876. Oct

Verletzungen der Nerven der unteren Extremität.

Londe. Recherches sur les nevralgies consec aux lesions des nerfs These de Paris 1860. — Nélaton Gaz des hôpit. 1864 p 296 307 — Langier: Note sur la suture du nerf median Gaz hebdomad 1864 p 454 — Eulenburg u Landois Zur Nervennaht Berl. klin Wochenschrift 1864. p 441 453 — Mitchell. Morhouse and Keen Gunshot Wounds and other Injuries of Nerves Philadelphia 1864 Ref in Archives generales 1865 Dubrueil Suture des nerfs Gaz. hebdomad de med et de chir 1865 p 124. - Weber C O: Nervenkrankheiten in v. Pitha u Billroth - Chirurgie Bd II 2 Abtheilung 1865 p 208 (Siehe auch die dort angegebene Literatur) — Beaugrand. Les lesions traumat. des nerfs. These de Strasbourg 1865 Eulenburg Gaz hebdomad. 1865. p 235 — Tillaux: Les affect chirurg des nerfs Paris 1866. — Arloing et Tripier Experimente an Thieren zur Nervendurchschneidung. Comptes rendus de l'acad des sciences 1868 LXVII Nr 2 — Fischer u Schmitferdecker Trophische Storungen nach Nervenverletzungen Berl klin Wochenschrift. 1871 Billroth. Theod., Arch. f klin Chir. 1872 Bd XIII. p 379 — Levevant, Traite de sections nerveuses Gaz. med. de Strasbourg 1874. Nr. 1. — Morat. Verletzung d. Nerv. tib. post. durch Granatsplitter. Mal perforant du pied. Lyon medical. 1876. Nr. 21. Braun. H., Neuroplast. Resection am N. medianus u. N. ulnaris Deutsche Zeitschr. f. prakt Medicin. 1876. — Lemke. Ferd., Ueber Nervennaht. Diss. maug Berol. 1876 (Beschreibt den Fall v Langenbeck's.) — Langenbeck B v., Verhandlungen d deutsch. Gesellsch Zur Chirurgie V Congress Berl 1877 p 106 Terillon De l'influence des lesions traumat des troncs des nerfs moteurs sur la calorification Gaz méd de Paris 1877 Nr 21 — Kraussolt Herm. Ueber Nervendurchschneidung und Nervennaht. R Volkmanns klin Vortrage Nr 132. 1878. — Holl. M Zerreissung der Gefasse und Nerven der Kniekehle nach Streckung einer Contractur Archiv f klin Chir 1878 Bd. 22. p. 374

Fracturen und Luxationen der Beckenknochen.

Maret. Observat. sur les fractures du bassin. Mem. de l'academ. de Dijon. Tome II. p. 85 1772. Crève, C.: Diss. de fract ossium pelvis. Magnat. 1792 Gerdy M., Fract du bassin, simulante une fract. du col du fémur Archives generales de med. II Sér T VI p 378 1834 Adelmann D. Diss. de fract oss pelv Fuldae 1835 — Earle Henry Observat on Fract of the Bones of the Pelvis London med chir Transact. Vol 18 1835 — Fux. Zur

Diagnose einfacher Brüche der Beckenknochen. Med. Halle V. 48. 1835. — Pitha u. Rinteles Jahresbericht ub. d. Prager chir. Klinik. Prager Vierteljahrs-Schrift Bd. LXII. p. 130. 1859. — Delmas: Luxat. traumat. de la symphyse sacro-iliaque. Strasbourg. 1862. — Rose, Edm.: Die Diagnostik der einfachen Beckenfracturen. Annalen des Charité-Krankenh. Bd. XIII. Hft. 2. p. 20. (Mit reicher Literatur.) 1865. — Streubel: Zur Casuistik der Beckenfracturen. (21 Fälle, meist aus d. Sept.-Heft d. Lancet v. 1865, von Thom. Bryant, Prosse, Hewitt, Cutler, Steph. O'Sullivan, Quain, Moore, Le Gros Clarke, H. C. Johnson, Pollock, Curling, Poland, Tatum, Cock, Birkett, Holmes Coote, De Morgan, Lane, Critchett.) Schmidt's Jahrbücher. 1865. Bd. 128. p. 315. — Hutchinson, Jon.: Seltnere Fälle von Fracturen und Luxationen (Luxat. d. Darmbeins, Fracturen d. Beckens). Med. Times and Gaz. 1866. Febr. 24. — Devalz, H.: Fractur d. Sitzbeins, Symptome derselben. Presse méd. belge. 1867. Nr. 4. (Union méd. 1867. Nr. 42. p. 47.) — Erichsen: Beckenfractur mit Zerreissung der Urethra. Heilung. Brit. med. Journ. 1867. Jan. 5. — Schaw: Beckenfractur mit Zerreissung der Blase. Lancet. 1867. Febr. — Marjolin: Beckenbruch bei 10jähr. Kinde durch Ueberfahren. Gaz. des hôpit. 1867. p. 318. — Burlingham: Complic. Fractur des Os sacrum. Amerie. Journ. of med. Sciences. 1868. April. p. 393. — Panas: Observat. de fracture du bassin. Gaz. des hôp. 1868. Nr. 45. (2 sog. doppelte verticale Beckenbrüche.) — Dolbeau: Luxat. traumat. de tous les os du bassin. Gaz. des hôp. 1868. Nr. 49. — Durand, Jules: Quelques considerations sur les fract. du pubis. These de Paris. 1869. (6 neue Fälle, in welchen jedesmal die Urethra verletzt war.) — Wulff: Ueber Brüche des Beckenringes. Petersb. med. Zeitschrift. 1869. Bd. XIV. p. 338. — Tardieu, Amed.: Des fractures du bassin. Paris. 1869. (Ueber Mechanismus d. Fracturen.) — Dubrueil, A.: De la luxat. des trois symphyses du bassin. Gaz. des hôp. 1871. Sept. 2. — Salleron: Memoire sur les luxations du bassin. Archives generales de med. 1871. Juli—Aug. — Pollock: A case of Separat. of the pelvic Synchondroses. Lancet. 1872. Sept. 21. — Weber: Luxat. de la symphyse pubienne. Gaz. méd. de Strasbourg. 1872. Juni 1. — Boeckel: Fracture de la cavité cotyloïde. Gaz. méd. de Strasbourg. 1873. Nr. 19. — Leonhardt: Fract. du pubis. Montpell. medical. 1873. Aug. — Gallez: Luxat. de la symphyse pubienne. Presse méd. belge. 1876. Nr. 32. — Gay, G. W.: A Case of traumat. Separat. of the Symphys. pub. with Fract. of the Femur. Boston med. and surg. Journ. 1876. April 13. (Geheilte Symphysentrennung. Diastase ½ Zoll.) — Riedinger: Ueber Beckenfracturen. Arch. f. klin. Chir. 1876. Bd. XX. p. 446. — Dieckmann, E.: Ueber Beckenfracturen. Diss. inaug. Berol. 1877. — West, J. F.: Blasenstein nach Beckenfractur. The Birmingham med. Review. 1877. Oct. Nr. 24. — Lawson, G.: Fract. of the Pelvis. (Pfannenbruch mit Eindringen des Kopfes.) The Lancet. 1878. Vol. I. p. 382.

Luxation des Hüftgelenks.

Anatomie und Mechanik des Hüftgelenks.

Weber, Gebr.: Mechanik d. menschlichen Gehwerkzeuge. Göttingen. 1836. — Weber, Eduard: Einige Bemerkungen über d. Mechanik d. Gelenke. Vortrag auf d. Naturforscherversammlung z. Bonn. in Joh. Müllers Archiv f. Anat. und Phys. 1836. p. 54. — Müller, Joh.: Handbuch der Physiologie. 1840—44. Bd. II. pag. 124. — Henke, Wilh.: Anatom. u. Mechanik der Gelenke. Leipzig u. Heidelberg. 1863. III. Abschnitt. p. 199. — Aeby: Die Synarthrodialgelenke des Extremitätengürtels. Zeitschrift f. rat. Medicin. III. Reihe. Bd. XVII. p. 204. 1863. — Rose, E.: Mechanik d. Hüftgelenks. Arch. f. Anat. u. Physiol. 1865. 5. — König, Franz: Studien über d. Mechanik d. Hüftgelenks etc. Deut. Zeitschr. f. Chirurg. Bd. III. p. 256. 1873. — Schmid, Friedr.: Ueber Form und Mechanik des Hüftgelenks. Deut. Zeitschr. f. Chirurg. Bd. V. S. 1. 1874. — Buchner, Hans: Krit. experim. Studien über d. Zusammenhalt d. Hüftgelenks. Arch. f. Anat. u. Phys. Anat. Abth. 1877. 1. Hft. — van Braam-Houckgeest: Ueber den Einfluss d. Luftdrucks auf den Zusammenhalt der Gelenke. Archiv f. Anat. u. Physiol. Anat. Abthg. 1877. pag. 381. — Girin: Étude ration. et experim. sur le rôle de la pression atmosph. dans le mecanisme de l'artic. coxofém. Paris. 1878. 2 pl. — Albert, E.: Der

Excursionskegel d. Femur b. Luxat. d. Hüftgelenks. Aus d. Ber. d. naturwiss. Vereins in Innsbruck (1877). Separatabdr. (Centralbl. f. Chir. Bd. V. 1878. Nr. 8.

Aetiologie und Mechanismus, Diagnostik.

Bonn: Beobachtung einer unterwärts gehenden Verrenkung des linken Schenkelbeins. Aus d. Holländ. v. D. C. Krause. Amsterdam 1800. — Bernstein. Epistola ad Bonnium de sitens observationem luxat. femor. Halae 1809. — Olivier: Nouvelles especes de luxat. du fémur. Archives generales de méd. 1823. T. III, p. 545. — Malgaigne, J. F. Chir. Anat. u. experim. Chir. Deutsch v. Reiss u. Liebmann. Prag. 1842. Bd. II. p. 436. — Malgaigne, J. F. Revue médico-chir. 1847. T. II. p. 79 et 270. 1850. T. VII. p. 273 et 336. T. VIII. p. 204 (Luxatio iliopubica). — Meyer, Hermann. Versuche über d. Verrenkungen d. Hüftgelenks u. deren Einrichtung. Zeitschr. f. rat. Medicin. Bd. IX. p. 269. 1850. — Fischer (Cöln). Die Ursachen des so häufigen Verkennens v. Verrenkungen. Cöln. 1850. — Dumreicher, v. Studien u. Erfahrungen über die Verrenkungen im Hüftgelenke (Entstehung d. meisten Luxat. d. Hüfte durch Beugung des Beckens auf d. Femur.) Zeitschrift d. Gesellschaft d. Aerzte z. Wien. 1851. p. 788. — Roser, Wilh.: Zur Revision d. Verrenkungslehre. Arch. f. phys. Heilkunde. Neue Folge. I. Bd. 1857. — Weber, C. O. Erfahrungen u. Untersuchungen etc. Berlin. 1859. — Geite. Etude du rôle de la déchirure capsulaire dans la réduction des luxat. récent. de la hanche. Archiv. génér. de méd. 1861. Avril. p. 413. — Sédillot. Luxat. traumat. sous-pubiennes ou ovalaires du femur avec conserv. mainten. des usages du membre. Gaz. des hôp. 1861. — Busch, Wilh. Beiträge zur Lehre von den Luxationen. Arch. f. klin. Chir. Bd. IV. H. 1. 1863. — Wutzer. Ueber seltenere Formen der Schenkelverrenkung. Arch. f. klin. Chir. 1865. Bd. VI. p. 656. — Hutzler, C. Notizen aus d. chir. Poliklinik zu Berlin. „Zur Lehre von d. Luxationen." Archiv. f. klin. Chir. Bd. IX. p. 933. 1868. — Richter. Zur Lehre von den Verrenkungen. Zeitschr. f. rat. Medicin. 1869. Bd. XXXIV. p. 113. — Rigelow, Henry, J.: Mechanismus der Luxationen u. Fracturen d. Hüftgelenks. Deutsch. v. Poechhammer. Berlin. 1873. — Kocher, Theod. Volkmann's Sammlung klin. Vorträge. Nr. 83. 1874. — Trélat, P. Recherches experim. et cliniques sur le mecanisme de la production de luxat. coxofem. en arrière. Paris. 1876. — Morris, H. Dislocat. of the Thigh etc. Brit. med. Journ. 1877. Febr. u. Med.-chir. Transact. Bd. LX. 1877.

Statistik.

Norris, G. W. Americ. Journ. of med. Scienc. Vol. I. 1841. p. 324; Vol. XXIV. 1852. p. 30. — Malgaigne: Traité des fract. et des luxat. Paris. 1850—55. — Gurlt, E.: Deutsche Klinik. 1857. Monatsblatt f. med. Statistik. Nr. 1. — Blasius, Ernst. Deutsche Klinik. 1870. Nr. 43.

Reposition.

Pouteau. Oeuvres posthumes. Paris. 1783. T. II. p. 226. — Paletta: Excerpta patholog. Mediolani. 1820. p. 72. (Paletta's Handgriff zur Einrichtung d. Lux. suprapub. Rotation. nach innen b. kräftigem Zuge am gestreckten Bein.) — Sick, R. J.: De luxat. femoris. Diss. inaug. Berolin. 1825. (Kluges Repositionsmethode cit. b. Rust. Bd. XI. p. 470.) — Wittmann. Ueber Verrenkung im Hüftgelenk und ihre Einrichtung. 1 Kupfertafel. Wien. 1826. — Colombat. Ueber die Merotropie bei Luxat. d. Hüfte. Ref. in Frorieps Notizen. 1830. Sept. Bd. 28. p. 170. — Cotlan. Thèse de Montpellier. 1833. — Colombat. Documents sur la méthode ostéotropique. Paris. 1843. — Langier, M. Dictionn. de méd. en 30 Vol. Art. „Hanche" (Reposit. in gebeugt. Stellung.) 1843. — Fischer (Cöln). Zeitschrift d. Vereins f. Heilkunde in Preussen. 1845. Nr. 43. (Reposition in spitzwinkl. Beugung.) — Jarvis. Archiv. génér. de méd. 1846. IV. Serie. T. XI. p. 498. — Reid, W. W. Buffalo med. Journ. Vol. VII. Aug. 1851. (Einrichtung durch Beugung) cit. bei Hamilton. p. 680. — Schuh. Grundsätze b. d. Einrichtung der Schenkelluxationen. Wiener med. Wochenschrift. 1852. Nr. 35. — Zeis. Ueber d. Paletta'schen Handgriff. Deutsche Klinik. 1857. Nr. 18. — Kompf. De violent. fem. luxat. Inaug.-Diss. Breslau. 1860. (Middeldorpf's Methodus mechlica.) — Bartmer. Ueber Luxat. im Hüftgelenk u. deren Einrichtung. Archiv. f. klin. Chir. Bd. II. p. 182. 1861. — Braus, B. Einiges

über d. Einrenkungslehre. Prag. Viertelj. Schrift. 1863. Bd. LXXVIII. — Delegarde. Resection of the Head of the Femur for unreduced dislocat. into the ischiad. Notch. St. Barthol. Hosp. Reports II. 183. 1863. — Faontleroy: 25 Tage bestehende Lux. iliaca durch Flexion u. Abduct. repon. Americ. Journ. of med. Science. 1866. April. — De Labastida: Betrachtungen über Behandlung veralt. Luxat. These de Paris. 1866. (Mathieu's Reductor abgebildet.) — Annandale, Thomas. On the Reduction of the Dislocation of the Hip-joint by Manipulation. Edinb. med. Journ. 1867. May. — Holmes Coote. On the Reduction of Dislocat. of the Hip-joint. Brit. med. Journ. 1868. Jan. — Staude. Zur Einrichtung der Oberschenkelluxation n. hinten. Archiv f. Heilkunde. 1868. H. 3. p. 318. — Dolbeau. Sur la réduction de la cuisse par la flexion etc. (Procéde Desprès.) Bullet. de l'academie de med. 1868. T. XXXIII. p. 957. — Hutchinson, Jon., Brit. med. Journ. 1871. Dec. — Rauke, Hans (Rich. Volkmann) Irrepon. Lux. d. Hüfte. Vergebl. Incision zur Beseitig. d. Repositionshindernisses. Resection. Heilung. Berl. klin. Wochenschrift. 1877. Nr. 25.

Casuistik.

Reiche Casuistik in den oben angeführten Werken von Ast. Cooper, Malgaigne, Hamilton. Ausserdem: Davies: Luxat. ins Foramen ovale. Froriep's Notizen. 1843. Dec. — Chaverrat. Gaz. des hôp. 1847. p. 153. (Fall v. Lux. supracotyloid.) — Zeis. Beobachtungen. Heft I. 1852. (Luxat. pubica.) — Glascott, Symes. Lux. supracotyloidea. Dublin quart. Journ. 1864. Nov. — Bird: Lux. foram. oval. rep. nach 14 Wochen. Lancet. 1864. I. p. 246. — Zimmer. Reduct. einer 5 Wochen alten Schenkelluxation. 1865. Mn. — Fuller. Lux. ischiad. am 3. Tage repon. nach Busch. Arch. f. klin. Chir. Bd. VI. p. 206. 1865. — Frank, J. (Rovigo). Reduct. einer Lux. fem. obturat. nach 59 Tagen. Allgem. militararztl. Zeitung. 1865. — Thomas. Veraltete Luxationes iliacae, b. welchen Repos. noch gelang. Brit. med. Journ. 1866. Jan. — Roilard: Ueber einige Hüftgelenksluxationen mit Fract. fem. Thèse de Paris. 1866. — Corne. Rec. de mem. de med. milit. 1867. Febr. (Lux. obturat.) — Gernitz. Jul. Jenaische Zeitschrift f. Med. III. Bd., p. 293. 1867. (Lux. obturator.) — Maclaren. Edinb. med. Journal. 1867. Sept., p. 224. (Lux. obturat. mit sehr geringer Functionsstörung.) — Tunnecliff. Americ. Journ. of med. Science. 1868. July. (Lux. ischiad. mit Fract. colli.) — Roche, C. G.: (Altenburg). Deutsche Klinik. 1868. Nr. 8. (Luxat. fem. n. vorn mit theilweiser Lähmung d. Streckers d. Knies.) — Powdrell. Lancet. 1868. May 16. (Luxat. obturat. b. 6monatl. Kinde.) — Sistach. Examen clinique de diverses luxat. traumat. (Luxat. supracotyl.). Gaz. med. de Paris. 1869. Nr. 26, p. 349. — Servier, J.: Luxat. simult. de l'epaule et de la hanche. Gaz. hebdom. Jan. 29. 1869. — Macdonald: (Luxat. obturat. b. 6jahr. Knaben nach 54 T. repon.) Lancet. 1870. 24. Sept. — Karpinski: Habituelle Lux. iliaca. Militararztl. Zeitschrift. 1873. Nr. 3. — Doutrelepont: Drei Fälle von Hüftgelenkluxation. Deutsche Zeitschrift f. Chirurgie. Bd. V. 1873. — Bard, C.: Philadelph. med. and surg. Reporter. 1874. p. 483. (Selbsteinrichtung einer habituellen Luxat. fem.) — Bartels: Traumat. Luxationen. Archiv f. klin. Chir. Bd. XVI. p. 636. 1874. — Chappelain. Gaz. des hop. 1874. Nr. 95, 96, 97, 98. (Luxat. infracotyl.) — Blasius, Ernst. Ueber Luxat. supracotyloid. (28 Fälle.) Archiv f. klin. Chir. Bd. XVI. p. 207. 1874. — Minner. Luxat. supracotyl. St. Barthol. Hosp. Report. X. 1875. — Rivington, W.: On Hip-Dislocations. Brit. med. Journ. 1877. June 30. — Holmes, T.: On Dislocation of the Hip into the obturat. Foramen. Med. Times and Gaz. 1877. Oct. 27. — Barker, A. E.: A Case of rare Dislocation of the Hip. (Lux. supracotyloid.) The Lancet. 1877. Sept. 29. — Lawrence: Dislocat. of the right Femur into the obturat. Foramen in a Child of 4½ y. (Repos. nach 6 Wochen durch Abduction, Flexion, Rotat. nach aussen. Zug.) The Lancet. 1877. Sept. 29. — Henry, M. H. (New-York): Luxatio pubica. Rep. n. 20 T. Americ. Journal of med. Sciences. 1878. Jan.

Sectionsberichte.

Cf. d. Werke von Ast. Cooper, Malgaigne, Nelaton, Hamilton. Ausserdem: Lobell: Sect. einer veralt. Schenkelluxat. Bericht der Ergebnisse d. path.-anat. Anstalt in Wien. 1844. März. — Schuh: Wiener med. Wochenschrift. 1852. Nr. 35. (Sect. einer Lux. pubica.) — Aubry, M.: Observat. de

lux. coxofém. en haut et en avant. (Sectionsbericht.) Gaz. des hôp. 1853. Nr. 14. — Krause, Wilh.: Fall v. Lux. d. Os fem. auf Ram. descend. ossis ischii (Sectionsber. nebst Zusammenstellung von 15 anderen Sectionsfällen von Lux. isch.) Zeitschr. f. rat. Medicin. Neue Folge. Bd. 7, pag. 344. 1855. — Marcacci, Ant.: Di una delle più rare lussagioni del femore. Gaz. med. Italiana Toscana. 1856. Marzo 18. (Sect. einer Lux. isch.) Ref. in Gaz. des hôp. 1856. Nr. 110. pag. 440.) — Fabre: Diction. des diction. de méd. Art. Fémur. Bd. 4, pag. 99. (Fälle von Intactbleiben d. Ligam. teres. Monteggia, Dupuytren, Sédillot.) 1856. Langenbeck, v.: Ueber d. subperiost. Gelenkresect. nach d. Regeneration d. Gelenks. Deutsche Klinik. 1864. Nr. 1. (Nearthrose nach Luxation d. Hüfte.) — Société de Chirurgie. Discussion über Hüftgelenkslux. Section einer Ischiadica. Gaz. des hôp. 1868. Nr. 81. 82. 84. 86. — Hamilton (Dublin): Dislocation of Fem. Brit. med. Journ. 1868. Dec. 19. (Lux. ischiad. Reductionsversuch, mittelst Flaschenzug in Extension. Verwandlung in Iliaca. Section.) — Reeve, J. F.: Philadelphia med. and surg. Rep. 1868. Dec. 19, pag. 493. (Sect. einer Lux. pubica.) — Birkett, John: Description of a Dislocation of the Head of the Femur complicat. with its Fracture. (Lig. teres hatte ein Stück des Kopfes abgerissen.) Med. Chir. Transactions LII. 1869. — Birkett, John: Dislocat. of the Hip joint. Brit. med. Journ. 1870. Jan. 27, Febr. 12. (Sect. einer Lux. ischiad.) — Annandale, Thomas: Brit. med. Journ. Jan. 9. 1870. (Sect. einer Lux. obturat.) — Newman, Will.: Brit. med. Journ. 1872. Sept. 21. (Sect. einer Lux. ischiad.) — Alberts: Beckenveränderungen bei einem Falle v. veralt. Schenkelluxation. Diss. inaug. Berol. 1873. — Langenbeck, v.: Archiv f. klin. Chir. Bd. XVI. pag. 365. 1874. (Nearthrose nach Lux. pub.) — Lee: St. George Hosp. Rep. Bd. VII. 1875. (Sect. einer Lux. iliaca.)

Verletzungen des Hüftgelenks.

Otis, George, A.: A Report on Excisions of the Head of the Femur for Gunshot Injury. Washington 1869. 4. pag. 141 ff. — Paget: Clinical Lecture on Contusions of the Hip. Brit. med. Journal 1870. Febr. 9. — Otis, George, A.: Circular Nr. 3. War Departement U. St. Washington 1871. — Verhandlungen der militararztl. Gesellschaft zu Orleans. Winter 1870—71. Deutsche militararzt. Zeitschrift. Jahrgang I. 1872. pag. 63. — Langenbeck, B. v.: Ueber die Schussverletzungen des Hüftgelenks. Archiv f. klin. Chirurgie. 1874. Bd. 16. pag. 263. — Deininger: Beiträge zu den Schussverletzungen des Hüftgelenks unter besond. Berücksichtigung der Erfahrungen aus dem Feldzug 1870—71. Deutsch. militararztl. Zeitschrift. 1874. pag. 237.

Fracturen des Schenkelhalses.

Kirkland, Th.: Bemerkungen über Pott's Lehre von den Beinbrüchen. Altenburg 1771. — Ludwig: Progr. de collo femor. ejusque fractura. Lipsiae 1775. — Brunningshausen, H. J.: Bruch des Schenkelhalses. Würzburg 1789. — Desault: Chir. Nachlass. Bd. 1. 2. 1803. — Hagedorn, M.: Abhandlung von den Brüchen des Schenkelhalses. Leipzig 1808. — Rehn, J. Ch.: Diss. inaug. de fract. colli fem. Halae 1814. — Sabatier: Sur la fracture du col du fémur. Mém. de l'académ. roy. de Chirurgie. Vol. 4. 1819. — Cooper, Ast.: Treat. on Dsloc. and Fract. of the Joints. London 1822. pag. 114. — Bell, Ch.: Observat. on Injur. of the Spine and of the Thighbone. London 1824. — Dzondy, C. H.: Lehrbuch der Chirurgie. Halle 1824. — Earle, H.: Pract. Observat. in Surgery. London 1824. — Syme, J.: Fract. of the Femur with Inverts of the Toes. Edinb. med. Journ. 1826. April. — Amesbury, J.: Observat. on the Nature and Treatment of Fract. etc. London 1830. — Dupuytren: Des fract. tres du col du fémur. Leçons orales. Bd. II. 1832. — Stanley: Med. Chir. Transact. Vol. 18. 1834. — Mercier: Gaz. médic. 1835. Nr. 36. — Adams: Gaz. méd. de Paris 1835. pag. 642. — Mojsisowics: Aequilibriumapparat. Wien 1842. — Schindler, Bruno: Neue Schwebe für Fractur des Oberschenkels. Allgem. Zeitg. f. Chirurg. 1843. pag. 44. — Rodet (Bonnet): Sur le diagnose des fract. du col du fémur. Lyon 1844. — Robert: Gaz. des hôp. 1844. Nr. 19. u. Bulletin de l'Académ. royale de med. T. X. 1844—45. — Marturé: Gaz. des hôp. 1844. pag. 98—100. — Baudens.

Apparat f. Fracturen. Gaz. des hop. 1844. pag. 98. — Streubel, C.: Bemerkungen und Experimente über Schenkelhalsbrüche. Schmidt's Jahrbücher Bd. 56. 1847. pag. 224. — Smith, R. W.: A Treatise on Fract. in the Vicinity of Joints. Dublin 1847. — Dupont: Schenkelhalsbrüche innerhalb der Kapsel. Gaz. des hop. 1848. Nr. 31. — Perrin: Mechanismus der extracapsularen Schenkelhalsfractur. L'Union medicale. 1854. p. 143. — Günther: Bericht d. Prag. chir. Klinik. Prag. Vierteljahrschrift. Bd. 62. pag. 144. — Smith, G. K. (New-York): The Insertion of the capsular ligament of the Hip-joint. Med. and surg. Reporter 1862. — Zeis: Ueber die Heilung der extracapsularen Schenkelhalsbrüche durch Knochencallus. Dresden 1864. — Aubry: Extracaps. Schenkelhalsbrüche mit Drehung n. innen. Gaz. des hôp. 1864. Nr. 40. Aehnliche Fälle von Dupuytren, Sanson, Michon, Bivan, Mornig, K. de Chigoin, Goyrand, Cooper, Brunn. — Moore, C. H.: Verletzung des Hüftgelenks mit Anschein von Fractur. Brit. med. Journ. 1865. Dec. — Fabri: Sur la réunion osseuse des fractures intracaps. Annales de Chirurgie. 1865. Juin. — Smith, H. K. (Maryland): Schwebeapparat f. Fracturen des Ober- u. Unterschenkels. Gaz. méd. 1865. Août 5. — Meyer, Hermann: Archiv f. Anat. u. Phys. etc. 1867. pag. 621. Taf. XVIII. Fig. 6. — Marjolin: Schenkelhalsbruch bei 2j. Kinde. Gaz. des hôp. 1867. pag. 318. — Packard: On some Points relating to Fractures of the Neck of the Femur. Americ. Journ. 1867. pag. 377. — Hutchinson, Jonath.: Beschreibung eines Präparats extracaps. Schenkelhalsbruch. Transact. of the path. Soc. 1867. Bd. XVII. — Heppner, C. L.: Beobachtungen und Untersuchungen über eingekeilte Schenkelhalsbrüche. Sep.-Abdr. aus Oester. med. Jahrbücher (Beilage z. Wochenblatt d. k. k. Gesellsch. d. Aerzte in Wien). Bd. XVII. H. 3. 1869. — Morton, James. Edinb. med. Journal. 1870. Oct. (Bruch d. Schenkelhalses. 3 Fragmente.) — Wolff, Julius: Beiträge zur Lehre v. d. Heilung d. Fracturen. Archiv f. klin. Chir. XIV. pag. 270. 1872. — Colles, Dr. Sayres Splint applied to fractured Neck of the Femur. Dublin Journ. of med. Sciences. 1872. March. 1. — Bigelow, Henry: Mechanismus d. Luxat. u. Fractur. d. Hüftgelenks. Deutsch von Poschhammer. Berlin 1873. — König, Franz: Zur Lehre d. definitiven Heilung d. Fracturen des Schenkelhalses. Deut. Zeitschr. f. Chir. Bd. II. pag. 247. 1873. — Riedinger, F.: Studien über Grund u. Entkeilung d. Schenkelhalsbrüche. Würzburg 1874. — Wolff, Julius: Vereinfachte Taylor'sche Maschine für Hüftgelenksleiden u. Schenkelhalsbrüche. Verhandlg. d. deut. Gesellsch. f. Chir. II. Congress (1873). Berlin 1874. — Merkel, Fr.: Betrachtungen über das Os femoris. Virchow's Archiv. Bd. 59. pag. 237. 1874. — Dittel, L.: Fersenzwinge f. d. Oberschenkelhalsbruch. Wiener med. Wochenschrift. 1874. Nr. 9. — Bishop: Case of Fract. of the Neck of the Femur treated by a new Apparatus. Americ. Journ. of med. Sciences. 1874. July. Art. XIV. — Linhart, Wenzel: Beitrag zur Aetiolog. der Schenkelhalsbrüche. Verhandlg. d. deutsch. Gesellsch. f. Chir. IV. Congress 1875. — Bigelow, Henry: The true Neck of the Femur. Boston med. and surg. Journ. 1875. Jan. 7. p. 14. — Riedinger: Zur Aetiologie der Schenkelhalsfracturen. Centralbl. f. Chirurg. 1875. Nr. 52. pag. 817. — Rabe, L.: Zur unvollständigen Heilung d. Bruchs am oberen Ende des Oberschenkelknochens. Zeitschrift f. Anatomie. Heft 1 u. 2. 1875. — Stetter, G.: Zur Aetiologie d. Schenkelhalsfracturen. Centralbl. f. Chirurg. 1877. Nr. 36. pag. 561. — Spinzig, C.: Intra- and extracapsul. Fractures and their successful Treatment. St. Louis clinic. Record 1877. Oct., pag. 174.

Isolirte Fractur des grossen Trochanter.

Cooper, Ast.: Vorlesungen über Chir. Deutsch von Schütte. 2. Aufl. Bd. II. pag. 284. 1824. — Malgaigne: l. c. I. Bd., pag. 693. 1850. — Werner: Württemb. med. Corresp.-Blatt. 1808. 17. Mai. pag. 133. Isolirte Fract. d. Trochanter. — Wachter: Deutsche Zeitschrift f. Chir. Bd. VIII. 1877. pag. 104. Abreissungsfractur des grossen Trochanter.

Fracturen der Diaphyse des Oberschenkels.

Richter, C. F.: De situ femoris cruris que fracti lateralis minus apto. Lipsiae 1778. — Granger: Edinburgh med. Journ. 1821. April. — Blumer:

Einfache Beinbruchmaschine zur Heilung d. Oberschenkelbrüche in gebog. Lage. Würzburg 1831. — Fischer u. Hirschfeld: Zur Lehre von der Fractura subtrochant. Berl. klin. Wochenschrift. 1865. Nr. 5. — Volkmann, Rich.: Zur vergleichend. Mortalitätsstatistik analoger Kriegs- und Friedensverletzungen. Archiv f. klin. Chir. Bd. XV. pag. 1. 1872. — Koch u. Filehne: Einiges über sog. keilförmige und spiralige Fracturen. Archiv f. klin. Chir. XV. pag. 689. 1873. — Hyde, F. E.: Analysis of 322 Cases of Fracture of the Femur of Bellevue Hosp. from 1865—1873. New York med. Record. 1875. July 31. — Beck, B.: Ueber Schussfracturen des Oberschenkels etc. Archiv f. klin. Chir. Bd. XXIV, pag. 1. 1879.

Contentivverbände.

Sentin: La méthode amovo-inamovible. Journal des connaissances med.-chir. Tome 33 et 34. 1849—1850. — Mathysen: Nieuwe wyze van aanwending van het gypsverband by beenbreuken. Haarlem. 1852. — Szymanowsky: Der Gypsverband mit besonderer Berücksichtigung der Militärchirurgie. Petersburg 1857. — Mathysen: Traité du bandage p.âtré. Paris 1859. Deutsch von Bergrath. Leipzig 1860. — Van de Loo: Der amovo-inamovible Gypsverband. Verlo 1863. — Porp: Deutsche Klinik 1863. Nr. 33 u. 34. — Port: Der gespaltene und zweischalige Gypsverband. Allgem. militär-ärztl. Ztg. 1865. Nr. 1. 2. 5. — Szymanowsky: Gypsgitter- u. Gypsplattenverband. Prag. Vierteljahrschrift. Bd. 17. pag. 89. 1865. — Ris, Ferd.: Zur Anlegung des Gypsverbandes. Zürich 1865. — Mayer, Max.: Beitrag zur Verwendung des halben Gypsgusses. Archiv f. klin. Chir. Bd. VI. pag. 159. 1865. — Pfeilsticker: Württemb. med. Corresp.-Blatt. 1868. Nr. 23. — Bruns, V. v.: Der Leimverband. Deutsche Klinik. 1873. Nr. 1. (Von Vanzetti in Charkow 1846 empfohlen.) — Konig, Fr.: Der Magnesitverband (von Uterhardt zuerst angegeben). Berl. klin. Wochenschrift. Nr. 16. 1873. — Beely, F.: Der Gypshanfschienenverband. Berl. klin. Wochenschr. 1875. Nr. 14. — Beely, F.: Zur Behandlung einfacher Fracturen der Extremitäten mit Gypshanfschienen. Königsberg 1878.

Lagerungs- und Suspensionsverbände.

Mojsisowics: Darstellung der Aequiparationsmethode zur sicheren Heilung d. Oberschenkelbrüche ohne Verkürzung. Wien 1840 u. 1851. — Dumreicher, v.: Eisenbahnapparat. Prag. Vierteljahrschrift. Bd. 54. pag. 1. 1857. — Jeaffreson: New Apparatus for the Treatment of Fract. of the Limbs. Lancet 1867. Nov. pag. 577. — Smith, H. R.: Treatment of Fractures of the lower Extremit. by the Use of the anterior Suspensory Apparatus. Baltimore 1867. — Simon, Gust.: Lagerungsbett für Oberschenkelschussfracturen. Verhandl. d. deutsch. Gesellsch. f. Chirurgie. 1. Congress 1872. pag. 50. — Gueniot: Gaz. des hopit. 1872. Nr. 5. (Empfiehlt Guttaperchaschienen b. klein. Kindern.) — Renz, Wilh.: Die Spreizlade ein prakt. Verband für Schussfracturen d. Oberschenkels. 1872. — Brother, F.: Treatment of the Fract. of the Femur. Americ. Journ. of med. Science. 1877. Jan. (Hodgen's Splint.) — Cooper, Forster: On Fract. of the Thigh. Guy's Hosp. Reports. 1876. London. 1877. (Hodgen's Splint.) — Robertson, W. D.: Fract. of the Leg treated by a new Method of Extension. (Smith Splint.) Boston med. and surg. Journ. 1878. I. pag. 662.

Gewichts- und elastische Extension.

Gordon, Buck: Description of an improved Extension-Apparatus for the Treatment of the Fractures of the Thigh. New-York med. Record. 1867. pag. 49. — Herbecq: Fracture oblique des deux cuisses. Rec. de mém. de méd. milit. 1867. Mai. pag. 390. — Worthington, H.: On the Treatment of Fract. by elastic Extension. Brit. med. Journ. 1867. July. pag. 42. — James, J. H.: Lancet 1868. July, pag. 98. — Hartshorne, E.: Notes in Regard to the Question of Priority in the Use of Weight-Extension etc. Americ. Journ. of med. Science. 1869. April. — Desormeaux: Fractures de la cuisse traitées par l'appareil à extension du Dr Hennequin. Gaz. des hôp. 1869.

July 22. (Apparat beschrieben.) Archives générales de méd. 1869. Jan. et Fevr. — Volkmann, Rich.: Ein billiger Eisenbahnapparat bei Schusstracturen des Oberschenkels. Berl. klin. Wochenschrift 1870. Nr. 20. — Bidder, Alex. (R. Volkmann): Ueber die Behandlung einfacher Oberschenkelfracturen mit Gewichten. Archiv f. klin. Chir. Bd. XV. pag. 58. 1873. — Esmarch, Friedr.: Ueber elast. Extensionsverbände f. Schusstracturen des Oberschenkels und Hüftgelenks. Archiv f. klin. Chir. Bd. XVII. pag. 486. 1874. — Stokes, W.: On an Extension-Apparatus for the Treatment of Fractures etc. of the lower Extrem. Med. Press and Circul. 1877. Febr. 7. — Hennequin, J.: Des fractures du fémur et de leur traitement par l'extension continue. 1877.

Deform geheilte Oberschenkelfracturen.

Osteoklasis.

Blasius, E.: Klin. Zeitschr. f. Chir. u. Augenheilk. Bd. I. 1863. pag. 59. — Oesterlen: Heidelberger med. Annalen. 1844. Bd. X. Hft. II. pag. 235. — Wagner, Alb.: De rat. quodam. fracturas ossium deformiter consolidatas violenta extensione sanandi. Regiomonti. 1858. — Rizzoli, Fr.: Nuovo applicazione delle frattura artific. del femore. Bologna 1859. — Brunns, V. v.: Beitrag zur Behandlung schlecht geheilter Beinbrüche. Deutsche Klinik. 1861. Nr. 14. 15. 17. 18. 19. — Caspary, J.: Ueber Trennung des deformen Callus. Archiv f. klin. Chir. 1862. Bd. V. pag. 258. — Grimm, A.: 3 Fälle deform geheilter Oberschenkelfractur und deren Heilung durch Osteoklase. Prag. med. Wochenschr. 1877. Nr. 45.

Osteotomie.

Rhea Barton (Philadelphia): On the Treatment of Ankylosis by the Formation of artificial Joints. North Americ. med. and surg. Journal. 1827. April. und Americ. Journ. of med. Science. Vol. XXI. — Wasserfuhr (Stettin): Rust's Magazin f. d. ges. Heilk. Bd. 27. pag. 706. 1828. — Mayer, A. (Würzburg): Verhandl. d. physikal-medic. Gesellsch. in Würzburg. Bd. II. pag. 224. 1850. — Langenbeck, B. v.: Die subcutane Osteotomie. Deutsche Klinik. 1854. Nr. 30. — Brainard: Essay on a new Method of Treating ununited. Fract. and certain Deformities of the osseous System. Chicago 1854. und Memoire sur le traitement des fractures non réunies et les difformités des os. Paris 1854. — Billroth, Th.: Osteoplast. Miscellen. Archiv f. klin. Chir. 1862. Bd. II. — Derselbe: Ueber die Verwendung v. Bildhauermeisseln bei Osteotomien. Wien. med. Wochenschr. 1870. — Volkmann, R.: Ueber die Osteotomia subtrochanterica. Centralblatt f. Chir. 1874. Nr. 1. — Gussenbauer, C.: Die Methoden der kunstl. Knochentrennung. (Reiche Literatur.) Archiv f. klin. Chir. 1875. Bd. 18. pag. 1.

Pseudarthrose des Oberschenkels.

White, Ch.: Cases in Surgery. London 1770. Bd. I. pag. 75. — Rodgers, J. Kearney: New-York med. Journ. Vol. I. 1831. — Gunther, G. B.: Schmidt's Encyklop. d. ges. Med. 2. Ausg. Bd. IV. pag. 110. 1844. — Dieffenbach: Casper's Wochenschrift f. d. ges. Heilk. 1846. Nr. 46. 48. — Brainard, Dan.: Mém. sur le traitement des fractures non réunies etc. Paris 1854. — Langenbeck, B. v.: Deutsche Klinik. 1855. pag. 314. — Smith, Henry, H.: Americ. Journ. of med. Sc. New Ser. Vol. 29. pag. 103. 1855. — Brunns, V. v.: Deutsche Klinik. 1861. pag. 171. — Gurlt, E.: Handb. d. Lehre von den Knochenbrüchen. Bd. I. pag. 585 ff. 1862. — Berenger-Feraud: De la suture des os dans les fractures compliquées ou non réunies. 1866. Bullet. de Therap. Juillet. — Bigelow, Henry, J.: Ununited Fracture successfully treated. Report by Rich. Derby. Boston 1867. Ref. in Gaz. med. de Paris 1867. Nr. 32. pag. 503. — Bergmann bei Reyher: Petersb. med. Wochenschrift. 1876. Nr. 33. — Heine, Carl v.: Ueber operative Behandlung der Pseudarthrosen. Archiv f. klin. Chir. Bd. XXII. pag. 472. 1878. — Schuller: Subperiost. Diaphysenresection. Periostnaht. Deutsche med. Wochenschrift. 1878. Nr. 9. — Rydygier: Eine neue Methode zur Behandlung der Pseudarthrosen. Deutsche med. Wochenschrift. 1878. Nr. 27 u. 28.

Traumatische Trennung der unteren Epiphyse des Femur.

Reichel: Dissert. de epiphysium ab ossium diaphysi diductione. Lipsiae 1759. — Rognetta: Ueber die traumat. Trennung der Epiphysen. Gaz. med. de Paris. 1834. Nr. 28–33. — Guéretin: Untersuchungen über die spontane und traumatische Ablösung der Epiphysen. Presse méd. 1837. Nr. 37. — Simon: Thèse de Paris. 1845. — Canton: Resection d. Kniegelenks wegen gewaltsamer Trennung der unteren Epiphyse am Oberschenkel. Dublin Journ. XXXI. Vol. 1861. — Cosseret: De la diviulsion des épiphyses. Thèse de Paris. 1866. — Michniowsky: Heilungsvorgang bei gewaltsamer Epiphysentrennung. Petersburg. med. Zeitschr. Bd. X. pag. 300. 1866. — Hutchinson: Vorlesungen über seltenere Formen von Knochenbrüchen u. Luxationen. Med. times and gaz. 1866. pag. 193 ff. — Gay. Lancet. 1867. Oct. 12. (Traumat. Ablösung der Kniegelenksepiphysen bei 13j. Knaben durch Ueberfahren.) — Mangnat, A.: Essai sur les decollements épiphysaires traumatiques. Thèse de Paris. 1877. — Vogt, P.: Traumat. Epiphysentrennung und deren Einfluss auf das Längenwachsthum der Röhrenknochen. Archiv f. klin. Chir. Bd. XXII. pag. 343. 1878.

Luxationen des Kniegelenks.

Anatomie und Mechanik des Kniegelenks.

Meyer, Herm.: Die Mechanik des Kniegelenks. Archiv f. Anatom. u. Physiol., v. Joh. Müller. 1853. pag. 497. — Gurlt, E.: Beitr. zur vergleichenden Anatomie der Gelenkkrankh. Berlin 1853. — Langer: Die Mittellage der Gelenke. Oesterr. Zeitschr. f. Heilkunde. 1856. — Langer: Das Kniegelenk des Menschen. Wien. Academ. d. Wissensch. 1858. Bd. 37. — Robert: Anatomie d. Kniegelenks. Giessen 1858. — Henke, W.: Die Bewegungen des Kniegelenks. Zeitschr. f. rat. Med. III. Reihe. Bd. VIII. pag. 48. 1860. — Gruber, W.: Beitr. z. Anatom. des Kniegelenks. Prag 1864. — Albrecht, Herm.: Zur Anatomie des Kniegelenks. Diss. inaug. Bern 1876.

Luxationen.

Malgaigne: Archiv. générales de méd. T. XIII. pag. 482. T. XIV. pag. 129. 1837. — Thompson: Brit. med. Journ. Nr. 61. 1858. — Pitha-Gunthers: Bericht d. Prag. Klinik. 1854–57. Prag. Vierteljs.-Schrift. Bd. 63. pag. 6. 1859. — Linhart: Med. Halle. pag. 357. 1864. — Huber: Compl. Lux. d. Kniegelenks. Allg. milit. arztl. Ztg. 1865. 4. — Harris: Compl. Dislo. o. the Head of the Tibia forwards. New-York med. Rec. 1866. 5. — Thomassin: Luxat. complete du tibia en avant. Thèse de Paris. 1866. — Doutrelepont: Zur Casuistik d. compl. Luxat. des Knie- und Fussgelenks. Berl. klin. Wochenschrift. 1866. 9. — Lamblin, Edm.: De la luxat. compl. et traumat. du tibia en avant. Thèse de Paris. 1867. — Verrollot, A.: De la luxat. compl. du tibia en avant. Thèse de Paris. 1867. — Carmichael, James: Dislocat. of the Knee backwards. Lancet. July 1868. pag. 40. — Fischer, Joseph: Verrenkg. d. Unterschenkels n. hinten. Wien. med. Wochenschr. 1868. Nr. 30. — Huter, C.: Notizen aus d. chirurg. Poliklinik in Berlin. Langenbecks Archiv. Bd. IX. pag. 952. — Lowe, George: Two Cases of compl. Dislocat. of the Knee forwards with Rupt. of pop. Vessels. St. Barthol. Hosp. Rep. f. V. 1869. — Albert: Fälle interess. Luxat. Wien. med. Presse. 1872. Nr. 29–47. 51. — Hancocke, Wathen: Notes on Dislocations. Med. Times and Gaz. 1872. 23. Nov. — Sonrier: Luxat. incompl. du genou en dehors. Gaz. des hôp. 1873. Nr. 23–26. — Knichynicki: Luxat. d. Tibia n. vorn mit Zerreissung d. Popliteu. Allgem. Wien. Zeitung. 1873. Nr. 16. — Madelung: Complte. Luxat. d. Tibia n. vorn. Berl. klin. Wochenschrift. 1873. Nr. 7. 8. — Bartels, M.: Traumat. Luxat. Langenbecks Archiv. XVI. pag. 636. 1874. — Garson Spence: Case of Dislocat. of the Kneejoint. Lancet. 1876. 14. Oct. — Vast, M.: Luxat. fémoro-tibiale en arrière. Rupt. de l'artere et de la veine fem. Gangrène. Ampt. Guerison. Bullet. de la soc. de chirurg. 1877. Nr. 10. — Bradley: Rare Dislocations. Brit. med. Journ. 1877. May 5. (2 Lux. d. Tibia n. vorn.) — Brand: Luxat. cruris anterior. Fract. esp. fib. Bayr. arztl. Intelbl. 1877. Nr. 52. pag. 543.

Luxationen im oberen Tibiofibulargelenke.

Sanson. Diction. de med. et de chir. Art. Luxat., pag. 274. 1834. — Dubreuil. Journ. de chir. 1844. pag. 214. — Thomson. The Lancet. 1850. Vol. I. pag. 385. — Jobard. Revue medicin.-chir. 1853. Tom. 14. pag. 114. — Goyrand. ibid. pag. 211. 1853. — Cloquet. Jules. Dict. de med. en 21 Vol. T. 13. pag. 373. 1853. — Richardson. Luxation d. Wadenbeinkopfes. Americ. Journal of med. Sciences. Vol. 45. pag. 385. 1864. — Foucher: Luxat. des Gr. Endes der Fibula mit gleichzeit. Fractur. Gaz. des hôp. 1866. Nr. 49. — Melzer. A.: Zur Casuistik d. Verrenkungen des oberen Tibiofibulargelenks. Allgem. militär.-ärztl. Zeitg. 1871. Nr. 21.

Distorsionen des Kniegelenks.

Einfache Distorsion; Zerreissung der Ligamenta lateralia; der Ligamenta cruciata; Luxation der Semilunarknorpel.

Stark. T.: Zwei Fälle von Zerreissung der Ligam. cruciata genu. Edinburgh med. Journ. 1850. Octob. — Puppe. Eduard. Ueber die Luxation der halbmondform. Knorpel im Kniegelenk. Dissert. inaug. Lipsiae. 1862. (Ausführliche Literatur.) — Dandreau: Traitement des entorses par la compression. Gaz. des hôpit. 1867. Nr. 44. pag. 175. — Bérenger-Féraud. Du massage dans l'entorse. Bull. gén. de Therap. 1867. Bd. LXXII. pag. 69. — Dieomaïron et Chevier (E. Bocker): Zerreissung d. Lig. lat. int. Behandlg. in rechtwinkl. Beugung. (Union médicale. 1869. Nr. 30. — Ertl. Zerreissung des L. Lig. lateral. int. Sitzungsberichte des Vereins der Aerzte in Steiermark. 1869—1870. — Dittel. L. Ueber intraarticulare Verletzungen im Knie. Oest. med. Jahrb. 1876. Hft. 3.

Luxationen der Patella.

Sehr ausführliche Angaben, besonders der älteren Literatur, finden sich in Streubels Aufsatz „Ueber den Mechanismus der Verrenkungen der Kniescheibe" Schmidts Jahrb. 1866. Bd. 129. pag. 311. Bd. 130. pag. 54.

Piquet: De varius patellae luxation. Paris 1761. — Valentin: Recherches critiques sur la chirurgie moderne. Paris 1772. pag. 186. — Petit. J. L.: Traité des maladies des os. Paris 1784. — Malgaigne: Memoire sur la determination des diverses especes de luxat. de la rotule. Gaz. méd. de Paris. 1836. pag. 433. — Streubel: Ref. in Schmidts Jahrbuch. Bd. 91. pag. 302. 1856. — Philippeaux. Neue Reductionsmethode d. Lux. pat. ext. Bulet. therap. 1858. — Gurlt. (Pitha): Bericht der Prag. Klinik. 1854—57. Prag. Vierteljahrschrift. 1859. Bd. 63. pag. 5. — Gurlt. E. Langenbecks Archiv. 1862. Bd. II. pag. 108. — Streubel. Ref. in Schmidts Jahrb. Bd. 115. pag. 60. 1862. — Forcart: Luxat. pat. durch Muskelzug. Gaz. d. hop. 1862. pag. 66. — Curling. Med. Tim. 1862. I. 189. — Schnizinger. Prag. Vierteljahrschrift. Bd. 74. 1862. — Gaulke. Totale Umdrehung der Kniescheibe mit Dislocation nach aussen. Deut. Klinik. 1863. pag. 169. — Maurice. Deux cas de luxat. d. la rotule. St. Etienne. 1865. — Lucke. Verhdl. vollst. Lux. pat. ext. Langenb. Arch. VIII. pag. 86. 1867. — Mapother: Simult. Dislocation of both Patell. outwards. Med. Press. and Circ. 1869. March 31. — Coombes, Pearce. Dislocation of the Pat. on its vert. Axis. Med. Tim. a. Gaz. 1869. July 17. — Duplay. Unvollkomm. Lux. n. aussen. Gaz. des hôp. 1870. Nr. 47. — Jackson, W. F. Case of Dislocat. of the Patella. Brit. med. Journal. 1873. Jan. 11. — Bartels, M.: Traumat. Luxationen. Langenbecks Archiv. XVI. pag. 636. 1874. — Siehe ausserdem die Casuistik im Text.

Fractur der Patella.

Meibom. Diss. de patella ejusque laesionibus. Francofort. 1697. — Sabatier. Mem. sur la fract. de la rotule en travers. Mem. de l'Academie des scienc. 1786. — Sheldon: On Fract. of the Patella. London 1789. — Buchring. Abhandl. v. Kniescheibenbruch. Stendal 1789. — Camper. P. De fractura patellae et oceani. Haag 1790. — Desault's chirurg. Nachlass. Bd. I. Th. II. pag. 107 ff. 1803. — Cloquet. J.: Bull. de la fac. de med.

1820. Nr. 6. — Arnott: Observ. on Fract. of the Patella. London 1823. — Fielding. London med. Repository. 1823. 19. pag. 174. — Ortelli: Diss. de fractura patellae. Berol. 1827. — Test: Diss. de fract. pat. Berol. 1827. — Bell, Ch.: London med. Gaz. 1827. I, pag. 25. — Sanson. Gaz. des hôp. 1835. Dec. — Gulliver: Edinburgh. med. and surg. Journal. 1837. Nr. 130. Lachmann: Abhandl. über d. Bruch d. Kniescheibe u. d. Zerreissung d. Kniescheibenbandes. Würzburg 1838. — Malgaigne. De quelques dangers du trait. gener. adopté pour la fract. de la rotule. Journal de chirurgie. 1843. pag. 201 u. 236. — Vrolik. Baumgartens chir. Alm. 1844. pag. 45. — Bandens. Gaz. des hôp. 1845. pag. 113. — Breitschneider: Der Bruch der Kniescheibe und dessen Heilung. Gotha 1851. — Sentin: Presse med. belge. 1851. pag. 8. — Albers: Ueber die Nachtheile d. Fractura pat. Deutsche Klinik. 1851. pag. 44. — Pfister. Fall v. Regeneration d. Kniescheibe. Schweizer Zeitschrift 1856. pag. 1. — Wagner: Behandl. d. Fract. pat. mit Malgaignes Klammer. Konigsberg med. Jahrb. Bd. II. 1859. — Trelat: Malgaignes Klammer mit Guttaperchaschienen. Gaz. des hôpit. 1862. pag. 523. Lavallee. Morel: Gaz. des hopit. 1863. pag. 123. Monlet: De la valeur compar. des appareils pour la fract. de la rotule. Journal de Montpellier. T. 40. 1863. — Roudet. Du traitement des fractures transvers. de la rotule. These de Montpellier. 1867. Gibson. W. A. (St. Louis): St. Louis med. and surg. Journal. 1867. Sept. Oct. (Eiserner Ring in den die gebrochene Patella gelegt wird.) — Weinlechner: Ueber Kniescheibenbruche. Wien. med. Presse. 1867. Nr. 8. — Logan: Pacific med. Journ. Bulet. de Therap. LXX. pag. 277. Mars 30. 1867. Pelikan, W.: Neuer Apparat für Querbruche d. Kniescheibe. Deutsche Klinik. 1868. Nr. 30. Birge Hobarth. Treatment of Fracture of the Patella. New-York med. Record. 1868. April. pag. 80. Kuhn, J.: Ueber Behandlung der Kniescheibenbruche. Zeitschrift f. Med. Chir. u. Geburtsh. VII. pag. 316. 1868. (Cit. d. Fall v. Logan.) Madden, John: Case of compound and commin. Fract. of the Patella. Med. Times and Gaz. 1868. Oct. pag. 416. — Le Coin, Alb.: Des fractures de la rotule. Thèse de Paris. 1869. — Mac Cormac. Compl. Querbruch d. Patella, unter Carbolverband knochern geheilt. Med. Times and Gaz. 1869. Febr. 6. — Aldridge, J. P.: Compound Fract. of the Pat. Recovery. Med. Times and Gaz. 1869. pag. 514. Mc Evoy: Compound commin. Fract. of the Pat. Recovery. Med. Press. and Circ. 1869. Jan. 13. — Poland, Alfr.: Case of compound Fract. of the Pat. with Analysis of sixty-nine Cases. Brit. med. Journ. 1870. June 22. Woodman, John. Med. Times and Gaz. 1870. Aug. 20. Guttaperchaschienenverband. Gerock. Bruche der Kniescheibe. Diss. inaug. Tubingen 1872. Stokes, Will.: On the Treatment of transverse Fract. of the Pat. by Sanson's Method. Med. Press. and Circ. 1873. April 16. — Smith, T. C.: Transverse Fract. of the Pat. without Separat. of the Fragm. Americ. Journ. of med. Scienc. 1873. April. — Sutcliff. Case of simultan. Fract. of the Pat. Brit. med. Journ. 1873. Nov. 1. — Wheeler: Neuer Apparat für Patellafracturen. Med. Press. and Circ. 1873. Dec. 31. — Wohlers, H.: Ueber Langsbruche d. Patella. Diss. inaug. Gottingen 1874. — Moreau, R.: Thèse de Paris. 1874. — Le Fort: Note sur un appareil pour la fract. transvers. de la rotule. Le Bord. med. Nr. 14. 1875. — Diarmid: Compound Fract. of the Pat. Heilung unter Carbolverband mit fibros. Callus u. bewegl. Gelenk. Edinb. med. Journ. 1876. Oct. — Lane, J.: Compl. Patellafractur. Naht mit Silberdraht. Heilung. Brit. med. Journ. 1876. July 1. Schede, Max. Zur Behandlung d. Querbruche d. Patella u. d. Olecranon. Centralblatt f. Chirurgie. IV. 1877, pag. 657. — Howe, O. (Thorndike). Fracture of the Patella. Boston med. and surg. Journ. 1877. Sept. 6. (Statistik.) — Lister, A.: New Operat. for Fract. of the Patella. Brit. med. Journ. 1877. Vol. II. p. 850. (Naht d. Fragmente.) Smith, H.: Case of ununited Fract. of the Patella. Operat. antisept. performed. (Naht d. Fragmente.) The Lancet. 1878. Vol. II. pag. 144. — Zander: Vorschlag eines neuen Verbandes b. Brüchen d. Kniescheibe. Dent. med. Wochenschrift. 1878. Nr. 21. Jourowsky (Lucke): Behandlung der Kniescheibenbruche. Diss. inaug. Strassburg 1878.

Ruptur des Ligamentum patellae und der Sehne des Quadriceps.

Deverel. Philosoph. Transact. 1720. Nr. 365. — Petit, J. L.: édit. de 1723. T. II, pag. 311. — Weinblinger. Med. and Physic. Journ. 1800.

Bd IV. pag 285 Baudens: Mem. sur la rupt du lig rotulien Gaz méde 1851 pag 451 - Binet: Archives generales 1858 Juin. Demarquay Gaz. des hôp 1860 pag. 159. Bulley Med Times. 1864 Febr - Domenez, Cosmao De la rupture du lig rotulien. Paris 1865 Scholz, W.: Subcut Rupt. des Lig pat Med Presse 1865 pag. 190 - Zeis. Zur Lehre von der Zerreissung des Kniescheibenbandes Archiv f klin Chir. Bd. VII. 1867. — Sistach: Du traitement de la rupture du lig rotulien par élévation etc. Rec. de mem de med. milit. 1868. April — Vogt, Pag Ein Fall von Abreissung der Tuberositas tibiae durch willkürliche Muskelaction Berl. klin. Wochenschrift. 1869. Nr. 22. — Sistach. Du traitement de la rupture du lig rotulien (Tabelle v. 31 Fällen). Archives generales. 1870 Juin Aug., Sept. Davy, A.: A Case of Separation of the Patella from its Lig Lancet April 13. 1872.

Demarquay: Gaz med de Paris. 1842. pag 598. Kohler: Ruptura musculi rect. fem Preuss Vereinszig Nr 22 1844. pag 2 Adams John: Lancet 1861 7 Sept — Lorinser Ausreissung der Streckseh ne des Kniegelenks etc Wiener med Wochenschrift 1869 Nr 27 29 Fischer: Einige Fälle v Rupturen des Quadriceps femoris Zeitschrift f. Wundarzte u. Geburtshelfer 1873 XXV III 4. Fournaise: Zerreissung d Quadriceps. Annales de méd de Gand 1873 Août — Uhde. Zur Casuistik d subcutanen Ruptur d. Muskeln u. Sehnen Archiv f klin Chir. Bd XVI 1874. pag 202 - Bryant Ruptured quadriceps extens. Tendon. Med Times and Gaz. 1878 April 6. Levis Separation of Quadriceps Muscle from the Patella by muscular Contraction. Philadelphia med. Times. 1870. Marz 1

Verletzungen des Kniegelenkes. Contusionen, Hieb- und Stichwunden.

Fischer Verfahren der Aleuten bei Knieverletzungen Russ Ztg 1844 5 — Lorinser: Heilung einer penetrirenden Kniewunde. Oesterr. Jahrb 1844 2 Stolz Heilung einer mit einer Hacke versetzt. penetr. Kniewunde ibid 1844, pag 13 — Solly: Ueber Verletzung des Kniegelenks Lancet 1851 November — Newman W.: Punctur. Wounds of the Knee-Joint Brit med Journ 1865. Decemb. — Verneuil Plaies penétr. du genou Gaz hebdom 1865 36 Birkett John. Cases of Wounds into Joints Lancet Jan 4 1868 (2 Fälle penetr. Kniegelenkwunden ohne Lister geneilt.) — M Donnell Crotchet Needle removed from Kneejoint etc Brit med Journal 14 Marz 1868 — Englisch Gleichzeitige schwere Verletzung des rechten Knie- und Fussgelenks Wochenblatt d Gesellschaft d Wiener Aerzte. 1868 Sitzungsprotokoll vom 27 Nov Mac Kie, Thomas: Nagel im Kniegelenk New Orleans Journ. of Med Juli 1869 — Wilson, Mitchell: Wound of the Kneejoint Lancet 9 Marz 1872 - Ravenhill Burton: Penetrating Wound of the Kneejoint Lancet 9 Marz 1872. Page Fr: Cases of extensive Wounds of Kneejoint. Lancet 13 April 1872 Siedler: Arthrotomie unter Lister (Axthiebwunde) Correspond.-Blatt f. schweiz. Aerzte 1878 Nr 6

Schusswunden.

Bellanger: 6 Cases of Gunshot-Injur. of the Kneejoint (alle letbal) Americ. Journ. of med Sciences. Juli 1863 Lidell, J.: 3 glücklich geheilte Kniescheibenwunden, ref in Schmidt's Jahrb. 1865. 10 Langenbeck, B v. Ueber die Schussfracturen der Gelenke und ihre Behandlung. Rede Berlin. 2 August 1868. Milet: Extract. einer Kugel aus Caput tibiae n. 20 Monaten Archives med. belges. 1869 Août. pag. 93 Verneuil. Plaies par armes à feu Gaz hebdom de med. 1871 Nr 10. pag 171 - Simon, Gust.: Kriegschir. Mittheilungen z Prognose u Behandlg d. Schusswunden d. Kniegelenks Deutsche Klinik 1871, pag 257. 265. Konig: Beitrage zur Würdigung der Resect des Kniegelenks u Schussverletzungen Berlin klin Wochenschrift 1871 Nr 30 pag 352. — Langenbeck, B v: Geheilte Kniegelenksschusse Deutsche militararztl Zeitschr 1872 Jahrg 1. pag 265 ff Ritzmann E Fall geh. Knieresect. n. Schussverletzung Berlin klin Wochenschr 1872 Nr 23. pag 276. - Lotzbeck. Zur Kniegelenkresect n Schussverletzungen Bayr.

arztl Intelligenzblatt 1872. Nr 31 u. 32 — Cuignet. Plaies penetr. du genou par coups de feu Recueils de mémoir. de med. de chir. et de pharm. milit. 1872 Nov Dec (Fall geheilt Knieresection) Cousin. Note pour servir à l histoire de la resect. du genou en temps de guerre. L Union med. 1872 Nr. 110. 111. 112. Nussbaum, v., Ueber die Resection des Kniegelenks. Bayer. arztl. Intelligenzblatt 1873. Nr. 9. Kuster, Ernst: Zur Resect. des Kniegelenks im Kriege Berlin. klin. Wochenschrift. 1873 Nr. 16. pag. 185. Vidal. Fracture de la rotule et du condyle ext. du femur par coup de feu Gaz des hôpit 1874, p. 382. (Geh Resection.) — Langenbeck, B. v., Kugel im Kniegelenk eingeheilt. Archiv f. klin. Chir. Bd. XVIII, pag. 274. 1874. Meusel: Kniegelenksresect. wegen Revolverschuss Berlin. klin Wochenschrift 1875 Nr 20, pag. 272 — Hoffmann. Ueber Verletzungen des Kniegelenks durch Kleingewehrprojectile und deren Behandlung Deutsche militararztl Zeitschrift 1875. Jahrg 4 Heft 5 pag 240 (Statistik) — Henzel Ueber die conservat. Behandlung d Kniegelenksschusse. Deutsche militararztl Zeitschrift 1875 4 Jahrg. Heft 6 pag. 305 (Statistik) Hanke, Hans: Penetr Gelenkwunden. Verhandl d. deutsch. Gesell f Chirurgie. 6ter Congress 1877. — Volkmann, R., Ein antisept behand., ohne Ankyl geheilt Kniescuss ibid. 1877. — Bergmann, v Behandl d Schusswund des Kniegelenks im Kriege. Stuttgart Enke 1878 — Reyher C. Zur Behandlung penetr Kniescusse St. Petersburg med. Wochenschrift 1878. Nr 8 pag 65. — Derselbe in R Volkmann's klin. Vortragen 1878. Nr 142 143.

Gelenkfracturen des Knies.

Trélat, Ulysse: Ueber die Fracturen des untern Endes des Femur. Archives gener. de med 1854 Gosselin. Sur les fractures en V etc Gaz des hôpit. 1866. Janv. 25. Leon le Fort: T-Bruch des unt Femurendes Gaz des hôpit 1870 Nr. 87. Locke Fractur des Condyl int. fem. u Genu vulgum consecut Deutsche Zeitschrift f. Chir 1872. Bd. 1. pag 302 Letulle (Trelat): Fracture de l'extremité infer du fémur l'Union méd. 1876 Nr 60 Madelung Experimentelle Untersuchungen uber die Entstehung der Condylenbrüche am Humerus und Femur. Archiv f klin Chir 1876. Bd XIX, pag. 228 Morris: Division of the Tendo Achillis in Fract of the lower Third of the Femur A case of T Fracture Bost med. and surg Journal 1877 29. Novemb — Marcuse, Leop Experim Untersuch. uber d Entstehung d Bruche d unt Epiphyse d Humerus u. des Femur Diss. inaug Breslau 1877.

Fracturen des Unterschenkels.

Malgaigne. Nouvelle methode de traitement pour les fract. tres-obliques de la jambe Journal de chirurg. 1843 Sept. Dausse. Observat. sur l emploi de l appareil à vis dans le trait. des fract. oblig. de la jambe. Archives générales de med 1846 Juillet - Bryant, Th.: Ueber mit penetrirenden Wunden complicirte Fracturen Med. Times. 1861. II. Gosselin. Ueber die V-formigen Fracturen Gaz des hôp 1866 Jan 25. Hamilton, F. H.: Speedy Union in a Fract. of the Tibia and Fibula. New-York med. Record. 1867 II. Nr 25, pag. 9 Berenger-Féraud. De l emploi de la pointe de Malgaigne dans les fract Journal des connaiss méd chir. 1867. pag 228 Berenger Feraud De la ligature des os dans les fract compl Bullet géner. de therap. 1868 Janv Août Mulot Albert Du cne complicat des fract Thèse de Strasbourg 1869 — Menzel A. Isol Fract d Tibia durch Uebertahren Wien. med Wochenschr 1874. Nr 34 - Heydenreich Des fractures de l extrem super du tibia Thèse de Paris. 1877. — Volkmann. R., Die Behandlung der complic. Fracturen Volkmann's klin Vortrage. 1877. Nr. 117—118.

Lagerungsapparate und Schweben.

Loffler. Beitrage zur Arzneiwissenschaft und Wundarzneikunst. T. I. pag 128 Leipzig u. Altona. 1791 — Schmidt Loder's Journal Bd IV, Stück 3, pag. 458. 1805. — Faust: Beinbruchmaschine zum Gebrauch der Feldlazarethe. Bückeburg. 1815. — Fritz. Modif. Braun-Sauterscher Schwebe.

beschreib. v. Rilke. Prag. 1823. — Kopperstadter. Neu erfundene Maschine für alte Beinbrüche etc. Augsburg 1823. — Graefe: Journal f. Chirurgie u. Augenheilk. Bd. IV. Heft 2. 1823. — Dornblüth: Schwebe- und Streckapparat ohne Binden etc. Neustrelitz 1827. — Major, M.: Mem. sur l'hypomarthème, ou sur le traitement des fractures par la planchette. Paris, Genève 1827. — Forster u. Richter: Handb. der Lehre v. d. Brüchen etc. Berlin. pag. 450. 1828. — Richter, A. L.: Handbuch d. Lehre v. den Brüchen und Verrenkungen. Berlin 1828. pag. 426 ff. (Sehr reiche ältere Literatur mit Abbildungen.) — Fronrep's Tafel über Knochenbrüche, Weimar 1847. Taf. 18—19. — Bürger: Handb. d. chir. Verbandlehre. 1849. § 918. 956. — Merchie: Fertige Schienen von Papiermache. Brüssel 1860. — Hamilton, F. H.: Knochenbrüche u. Verrenkungen. Deutsch v. A. Rose. 1877. pag. 478 ff. (Amerikan. Lagerungs- und Schwebevorrichtungen mit Illustrationen.)

Isolirte Fractur der Fibula.

Dupuytren: Mem. sur les fract. de l'extrémité infér. du perone. — Annuaire des hôpit. Paris. 1819. — Stromeyer, L.: Handbuch der Chirurgie. — 1844. Bd. I. pag. 763. — Lotzbeck: Abrissung des Capitul. fibulae durch Muskelzug. Allgem. militararztl. Zeitung. 1866. Nr. 47. — Bose, Jules: De fractures indirectes du perone. Thèse de Montpellier. 1868.

Luxationen der Fussgelenke.

Anatomie und Mechanik.

Carper. Abhandlung über den besten Schuh. Wien. 1782. — Maslieurat-Laguemard. De l'anatomie descript. et chirurg. des aponeuroses et des synoviales du pied. Paris. 1840. — Lénoir: Recherch. sur les bourses sous-cutan. de la plante du pied. Rev. med. de Paris. 1847. — Fick, L.: Beiträge zur Mechanik des Gehens. Muller's Archiv f. Anat. u. Phys. 1853. — Dursy: Ueber die Fascia plantaris. Henle's Zeitschrift f. rat. Medicin. 1855. Bd. VI. 3. — Henke, W.: Die Bewegung des Fusses am Sprunggelenk. Zeitschr. f. rat. Medicin. Neue Folge. Bd. VII, pag. 225. 1855. — Robert, (Coblenz) Prag. Vierteljahrsschr. Bd. XLVII. 1855. — Langer, C.: Ueber das Fussgelenk der Saugethiere und des Menschen. Wien. 1856. — Meyer, G. H.: Die richtige Gestalt der Schuhe. Zurich. 1858. — Heyd: Der Tastsinn der Fusssohle etc. Tübingen. 1862. — Szymanowski: Pract. Belege für die Theorie v. Nischengewölbe in der Fussarchitektur. Prager Vierteljahrsschr. Bd. LXXIV. 1862. — Gunther, G. B.: Ueber den Bau des menschlichen Fusses und dessen zweckmässigste Bekleidung. Leipzig. 1863. — Henke, W.: Handbuch der Anatomie und Mechanik der Gelenke. 1863. pag. 250. — Hancock, H.: Anatomy and Surgery of the human Foot. Lancet. 1866. Jan.—Sept. und 1867. Jan.—Aug. — Dowie, James: Remarks on the Motions of the Foot. London. 1867.

Luxationen.

Desamotte: Traité de chir. II. 1771. — André (Bolentart): These anatom.-chir.: An post luxat. complicat. amputatio sit semper celebranda? Paris. 1783. — Chaussier: Bullet. de la Faculté. 1812. pag. 245. Cité par Malgaigne et Burger II. pag. 974. — Ledran: Observat. de chirurg. T. II. pag. 358. 1812. — Dupuytren: Mem. sur les fract. de l'extrémité infér. du perone. Annuaire des hôpit. Paris. 1819. — Earle: Lancet. 1828, pag. 316. Malgaigne: Gaz. méd. de Paris. 1832, pag. 647. — Rognetta: Archives generales de méd. Serie II. Tome III. 1833. pag. 498 ff. — Phillips, B.: London med. Gaz. 1834. Vol. XIV. pag. 596. — Liston: Gaz. med. de Paris. 1835, pag. 601. — Macdonnel: Dublin quart. Journ. of med. Sciences. Vol. XIV. pag. 235. 1838. — Ballot: Archiv. génér. de med. 1840. pag. 467. — Kerisser: Mem. de la soc. med. etc. de Lyon. Tome I. pag. 252. 1840. — Liston: Elements of Surgery. 2te Edit. 1840. pag. 753. — Maisonneuve: Recherches sur la fract. du péroné. Archives général. de med. 1840. Fevr. et Avril. — Colson: Journ. des connaiss. med.-chir. 1840. October. pag. 149.

Rognetta. Mém. sur l'exstirpat. de l'astragale. Paris. 1843. — Malgaigne: Revue méd.-chir. Tome V. pag. 119. 1843. — Malgaigne, Gaz. des hôp. 1843. pag. 290. — Turner. Transact. of the provinc. med. and surg. Association. 1843. Vol. XI., pag. 367. (ca. 50 Fälle v. Luxat. des Talus.) — Hancock. The Lancet. 1844. Vol. II. pag. 35 und 70. — Parise: Annales de Chirurgie. 1845. pag. 467. — Huguier. Mém. sur les luxat. du pied. L'Union med. 1848. pag. 120. — Barrier: Gaz. méd. de Lyon. 1849. pag. 109. — Smith, R. W. Dublin quart. Journ. 1852. May, pag. 405. — Broca. Memoire sur les luxations sous-astragaliennes. Mém. de la société de Chirurgie. Tome III., pag. 566. 1852. — Bonnet. Therapeut. des maladies articulaires. pag. 519. 1853. — Huguier. Gaz. des hôp. 1855. Nr. 118. — Henke, W.: Luxat. et contracturarum tarsi descript. etc. Diss. inaug. Marburgi. 1857. — Henke, W. Die Luxationen der Fusswurzel. Zeitschr. f. prat. Med. 1858. III. Reihe II. Band. pag. 163. — Pollock. Luxat. subtalica. Med.-chir. Transact. Vol. 42. pag. 39. 1859. — Munro. Lancet. 1859. Octob. — Langenbeck, B. v. Allgem. med. Centralzeitung. 1861. — Krause, G.: Ueber Luxat. und Resect. des Fussgelenks. Diss. inaug. Nürnberg. 1862. — Contagne. Gaz. méd. de Lyon. 1865. 3. — Villemin. Luxat. du pied en avant. L'Union med. 1866. Juin. — Dontrelepont: Casuistik der Luxat. des Knie- und Fussgelenks. Berl. klin. Wochenschrift. 1866. Nr. 9. — Salzer. Ueber eine eigenthümliche Verrenkung des Fusses. Oesterr. Zeitschr. f. Heilkunde. 1866. Nr. 3. — Danze, Paul. Rec. de mem. de med. chir. etc. milit. III. Serie. XIX. pag. 138. 1867. Août. Ref. in Schmidts Jahrbuch. Bd. CXXXIX. pag. 206. 1868. — Mac Cormac, Will.: On Injuries of the Wrist and Ankle-Joint. Dublin Quart. Journ. 1867. May. pag. 281. — Huguier: Sur les luxat. du pied en avant. Archives gener. de med. 1868. Mars. — Barrat: Sur les luxations de l'astragale. Thèse de Montpellier. 1868. (7 neue Beobachtg. seit Broca's Arbeit.) — Fischer, Joseph (Innsbruck): Verrenkung des Sprungbeins durch Umdrehung. Wien. med. Wochenschr. 1868. Nr. 29. — Huter, C. Notizen aus d. chir. Poliklinik in Berlin. Archiv f. klin. Chir. 1868. Bd. IX. pag. 951. — Knuneley: Dislocat. of the right foot inwards. Brit. med. Journ. 1868. Octob. pag. 362. — Verebely, L.: Zur Casuist. d. Talusluxat. innen mit Drehung um d. Längsaxe. Wien. med. Wochenschrift. 1869. Nr. 17. 18. — Stieglitz: Talusluxat. mit Drehung. Zeitschr. f. Wundarzte u. Geburtshelfer. 1869. Nr. 4. — Langguth. Compl. Luxat. d. Talus. Archiv f. klin. Chir. 1869. Bd. X. pag. 395. — Lister, Jos. Lancet. 1870. März 17. 26. April 9. (Luxat. d. Fusses n. innen. Resect. d. Fußgelenks.) — Bompard, E.: Luxat. de l'astragale en avant et en dehors. L'Union med. Nr. 28. 1870. — Rochet. Luxation sousastragalienne. Gaz. des hôp. 1871. 58. — Argento: Lussazione totale esterna dell'astragalo destro. Gaz. medica di Palermo. 1871. Nr. 10 u. 11. — Mac Cormac, W.: On subastragaloid Dislocat. of the Foot. St. Thomas Hosp. Rep. New Serie. 1872. Vol. III. pag. 83. — Depres: Luxat. sousastragal. en dedans. Gaz. des hôp. 1872. Nr. 90. — Guerrot. Luxat. complete de l'astragale. Gaz. des hôp. 1872. Nr. 94. — Gosselin. Luxation sousastragal. du pied droit en dedans. Gaz. des hôpit. 1872. Nr. 17. — Sinnigen. Ueber Luxat. sub talo. Diss. inaug. Berol. 1872. — Mayerhofer, H.: Zur Casuistik d. incompl. Luxat. d. Sprunggelenks. Wien. med. Presse. 1872. Nr. 9. — Madelung. Luxat. d. Talus nach vorn mit Drehung um seine Queraxe. Berlin. klin. Wochenschr. 1873. Nr. 7 u. 8. — L. Petit. Luxation sous-astragalienne en avant. Gaz. hebdom. de med. et de chir. 1874. Nr. 20. — Blatin, A.: Luxat. directe de l'astragale en arrière. L'Union medicale. 1874. Nr. 29. — Anger. Gaz. des hopit. 1875. Nr. 30. (Vollst. Lux. d. Talus durch perman. Zug mittelst Kautschukstrettien reponirt.) — Rigal: Luxat. d. Talus nach aussen u. vorn. Gaz. hebdom. de méd. et de chir. 1875. Nr. 25. — Cheever, W.: Dislocat. of the Astragalus. Boston med. and surg. Journal. 1876. Aug. 26. — Iversen, Axel: Nord. ski. med. Arkiv. 1876. Bd. VIII. Nr. 15. (Statistik d. Talusluxat. Seit Malgaigne 15 neue Fälle. Ref. in Virchow-Hirschs Jahresber. 1876. II. pag. 383.) — Brand: Luxat. cruris int. Bayer. ärztl. Intel.-Blatt. 1877. Nr. 52.

Distorsion der Fussgelenke.

Martenot. Gaz. des hop. 1843. Nr. 28. — Lisfranc. Gaz. des hôp. 1845. pag. 109. — Bandens: Les entorses et leur traitement par le massage.

Gaz. med. de Paris. 1852. Nr. 25 et 26. — E[illegible] Du massage des tendons. Gaz. des hôpit. 1869. pag. 151. — E[illegible] (St. Marie). Massage. Gaz. des hôpit. 1862. pag. 141. — J[illegible] Contusion des os. Paris. [illegible] — D[illegible] E. Consideration sur le massage et son application dans [illegible] Strasbourg 1864. — L[illegible] Comptes of Boston. Amer. [illegible] 1865. July. — M[illegible] Ueber die Dislocationen des Fussgelenks und [illegible] Leipz. med. Zeitschr. 1866. Octob. — Ma[illegible] Ueber die Verletzungen des Hüft- und Fussgelenks. Deutsch. med. Journ. 1867. Mai. — [illegible] B. Krankheiten d. Bewegungsorgane. Ill. Prag. Bibliothek. 1867. [illegible] — W[illegible] H. J. Ueber Massage. Archiv f. klin. Chir. Bd. 18. pag. 27[illegible] 1875. — M[illegible] Ueber Massage, deren Technik etc. bei experimentellen Untersuchungen. Archiv f. klin. Chirurg. Bd. 19. pag. 42[illegible] 1876.

Luxationen der übrigen Fusswurzelknochen.

P[illegible] Journal univers. et hebdomad. 1831. T. II. pag. 3[illegible] — Lond[illegible] med. Gaz. 1831. Vol. VII. pag. 704. — R[illegible] generales de med. 1834. T. IV. pag. 49. — K[illegible] A. Chir. Hosp. [illegible] 1836. Vol. I. pag. 244. — Burnett. London med. Gaz. 1847. [illegible] pag. 221. — Carton. The Lancet. 1847. Vol. I. pag. 305. — W[illegible] The medical Examiner. 1851. pag. 293. — Br[illegible] Mem. sur les luxat. [illegible] gauches. Mem. de la Soc. de Chir. T. III. pag. 366. 1852. — D[illegible] Bull. de l'acad. 1854. T. XIVI. pag. 550. — Smith. R[illegible] Treat. on Fractures etc. Dublin. 1854. pag. 224. — Smith. R. W. [illegible] Gaz. 1856. Vol. II. pag. 76. — L[illegible] W. Luxat. des Os [illegible] vorderen Umdrehung des Knochens. Wien. med. Presse. 1862. Nr. 2[illegible] — B[illegible] A. De la luxation simultanée non [illegible] des os conformes sur le scaphoïde. Gaz. med. de l'Algérie. 1870. Nr. [illegible] — Dubrueil. Existence d'une luxation du scaphoïde seul. Gaz. [illegible] 1871. Nr. 63.

Luxationen der Metatarsalgelenke.

Dupuytren. Revue medicale. 1822. T. IV. pag. 422. — D[illegible] Thèse sur la luxat. du metatarse. Paris. 1826. — Delpech. Bulet. de la Soc. anatom. II. édit. 1826. pag. 184. — Sanson. Dictionn. de med. et de [illegible] prat. Paris. 1834. Art. „Luxation". — Mazet. Bullet. de la Soc. anatom. 1837. pag. 229. — Bouchard. Journ. des connaiss. medico-chir. 1839. [illegible] pag. 19. — Meynier. P. Gaz. medicale. 1840. pag. 782. — Kirk. [illegible] med. Gaz. 1844. Vol. XXXIV. pag. 440. — Malgaigne. Gaz. des hôp. 1845. pag. 212. — Derselbe. Revue medico-chir. 1849. T. V. pag. 24[illegible] — Lacombe. Revue medico-chir. 1849. T. V. pag. 245. — Langier. Archiv. genera., de med. 1852. T. XXVIII. pag. 28. — Smith. R. W. Treat. on Fractures etc. 1854. pag. 224. — Schramm. Deutsche Klinik. 1854. Nr. [illegible] Tufnell. Dublin quart. Journ. of med. Sciences. 1854. Febr. pag. [illegible] — Smyly. Dubl. quart. Journal of med. Sciences. Mai 1854. pag. 317. — Minorzio. P. Oest. Zeitschr. f. Heilkunde. 1856. pag. 44. — Harcy. [illegible] Journal du progrès. 1860. Nr. 6 u. 8. — Gutenberg. Aerzte Mitth. aus Baden. 1865. Nr. 16 u. 17. — Ritzig. Ueber die Luxationen im Tarso-Metatarsalgelenke. Berlin. klin. Wochenschrift. 1865. pag. 393 ff. (Zusammenstellung von 29 Fällen.) — Mignet-Dantony. Sur les luxations latérales du metatarse. Archives generales de med. 1866. Octob. — Linhart. Unvollkommene Luxat. d. ganzen Metatarsus auf den Fussrücken. Wien. med. Presse. 1867. VII. pag. 23. — Blanquinque et Lassalas. Etude sur la luxat. consécutive du premier metatarsien. Gaz. hebdomad. Nr. 13. 1869. pag. 226. (14 Fälle zusammengestellt.) — Demarquay. Luxat. d. os metatarsi prim. sin. (Fall und Statistik). Gaz. des hôp. 1869. Nr. 28. — Velder. L. A rare Case of the location. Philad. med. and surg. Reporter. 1871. Aug. 15. — Hartmann. Luxat. des 3ten u. 4ten Mittelfussknochens. Correspond.-Blatt d. Schweiz. Aerzte. 1874. Nr. 21. — Guillot. Traumat. Lux. des 4ten Metatarsalknochens auf Os cuboides. Gaz. des hôp. 1876. pag. 95.

Luxationen der Zehen.

Laforest: L'art de soigner les pieds. Paris 1782. II. — Josse: Nouveau Journal de méd. 1820. T. VII. pag. 253. — Cramer: Rust's Magazin. 1828. Bd. 25. pag. 566. — Laugier: These sur la luxat. des orteils. Paris 1828. — Larrey: Revue méd. 1829. T. IV, pag. 319. — Pailloux: Luxat. des 5 orteils. Bullet. de la Soc. anatom. 1831. pag. 72. — Lawrie: London. med. Gaz. I, pag. 96. 1838. — Laugier: Gaz. med. 1840. pag. 543. — Pinel: Bulletin de l'Academ. de med. 1840. 41. T. VI, pag. 346. — Brunache: L'Experience. 1843. pag. 392. — Notta: Revue med. chir. T. VIII. pag. 373. 1843. — Michon: Ibidem. T. IX, pag. 303 et 305. 1843. — Broca: Ibidem. T. XIV. pag. 153. 1853. — Bartholmai: De Luxat. d. l. Gliedes d. grossen Zehe. Diss. inaug. Marburg 1857. — Werchert: Luxat. hallucis. Deutsche Klinik. 1862. pag. 29. — Clavelaud: Luxat. hallucis. Americ. Journal of med. Sciences. 1863. Gaz. hebdom. 1863. pag. 806. — Warlemont: Lux. hallucis. Gaz. hebdom. 1864. pag. 57.

Luxationen der Sehnen der Mm. peronei und des M. tibialis posticus.

Monteggia: Observat. chirurg. Tom. V. pag. 181. — Robert: Gaz. des hôpit. 1847. pag. 389. — Demarquais: Bullet. de thérap. 1861. pag. 21. — Jarjavay: Gaz. hebdom. 1867. Nr. 21. pag. 325. — Streubel: Schmidt's Jahrbucher. 1867. Bd. 136. pag. 64. Referat d. Abhandlg. von Jarjavay. — Curling: Brit. med. Journal. 1869. Jan. — Mortius, Ch.: Sur un cas de luxat. du muscle tibial postérieur etc. Bullet. de l'Academ. de méd. 1874. Nr. 1 u. 3. — Sutierez, Ignacio: De la luxation des tendons des muscles peroniers lateraux. These de Paris. 1877. (Zwei noch nicht veröffentlichte Beobachtungen.)

Verletzungen der Achillessehne und des Triceps surae (Ruptur, Hieb- und Schnittwunden).

Petit, J. L.: Hist. de l'acad. des sciences. 1722 u. 1728. — Ravaton: Prat. moderne de chirurgie. Paris 1766. IV. — Monro, A.: Sämmtl. Werke. Leipzig 1782. pag. 384. — Wardenberg: Von den verschiedenen Verbandarten zur Vereinigung der getrennten Achillessehne etc. Gottingen 1793. — Richter: Chirurg. Bibliothek. Bd. 8. 1793. — Graefe: Im Journal f. Chirurg. u. Augenheilkunde. Bd. 5. Hft. 2. pag. 309. 1823. — Syme: Edinb. med. and surg. Journal. Oct. 1836. (Sehnennaht b. veralt. Zerreissung d. Tendo Achillis.) — Ammon, F. v.: Physiologia tenotomiae experim. illustr. Dresden 1837. — Neucourt, F.: De la prétendue rupture incomplète (J. L. Petit) du tendon d'Achille. Journal des connaiss. med. chirurg. 1867. Nr. 16. pag. 420. — Annandale, Thomas: Case of ununited and adherent Tendo Achillis, successfully treated by Paring the Ends and Stitching them together with Catgut Sutures. Lancet 1877. Aug. 5. — Rochas, F.: De la suture des tendons. These de Paris. 1877. — Le Dentu: De la suture des tendons etc. Gaz. des hôp. 1877. — Pauly, J. (Posen): Fall von Sehnennaht (Sensenschnitt durch Achillessehne). Centralblatt f. Chirurgie. 1878. Nr. 3.

Fracturen am Fusse.

Fracturen der Malleolen.

Bryant, Th. and Cooper, G. T.: Zur Statistik der mit penetrirenden Wunden complic. Fracturen. Med. Times and Gaz. 1861. — Bartels: Pes varus acquisit. traumat. Archiv f. klin. Chir. Bd. XV. pag. 91. 1872. — Lesser: Zur Mechanik d. Gelenkfracturen. Deutsche Zeitschrift f. Chirurgie. Bd. I. pag. 289. 1872. — Gosselin: Rapport sur un memoire de Mr. le doct. Tillaux: Recherches cliniques et experimentales sur les fractures malleolaires. Bull. de l'Academie de med. et de chir. Paris. Nr. 27. 1872. — Honigschmied: Leichenexperimente über die Zerreissungen der Bänder im Sprunggelenk mit Rücksicht auf Entstehung der indirecten Knöchelfracturen. Deutsche Zeitschrift f. Chir. Bd. VIII. 1877.

Fracturen der Tarsalknochen.

Monahan, B.: Fracture of the Astragalus with Analysis of the recorded Cases of this Injury. Inaug. Thes. 1858. März. Cit. v. Hamilton ed. Rose, pag. 489. — Sonrier: Fracture du calcaneus par écrasement. Autopsie. Rec. de mém. de méd. etc. milit. 1868, pag. 466. Gaz. des hôp. 1868. Nr. 113. — Hewett: Two Cases of Fract. of the Astragalus. Brit. med. Journ. 1869. May 15, pag. 446. — Küster: Fall v. Fractur d. Talus mit Luxat. etc. Berl. klin. Wochenschr. 1877. Nr. 2. — Anningson, J. W.: Fracture of the Os calcis by muscular Action. Brit. med. Journ. 1878. Vol. I, pag. 128. — Abel (Stettin): Bruch des Sustentaculum tali etc. Archiv f. klin. Chirurg. Bd. 22, pag. 396. 1878.

Schussfracturen des Fussgelenks.

Langenbeck, B. v.: Ueber Resection des Fussgelenkes bei Schussfracturen. Berlin. klin. Wochenschrift. 1865. Nr. 4. — Derselbe: Ueber die Schussfracturen der Gelenke und ihre Behandlung. Berlin 1868. — Lücke, Alb.: Kriegschirurg. Fragen etc. 1871. - Langenbeck, B. v.: Resect. d. Fussgelenks wegen Schussverletzung. Verhandlungen d. deutsch. Gesellsch. f. Chirurg. 1. Congress, pag. 48. 1872. — Langenbeck, B. v.: Ueber d. Endresultate der Gelenkresect. im Kriege. Archiv f. klin. Chir. Bd. 16, pag. 340. 1874. — Grossheim: Ueber die Schussverletzungen des Fussgelenks während des letzten Krieges 1870–71 und die Resultate ihrer Behandlung, unter Benutzung offic. Quellen. Deutsch. milit.-ärztl. Zeitschrift. 1876, pag. 217.

Berichtigungen.

Pag. 27 Z. 22 u. 25 v. oben lies: Hippokrates.
„ 28 „ 9 „ „ „ hippokratischen.
„ 29 „ 2 u. 3 „ „ „ sind einander sehr ähnlich, und 6 u. 7 werden noch besonders aufgeführt, weil bei ihnen der äussere etc.
„ 76 Z. 5 von oben lies: Wilkinson King.
„ 87 „ 7 „ unten „ Bruchstücke.
„ 112 „ 9 „ oben „ Bruns'sche.

Cap. I.

Fracturen der Beckenknochen.

§. 1. Die Vielgestaltigkeit des Skeletabschnittes, welchen wir Becken nennen, die Zahl der verschiedenen Knochen, durch deren Verschmelzung dasselbe entsteht, bedingen die ausserordentliche Mannigfaltigkeit der Beckenfracturen. Man glaubte früher, sie erschöpfend dargestellt zu haben, wenn man von Fracturen des Darmbeins, des Schambeins, des Sitzbeins, des Kreuz- und Steissbeins gesprochen hatte, aber schon Malgaigne hat sich genöthigt gesehen, diesen allen noch die Fractur der Pfanne und eine besondere Fractur, den sog. „doppelten Verticalbruch" gegenüberzustellen, welche beide zwei, selbst drei der genannten Knochen umfassen. Es war damit der Weg angedeutet, den später E. Rose einschlug. Das Becken ist eben zunächst als Ganzes aufzufassen, als ein Knochenring, dessen obere und untere Umrandung vielfach gegliedert und ausgezackt ist; in zweiter Linie stehen erst diese Fortsätze, deren Brüche die Continuität des Beckenringes selbst nicht beeinträchtigen.

Abgesehen von den Schussverletzungen des Beckens, deren Verlauf und Ausgang sie eher zu den Traumen des Unterleibs als hierher stellen, wird der Beckenring nur dann nachgeben, sich biegen und endlich brechen, wenn breitbasig auftreffende Gewalten ihn in irgend einem Durchmesser zu verkleinern streben. Die Aehnlichkeit derartiger Fracturen mit gewissen Brüchen des Schädels und des Brustkorbes ist hierbei nicht zu verkennen.

Am häufigsten wirkt die Gewalt in der Richtung des sagittalen Durchmessers, sei es, dass das Rad eines schwerbeladenen Wagens den horizontal liegenden Stamm überfährt, sei es, dass der Verletzte zwischen die Puffer zweier Eisenbahnwaggons geräth. Auch bei Verschüttungen durch Mauern und Erdstürze ist ein derartiger Mechanismus möglich. Der vorspringende Kiel der Symphysis ossium pubis wird dann gewaltsam nach innen geschoben und die der Linea arcuata int. folgende, obere Randung des Beckenringes zerbricht an ihrer schwächsten Stelle, vor dem Tubercul. ileopubicum. Eine gewöhnliche Folge des Bruches am horizontalen Schambeinaste ist die am absteigenden, meist dicht an der Grenze des Sitzbeins. Es entstehen so die relativ häufigen Schambeinbrüche, für deren typisches Auftreten

zahlreiche Beobachtungen und Abbildungen sprechen. Sie sind bald einseitig, bald doppelt, je nach der Grösse der Gewalteinwirkung und ihrer mehr senkrechten oder mehr schrägen Richtung nach hinten.

Dass dieses Zusammenpressen des Beckenringes von vorn nach hinten auch den hinteren Abschnitt zerdrücken kann, liegt auf der Hand, nur wird dies sehr viel seltener geschehen, da die Einfügung des breiten und dicken Kreuzbeins jenen um ein Beträchtliches widerstandsfähiger macht. Auch hier hat der Bruch etwas Typisches. Das Kreuzbein ist zwischen die Darmbeine eingefügt wie ein Keil, der sich von oben nach unten, aber auch von vorn nach hinten verjüngt. Trifft seine Rückseite auf eine harte Unterlage auf, so wird es nach vorn gegen das Beckenlumen vorgetrieben, umgekehrt pflanzt sich ein Stoss auf die Symphyse der Schambeine durch die Linea arcuata int.

Fig. 1.

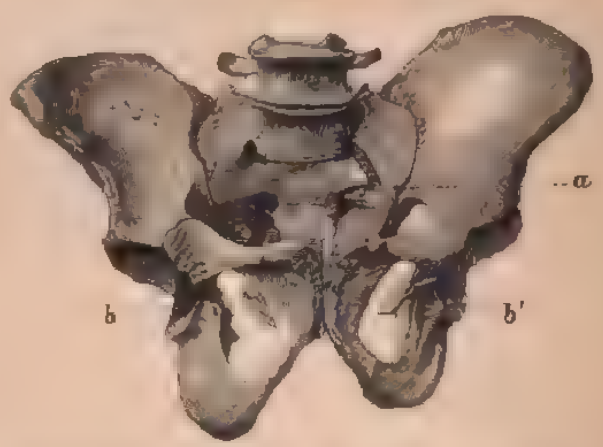

Beckenringfractur (a) und doppelseitige Fractur der Pfanne (b b').

fort und schiebt die Darmbeine nach hinten. Beide Momente wirken im gleichen Sinne; das Resultat ist entweder eine Lösung der Synchondrosen am Kreuzbein, oder, wenn die Bänder kräftigen Widerstand leisten, eine Rissfractur des hinteren Darmbeinabschnittes.

Die Verkürzung des queren oder schrägen Durchmessers des Beckenringes ist vorwiegend die Folge eines Stosses oder Falles auf die Trochantergegend. Sie führt zu Einbrüchen der Pfannenumrandung oder lässt den Bruch entstehen, welchen Malgaigne als doppelte Verticalfractur bezeichnete und zuerst beschrieb. Die eine Bruchlinie verläuft hierbei durch beide Schambeine oder halbirt, kurz gesagt, den Rahmen des Foramen ovale; die andere liegt hinter der Pfanne, meist in dem dünnsten Theile der Darmbeinschaufel und endet in dem Foramen ischiad. maj., oder wird ersetzt durch eine gleichseitige Synchondrosentrennung am Kreuzbein.

Zwei sehr instructive Präparate der Art bildet Riedinger [1]) ab.

[1]) Riedinger. Archiv f. klin. Chir. 1876. Bd. 20, pag. 446.

Einen Abbruch des Pfannenrandes oder den Einbruch der Pfanne selbst, mit oder ohne Durchtreten des Schenkelkopfes, beobachtete man in seltenen Fällen nach Sturz aus bedeutender Höhe auf einen oder beide Füsse. Der Stoss, welcher sonst den Femur in der Diaphyse oder in seinem Collum gebrochen hätte, pflanzt sich in solchen Fällen offenbar direct fort auf die Pfanne, bricht ihren Rand oder Boden, oder aber löst das ganze Acetabulum mehr oder weniger weit aus dem Becken heraus und verschiebt es nach innen. (Fig. 1.)

§. 2. Den Beckenring- und Pfannenbrüchen gegenüber stehen die Fracturen des Darmbeins, des Sitzbeins und die seltenen Querbrüche des Kreuz- und Steissbeins. Sie sind die directen Folgen eines Falles, Stosses, Hufschlages auf den betreffenden Knochen. Eine gewisse Form der Darmbeinkammbrüche erklärt Riedinger für Rissbrüche, erzeugt durch den Zug des Glutaeus magnus und medius. Die häufig beobachtete Theilung des Fragmentes in eine kleinere vordere und grössere hintere Hälfte soll sich aus der Insertion dieser Muskeln erklären.

§. 3. Die Festigkeit des Beckenringes, der Schutz der Weichtheile, ermöglichen eine Trennung nur bei Einwirkung sehr bedeutender Gewalten. Beckenfracturen sind daher relativ seltene Ereignisse. Aus den von Gurlt [1]) zusammengestellten Berichten von 8 Hospitälern, welche eine Gesammtzahl von 13.041 Fracturen aufzuweisen haben, lassen sich 108 Beckenbrüche herausziehen; das sind 0.828 %. Berücksichtigt man, wie dies Gurlt will, nur die drei letzten Berichte, welche Hospital und Ambulanz umfassen, so ergibt sich ein Procentsatz von 1.436. Edm. Rose [2]) berechnet 1 %. Dagegen fand Riedinger [3]) unter 159 Fracturen des Julius-Hospitals in Würzburg aus den Jahren 1870—1873 nur 1 Beckenfractur, 0.6 %; und Gurlt berechnet aus einer Fracturenstatistik des London Hospital, die 22.616 Nummern aus den Jahren 1842—1862 umfasst, für die Beckenbrüche 0.323 % [4]).

Unter allen Beckenknochen bricht am häufigsten das Schambein, dann folgen Os ilei, Os ischii, Os sacrum.

§. 4. Im Allgemeinen gilt für die Beckenbrüche, dass sie nur selten mit äusserer Wunde complicirt sind. Die verletzende Gewalt trifft eben gewöhnlich mit breiter Oberfläche auf und die geringe Dislocation erschwert ein Durchstossen der Fragmente. Dagegen ist die Quetschung der Weichtheile meist beträchtlich, ebenso der Bluterguss, dessen spätes Hervortreten unter die Haut diagnostisch zu verwerthen ist.

§. 5. Wir beginnen die specielle Betrachtung der Symptome mit den vorderen Brüchen des Beckenringes, den Fracturen des Scham-

---

[1]) E. Gurlt. Handb. d. Lehre v. d. Knochenbrüchen. 1862. Bd. I. pag. 6.
[2]) Ed. Rose. Charitéannalen. Bd. 13. Heft 2. pag. 20.
[3]) l. c.
[4]) Gurlt, Archiv f. klin. Chir. Bd. III. pag. 394. 1862.

beins. Bald ist nur der horizontale, bald nur der absteigende Ast gebrochen; bald trennt ein Doppelbruch beide Knochen und zugleich klafft die Symphyse, oder ein Bruch des Schambeins der anderen Seite löst den ganzen Schambogen aus dem Zusammenhange heraus. Mit seltener Ausnahme sind die Fragmente mehr oder weniger nach innen verschoben, zuweilen so, dass der erste Blick die Diagnose stellt. Andermals lässt sich die Dislocation erst nach genauerer Betastung und mit Berücksichtigung der Erscheinungen stellen, welche von Seiten der anliegenden Beckenorgane, der Harnröhre und Blase auftreten. Gerade bei den Fracturen des Schambeins fehlen diese so selten, dass manche Autoren sie zu den nothwendigen Folgen dieser Verletzung rechnen. In der That konnte Edmund Rose [1]) unter 10 sicher constatirten Schambeinbrüchen nur 1 finden, bei welchem Störungen im Abflusse des Harns nicht angegeben waren. Streubel stellt aus Londoner und anderen englischen Hospitälern 21 Beckenfracturen zusammen, an denen 10 den horizontalen, 2 den absteigenden Schambeinast betreffen. In allen, mit Ausnahme von drei, waren Blase oder Harnröhre verletzt worden, und auch bei den drei Ausnahmen ist, da die Verletzten in den ersten Tagen starben, nicht vollkommen sicher gestellt, ob Störungen von Seiten der Harnorgane ausgeblieben wären; wird doch bei einer Section eines grossen Blutextravasates zwischen Blase und Symphyse Erwähnung gethan.

Am seltensten entgeht die zwischen beiden absteigenden Schambeinästen aufgehängte Urethra einer Verletzung. Ihre Pars nuda und bulbosa wird gequetscht oder abgerissen durch die dislocirten Knochen; spitze Fragmente können sie durchbohren, stumpfe sie verlegen oder abknicken. Ausfluss von Blut aus der Harnröhre, blutiger Harn, Ischurie, oder Anurie mit Harninfiltration in das Beckenbindegewebe oder das Scrotum sind die Folgen. Maret musste wegen Urinverhaltung zum Katheter greifen. Er fühlte in der Harnröhre ein Hinderniss und merkte deutlich, dass es von einem harten Körper herrührte, den er auch in der grossen Schamlippe fühlte. Er schnitt darauf ein und extrahirte fast den ganzen Körper des Schambeins. In anderen Fällen gelangte der eingeschobene Katheter in eine grosse Höhle neben der Harnröhre oder, wie bei einem Verletzten von Boudet [2]), in den Mastdarm.

Ein ziemlich constantes Symptom ist die Blasenlähmung. Sie ist zum grossen Theil bedingt durch die Erschütterung des Beckens und kommt als solche auch bei anderen Beckenbrüchen vor. Bei dem Bruche des horizontalen Schambeinastes kommt hierzu noch das Fehlen der Bauchpresse, die Unmöglichkeit, die Bauchmuskeln zu contrahiren, deren Insertionspunkt theilweise abgebrochen ist, deren Fasern vielfach gequetscht und blutig durchtränkt sind. Sehr bezeichnend für diese Art von Harnretention ist ein Fall von Earle [3]). Der Verletzte war von einem schweren Eisenthor eingeklemmt worden und hatte einen starken Bluterguss in Hodensack, Damm und Schamgegend erlitten.

[1]) S. dessen Tabelle von 21 Beckenfracturen. l. c. pag. 65.

[2]) Boudet. Bull. de la soc anatom. 1839. pag. 103. cit. v. Malgaigne l. c. I. pag. 631.

[3]) Earle, Henry. Observat. on Fract. of the Bones of the Pelvis. London med. chir. Transact. 1835. Vol. 19, pag. 261.

Wegen Harnretention wurde die Boutonnière gemacht, jedoch ohne dass sich Harn entleerte. Erst als Earle mit der flachen Hand auf die Bauchdecken drückte, floss Urin durch die Wunde. Wird die künstliche Entleerung mittelst Katheter oder Druck auf die Blase unterlassen, so erfolgt, sobald der Urindruck den Sphinkter überwindet, Harntrüufeln.

Sehr viel seltener ist Harnverhaltung durch Quetschung oder Zerreissung der Blase verursacht. Im letzteren Falle ergiesst sich der Urin, je nach der Stelle der Verletzung entweder in das Beckenbindegewebe oder in den Peritonealraum. Abgesprengte Knochenstücke perforiren zuweilen die Blasenwand und werden zum Kern eines Steines. (Lenoir [1]), Le Gros Clarke [2]), West [3]).

§. 6. Während die Fracturen des Os pubis vorwiegend Erscheinungen von Seiten der Harnorgane boten, treten bei den seitlichen Trennungen des Beckenringes, insbesondere bei der doppelten Verticalfractur Malgaigne's die Störungen in Gebrauch und Stellung des Beines in den Vordergrund. Das erste Symptom ist die Beschwerlichkeit oder Unmöglichkeit, den betreffenden Schenkel zu bewegen. Die Kranken können sich nicht erheben, wenn sie gestürzt sind; aufgerichtet vermögen sie keinen Schritt vorwärts zu machen; ebensowenig sind sie im Stande, in horizontaler Lage den Schenkel zu beugen. Dies hängt von zwei Momenten ab. Zunächst ist der Stützpunkt des Beines, der Drehpunkt seiner Bewegungen, die Pfanne, aus dem Beckenring mit herausgebrochen, dann ist aber auch der starke Beuger des Schenkels, der Ileopsoas, insufficient geworden. Bei seiner Lage an der Innenseite des Darmbeins konnte er einer Quetschung schwer entgehen, seine Fasern sind mit Blutextravasaten, vielleicht mit Knochensplittern durchsetzt, eine Contraction wird wegen der überaus grossen Schmerzen ängstlich vermieden (Rose). Neben dieser Functionsstörung fällt die fehlerhafte Stellung der ganzen Beckenhälfte und der gleichseitigen Extremität ins Auge. In den gut beobachteten Fällen war das ausgebrochene Stück nach oben und etwas nach hinten verschoben, sein oberer Rand nach aussen gewendet; der Beckeneingang war hierdurch weiter, der Beckenausgang enger geworden. An manchen Präparaten längst geheilter Fracturen, so den beiden von Riedinger abgebildeten, ist diese Dislocation noch sehr wohl zu erkennen. Das Bein folgt selbstverständlich dieser Verschiebung, es wird verkürzt, doch selten mehr als 1—1½ Ctm. Zugleich wurde meist eine Aussenrotation beobachtet, welche ebensowohl auf die eigenthümliche Dislocation des Beckenfragmentes als auf eine Contraction des Ileopsoas zu beziehen ist.

Quetschungen des Ischiadicus, Zerreissungen der grossen Gefässe finden sich nur in den schwersten Fällen, Fällen, welche kaum mehr ein Object sind für Diagnose und Behandlung. Ebendahin gehören die seltenen Verletzungen der Gedärme, insbesondere des Mastdarms, dessen Lage in der Kreuzbeinaushöhlung ihm einen gewissen Schutz gewährt.

---

[1]) Lenoir b. Malgaigne l. c. I. pag. 631.
[2]) Le Gros Clarke. Lancet 1865. II. Sept. pag. 347.
[3]) West, J. F. The Birmingham med. Review 1877. Oct. Nr. 24.

§. 7. Sehr nahe den eben erwähnten Fracturen stehen die Einbrüche des Pfannenbodens oder der ganzen Pfanne. Die Functionsstörung und die Verkürzung sind hier nur noch um vieles grösser, zumal, wenn der Schenkelkopf vollständig in die Beckenhöhle eingetreten ist. Lawson[1]) fand diesen Bruch bei einem 21jährigen Mädchen, welches beim Fensterputzen 20 Fuss hoch herabgestürzt war. Das rechte Bein war nach aussen rotirt, jede Bewegung am Becken ausserordentlich schmerzhaft; eine Verkürzung wurde nicht nachgewiesen, doch fand man bei der Section eine sternförmige Fractur der Pfanne und den Schenkelkopf im Becken. Das oben Fig. 1 abgebildete Präparat[2]) ist einem Schieferdecker entnommen, der vom Kirchendach herabstürzte und nach 11 Stunden starb. Die Section ergab: Luxation des rechten Oberschenkels, Fractur beider Pfannen, Beckenringfractur, Fractur des Schädels.

Die blose Absplitterung des Pfannenrandes, gewöhnlich verbunden mit Luxation des Oberschenkels, werden wir bei den Verrenkungen der Hüfte besprechen.

§. 8. Die Fracturen des Sitzbeins umfassen bald den ganzen Knochen — die Bruchlinien verlaufen dann einerseits an der Grenze des Schambeins, andererseits dicht an der Pfanne —, bald ist nur das Tuber ischii abgebrochen. Beweglichkeit und Dislocation des Fragmentes sind gewöhnlich gering, da Periost und sehnige Ausbreitung der Muskelansätze selten vollständig abreissen, doch hat Jobert[3]) einen Fall beobachtet, in welchem die Beuger des Unterschenkels das Fragment über 6 Ctm. nach abwärts gezogen hatten. Das aufrechte Stehen und Gehen wird den Verletzten sehr beschwerlich, ebenso das Sitzen. Beugung des Unterschenkels, Aussenrotation des Femur vermehrt den Bruchschmerz und erzeugt zuweilen deutliche Crepitation.

§. 9. Die Darmbeinschaufel bricht entweder in der Nähe der Linea arcuata int. oder es löst sich nur die Crista ab. Hiernach betrifft die Functionsstörung bald mehr den in der Fossa iliaca nach abwärts ziehenden Ileopsoas, bald mehr die starken Muskeln, welche vom Darmbeinkamme entspringend sich am Oberschenkel inseriren. In jedem Falle wird der Verletzte nur mit Mühe stehen und gehen können und jede Bewegung des Femur ängstlich vermeiden. Ist der Bruch weit vom Kamme entfernt, so fehlt oft jede Dislocation; Fragmente der Crista aber werden durch die Zerrung der Glutäen nach aussen umgelegt oder folgen dem Zuge des Obliquus und Transversus abdominis. Sanson[4]) fühlte ein fast Querfinger breites und langes Stück der mittleren Crista tief in der Muskulatur der Bauchwand, in der Nähe des Brustbeins. Es gelang nicht, dasselbe zurückzubringen und der Verletzte behielt die Deformität nach der Heilung.

---

[1]) Lawson, G. Fracture of the Pelvis. The Lancet 1878. Vol. I. pag. 382.

[2]) Ich verdanke das Präparat der Güte eines befreundeten Collegen, des Herrn Medicinalraths Dr. Stephani aus Mannheim.

[3]) Jobert, cit. v. Malgaigne l. c. I. pag. 634.

[4]) Sanson b. Malgaigne l. c. I. pag. 627.

§. 10. Wenn wir noch schliesslich die Erscheinungen besprechen, welche dem Bruche des Kreuzbeins folgen, so meinen wir hier nicht diejenigen, zum Theil verticalen Fracturen, welche als Complication seitlicher Beckenringbrüche zuweilen auftreten, sondern die noch selteneren Querbrüche des Os sacrum. Sie sind, wie oben bereits erörtert wurde, die Folge eines Falles auf das untere Stammende. Ein intensiver Schmerz im Kreuze, ausstrahlend in die Hinterbacken und die Beine ist eines der hervorstechendsten, manchmal das einzige Symptom. Gewöhnlich allerdings ist Dislocation vorhanden. Man entdeckt an der Stelle des heftigen Schmerzes einen nach hinten vorspringenden Winkel. Der in den Mastdarm geführte Finger fühlt die stärker nach vorn gebogene Spitze des Steissbeins, die übrigens ohne Mühe unter Crepitation nach hinten verschoben werden kann und gelangt entsprechend dem äusseren Vorsprung in eine quere Aushöhlung, die concave Seite der Fractur. Das Steissbein kann so weit vortreten, dass es den After verlegt, wie dies bei einem von Bermond[1]) beobachteten Verletzten sich ereignete. Der Schmerz war ausserordentlich und konnte nur dadurch gemildert werden, dass mit dem eingeführten Finger das Fragment nach hinten gedrückt wurde. Bei vollständiger Verschiebung der Bruchstücke fehlen niemals Lähmungen der Unterextremitäten, der Blase und des Mastdarms.

§. 11. Gemäss seiner Beweglichkeit entgeht das Steissbein fast immer den Stössen, welche das Stammende treffen. Nur im hohen Alter, wenn die einzelnen Stücke unter einander und das Steissbein selbst mit dem Kreuzbeine knöchern vereinigt sind, kann ein Fall auf die Hinterbacken den Knochen brechen (Cloquet)[2]). Schmerz im After, freie Beweglichkeit der Steissbeinspitze lassen die Verletzung unschwer erkennen.

§. 12. Lässt die Anamnese und die plötzlich gestörte Function ein Trauma annehmen, so wird der durch Bewegungen gesteigerte locale Schmerz sofort den Verdacht auf einen Knochenbruch lenken und der ganzen weiteren Untersuchung zur Directive dienen. Ein Bruch des Beckenrandes wird sich durch die subcutane Blutung leichter entdecken lassen; vielleicht führt eine äussere Wunde direct auf die Bruchspalte. Bei den tiefer gelegenen Beckenringfracturen fehlt dieses Symptom ganz und gar, oder tritt erst nach 3—4 Tagen auf. In dieser Beziehung sind die in der Leistengegend oberhalb des Ligam. Poupart. auftretenden Ekchymosen von Wichtigkeit. Sie unterscheiden den Beckenbruch, insbesondere den Pfannenbruch, von der intracapsulären Schenkelhalsfractur, deren Bluterguss stets unterhalb dieses Bandes zu Tage tritt. Vor Allem muss nach einer abnormen Beweglichkeit, mindestens nach einer Dislocation der Fragmente gesucht werden. Man tastet zu dem Ende vorsichtig von Aussen her die Contouren der Beckenknochen ab und wird auf diese Weise kleine Niveauverschiedenheiten erkennen; lose Bruchstücke fühlt man unter dem Finger sich verschieben und hört dann auch nicht selten die

---

[1]) Bermond b. Malgaigne l. c. I. pag. 623.
[2]) Cloquet, J. Diction. de méd. in 30 Bänden. Art. Becken.

charakteristische Crepitation. Die Einbrüche der Pfanne und die seitlichen Beckenringfracturen sind durch die Verkürzung und Auswärtsrollung des Beines gekennzeichnet; eine Rotation des Schenkels, Druck auf den Trochanter lassen zudem abnorme Beweglichkeit und Reibegeräusche auftreten.

Der äusseren Untersuchung folgt die innere durch den Mastdarm, eventuell auch durch die Scheide. Zuweilen ist es zweckmässig, die innere und äussere Untersuchung zu combiniren. Es kann hierbei nicht genug gewarnt werden vor allzu dreistem Drucke. Nur zu leicht wird ein gelöstes Fragment noch tiefer in die schon verletzten Beckenorgane getrieben. Zudem begibt man sich auf diese Weise durchaus des feinen Gefühls, welches sonst auch kleine Niveaudifferenzen zu entdecken im Stande ist.

Lassen die directen Bruchzeichen im Stich, so wird man auf indirectem Wege die Diagnose stellen. Wir haben bereits gehört, wie ausserordentlich häufig Blase und Harnröhre in Mitleidenschaft gezogen werden. Freilich erlaubt eine vorhandene Dysurie oder Anurie noch nicht sofort den Schluss auf eine Beckenfractur, oder gar eine Verletzung der Harnwege. Wissen wir doch, dass auch die Contusion der Bauchdecken, die heftige Erschütterung des Beckens und Stammes eine vorübergehende Lähmung des Detrusor erzeugen können. Immerhin ist dieses Symptom im Zusammenhange mit anderen gut zu verwerthen. Erscheint neben der Dysurie und Anurie Blut im Harn, so liegt eine Verletzung der Blase oder der Urethra vor, der letzteren zumal, wenn reines, unvermischtes Blut sich entleert. Der Katheter entscheidet, ob es sich um eine blose Quetschung der Harnröhre oder um eine Zerreissung handelt. Die Untersuchung soll womöglich mit einem Metallkatheter normalen Calibers vorgenommen werden. So nur ist man vor Irrthümern sicher. Der vorsichtig, mit feinfühlender Hand geführte starre Katheter entdeckt jedes Hinderniss, jede Abknickung, jede Verlegung der Harnröhre; er zeigt durch Drehung und Neigung des Schaftes sofort an, wenn der Schnabel einen Riss der Urethra passirt und in eine periurethrale Höhle gelangt ist. Der elastische Katheter entzieht sich der Controle der Hand, sein Ende biegt sich vor dem Hindernisse nur zu oft um, rollt sich auf und täuscht falsche Wege vor.

Nach Ablauf der ersten 24 Stunden geben die Zeichen beginnender Urininfiltration weitere Anhaltspunkte. Durchtränkung des Scrotalgewebes deutet auf Ruptur der Pars bulbosa; Infiltration oberhalb der Symphyse und in beiden Leistengegenden, beginnende Dämpfung in der Unterbauchgegend lassen auf Verletzung der hinter der Fascia pelvis liegenden Pars nuda, oder einen Riss in der Blasenwand schliessen.

Frühzeitig eintretender Collaps nach einem schweren Beckentrauma, Schmerzhaftigkeit der Unterbauchgegend und rasch zunehmende Dämpfung sind die Zeichen der Ruptur des peritonealen Abschnittes der Blase und des Urinaustrittes in das Cavum peritonei.

§. 13. Wie bei Traumen des Schädels und des Brustkorbes, so wird auch bei den Beckenfracturen der Verlauf wesentlich bestimmt durch das Verhalten der Binnenorgane. Hierauf, auf die grössere oder

geringere Verletzung des Beckeninhaltes, hat sich die Prognose zu basiren. Klinische Beobachtungen wie auch Gelegenheitsfunde bei Sectionen und in pathologisch-anatomischen Sammlungen zeugen für die Heilung der Beckenbrüche durch knöchernen Callus. Präparate, wie sie jüngst Riedinger beschrieben hat, beweisen sogar, dass recht schwere Trennungen des Beckenrings solid, wenn auch mit einiger Dislocation, heilen können. In einer Anzahl von Fällen erliegt der Verletzte freilich, ehe es zu einer Consolidation kommt. Mehr oder weniger unabhängig von der Fractur führt die Verwundung der Beckenorgane zum raschen Ende. Hat eine septische Peritonitis, die unmittelbare Folge einer Ruptur der peritonealen Blasenwand oder einer Zerreissung der Gedärme, nicht in den ersten Tagen den Verletzten dahingerafft, so droht ihm die nicht geringere Gefahr der Urininfiltration. Sie führt, wenn nicht frühzeitig Abfluss geschafft wird, zu grossartigen Zerstörungen am Damm und Scrotum, oder bildet tief gehende retroperitoneale Abscesse. Hier sammelt sich ein jauchiger, mit zersetztem Urin vermischter Eiter, der meist auf dem Wege pyämischer Infection unter zahlreichen Schüttelfrösten den Tod bedingt. Seltener ist der Durchbruch des Eiters in die Peritonealhöhle und eine späte eiterige oder jauchige Peritonitis.

Den Wenigen, welche allen diesen Gefahren entrinnen, ist gleichwohl eine rasche Genesung kaum in Aussicht zu stellen. Da hat die Verletzung der Urethra eine Strictur zurückgelassen, welche monatelang der speciellen Behandlung bedarf; oder es ist eine Harnfistel geblieben; oder aber die Gangrän des Dammes und des Scrotums haben Defecte erzeugt, die theilweise bis auf die Harnwege reichen und wegen des callösen Narbengewebes nicht zur Heilung gelangen können.

Als eine Ausnahme darf es betrachtet werden, wenn nach vollkommener Heilung der Beckenbrüche nachtheilige Folgen auftreten, die direct auf die Fractur zu beziehen sind. Wir gedachten oben bereits der Steinbildung um Knochenfragmente, welche die Blase perforirt hatten. Hier erübrigt noch, die aus der Dislocation der Bruchstücke resultirenden Beckenverengungen zu erwähnen. Einen merkwürdigen Fall der Art berichtete Papavoine[1]). Eine 34jährige Frau erlitt durch den Hufschlag eines Pferdes einen seitlichen Beckenringbruch. Das Fragment war stark dislocirt, und als Patientin nach 4 Monaten das Hospital St. Louis verliess, war der Querdurchmesser des Beckeneinganges 5½ Zoll, des Beckenausganges nur 2 Zoll 8 Linien. Zwei Jahre später wurde die Frau schwanger und musste mit der Zange entbunden werden. Hierbei wurde ausser anderen Verletzungen das rechte Sitzbein gebrochen. Die Kranke erlag zwei Tage nachher.

§. 14. Die Behandlung der Beckenfracturen an sich besteht im Allgemeinen in einer möglichst ruhigen Lagerung des Verletzten. Die Reposition dislocirter Fragmente kann nur in einzelnen Fällen mit Aussicht auf Erfolg versucht werden, von Aussen her bei Brüchen des Darmbeinkammes, vom Mastdarm oder der Scheide aus bei den Querbrüchen des Os sacrum und manchen Fracturen des Sitz- und Scham-

[1]) Papavoine. Journal des progrès. Tome X. pag. 234 cit. v. Malgaigne l. c. I. pag. 637.

beins. Vollständig lose, stark dislocirte Bruchstücke werden extrahirt (Fall Maret). Gelingt es nun auch die Verschiebung zu heben, so beginnt die grössere Schwierigkeit, die Fragmente in der richtigen Lage zu erhalten. Die hierfür ausgesonnenen Mittel, Bindentouren, Gurten, ausgehöhlte Polster plagen den Kranken mehr, als sie ihrem Zwecke dienen. Am besten und einfachsten lagert man den Verletzten auf den Rücken und lässt die Beine in Knie und Hüfte etwas beugen. Die Bonnet'sche doppelte Drahthose, der Hamilton'sche[1]) Heberahmen sind wohl die geeignetsten Apparate, um auf die Dauer eine ruhige Lage zu erreichen und bei der Dèfäcation den Kranken keiner schmerzhaften Bewegung auszusetzen. Ist Decubitus eingetreten, so verwende man Wasser- oder Luftkissen mit Afterausschnitt. Seitliche Beckenringbrüche, sowie die Fracturen der Pfanne erheischen die permanente Extension mittelst Heftpflasteransa[2]). Auch hierbei ist der oben erwähnte Heberahmen sehr gut zu gebrauchen, wenn man die von Volkmann angegebenen Rollen anbringt.

Eine ganz besondere Aufmerksamkeit erfordern die Störungen der Harnentleerung. Handelt es sich nur um Parese der Blase, so genügt das öftere Einführen des Katheters, um den Harn abzulassen. Zuweilen genugt auch der blose Druck der Hand auf die gefüllte Blase. Liegt dagegen eine Verletzung der Harnröhre vor, so muss unverzüglich der Verweilkatheter eingelegt werden. Es ist das nicht ernst genug zu empfehlen, denn nur so begegnet man der gefürchteten Urininfiltration. Man verwendet hierzu elastische Katheter, die mit Mandrin vorsichtig eingeführt werden und ohne denselben liegen bleiben. Durch das hervorstehende Stück wird ein Faden gezogen und dieser mit Heftpflaster am Penis oder in den Leisten befestigt. Nicht selten stösst der Katheterismus auf unüberwindliche Schwierigkeiten. Die Harnröhre ist durch ein Knochenfragment verlegt, oder aber der Schnabel des Katheters fängt sich in einer periurethralen Höhle, das centrale Ende der Harnröhre wird trotz langen Suchens nicht gefunden. Hier kann nur die Eröffnung der Urethra vom Damme aus helfen, die entweder sofort, oder bei den ersten Symptomen der Urininfiltration vorgenommen wird. Das Gleiche gilt, wenn der Harn bereits die Gewebe durchfeuchtet hat, ein pralles Oedem Scrotum und Penis einnimmt, oder gar Zeichen einer Beckeninfiltration auftreten. Die Boutonnière schafft raschen Abfluss und rettet oft noch spät die Weichtheile vor der drohenden Gangrän.

Einer besonderen Behandlung bedürfen die zurückgebliebenen narbigen Verengerungen der Harnröhre, die Fisteln und Defecte in Damm und Scrotum. Wir verweisen hier auf die betreffenden Abschnitte der „Krankheiten der Harnorgane".

---

[1]) S. unten bei „Fracturen des Oberschenkels" §. 104.
[2]) S. unten bei „Fracturen des Oberschenkels" §. 102.

Cap. II.

Luxation der Beckenknochen.

§. 15. Als Luxation der Beckenknochen bezeichnet man die Verschiebung in einer der drei Knorpelfugen; ein bloses Klaffen der Fugen wird Diastase genannt.

Malgaigne führt sechs Formen von Beckenluxationen auf. Luxationen

1) der Symphysis ossium pubis;
2) der Symphysis sacroiliaca;
3) dieser beiden, oder des Darmbeins;
4) der beiden Symphyses sacroiliac. oder des Os sacrum;
5) des Steissbeines;
6) der drei Symphysen zugleich.

§. 16. Die Luxationen der Schambeinfuge sind fast ausschliesslich Rissbrüche. Der Riss trifft entweder die Knorpelscheibe selbst oder verläuft, das häufigere, an der Grenze von Knorpel und Knochen, so zwar, dass der ganze Knorpel an dem einen Schambeine haften bleibt. Sehr leicht zu verstehen ist die Art und Weise, wie bei schweren Geburten die Trennung zu Stande kommt. Es besteht dann immer ein erhebliches Missverhältniss zwischen Kopf und Becken und der von energischen Wehen getriebene, oder von der Zange mit übermässiger Kraft gezogene Kopf drängt, oft unter hörbarem Krachen, wie ein Keil den Beckenring auseinander. Malgaigne stellte 17 Beobachtungen zusammen; die grosse Mehrzahl betraf Erstgebärende und meist fand die Trennung statt, wenn der Kopf in den Beckeneingang trat, seltener im Momente seines Durchgleitens durch den Beckenausgang.

Eine andere Gruppe von Symphysentrennungen ist offenbar auf den activen Zug oder die passive Dehnung der starken, sich am Schambeine inserirenden Adductoren zu beziehen. Gallez [1]) sah eine solche Luxation bei einem kräftigen Manne, der, als er eine 80 Kilogr. schwere Eisenmasse in den Schweissofen werfen wollte, ausglitt und eine gewaltsame Anstrengung machte, um nicht spreitzbeinig zu fallen. Mehrfach wurde die Verletzung bei Reitern beobachtet, die trotz kräftigen Schenkelschlusses von dem sich aufbäumenden oder scheuenden Pferde in die Höhe geworfen wurden und mit Vehemenz auf den Sattel zurückfielen. (Cameron [2]), Murville [3]), Weber [4]). Interessant ist der Tenon'sche [5]) Fall. Ein 18jähr. junger Mann wollte sich als Tänzer ausbilden. Sein Lehrer hiess ihn, sich auf den Rücken legen und stellte seine beiden Füsse auf die Kniee des Schülers. Dann schaukelte

---

[1]) Gallez. Presse méd. belge 1876. Nr. 32.
[2]) Cameron. Philosoph. Transactions 1747. Nr. 484.
[3]) Murville. Mem. de l'Académ. de medec. T. XIV. pag. 285. Beide cit. v. Malgaigne l. c. II. pag. 720.
[4]) Weber. Gaz. méd. de Strassbourg. 1872. 1. Juni.
[5]) Tenon. Memoires de l'institut T. IV. pag. 159. cit. v. Malgaigne ebenda.

er hin und her, um Kniee und Füsse möglichst nach aussen umzulegen. Die Symphyse gab nach und es zeigte sich ein Spalt von der halben Breite eines Querfingers.

Dieser Spalt ist neben dem heftigen Schmerze das hervorstechendste Symptom. In einem Fall von Gay[1]) betrug er ½ Zoll, in dem von Weber drei Querfinger. Murville konnte die Hand hineinlegen und durch die gespannte Haut hindurch sich überzeugen, dass der ganze Knorpel an dem rechten Schambeine hängen geblieben war. Cameron fand den Abstand, allerdings erst bei der Section, nahezu 4 Zoll. Bei solchem Klaffen hat offenbar auch die Kreuzbeinfuge nachgegeben. Zuweilen ist eine deutliche Verschiebung in senkrechter Richtung vorhanden. So überragte in dem Weber'schen Falle das rechte Os pubis das linke um die ganze Höhe der Gelenkfläche. Verletzungen des Harnapparates fehlen nur bei geringer Diastase. Im Uebrigen bleiben Zerrungen und Quetschungen der Harnrohre und Blase nicht aus. In dem Falle von Cameron war die Blase geborsten.

§. 17. Der Trennung der Synchondrosis sacroiliaca begegneten wir schon einmal bei den seitlichen Beckenringfracturen. Dort trat sie zuweilen an die Stelle des hintern Darmbeinbruches. Malgaigne erwähnt vier derartige Beispiele. Die isolirte Luxation ist sehr selten. Einige Male wurde sie während einer schweren Geburt beobachtet. Nur zwei Mittheilungen berichten von einer äusseren Gewalt, welche den hinteren Abschnitt eines Darmbeines traf. Die eine, auch von Malgaigne citirte, rührt von Philipp[2]) her und betrifft einen Bauern, dem ein schwerer Getreidesack auf den gekrümmten Rücken fiel. Die andere verdanken wir Salleron[3]), dessen Verletzter von einer schweren Last Kalksteine verschüttet wurde.

Die Verschiebung findet gewöhnlich nach vorn statt, bleibt wenigstens hier länger manifest, während eine nach hinten sich sofort von selbst wieder einrichtet. In dem Falle von Salleron bildete die ganze linke Hüfte einen merklichen Vorsprung nach vorn und aussen und besonders fiel die vorgeschobene Spina ant. sup. ins Auge. Philipp fand das vorgetretene Darmbein erst bei der Autopsie, zwanzig Tage nach der Verletzung.

§. 18. Die Lösung einer Beckenhälfte aus ihren Fugen, die sog. Luxation des Darmbeins ist das Gegenstück zur seitlichen Beckenringfractur. Die Ursachen sind die gleichen: Sturz aus der Höhe auf einen Fuss oder eine Beckenseite, Auffallen einer schweren Last auf das eine Darmbein. Ohne gleichzeitigen Knochenbruch ist diese Doppelluxation sehr selten. Unter den fünf von Malgaigne angeführten Beobachtungen ist nur die von Parmentier[4]) hierher zu zählen.

---

[1]) Gay, G. W. Boston. med. and. surg. Journal 1876. April 13.

[2]) Philipp. Académ. de chir. T. III. 1768. Histoire pag. 91. Bei Malgaigne l. c. II. pag. 721.

[3]) Salleron. Memoire sur les luxations traumatiques du bassin. Archives générales de méd. 1871. Vol. II. pag. 34. (Fall III.)

[4]) Parmentier. Bullet. de la Soc. anat. 1850. pag. 35. b. Malgaigne l. c. II. pag. 724.

Neuerdings hat Salleron[1]) zwei gut beobachtete Fälle mitgetheilt. Charakteristisch für die Verletzung ist das Höherstehen der ganzen Beckenhälfte. Dies lässt sich sowohl an der Crista und deren Spinae, als auch zuweilen an der Symphyse constatiren. Hierzu kommt stets eine leichte Verschiebung nach vorn oder hinten oder aber eine Drehung um die sagittale Axe. Der Dislocation entsprechend ist das Bein verkürzt und nach aussen rotirt. Druck auf den Beckenrand, Bewegungen am Beine werden in beiden Knorpelfugen ausserordentlich schmerzhaft empfunden und lassen die oft grosse Beweglichkeit des Darmbeins erkennen. Ein kräftiger Zug am Bein stellt zuweilen die Form des Beckens vollständig her.

Man sieht, die Symptome sind denen einer seitlichen Beckenringfractur sehr ähnlich und eine Verwechselung ist um so eher möglich, als nicht selten ein Knochenbruch die Luxation begleitet. Die Differentialdiagnose stützt sich hauptsächlich auf den Mangel einer rauhen Crepitation und den Schmerz, welcher genau an Stelle der Symphysen empfunden wird.

§. 19. Die Compression des Beckenringes von vorn nach hinten, ein Stoss von hinten gegen das Kreuzbein ist im Stande, dasselbe aus seinen seitlichen Fugen heraus und nach vorn zu drängen, Luxation des Kreuzbeins. Bei der Grosse der Gewalt bricht der Beckenring gewöhnlich mit ein. Ein instructiver Fall von Foucher[2]) ist bei Malgaigne abgebildet. Der Verletzte, dem ein schwerer Wagen über die Symphyse gegangen war, starb am fünften Tage. Man fand einen Bluterguss im kleinen Becken und in den Fossae iliacae; das nach vorn und oben luxirte Kreuzbein überragte die Ebene der Fossa iliaca rechts um 10½, links um 7 Linien; das Steissbein war nur 14 Linien von der Schamfuge entfernt. Eine gleiche Verletzung findet sich bei Ast. Cooper (Treat. on Fract. and Disloc. Tab. VII) dargestellt.

§. 20. Luxationen des Steissbeins wurden nach den gleichen Veranlassungen beobachtet, welche wir bei den Fracturen kennen gelernt haben. Die Symptome beider Verletzungen gleichen sich so ausserordentlich, dass fast jeder beschriebene Fall von Luxation Zweifel an der Diagnose wach ruft. Man hat übrigens Verrenkungen nach hinten und nach vorn beschrieben.

§. 21. Die Trennungen aller drei Beckensymphysen auf einmal sind uns durch Beobachtungen von Ast. Cooper[3]), J. Cloquet, Thouvenet und Richerand[4]) bekannt geworden. Aus der neueren

---

[1]) Salleron l. c. Fall 1 und 2.

[2]) Foucher. Revue medic.-chir Tome IX. pag. 336. b. Malgaigne l. c. II. pag. 728.

[3]) Ast. Cooper. Vorlesungen ed. Alex. Lee, Übers. v. Schütte. Bd. II. pag. 249. 250.

[4]) Jul. Cloquet, Thouvenet, Richerand, cit. v. Malgaigne. l. c. II. pag. 729.

Literatur füge ich die von Dolbeau[1]), Dubreuil[2]) und Pollock[3]) bei. Alle Verletzten erlagen in den ersten Tagen oder Wochen den Folgen der Zerstörungen, welche die Beckenorgane erlitten hatten. Nur einer lebte 2½ Monate.

§. 22. Die Prognose der Beckenluxationen gestaltet sich, wenn wir von den ungefährlichen Steissbeinverrenkungen absehen, am günstigsten bei den einseitigen Luxationen der Synchondrosis sacroiliaca; dann folgt in der Reihe die Trennung der Symphyse und die Luxation der Beckenhälfte; die Verrenkung des Kreuzbeins und die Trennung dreier Fugen haben bis jetzt immer tödtlich geendet. Auch hier ist, ganz wie bei den Fracturen des Beckens, lediglich das Verhalten der Binnenorgane entscheidend für den Verlauf.

Die Behandlung ist einfach. Ruhige Lage auf dem Rücken mit Beugung der Beine in Knie und Hüfte lindert am ehesten den Schmerz und wird auf die Dauer am besten ertragen. Die auseinandergewichenen Schambeine kann man nach der Reposition mit Beckengurten an einander halten: das nach oben gerückte Darmbein wird durch Zug am Beine und Druck auf die Crista in die richtige Lage gebracht und mittelst permanenter Extension fixirt. Steissbeinluxationen lassen sich vom Mastdarme aus mit dem Finger einrichten. Bei alledem versäume man nicht die Behandlung der Störungen an Blase und Harnröhre.

Cap. III.

Verletzungen der grossen Gefässe des Beckens und deren Ligatur.

§. 23. Blutungen aus der Iliaca communis und der Hypogastrica werden hauptsächlich durch Schussverletzungen veranlasst. Sie enden in der Regel todtlich, ehe Hulfe erscheint, um durch Compression der Aorta der Blutung Einhalt zu thun.

Die Iliaca externa ist neben Schuss- auch Stichverletzungen ausgesetzt. Auch hier erliegt der Verletzte gewöhnlich der heftigen Blutung. Nur wenn die Gefässwunde klein ist, das Blut in geringer Menge und langsam ausströmt, bildet sich um die Arterie herum ein Blutpfropf, der die Blutung wenigstens vorläufig zum Stehen bringt. Ohne energische Hülfe kommt es indessen meist zu tödtlichen Nachblutungen oder es entwickelt sich allmälig ein traumatisches Aneurysma.

In einzelnen Fällen beobachtete man die gleichzeitige Verletzung der begleitenden Vene und die Bildung eines Aneurysma arteriovenosum.

Im frischen Falle wird die Lage der Wunde, die Anämie des Verletzten, eventuell das Ausfliessen von Blut in grösserer Menge, einen Zweifel über die Art der Verletzung nicht aufkommen lassen. Im

---

[1]) Dolbeau. Gaz. des hôp. 1868. Nr. 49.
[2]) Dubreuil. Gaz. des hôp. 1871. Sept. 2.
[3]) Pollock. Lancet 1872 Sept. 21.

späteren Verlaufe findet man entweder eine teigige Anschwellung in der Fossa iliaca oder die bekannten Symptome des Aneurysma's: Pulsirende Geschwulst, Aufhören der Pulsation bei Compression der Aorta, blasende, schabende Reibegeräusche. Der Puls in der Femoralis ist weniger stark als normal, fehlt indessen selten.

Die Compression der Aorta ist für alle Verwundungen im Verlaufe der Iliaca communis und ihrer Aeste ein wirksames Mittel zur provisorischen Blutstillung. Sie wird entweder mit den Fingern oder den Compressorien von Lister und Esmarch ausgeführt. Die definitive Blutstillung erfordert die Unterbindung in loco, während die Aorta abgesperrt wird. Nur im Nothfalle, wenn die locale Auffindung der Arterie auf unüberwindliche Schwierigkeiten stösst, sollte man das verletzte Gefäss höher oben, oder den zuführenden Stamm der Arterie unterbinden.

Die Unterbindung muss womöglich mit antiseptischen Cautelen unternommen werden; als Ligatur-Material dient Catgut oder carbolisirte Seide. Das verletzte Gefäss wird am besten doppelt, central und peripher, unterbunden, das zwischenliegende Stück ausgeschnitten (E. Rose) [1].

1. Ligatur der Art. iliaca communis.

Topographie.

§. 24. Die Art. iliaca communis entsteht direct aus der sich gabelförmig theilenden Aorta und verläuft vom 4. oder 5. Lendenwirbel bis gegen die Symphysis sacroiliaca, wo sie sich in die Iliaca interna s. hypogastrica und die Iliaca externa theilt. Auf ihrem Wege über den Körper des 5. Lendenwirbels und den äusseren Theil des Os sacrum ist sie in eine Rinne eingelagert, welche vom Wirbelkörper und dem Ursprunge des M. psoas gebildet wird. Wegen der linksseitigen Lagerung der Aorta ist die Iliaca communis sin. kürzer als die dextra; bei den gleichnamigen Venen verhält sich dies umgekehrt. Die Art. iliaca comm. dextra überbrückt die Vena iliaca comm. sinistra, welche sofort an die Innenseite ihrer betreffenden Arterie tritt, während die Vena iliaca comm. dextra erst nach dem Abgange der Art. hypogastrica sich hinter und innerhalb der Iliaca externa lagert. Die Vasa iliaca liegen extraperitoneal und werden von den Ureteren und den Vasis spermaticis überschritten.

Nach der Theilung der Iliaca communis in die Iliaca interna und externa zieht die erstere am Os sacrum herab in das kleine Becken, während die letztere an der Innenseite des M. psoas zum Schenkelringe verläuft.

Die Iliaca communis wurde zuerst 1812 von Gibson [2]) (Philadelphia) wegen einer Schusswunde unterbunden. Gibson bahnte sich den Weg direct durch das Bauchfell. Die jetzt allgemein übliche extraperitoneale Unterbindung rührt von Val. Mott [3]) 1827 her. Sein Patient lebte noch 1861. Seitdem ist die Ligatur mehrfach,

---

[1]) Diese Vorschriften gelten im Allgemeinen für alle Unterbindungen, die wir in der Folge noch besprechen werden.

[2]) W. Gibson. Americ. Med. Recorder Vol. III. 1820.

[3]) Val. Mott. Americ. Journ. of med. Sciences. Vol I. pag. 156.

hauptsächlich wegen Aneurysmen der Iliaca externa, sowie der interna und ihrer Aeste, ausgeführt worden.

Stephen Smith [1]) hat 32 Unterbindungen der Iliaca communis zusammengestellt, welchen E. Gurlt [2]) noch zwei hinzufügen konnte. Zwölf Mal wurde die Ligatur wegen Blutungen ausgeführt, in den übrigen Fällen wegen Aneurysmen, pulsirenden Geschwülsten oder zur Vermeidung einer Blutung bei grossen Operationen im Bereiche der Iliaca externa und Femoralis. Von 34 genasen nur 7 Operirte; am günstigsten stellte sich das Resultat noch bei den Unterbindungen wegen Aneurysmen. In neuerer Zeit, 1874, hat Barbosa [3]) die Statistik auf 45 Fälle vervollständigt.

Die bekanntesten Schnittführungen sind die folgenden:

a. Ein 15 Ctm. langer Schnitt, welcher am äusseren Leistenringe beginnt und 2 Ctm. oberhalb des Lig. Poup. in nach oben concaver Richtung, gegen die Spina ant. sup. oss. ilei zieht. (Val. Mott, Uhde, Günther.) Haut und Fascia superficialis werden durchschnitten, dann der M. obliq. ext. durchtrennt und der Obliquus int. am Leistenkanale soweit eingeschnitten, dass man mit dem linken Zeigefinger bis zum inneren Leistenringe vordringen kann. Der Obliquus int. wird nun sammt dem Transversus auf dem Finger getrennt und so eine Verletzung des Bauchfells vermieden. Hat man die Muskeln und mit ihnen die Fascia transversa in der ganzen Länge des Hautschnittes gespalten, so folgt nunmehr die stumpfe Ablösung des Bauchfells bis zum Promontorium. Man bedient sich hierbei am besten der Finger. Die Isolirung der Arterie geschieht ebenso oder mit stumpfen Instrumenten. Dann führt man mit Umgehung des Ureter und der Vasa spermatica eine langgestielte Aneurysmennadel um das Gefäss und zwar, wegen der Lage der Vene, von aussen nach innen an der rechten, von innen nach aussen an der linken Seite.

b. Crampton empfahl einen 20 Ctm. langen, nach dem Nabel zu concaven Schnitt, der an der 7. Rippe beginnt und unter und vor der Spina ant. sup. oss. ilei endet.

c. Salomon führte den Schnitt parallel dem Verlaufe der Epigastrica in einer Ausdehnung von 12—15 Ctm.

d. Am meisten Raum gewährt die Schnittführung von Dietrich und Dumreicher. Man zieht in Gedanken eine Linie von der Spina anterior sup. quer über den Leib zur Linea alba und beginnt den Schnitt 7 Ctm. oberhalb der gedachten Linie am Rande des Rect. abdominis. Von da schneidet man schräg nach unten und aussen in einer Ausdehnung von 12—15 Ctm.

2. Ligatur der Art. iliaca interna, s. hypogastrica.

Topographie.

§. 25. Die Arterie zieht nach ihrer Abzweigung von der Iliaca communis anfangs an der seitlichen Grenze des Os sacrum fast senkrecht nach abwärts

---

[1]) Stephen Smith (New-York). Americ. Journ. of med. Sciences New Ser. Vol. 40. 1860. pag 17.

[2]) E Gurlt. Archiv. f. klin. Chir. Bd. 3. Jahresbericht von E. Gurlt. pag. 95.

[3]) Barbosa. Gaz. médic. de Paris 1874 Nr. 40, 49. 52.

in die Beckenhöhle, wendet sich dann nach vorn und bildet einen leichten Bogen mit der Convexität nach hinten und aussen. Der Nerv. obturatorius liegt nach aussen von ihr, ebenso rechts die Vena hypogastrica, welche links mehr nach hinten gelagert ist. Die Flexura sigmoid. deckt linkerseits meist die Arterie. Nach einer kurzen Strecke von ca. 5 Ctm. spaltet sich die Hypogastrica in sieben Zweige: die Art. iliolumbalis, sacralis lateral., umbilicalis, obturatoria, glutaea, ischiadica und pudenda communis. Von besonderer Wichtigkeit für den Chirurgen sind die Glutaea und die Ischiadica.

Stevens (Insel Santa Cruz)[1]) unterband die Hypogastrica 1812 zum ersten Male wegen eines Aneurysma's der Art. glutaea. Der Erfolg war ein günstiger. Neun weitere Unterbindungen, zwei wegen traumatischem, sieben wegen spontanem Aneurysma der Glutaea, hat Georg Fischer[2]) mitgetheilt. Fünf Operirte, darunter die beiden mit traumatischem Aneurysma, starben. In einem elften Falle von Uhde[3]) musste, wegen Ruptur der Hypogastrica während der Ligatur, sofort die Iliaca communis unterbunden werden. In neuester Zeit hat Landi[4]) neben einem eigenen Falle noch zehn weitere, meist von italienischen Chirurgen ausgeführte Unterbindungen der Hypogastrica beigebracht und Thomas Morton[5]) ebenfalls eine derartige Ligatur beschrieben.

Die Schnittführungen sind fast die gleichen wie bei der Unterbindung der Art. iliaca communis. Stevens führte den Schnitt längs der Epigastrica. White[6]) begann seinen 20 Ctm. langen Schnitt dicht oberhalb des Nabels, 6 Ctm. seitlich von demselben und liess ihn im Bogen mit der Concavität nach der Mittellinie, bis gegen den Leistenring gehen. Andere (Anderson, Günther) empfehlen den Mott'schen Schnitt für die Ligatur der Iliaca communis. Das Bauchfell muss auch hier bis gegen das Promontorium zurückgedrängt werden. Man findet die Arterie entweder, indem man an der Iliaca externa nach aufwärts geht, oder wenn man das Promontorium aufsucht. Durch Compression des Gefässes überzeugt man sich, ob die Blutung aus der Glutaea, oder das Pulsiren des Aneurysma's aufhört.

Das Isoliren der Arterie und das Umführen der Ligatur, unter Vermeidung der Vene und des Ureter, ist ziemlich schwierig und muss mittelst einer langen, stumpfen, mässig gekrümmten Aneurysmanadel geschehen.

3. Ligatur der Art. iliaca externa.

Topographie.

§. 26. Von der gleichnamigen Vene an ihrer Innenseite begleitet, zieht die Art. iliaca externa am inneren Rande des Psoas nach der Mitte des Poupart. Bandes, um unter demselben hindurch zum Schenkel zu gelangen. Von dem Nervus cruralis ist sie durch die Fascia iliaca und den Psoas geschieden. Nur einige kleine Zweige des Plexus lumbalis, der Nervus spermat. extern. und der lumboinguinalis, begleiten die Arterie an ihrer vorderen und äusseren Seite. An der

---

[1]) Stevens. Med. chir. Transactions V. 1814. pag. 422 434.
[2]) Georg Fischer. Archiv f. klin. Chir. Bd. XI. pag. 762. 1869.
[3]) Uhde. Deutsche Klinik. Nr. 16. pag. 174 180. 1853.
[4]) Landi. Lo Sperimentale 1875. Jan. pag. 12 37; Febr. pag. 121 147.
[5]) Thomas Morton. Americ. Journ. of med. Sc. 1876. April. pag. 334.
[6]) White S. P. Americ. Journal of med. Sc. Nr. 2. Febr. 1828. pag. 304.

Innenseite liegt eine Kette von Lymphdrüsen. Die Iliaca externa ist ungefähr 10 Ctm. lang und ihre Richtung wird bezeichnet durch eine Linie, welche man sich von dem Nabel zur Mitte des Ligam. Poupart. gezogen denkt.

Die Möglichkeit der Ligatur der Art. iliaca ext. wurde von Sue, Bibliothekar der medicin. Facultät in Paris, zuerst angegeben; wirklich unterbunden wurde die Arterie zuerst von Abernethy (1796). Seitdem ist die Operation in zahlreichen Fällen ausgeführt worden, zumal in der neueren Zeit, in welcher man dieselbe mehr und mehr der Ligatur der Femoralis dicht unterhalb des Ligam. Poupart. vorzieht. Rabe [1]) zählt bis 1875 207 Ligaturen der Iliaca externa mit 129 Heilungen, 9 weiteren Ligaturen und 69 Todesfällen.

Zur Auffindung der Arterie hat man sich verschiedener Schnittführungen bedient. Abernethy, Ch. Bell, Scarpa, Zang durchtrennten die Bauchdecken in fast gerader, der Rumpfaxe paralleler Richtung. Einen halbmondförmigen Schnitt, parallel dem Ligam. Poupart., mit nach unten und aussen gewendeter Convexität, empfehlen A. Cooper, Anderson, Lisfranc, Rust. Den einfachen Schrägschnitt, in der Richtung des Poupart. Bandes verwendeten Bogros, Langenbeck, Günther, Delpech u. A. Bei allen Methoden wird übrigens das Bauchfell zurückgeschoben und die Arterie extraperitoneal aufgesucht.

Am meisten Raum gewährt der Schrägschnitt, parallel dem Poupart. Bande; er entspricht auch der Umschlagstelle des Bauchfells. In der Länge von 7—8 Ctm. wird 1 Ctm. über dem Bande ein Schnitt geführt, welcher an der Spina ant. sup. oss. ilei beginnt und im schwachen Bogen bis zum Leistenringe zieht. Man dringt durch Haut und Fascia superfic. bis zur Sehne des M. obliquus ext. Diese wird aus freier Hand in der Länge des Hautschnittes getrennt und so der M. obliquus internus blosgelegt. Seine Muskelbündel durchschneidet man mit kurzen Messerzügen zwischen zwei Pincetten, ebenso die des Transversus, welche im äusseren Abschnitte der Wunde zu Tage kommen. Es liegt nun die dünne Fascia transversa im Boden der Wunde. Sie wird vorsichtig auf der Hohlsonde durchtrennt und hiermit das Bauchfell freigelegt. Reicht die Umschlagstelle des Peritoneums nicht ungewöhnlich tief herab, so kann man nun schon im inneren Wundwinkel neben dem Psoas die Iliaca externa fühlen und von der an ihrer Innenseite liegenden Vene isoliren. Reicht das Bauchfell tiefer herab, so muss man es stumpf gegen die Mittellinie hin ablösen und gelangt dann erst auf die Gefässe. Die Aneurysmanadel wird beiderseits von innen nach aussen herumgeführt.

---

[1]) L. Rabe. Unterbindung grosser Gefässstämme in der Continuität etc Deutsche Zeitschrift f. Chir. Bd. 5 pag. 140. 1875.

Cap. IV.

Verletzungen der Art. glutaea und ischiadica und deren Ligatur.

§. 27. Die Wunden der Glutaea und Ischiadica sind wegen der durch dicke Muskelschichten geschützten Lage selten. Die bekannt gewordenen Fälle sind fast nur Stichverletzungen. Baroni [1]) sah die Verwundung bei einem 22jährigen Bauer, welcher vom Baume herab in eine Sichel gefallen war; Bouisson's [2]) Patientin war durch ein Schustermesser verletzt worden und Landi [3]) berichtet einen Fall, in welchem ein 24jähriger Obsthändler durch mehrere Messerstiche an der Hinterbacke verwundet worden war. Einer hatte die Glutaea getroffen. Eine Schussverletzung der Glutaea dextra beobachtete B. v. Langenbeck [4]) 1855.

Die Tiefe der Wunde lässt es meist nicht zu, dass das Blut direct nach aussen dringt und erklärt so das relativ häufige Auftreten traumatischer Aneurysmen.

Ist man durch die Blutung oder die Entwickelung einer pulsirenden Geschwulst auf die Verletzung eines grösseren Gefässstammes hingewiesen, so leitet die Lage und Tiefe der Wunde auf die specielle Diagnose. Im oberen Abschnitte des M. glutaeus max., zumal im Niveau des oberen Randes der Incisura ischiad. maj., ist eine Verwundung der Glutaea anzunehmen; im unteren Drittel wird man mit Wahrscheinlichkeit auf eine Verletzung der Ischiadica schliessen können.

Die frischen Wunden der Glutaea und Ischiadica erheischen die Spaltung der Weichtheile und die Unterbindung an Ort und Stelle, wie dies Baroni und Bouisson mit vollkommenem Erfolge gethan haben. Auch für das traumatische Aneurysma erscheint es am sichersten, nach Antyllus den Sack zu spalten und die Gefässenden zu unterbinden. Die Compression der Aorta erleichtert in jedem Falle die Auffindung der Arterien.

Im Nothfalle muss die Hypogastrica (Landi) oder die Iliaca communis (B. v. Langenbeck) unterbunden werden.

Ligatur der Arteria glutaea.

Topographie.

§. 28. Die Glutaea, die eigentliche Fortsetzung der Hypogastrica, tritt durch die Incisura ischiadica major, über dem oberen Rande des Musc. pyriformis aus der Beckenhöhle hervor. Nach ihrem Austritte liegt sie unter der inneren Fascie des Glutaeus max. und theilt sich hier in mehrere Zweige. Vene und Nerv liegen hinter ihr.

---

[1]) Baroni. Bulletino delle Scienze mediche. 1835. Gaz. médic. 1835. pag. 695.
[2]) Bouisson. Gaz. medic. 1845. pag. 165.
[3]) Landi. Lo Sperimentale 1875. Jan. pag. 12—37. Febr. pag. 121—147.
[4]) B. v. Langenbeck b. E. Gurlt. Archiv f. klin. Chirurgie. Bd. 3. Jahresb. pag. 96. 1862.

John Bell[1]) hatte vor 1795 unter schwierigen Verhältnissen wegen eines Aneurysma's der Glutaea die Antyll'sche Operation ausgeführt und das Gefäss in loco unterbunden. Er bedurfte hierzu eines zwei Fuss langen Schnittes und der Operirte, welcher der Blutung während der Operation beinahe erlag, genas erst nach langer Eiterung und nach Exfoliation nekrotischer Knochenstücke. 40 Jahre ruhte die Operation und wurde durch die Ligatur der Hypogastrica ersetzt, bis Carmichaël sie 1833 wieder ausführte und Murray, Toracchi, Schuh und Syme folgten[2]). Campbell hat die Glutaea nach Anel central von einem kleinen Aneurysma aufgesucht und in der Continuität an ihrem Austrittspunkte aus dem Becken unterbunden. 1862.

Die Schnittführung wird auf die Lage der Wunde oder die Ausdehnung eines Aneurysmas Rücksicht zu nehmen haben, im Allgemeinen aber die Richtung der Fasern des Glutaeus max. beachten müssen.

Am geeignetsten ist ein Schnitt von 15—18 Ctm. Länge, welcher an der Spina post. sup. oss. ilei beginnt und parallel den Glutaealbündeln bis zum Trochanter maj. reicht (Zang); der ganze Muskel sammt seiner inneren Fascie wird durchschnitten und das Gefäss möglichst weit am Stamme isolirt.

Ligatur der Arteria Ischiadica.

Topographie.

§. 29. Die Ischiadica, s. Glutaea inferior, der andere, zur Hinterbacke ziehende Ast der Hypogastrica, tritt an der inneren Seite des Nerv. ischiadicus unter dem M. pyriformis aus der Beckenhöhle. Bei ihrem Austritte liegt sie ca. 3 Ctm. unterhalb der Glutaea, der Kreuzbeinmittellinie etwas näher, ebenfalls bedeckt vom Glutaeus maximus. In seltenen Fällen verläuft die Ischiadica als dicker Stamm an der Hinterfläche des Schenkels zur Kniekehle und giht als Poplitea die Unterschenkelarterien ab. Die Femoralis endigt dann als dünner Stamm in den Articulares genu.

Abgesehen von einem etwas zweifelhaften Falle von Muzell haben Sappey und Dugas[3]) die Ischiadica bei Aneurysma der Arterie central nach Anel unterbunden. Sappey's Schnitt verlief 14 Ctm. lang in gleicher Entfernung vom Trochant. maj. und Tuber ischii. Dugas machte einen Schnitt von der Spina post. sup. oss. ilei bis zum Tuber ischii, durchtrennte den Glutaeus max. parallel seinen Fasern und legte den inneren Rand des Pyriformis frei.

Zang empfiehlt, den Hautschnitt dicht an der Spina post. inf. zu beginnen und längs der Muskelfasern des Glut. max. zur äusseren Seite des Tuber ischii zu führen. Man gelangt dann auf den äusseren Rand des Ligam. tuberoso-sacrum, da, wo es sich an das Os sacrum ansetzt und findet die Arterie auf dem Ligam. spinosa-sacrum in einer Tiefe von 6 Ctm.

---

[1]) John Bell. Principles of Surgery. New Edit. by Charles Bell. London 1826. Vol. I. pag. 375.

[2]) Vergl. Georg Fischer l. c. pag. 808.

[3]) Vergl. auch hier Georg Fischer l. c. pag. 806.

Cap. V.

Die Luxationen des Hüftgelenks.

Anatomie und Physiologie des Hüftgelenks.

§. 30. Die Gelenkpfanne, welche bei einer Beckenneigung von 50—60° gegen den Horizont, stark nach abwärts sieht, ist sammt dem Gelenkkopfe überragt von den vorderen Darmbeinstacheln, dem horizontalen Schambeinaste und dem über demselben sich ausspannenden Poupart'schen Bande. Sämmtliche von diesen Theilen entspringenden und über sie hinwegziehenden Muskeln und Fascien, zu welchen sich aussen die mächtigen Glutaei, innen die Adductoren gesellen, umgeben daher das Hüftgelenk als dicker fleischiger Wall, so zwar, dass es von allen grossen Gelenken das unzugänglichste ist. Bei muskelkräftigen Individuen ist seine Palpation von keiner Seite her möglich. Zur Feststellung seiner Lage müssen indirecte Wege eingeschlagen werden.

Eine vom vorderen oberen Darmbeinstachel zum Sitzknorren gezogene gerade Linie geht mitten durch die Pfanne und halbirt sie in eine vordere-innere und hintere-äussere Partie (Nélaton). Ein Band, welches bei rechtwinkliger Beugung des Femur die Spina ant. sup. mit dem Tuber ischii verbindet, schneidet den grossen Trochanter und mit ihm, wenigstens bei dem Erwachsenen, die durch beide Schenkelköpfe ziehende horizontale Drehungsaxe (Nélaton, Roser). Vorn trifft man das Hüftgelenk, wenn man von dem Puls der Arteria femor. 2—3 Ctm. nach aussen geht. Ebenso theilt das Perpendikel, welches von der Mitte einer die Spina ant. sup. und die Symphyse verbindenden Linie nach abwärts gefällt wird, die Pfanne in zwei fast gleiche Hälften (König). Bei abgemagerten Individuen kann man die hintere Fläche des Schenkelhalses bis in die Nähe des Kopfes unschwer durchfühlen, sowie zuweilen in der Leistengegend die Prominenz des Gelenkkopfes sehen.

Die Pfanne, aus den drei Stücken des Darm-, Sitz- und Schambeines zusammengesetzt, trägt nur an der Randzone einen vollständigen Knorpelüberzug. Das Centrum ist frei und enthält in einer kleinen Nische lockeres Fettgewebe, sowie das fast senkrecht von unten nach oben ziehende runde Band. Der nach aussen wulstig überhängende Rand der Pfanne, Supercilium acetabuli, bildet eine wellenförmige, mit drei Hebungen und drei Senkungen verlaufende Linie. Die drei Erhebungen werden nach den drei Knochen, welchen sie angehören, Prominentia iliaca, ischiadica, pubica, die drei Einsenkungen Incisura ilioischiadica, iliopubica, ischiopubica genannt (Hyrtl). Malgaigne knüpfte an die letzteren seine Eintheilung der Luxationen. Ueber dem knöchernen Pfannenrande erhebt sich ein aus dichtem Faserknorpel gewebter, mit scharfem Rande endender Knorpelring, Limbus cartilagineus. Er füllt alle Vertiefungen aus, mit Ausnahme der nach innen und unten gelegenen, tiefsten Incisura ilioischiadica, welche er zum Eintritt eines Astes der Art. obturat. und des Ligam. teres überbrückt.

Der Schenkelkopf, mehr als die Hälfte einer Kugel betragend, ein Sphäroid (Aeby), dessen Krümmungsfläche der Pfanne vollkommen entspricht [1]),

[1]) Diese von den Gebr. Weber durch genaue Messungen begründete Thatsache ist neuerdings von König in Abrede gestellt worden. An gefrorenen Durchschnitten des Gelenkes konnte er je nach der Stellung verschieden dicke Scheiben gefrorener Synovia nachweisen. Er behauptet daher, wie dies schon früher Paletta gethan hatte, Kopf und Pfanne seien in ihren Krümmungsflächen nicht congruent, wenigstens nicht in allen Radien; sie berührten sich in Folge dessen nur in einem Punkte, höchstens in einer kleinen Fläche, welche je nach den Bewegungen wechsele. Fr. Schmidt ist diesen Ausführungen entgegengetreten. Durch Messungen

trägt einen vollständigen Knorpelüberzug, dessen Ausdehnung von vorn nach hinten grösser ist, als von einer Seite zur andern. Es entspricht dies der ausgiebigeren Bewegung um die quere Axe. Die kleine Grube in der Mitte des Kopfes dient dem Lig. teres zur Insertion.

Eine fibröse Kapsel, verstärkt durch mehrere, besonders vorn eingewebte Bänder, verbindet Pfanne und Kopf. Sie bildet einen nach unten gerichteten, stumpfen Hohlkegel, entspringt an dem ganzen Umfange der Pfanne und befestigt sich an den seitlichen und vorderen Abschnitten des Schenkelhalses; vorn besonders an der Linea intertrochant. in ihrer ganzen Länge. Hinten endet sie mit einem scharfen Rande und lässt nur die sie innen auskleidende Synovialis auf den Schenkelhals übergehen (Hyrtl). Auch vorn decken sich Ansatz der Fibrosa und der Synovialis keineswegs vollständig, vielmehr tritt letztere schon vor der Linea intertrochanterica zum Halse, die Möglichkeit bietend zu einer intracapsulären Fractur ohne Eröffnung der Kapsel (Hyrtl).

Unter den Verstärkungsbändern der Kapsel nimmt das vordere, Ligament. superius (E. Weber), Ligam. Bertini, Lig. iliofemorale, die erste Stelle ein. Es entspringt dicht über dem Pfannenrande von der Spina ant. inf., steigt dann abwärts nach der Vorderseite des Femur und setzt sich, fächerförmig breiter werdend, fast in der ganzen Länge der schrägen, spiraligen Linie an, welche die beiden Trochanteren verbindet. An seinem Ursprunge $1^1/_2$ Ctm. breit, misst es unten fast 7 Ctm. Im unteren Abschnitte ist das Band, wenigstens in seinen stärkeren Faserzügen, gespalten und zerfällt deutlich in zwei Bündel, deren eines, das äussere, sich am oberen Ende der Linea intertrochanterica befestigt, während sich das andere, innere, am unteren Abschnitte derselben Linie, dicht neben dem Trochant. minor. ansetzt. Das Band erhält auf diese Weise die Form eines umgekehrten Y; Y-Band (Bigelow). Es ist ausserordentlich stark und widerstandsfähig. Seine Dicke übertrifft die des Ligam. patellare und des Tendo Achillis (Weber). An Leichen, an welchen beide Beine nur noch an dem Ligam. iliofemorale hingen, musste Luschka 5 Centner, Bigelow 250—750 Pfund anwenden, bis das Band ausriss. In Folge seiner Widerstandsfähigkeit bleibt es in der übergrossen Mehrzahl der Hüftgelenksluxationen vollkommen intact und übt desshalb einen bedeutenden Einfluss sowohl auf die Form der Verrenkung als auf deren Einrichtung.

Weniger entwickelt sind zwei andere Bänder, von welchen das eine vom Tuberculum pubicum entspringt und gegen den Trochant. minor geht, Ligament. pubofemorale, das andere vom Tuber ischii nach der hinteren Kapselwand zieht, Ligament. ischiofemorale. Sie stützen die innere und hintere Kapselwand. Wie das Köpfchen des Radius, so hat auch der Schenkelkopf sein Ligam. annulare. Die Zona orbicularis entsteht aus Fasersträngen, welche jederseits vom Ligam. iliofemorale sich ablösen und hinten sich vereinigen (Hyrtl). Sie umgibt den Hals wie eine Funda und verstärkt den hinteren freien Kapselrand.

Vom unteren Pfannenrande, da, wo die Incisura ilioischiadica durch den Knorpelring zu einem Loche geschlossen wird, entspringt das runde Band, Ligam. teres, s. prismaticum (Weitbrecht). Es steigt fast senkrecht nach oben und inserirt sich in dem Schenkelkopf. Henle will es nicht recht als Band gelten lassen und Hüter erklärt es für eine blose Synovialfalte.

Das Hüftgelenk ist ein freies Gelenk. Es gestattet Bewegungen nach allen Richtungen, um ebensoviele Axen, als gerade Linien durch den Mittelpunkt des Schenkelkopfes gelegt werden können. Hierin ähnelt es am meisten der Gelenkvorrichtung, welche man in der Mechanik Nussgelenk nennt. Doch trifft der Vergleich nicht vollständig zu; denn, während bei dem Nussgelenke

---

und Wiederholung der König'schen Frostversuche kam er zu dem Schlusse, dass die Flächen ganz im Sinne der Gebr. Weber congruent seien, aber sich nur bei voller Belastung berührten.

die Pfanne den Kopf in seinem grössten Durchmesser überragt und hierdurch dauernd befestigt, erreicht das Acetabulum des Hüftgelenkes in keiner Richtung den grössten Kreis. Was indessen am Knochen fehlt, das ersetzt reichlich der faserknorpelige, elastische Ring, der den Kopf über seinen grossten Umfang hinaus umfasst und eng umschliesst. In einer classischen Arbeit „Die Mechanik der Gehwerkzeuge" zeigten die Gebr. Weber, dass ein von allen Muskeln und Bändern entblösster Schenkelkopf gleichwohl in der Pfanne bleibt, solange das Labrum cartilagineum und die knöcherne Pfanne den Kopf luftdicht umfassen. Jeder Versuch, den Kopf herauszuziehen, erzeugte, wie der Zug am Stempel der Luftpumpe, einen luftverdünnten Raum in der Pfanne und sofort wurde die Knorpellippe um so fester gegen den Kopf angedrückt. Aus einer angestellten Berechnung ergab sich, dass der auf den Kopf wirkende atmosphärische Druck gleich dem Gewichte des herabhängenden Beines, also durchschnittlich 12 Kilogramm sei. Fr. Schmidt hat durch neuere Gewichtsmessungen nachgewiesen, dass der von allen Muskeln und Bändern entblösste Schenkelstumpf des Erwachsenen in der Richtung seines Halses mit ca. 18 Kilogramm belastet werden könne, ohne aus der Pfanne herauszufallen. Der atmosphärische Druck trägt demnach noch mehr als die Schwere des Beines.

Es ist hiermit jedenfalls bewiesen, dass der Luftdruck das Bein allein tragen kann. Ob dies im Leben wirklich geschieht, ist eine andere Frage. Während die Gebr. Weber und nach ihnen viele Autoren dies einfach annahmen, sind in neuerer und neuester Zeit mehrfache Zweifel laut geworden. Schon Henle ist der Ansicht, dass in extremen Stellungen des Gelenkes, so besonders bei starkem Rückwärtsbeugen des Rumpfes, der Luftdruck durch die Kapsel und deren mächtiges vorderes Verstärkungsband erheblich unterstützt würde und ganz kürzlich hat Hans Buchner experimentell und durch Rechnung nachgewiesen, dass selbst die ruhenden Muskeln den Schenkel vollständig im Contact mit der Pfanne zu halten im Stande seien und auch wirklich halten. Im Leben scheint der atmosphärische Druck demnach gar nicht in Anspruch genommen zu werden.

Die Muskeln, welche sich um das Hüftgelenk herum gruppiren, sind innen die Adductoren, der Pectineus und der Gracilis; vorn der Iliopsoas, dessen Schleimbeutel zuweilen, besonders im Alter, mit dem Hüftgelenke communicirt, der Sartorius, der Rectus femoris und der Tensor fasciae latae; aussen die Glutaei, der Pyriformis, der Obturator intern. mit den Gemellis, der Quadratus fem. und der Obturator ext.; hinten die vom Tuber ischii entspringenden Beuger des Unterschenkels, Biceps, Semimembranosus und Semitendinosus.

Die Grundtypen der Bewegungen im Hüftgelenke, aus welchen sich alle übrigen combiniren, sind: 1) Bewegungen um eine in frontaler Ebene quer durch beide Schenkelköpfe ziehende Axe, Beugung und Streckung; 2) Bewegungen um eine in sagittaler Ebene, senkrecht zur vorhergehenden, von vorn nach hinten verlaufende Axe, Abduction und Adduction; 3) Bewegungen um eine verticale Axe, welche mit der des Femur zusammenfällt, Rotation nach aussen und nach innen. Die ausgiebigsten Bewegungen finden um die quere Axe statt. Ihr Spielraum beträgt ca. 135°, während die Drehungen um die beiden anderen Axen nahezu je 90° betragen (Henke).

Für das Verständniss des Luxationsmechanismus ist es wichtig, die Hemmungen zu kennen, welche den Schluss einer jeden Bewegung relativ, oder absolut bedingen. In den meisten Fällen findet die Flexion ihre Hemmung in der Berührung der Weichtheile des Schenkels mit denen des Rumpfes; sie ist um so früher limitirt, je dicker diese Weichtheile sind. Nur bei sehr abgemagerten Individuen und starkem Zurückbeugen der Wirbelsäule könnte es zu einem Anstossen des Schenkelhalses an dem oberen Pfannenrande kommen. Der hintere Theil der Kapsel wird einer forcirten Beugung niemals energisch entgegenwirken können. Die fibröse Kapsel ist

eben hier zu dünn und reicht nach Hyrtl nicht einmal bis zum Schenkelhalse. Dagegen wird die Extension vorwiegend durch die Gelenkkapsel und ihre vorderen Verstärkungsbänder gehemmt. Hier ist es vor Allem das zweischenkelige Ligament. iliofemorale, welches für das forcirte Rückwärtsbeugen des Rumpfes ein unüberwindliches Hinderniss abgibt. Nur, wenn der extendirte Schenkel zugleich nach aussen rotirt ist, stemmt er sich mit seinem Halse gegen den hinteren Pfannenrand. Das Ligament. teres tritt weder bei der Beugung noch bei der Streckung in Spannung.

Die Bewegungen um die beiden anderen Axen, Abduction und Adduction, Rotation nach aussen und innen, finden ihre Hemmung ebenfalls vorwiegend durch die beiden Schenkel des Ligam. iliofemorale. Der äussere Schenkel behindert die Adduction und Auswärtsrollung, der innere in Verbindung mit dem Ligam. pubofemorale die Abduction und Einwärtsrollung. Beide Schenkel wirken um so früher und intensiver hemmend, je mehr sie zugleich durch Extension gespannt sind; daher die grössere Ausgiebigkeit der Rotation nach aussen und innen, der Abduction und Adduction, sobald der Schenkel gebeugt ist. Umgekehrt wird die Extension behindert, sobald das Band bereits durch Drehungen in den anderen Axen in Anspruch genommen wurde. Das Ligam. teres hemmt die Adduction nur in gestreckter, die Rotation nach aussen nur in gebeugter Schenkellage, so z. B. wenn man den Fuss auf das Knie des anderen Beines legt (Henke).

Dass die Wirkung der lebendigen Muskeln bei den verschiedenen Bewegungen ebenfalls hemmend in die Waagschale fällt, liegt auf der Hand. Insbesondere kommen hier die über zwei Gelenke hinwegziehenden, die biarthrodialen Muskeln, in Frage. So ist es bei gestrecktem Knie unmöglich, den Schenkel bis zum Rechten zu erheben; erst die recht- oder spitzwinklige Beugung im Knie erlaubt die gleiche Bewegung in der Hüfte. Ebensowenig gelingt es, bei gebeugtem Knie eine volle Extension in der Hüfte auszuführen. Im ersten Falle sind es die biarthrodialen Beuger, im zweiten die Strecker des Unterschenkels, deren relative Insufficienz hemmend eintritt.

§. 31. Die Gewalten, welche Luxationen im Hüftgelenke erzeugen, sind indirecte. Der Gelenkkopf ist durch seine vertiefte Lage directen Gewalteinwirkungen entzogen. Ein Stoss gegen den Trochanter oder das gebeugte Knie, ein Fall auf die Füsse, kann in bestimmten Stellungen den Kopf aus der Pfanne treiben, in weitaus der grössten Mehrzahl der Fälle aber ist es die gewaltsame und plötzliche Uebertreibung einer sonst physiologischen Bewegung, welche die Verrenkung bedingt. Hierbei bleibt es sich gleich, ob der Oberschenkel am Rumpfe, oder dieser am Schenkel die Drehung ausführt. Immer aber muss die Grenze der Bewegung überschritten sein und der Kopf mit seinem grössten Umfange den Pfannenrand überragen. In diesem Momente gewinnt der Schenkelhals an den Hemmungsbändern und dem überknorpelten Pfannenrande ein Hypomochlion. Der Femur wird zu einem zweiarmigen Hebel, dessen Lastarm der Gelenkkopf, dessen Kraftarm das Bein in seiner ganzen Länge darstellt. Während nun der Krafthebel sich nach der einen Seite bewegt, drängt der Lasthebel, der Gelenkkopf, in entgegengesetzter Richtung gegen die Kapsel, sprengt sie und tritt zugleich durch den Kapselriss hindurch über den Pfannenrand.

In den meisten Fällen verläuft der Riss der Kapsel parallel dem Pfannenrande, dessen Knorpellippe selbst eingerissen oder vom Rande abgedrängt ist. Zuweilen finden sich übrigens auch senkrecht auf die Pfanne gerichtete oder T-förmige Einrisse. Sehr selten ist die quere

Abtrennung der Kapsel am Schenkelhalse. Solche Luxationen sind schwer oder überhaupt nicht zu reponiren (Roser, Gellé), da sich die Kapsel meist vor dem Kopfe an die Pfanne schiebt. Das Ligamentum teres, dessen Wichtigkeit man früher überschätzte, kann für den herausschlüpfenden Kopf kein wesentliches Hinderniss sein. Es wird aus seiner Insertion am Caput oder im Acetabulum herausgedreht, die seltenen Fälle ausgenommen, in welchen es eine solche Länge hatte, dass es dem verrenkten Kopfe folgen konnte. (Dupuytren, Adams, Hutton, der es 4 Zoll lang fand.)

Befindet sich nach der Ausrenkung noch ein Abschnitt des Kopfes innerhalb der Kapsel, so spricht man wohl von einer incompleten Luxation. Diesem von Petit zuerst erwähnten Umstande hat Malgaigne entschieden zu viel Gewicht beigelegt, wenn er ihn zu einem Eintheilungsprincip erhob und die incompleten Luxationen den completen gegenüberstellte. Offenbar bestehen graduelle Unterschiede in der Entfernung des Kopfes von dem Pfannenrande, doch sind ihre Symptome keineswegs so eigenartig und klinisch so genau zu bestimmen, um eine Vermehrung der Arten zu rechtfertigen.

Der Gelenkkopf kann dicht neben dem Pfannenrande stehen bleiben; der Kapselschlitz ist dann gewöhnlich klein und umfasst den Hals wie ein enges Knopfloch, — primäre Stellung. Es setzt dies immer ein plötzliches Nachlassen der ursprünglichen Gewalt voraus, sowie den Mangel einer jeden neu hinzutretenden. In der Mehrzahl der Fälle folgt der Kopf der forttreibenden Gewalt oder den Wirkungen der Schwere des anderen Hebelarmes. Er entfernt sich von dem Punkte seines Austrittes aus der Kapsel und rückt, den Riss erweiternd, mehr oder weniger vom Pfannenrande weg — secundäre Stellung. —

Diese Entfernung des Kopfes von seinem ursprünglichen Standorte ist abhängig von der Lage und Form des Kapselrisses, vor Allem aber von der Nachgiebigkeit, beziehungsweise Unnachgiebigkeit der nicht zerrissenen Kapseltheile. In letzterer Beziehung verdient besonders das Lig. iliofemorale unsere ganze Aufmerksamkeit. Schon die Gebr. Weber fanden die Dicke und Stärke des Lig. superius so enorm, dass sie das Erwarten aussprachen, jeder andere Theil der Kapsel würde eher zerreissen, als dieses Band. Seitdem haben die Sectionen von Hüftgelenksverrenkungen fast ausnahmslos diese Voraussetzung bestätigt und die Wichtigkeit gerade dieses vorderen Theiles der fibrösen Kapsel haben Roser, Busch, Luschka, H. Meyer u. A. scharf betont. Das Band bildet einen fixen Punkt, an welchem der luxirte Schenkel hängt und um welchen er sich als zweiarmiger Hebel dreht. Es limitirt kategorisch die Entfernung des kleinen Trochanter vom vorderen-unteren Darmbeinstachel und regiert daher die Stellung des Schenkelhalses und des ganzen Beines bei den verschiedenen Ausweichungen des Schenkelkopfes, die nur so weit und nach solchen Richtungen Platz greifen können, als es der Widerstand dieses schlechterdings unnachgiebigen und unzerreissbaren Bandes zulässt (v Pitha). Ausführlich und consequent hat Bigelow den Einfluss dieses Bandes, des Y-Bandes, auf die Stellungsveränderungen und Repositionsverfahren bei Hüftgelenksluxationen klar gelegt. Er bezeichnet geradezu diejenigen seltenen Luxationen, bei welchen das Ligament zerrissen ist

und seinen bestimmenden Einfluss verloren hat, als unregelmässige gegenüber den regelmässigen, deren typische Stellungen durch das Band bedingt sind. Bei der Besprechung des Mechanismus der einzelnen Luxationen werden wir seine Wirkung im Besonderen zu studiren haben.

§. 32. Eine den Forderungen strengster Wissenschaftlichkeit entsprechende Eintheilung der Hüftgelenksluxationen müsste auf dem Mechanismus der Verrenkung und der Lage des Kapselrisses basirt sein. In dem Namen der Luxationsform wäre dann zugleich eine gewisse Richtschnur für die Einrichtung gegeben. Leider gestattet nur in den wenigsten Fällen der Hergang der Verletzung einen sicheren Schluss auf den Mechanismus der Verrenkung und, wenn wir auch durch die später zu erwähnenden Leichenexperimente über die gewöhnlichen Formen der Luxationen genugsam orientirt sind, so wissen wir wieder durch eben diese Versuche, dass der gleiche Kapselriss durch secundäre Stellungsveränderungen einen mehrfachen Standort des Kopfes zulässt. Die Stellung des Kopfes zur Pfanne und die hiervon abhängige Stellung des Beines aber ist es, welche zunächst in die Augen fällt und die klinische Beobachtung fesselt. Wir würden mit einer rein mechanischen Nomenclatur wahrscheinlich dem Praktiker ein schlechtes Geschenk machen und ziehen es daher vor, die alte, vielfach bewährte, topographische Eintheilung beizubehalten, welche lediglich den Standort des Kopfes berücksichtigt.

Denkt man sich die Pfanne durch eine verticale Linie halbirt, so können alle Luxationen, je nachdem der Gelenkkopf, der diagonalen Lage der Pfanne entsprechend, vor oder hinter dieser Linie Stellung nimmt, als vordere oder hintere bezeichnet werden. Zu ihnen treten als dritte und vierte Gruppe diejenigen, bei welchen er in der Richtung der Halbirungslinie nach oben oder unten zu liegen kommt. Sie werden auch unter dem Gesammtnamen der verticalen zusammengefasst (v. Pitha).

Die hinteren Luxationen zeigen zwei Unterarten, je nachdem der Schenkelkopf nach hinten und oben, auf die äussere Fläche des Darmbeins tritt — Luxatio iliaca — oder aber nach hinten und unten gegen das Sitzbein — Luxatio ischiadica —. In beiden Unterarten kann der Kopf sehr verschieden hoch stehen. Als Grenze zwischen beiden wollte schon Malgaigne den Obturator int. angesehen wissen, den Muskel, welcher die gerade ihm anliegende Kapselpartie entschieden stützt und dessen starke Sehne bei Sectionen nur selten zerrissen gefunden wurde. In sehr bestimmter Weise hat Bigelow diese Schranke festgehalten, indem er geradezu die Lux. ischiadica als Luxation unter die Sehne (sc. d. Obturat. int.) bezeichnet.

Tritt der Kopf vor die Halbirungslinie der Pfanne, so kann er erstens nach aufwärts auf das Schambein oder vielmehr auf den Theil des Os ilei treten, der sich mit dem horizontalen Schambeinaste verbindet — Luxatio suprapubica —. Er kann hier entweder in der Nähe des Tuberculum pubis — Lux. pubica —, oder nach innen von der Spina ant. inf. auf dem Tubercul. iliopectineum Platz finden — Luxat. iliopectinea —. Im zweiten Falle gelangt der Kopf nach abwärts unter den horizontalen Schambeinast — Lux. infrapubica — und

legt sich hier in das Foramen obturat. — Lux. obturatoria — oder rückt weiter nach abwärts bis in das Perineum — Lux. perinealis.

Die in verticaler Richtung auftretenden Verrenkungen sind die direct nach oben, — der Kopf steht direct über dem oberen Pfannenrande oder zwischen Spina ant. inf. und sup. — Luxatio supracotyloidea — und gerade nach unten — der Kopf steht auf dem Sitzknorren, Luxatio infra- s. subcotyloidea. Sonach unterscheiden wir:

1) Luxat. posticae s. retrocotyloideae { Luxatio iliaca, Luxatio ischiadica.
2) Luxat. anticae s. praecotyloideae { Luxatio suprapubica { L. pubica, L. iliopectinea, Luxatio infrapubica { L. obturatoria, L. perinealis.
3) Luxat. supracotyloidea.
4) Luxat. infracotyloidea.

§. 33. Die systematische Eintheilung der Hüftgelenksluxationen hat die Autoren vielfach beschäftigt und ein gutes Stück Geschichte der Verrenkung spielt sich gerade auf diesem Gebiete ab. Wir haben nicht die Absicht, alle Eintheilungsarten anzuführen. Ihre Aufzählung würde den Blick verwirren. Wir beschränken uns auf die wichtigsten und heben gleich hervor, dass, so verschieden auch die einzelnen lauten, in allen doch die alten, bereits von Hypokrates meisterhaft beobachteten vier Grundformen wiederkehren. Die Verschiedenheit der Bezeichnung ist wesentlich begründet in der Lage der Pfanne, deren Ebene diagonal zu den Hauptebenen des Beckens liegt.

Hypokrates beschrieb Luxationen nach aussen,
„ nach innen,
„ nach vorne,
„ nach hinten.

Bis auf Petit blieb diese Nomenclatur ziemlich unverändert. Dieser unterschied:

Luxationen nach innen { oben-innen, unten-innen,
Luxationen nach aussen { oben-aussen, unten-aussen.

Ziemlich gleichzeitig fügten Verduc und nach ihm Duverney und Bertrandi diesen Bezeichnungen noch die Standorte des ausgetretenen Kopfes bei und sprachen von Luxationen auf das Darmbein,
„ auf das Sitzbein,
„ auf das Schambein,
„ in das eiförmige Loch.

Während Boyer sich wiederum auf die Richtungen beschränkte und Luxationen nach oben-aussen,
„ „ unten-innen,
„ „ oben-vorn,
„ „ unten-hinten
beschrieb, adoptirte A. Cooper mit geringen Veränderungen die Bezeichnungen Verduc's und lehrte: Luxationen auf den Rücken des Darmbeins,
„ in die Incisura ischiadica,
„ auf das Schambein,
„ in das Foramen ovale.

Gerdy schrieb kurz:
Luxatio iliaca,
„ sacroischiadica (in Incis. ischiadica, Cooper),
„ ischiadica (gerade nach unten),

Luxatio suprapubica (auf das Schambein).
„ infrapubia (in das Foram. ovale).

Ein neues Eintheilungsprincip finden wir bei Malgaigne. Nach den drei Pfanneninciſuren, welche als schwache Stellen dem Schenkelkopf den Austritt leichter gestatten sollen, schlug er vor, den vorderen Luxationen die Namen iliopubica (auf das Schambein) und ischiopubica (in das Foram ovale) zu geben. An der Incisura iliaca hess er zwei Luxationen entstehen, die eine nach hinten und oben, iliaca, die andere nach hinten und unten, ischiadica. Diesen vier hypokratischen Luxationen fügte er noch bei eine direct nach oben, supracotyloidea, eine direct nach unten, subcotyloidea (ischiadica Gerdy's) und eine Unterart der letzteren, die perinealis. Seine Eintheilung lautet hiernach:

Verrenkungen nach hinten	Luxat. iliaca (complet, incomplet), Luxat. ischiadica „ „
Verrenkungen nach vorn	Luxat. iliopubalis, Luxat. ischiopubalis,
Verrenkungen nach oben	Luxat. supracotyloid,
Verrenkungen nach unten	Luxat. subcotyloid, Luxat. perinealis.

Nélaton, der im Uebrigen das Eintheilungsprincip Malgaigne's annimmt, findet zwischen der iliaca und ischiadica Malgaigne's nur einen graduellen Unterschied, vereinigt beide unter dem Namen ilioischiadica und lehrt.

Luxatio ilioischiadica,
„ ischiadica (Gerdy) subcotyloid. (Malgaigne),
„ ischiopubica,
„ iliopubica.

Malgaigne's Eintheilung hat in Deutschland nicht viele Anhänger gefunden. Sie ist unzweckmässig gegliedert, sie kennt Arten, wo Unterarten sind, sie ist nicht streng im Sinne des Luxationsmechanismus.

So spricht Roser wieder von

Luxationen nach aussen-hinten (äusserer-hinterer Rand d. Acetabul.),
„ nach unten-hinten (zwischen Spina und Tuber ischii),
„ nach vorn-oben (vorderer Rand des Beckens),
„ nach innen-unten (gegen Foram ovale),

und Busch nähert sich der alten Petit'schen Nomenclatur, wenn er unterscheidet:

Luxationen nach vorn	vorn-oben, vorn-unten,
Luxationen nach hinten	hinten-oben, hinten-unten.

Dabei erwähnt er noch der supra- und subcotyloidea Malgaigne's.

Bigelow will die regelmässigen Luxationen, bei welchen das Y-Band erhalten ist, von den unregelmässigen, mit Zerreissung des Bandes, getrennt wissen und gibt folgende Uebersicht:

1) Luxation nach hinten, auf die äussere Fläche des Darmbeins.
2) Luxat. nach hinten unter die Sehne des Obturat. int. (ischiadica Malgaigne's).
3) Luxat. auf das Foramen ovale und nach unten.
   a. Schräg nach innen auf d. Foram. ovale, od. bis in d. Perineum. (Perinealis Malgaigne's.)
   b. Vertical nach unten, } Subcotyloidea
   c. schräg nach aussen auf das Tuber ischii. } Malgaigne's.
4) Luxat. pubica u. subspinosa (auf das Schambein und unter die Spina ant. inf.).
5) Luxat. anterior obliqua (schräg nach vorn).
6) Luxat. supraspinosa (über die Spina ant. inf.).
7) Luxat. nach hinten mit Auswärtsrollung.

Die drei letzten, welche mehr oder weniger der Supracotyloidea Malgaigne's entsprechen, sind einander sehr ähnlich und werden nur besonders aufgeführt, weil bei 6 und 7 noch der äussere Schenkel des Y-Bandes eingerissen, bei 7 die Auswärtsrollung charakteristisch ist.

In neuester Zeit hat Hüter die für die Luxationen der Charniergelenke zum Theil gebräuchliche Bezeichnung auch auf das Hüftgelenk übertragen und theilt die Luxationen ein in Beugungs- und Streckungs-Luxationen. Die ersteren zerfallen in solche durch Beugung und Adduction (Lux. iliaca und ischiadica) und durch Beugung und Abduction (Lux. obturatoria). Die Streckungsluxationen begreifen zwei Unterarten: Durch Streckung und Abduction (Lux. suprapubica), durch Streckung und Adduction (die seltene iliopectinea). Es hat auf den ersten Blick etwas Verlockendes, den Mechanismus und auch theilweise das Repositionsmanöver im Namen auszudrücken. Indessen decken sich die drei Dinge zu wenig, um zur Annahme dieser Nomenclatur aufzufordern.

Wir haben die Eintheilung v. Pitha's adoptirt. Sie ist durch ihre dreifache Gliederung übersichtlich und findet an der Schulter ihr Analogon.

§. 34. Hüftgelenksluxationen sind im Allgemeinen seltene Verletzungen. Die Tiefe der Pfanne, die Festigkeit der Kapsel, die Widerstandsfähigkeit der mächtigen Muskeln, welche das Gelenk umgeben, die durch das gegenüberliegende Bein in gewissem Maasse beschränkte Adduction, alles dies erklärt es, dass nur bedeutende Gewalten und ein seltenes Zusammentreffen von Umständen eine Luxation erzeugen. Malgaigne fand unter 114 Luxationen des Hospitals St. Louis nur 6 der Hüfte, unter 491 des Hôtel Dieu 34; Norris unter 94 die gewiss nicht häufige Zahl von 17.

Männer liefern ein sehr viel grösseres Contingent als Weiber. Die schwere Arbeit, die grösseren Gefahren bei derselben erklären dies zur Genüge. Unter den 34 Fällen des Hôtel Dieu befanden sich nur 8 Frauen. Unter 115 von F. H. Hamilton zusammengestellten Luxationen nur 11 bei Frauen.

Kein Lebensalter ist frei von dieser Verletzung. Im zartesten Kindes-, im höchsten Greisenalter sind Luxationen der Hüfte beobachtet worden. Lisfranc [1]) sah einen Fall bei einem Kinde von 18 Monaten; der weiter unten angeführte Fall von Bartels [2]) betraf ein 11monatliches, eine von Powdrell [3]) beobachtete Obturatoria gar ein 6monatliches Kind. Dagegen berichtet Hamilton [4]) die Luxation einer 73jährigen, Gauthier [5]) einer 86jährigen Frau. Uebrigens ist das kräftige Jünglings- und Mannesalter von 15—45 Jahren dasjenige, in welchem die meisten Hüftgelenksverrenkungen vorkommen.

Bezüglich der Häufigkeit der einzelnen Arten der Luxation gehen die Autoren etwas auseinander, indess werden bei allen die Verrenkungen nach hinten als die häufigsten bezeichnet. A. Cooper schätzt, dass man unter 20 Hüftluxationen 12 auf das Dorsum ossis ilei, 5 in die Incisura ischiad., 2 in das Foramen ovale, 1 auf das Os pubis finden

---

[1]) Lisfranc. Gazette des hôpitaux T. IX. pag. 593 cit. v. Malgaigne. Traité des fract. et des luxat. Deutsch v. Burger Bd. II. pag. 747.

[2]) Bartels. Langenbecks Archiv. Bd. XVI. pag. 650.

[3]) Powdrell. Lancet 16. Mai 1868.

[4]) Hamilton. Knochenbrüche und Verrenkungen ed. A. Rose 1877. pag. 666.

[5]) Gauthier. Journal de médecine 1767. T. XXVII. pag. 378. u. XXIX. pag. 543. cit. v. Malgaigne lib. cit. pag. 747.

werde. Malgaigne zählte unter 17 Luxationen 11 iliacae und ischiadicae, 4 iliopubicae und nur 2 ischiopubales, O. Weber unter 22 15 nach hinten. Hamilton findet unter 104 sorgfältig analysirten Fällen 55 auf das Darmbein, 28 in die Incisura ischiad., 13 in das Foram. ovale, 8 auf das Os pubis.

Während Cooper, Hamilton u. A. die Iliaca für die häufigere Luxation gegenüber der Ischiadica halten, bezeichnet Roser die Ischiadica als die häufigste aller Hüftluxationen und Bigelow steht auf demselben Standpunkte. Um diese Differenzen zu verstehen, muss man sich vergegenwärtigen, wie ausserordentlich schwankend die Begriffe der beiden Luxationen nach hinten waren und zum Theil noch sind. So lange man mit A. Cooper den Grad der Einwärtsrollung, der Beugung, der Verkürzung, als einzige Merkmale anerkannte, und nebenbei festhielt, dass die Ischiadica sehr schwer einzurichten sei, mochte wohl manche Iliaca diagnosticirt worden sein, die ihrem Mechanismus und der Anatomie nach nichts Anderes als eine Ischiadica war. Schon Malgaigne fiel es auf, dass er neben 10 Autopsien von Ischiadica nur 6 von Iliaca finden konnte. Dabei hatte er zur letzteren Gruppe noch zwei gerechnet, von denen eine offenbar eine Ischiadica war, die andere aber, wegen des totalen Abreissens der Kapsel, zu den unregelmässigen Luxationen zu stellen ist. Ich selbst konnte mit Zuziehung der seit 1855 veröffentlichten Fälle, neben 19 Sectionen von Ischiadica nur 5 sichere von Iliaca setzen. Sprechen diese Zahlen für eine grössere Verletzung bei der Ischiadica, oder hat Malgaigne Recht, wenn er meint, man habe manche Verrenkung im Leben für eine Iliaca gehalten, die eine Ischiadica war?

§. 35. Erhält man bei Aufnahme der Anamnese auch im Allgemeinen Aufschluss über Grösse und Richtung der Gewalt, welche eine specielle Luxation bedingte, so wird hieraus der eigentliche Mechanismus noch keineswegs mit voller Sicherheit abzuleiten sein. Und doch ist es für die Einrichtung von unschätzbarem Werthe, diesen Mechanismus zu kennen. Wie anders soll dem unzweifelhaft richtigen Galen'schen Grundsatze genügt werden, der verlangt, dass der verrenkte Gelenkkopf denselben Weg bei der Reposition zurücklege, welchen er bei der Ausrenkung durchwanderte? In diese Lücke der klinischen Beobachtung tritt das Leichenexperiment. Ihm verdanken wir die genaue Kenntniss des Vorgangs aller typischen Luxationen und thatsächlich datirt die rationelle Diagnose und Therapie der Hüftgelenksluxationen erst von der Zeit, da man an der Leiche übersichtlich den Vorgang zu wiederholen suchte, der am Lebenden das Werk eines Augenblickes ist.

Die ersten Versuche in dieser Richtung sind wohl auf Bonn [1]) zurückzuführen. Er wollte sich über eine seltene Luxation, die infracotyloidea, Aufschluss verschaffen. Umfassender unternahmen sie in Frankreich Malgaigne, Bonnet, Gellé, in Deutschland Roser, O. Weber, Busch. Zwar erhoben sich manche Stimmen gegen die Beweiskraft derartiger Versuche. Man vermisste die Wirkung leben-

---

[1]) Bonn. Beobachtung einer unterwärtsgehenden Verrenkung des linken Schenkelbeines. A. d. Holländischen v. C. Krause. Amsterdam 1800.

diger Muskeln. Seitdem indessen das Chloroform den Beweis geliefert, wie wenig die Stellung des luxirten Kopfes durch Muskeln beeinflusst werde, sind die Leichenversuche zur vollen Geltung gelangt und kaum wird heutzutage Jemand gegründete Einwände dagegen erheben können. Was lehren nun diese Experimente?

Die Verrenkungen nach hinten kommen zu Stande durch forcirte Beugung, Adduction und Einwärtsrollung. Das Vorwiegen der einen oder andern Bewegung bedingt die Stelle des Kapselrisses. Die Kapsel reisst hinten und oben, oberhalb des Obturator internus, durch forcirte Rotation nach innen bei leichter Flexion und Adduction des Beines. Es handelt sich hierbei um die Wirkung des kleinen Hebels, zu welchem der Schenkelhals in diesem Momente wird. Der Hals stemmt sich auf den vorderen Pfannenrand, der Kopf drängt im entgegengesetzten Sinne gegen den hinteren Kapselabschnitt. Es bedarf hier wegen des kurzen Hebelarms einer sehr bedeutenden Gewalt, die übrigens unterstützt wird, wenn man in dieser Stellung einen Stoss in der Richtung der Schenkelaxe führt. Das Resultat ist eine Luxatio iliaca (Roser, Gellé) und zwar, da der Kopf vom hinteren-oberen Pfannenrande geradezu auf das Os ilium gleitet, eine Iliaca directa. Die Kapsel wird hinten und unten, unterhalb der Sehne des Obturator int., gesprengt durch forcirte Beugung und Adduction mit geringer Einwärtsrollung. Hierbei wirkt der lange Hebel des Femur oder des ganzen Beines; Hypomochlion ist das Schambein und der vordere-obere Pfannenrand. Den gleichen Effect hat ein Stoss des stark gebeugten Schenkels nach unten. In diesen, sehr viel häufigeren Fällen tritt der Kopf am hinteren-unteren Abschnitte der Pfanne, unterhalb des Obturator int. gegen das Sitzbein hin und kann nun verschiedene Standorte einnehmen. Er rückt, in Beugestellung durch die fortwirkende Gewalt nach unten getrieben, auf das Sitzbein, oder in den unteren Abschnitt der Incisura ischiadica: wir haben die Luxatio ischiadica vor uns. Wirkt dagegen die Gewalt, nachdem der Kopf die Pfanne verlassen, mehr nach hinten und oben, oder, das Gewöhnliche, wird das luxirte Bein nun in Streckung geführt, oder sinkt es, seiner eigenen Schwere folgend, abwärts, so rückt der Kopf, den Kapselschlitz nach hinten und oben erweiternd, am hinteren Pfannenrande entlang und hinter dem Obturator int. und der unzerrissenen Kapselpartie in die Höhe. Er kann nun seine Stellung verschieden hoch einnehmen, selbst bis in die Incisura ischiadica gelangen. Am weiteren Emporsteigen hindern ihn aber die Sehne des Obturator int. und die derselben anliegenden Kapselreste. — Luxation unter die Sehne Bigelow's. — Immerhin treten bereits die Symptome einer Iliaca auf, in welche die ursprüngliche Ischiadica vollends übergeht, sobald auch Obturator internus und hinterer Kapselabschnitt nachgeben, Iliaca secundaria (Malgaigne, Roser, Gellé, Bigelow). Klinisch sind die Iliaca directa und secundaria, sowie die hohe Ischiadica (die Luxation unter die Sehne), kaum zu unterscheiden. In manchen Fällen gibt die Art und Weise des Trauma's, welches den Schenkel in einem Falle gewaltsam rotirte, im anderen hyperflectirte, Aufschluss, zuweilen erst die Repositionsversuche.

Ob umgekehrt aus einer Iliaca eine Ischiadica entstehen könne, wird von Malgaigne zwar bezweifelt, doch erwähnt er zweier Fälle von Syme und

Deroubaix (Malgaigne l. c. p. 769), in welchen durch starke Tractionen der Kopf bis auf das Sitzbein gelangt sei. Auch Bartels (Langenbeck's Archiv, Bd. 16, pag. 650) beschreibt aus Bethanien einen Fall, der als Iliaca reponirt, nach 7 Tagen als Ischiadica wiederkehrte. An der Leiche bedarf es einer sehr kräftigen Hyperflexion und eines Stosses nach unten, um die kleinen Roller, besonders den Obturator int. zu zerreissen und den Kapselriss nach unten zu verlängern. Das Gleiche mögen auch die unsinnigen Tractionen am gestreckten Beine in früherer Zeit zuweilen bewirkt haben. Fälle, wie der von Bartels, sind wohl eher auf eine Verwechselung der Iliaca mit einer hohen Ischiadica zurückzuführen. Für den langen Hebelarm des Beines, welcher im Leben die Ischiadica in eine Iliaca überführt, gibt es bei einer umgekehrten Umwandlung wohl keine entsprechende Kraft.

Eine Abduction kann den Gelenkkopf aus der ischiadischen Stellung auch um den unteren Pfannenrand herum in das Foramen ovale wandern lassen — Luxatio obturatoria secundaria. Es muss sich dann der Kapselriss an dem hinteren-unteren Umfange her verlängern.

Die Luxationen nach vorn, sind bedingt durch Abduction und Auswärtsrollung, verbunden bald mit Beugung, bald mit Streckung. Beugung, Abduction und Auswartsrollung, seltener Abduction und Auswärtsrollung in gestreckter Stellung erzeugen einen Riss im vorderen-unteren Umfange der Kapsel. Es resultirt die Luxatio obturatoria directa; eine secundaria haben wir oben kennen gelernt.

Extension verbunden mit Abduction und Auswärtsrollung, seltener nur Abduction mit Auswärtsrollung, sprengt die Kapsel vorn-oben. Es entsteht eine Luxatio pubica oder eine iliopectinea.

Von den verticalen Luxationen erfordert die Supracotyloidea eine forcirte Adduction (Gellé), eine Hyperextension mit Adduction und Rotation nach aussen (Blasius), oder sie entsteht aus einer Iliaca durch gewaltsame Rotation nach aussen (Roser; Luxation nach hinten mit Auswärtsrollung Bigelow's). Die Infracotyloidea ist bedingt durch forcirte Abduction (Gellé) oder einen in der Richtung des gebeugten Femur direct nach unten wirkenden Stoss. Beide Luxationen geben Gelegenheit zu secundären Stellungen. Adduction und Einwärtsrollung verwandelt die Supracotyloidea in eine Iliaca. Die gleichen Bewegungen machen aus der Infracotyloidea eine Ischiadica und selbst Iliaca, Abduction und Auswärtsrollung eine Obturatoria. Da die Stellen ober- und unterhalb der Pfanne durch ihre Form dem convexen Kopfe nur wenig Stütze bieten, so erklärt sich die Seltenheit der verticalen Luxationen und die Häufigkeit secundärer Stellungen.

Interessant ist es, den Einfluss des Ligam. iliofemorale im Einzelnen zu betrachten. (Fig. 2.) Sobald der Schenkelkopf die Pfanne verlassen hat, hängt er schwebend an dem Ligament und den übrigen Kapselresten und dreht sich als zweiarmiger Hebel. Jede Bewegung des Kopfes nach der einen Richtung muss eine entgegengesetzte des Schenkelschattes zur Folge haben: nur so ist es möglich, dass die beiden Insertionspunkte des Bandes die gleiche Entfernung behalten. So sehen wir denn ein Herabsteigen des Kopfes am Darmbeine mit einem Erheben des Beines, einer Beugung im Hüftgelenke

beantwortet, und diese Beugung ist proportional dem Herabsteigen. Ein Abgleiten des Kopfes nach hinten und aussen, regelmässig verbunden mit Rotation nach aussen, zwingt den Schaft in Adduction und Einwärtsdrehung. Es tritt hierbei besonders der äussere Schenkel des Bandes in Wirkung. Bei dem Herabsteigen des Kopfes nach vorn und unten erhebt das Band, besonders seine innere Portion, den Schaft nach aussen und oben (Abduction), rollt ihn nach aussen und, da die Abduction bei gleichzeitiger Flexion am wenigsten behindert ist, so versteht man, wie bei dem stärksten Tiefstande des Kopfes, der Luxat. perinealis, der Femurschaft in stärkste Beugung und Abduction gedrängt wird.

Fig. 2 (nach Bigelow)

Das Ligamentum iliofemorale, Y-Band Bigelow's.

Bei der Luxatio pubica und iliopectinea rollt das Ligament den Kopf nach innen und dreht somit den Femurschaft nach aussen.

Die verticalen Verrenkungen sind weniger von dem Bande beeinflusst; doch erlaubt es dem direct nach unten gerückten Kopfe nicht, noch weiter nach abwärts zu steigen und zieht ihn unter den oben angeführten Bedingungen entweder in die ischiadische oder in die obturatorische Stellung. Bei der Lux. supracotyloidea ist sein äusserer Schenkel zuweilen abgerissen.

Wie wenig die Muskeln die typische Stellung der einzelnen Luxationsformen beeinflussen, das beweist am Besten ein Leichenexperiment, in welchem der luxirte Kopf von allen Muskeln entblösst ist und dem Lig. Bertini allein überlassen bleibt. Weit entfernt, seine charakteristische Stellung aufzugeben, ist er bei jeder Bewegung um eine der drei Axen abhängig von der Nachgiebigkeit des Bandes.

Luxationes posticae.

§. 36. Sie entstehen zum Theil durch Gewalten, welche den Schenkel in Adduction und Einwärtsdrehung treffen und ihn noch weiter gegen die Mittellinie drängen. In dieser Weise wirkt ein Fall aus bedeutender Höhe, bei welchem der Fallende mit dem Fusse nach innen gleitet, oder mit einwärtsrotirtem Beine auf die Seite fällt. Im gleichen Sinne wirkt ein plötzlicher Stoss, der die entgegengesetzte Beckenseite trifft und nach abwärts und vorne drängt. Zuweilen genügt übrigens auch das blosse Ausgleiten mit nach innen rotirtem, adducirtem Fusse. So beobachtete Malgaigne [1]) eine junge Frau, welche auf

[1]) Malgaigne l. c. Bd. II, pag. 751.

eine Apfelschale trat, ausglitt und sich den Schenkel verrenkte und Mercier [1]) sah die Verrenkung bei einer 66jährigen Frau eintreten, die mit einwärtsrotirtem Beine das Gleichgewicht verlor. Einen seltenen Mechanismus, Stoss nach hinten und oben in der Richtung des einwärtsrotirten, adducirten Beines, zeigt die Luxation, welche Bartels [2]) berichtet. Die kleine Kranke, ein Kind von 11 Monaten, war zum Schuhmacher gebracht worden, um die ersten Schuhe anzuprobiren. Sie sass dabei auf dem Schoosse des Kindermädchens, während die Schustersfrau sich bemühte, dem Kinde einen zu kleinen Schuh anzuziehen. Das Kind konnte, zu Hause angekommen, nicht mehr stehen. Der Arzt constatirte eine Lux. iliaca. Der Schenkelkopf tritt in allen diesen Fällen am hinteren-oberen Abschnitte der Kapsel, oberhalb des Obturator int., heraus, die Luxation ist eine Iliaca directa.

Sehr viel häufiger wird die Luxation erzeugt durch Hyperflexion mit gleichzeitiger Adduction und leichter Einwärtsrollung. Die Beugung vollzieht meist das Becken auf dem gestreckten oder im Knie gebeugten Beine. So bei Verschüttungen, wenn eine Last von hinten her den Rumpf plötzlich trifft und gewaltsam niederdrückt. Der Kranke, den Malgaigne [3]) erwähnt, kniete in einem Steinbruche, das linke Knie etwas hinter das andere gestellt, als ein schwerer Felsblock von hinten her auf ihn fiel. Einem Patienten von Hamilton [4]) waren 13 Centner Heu auf den Rücken gefallen. Busch [5]) sah eine Luxation bei einem Manne, der beim Sandgraben von einer Erdmasse verschüttet worden war; einem andern stürzte bei dem Abreissen eines Hauses eine Wand auf den Rücken. In Bezirken der Montanindustrie gehören derartige Verletzungen keineswegs zu den Seltenheiten. Beugung mit Stoss direct nach hinten und unten führte in einem Falle von Hamilton [6]) zur Luxation. Ein Eisenbahnarbeiter gerieth in der Weise zwischen zwei Eisenbahnwagen, dass er mit dem Rücken gegen den einen, mit dem Knie gegen den andern stiess. Der rechte Oberschenkel befand sich im rechten Winkel zum Körper. Bei dem Zusammenstoss fühlte der Verletzte ein Krachen im Hüftgelenke und war unfähig zu gehen. Es handelt sich bei diesen Verletzungen immer zuerst um eine Luxat. ischiadica, der Kapselriss liegt stets hinten und unten, unterhalb der Obturatorsehne. Durch Senken des Beines wird aus der Ischiadica nicht selten eine Iliaca secundaria.

§. 37. Die beiden Luxationes posticae haben in ihren Symptomen viel Gleichartiges oder doch Aehnliches. Im Allgemeinen ist der Oberschenkel nach innen rotirt, adducirt und flectirt, das Bein um ein Weniges verkürzt. (Fig. 3a und b.)

In dieser Stellung bieten Iliaca und Ischiadica, wie schon Malgaigne betonte, nur graduelle Unterschiede. Bei der Iliaca stützt sich, wenn der Kranke aufrecht steht, das luxirte Bein mit dem

[1]) Mercier bei Malgaigne l. c. Bd. II. pag. 751.
[2]) Bartels, Archiv f. klin. Chir. Bd. XVI. pag. 650.
[3]) Malgaigne l. c. Bd. II. pag. 751.
[4]) Hamilton (Dublin.) Brit. med Journal 1868. Dec. 19.
[5]) Busch. Lehrbuch etc. Bd. II. Abth. 3. pag. 158.
[6]) F. H. Hamilton lib. cit. pag. 699.

Rande des einwärts gedrehten Fusses auf die Zehen des anderen. Durch Beckensenkung und Lordose der Lendenwirbelsäule wird die bestehende Beugung im Hüftgelenke vollkommen compensirt, der Fuss berührt mit der Sohle den Boden. In der Rückenlage kreuzt der kranke Fuss den gesunden am Metatarsus.

Die Ischiadica zeigt vor Allem eine stärkere Beugung, doch sind Adduction und Einwärtsrollung nicht minder ausgeprägt. Im Stehen rückt der kranke Fuss vor den gesunden und dreht ihm seinen inneren Rand zu. Der Oberkörper ist stark nach vornüber geneigt; gleichwohl reicht die Beckensenkung und Lendenlordose nur eben hin, um die Fussspitze den Boden berühren zu lassen. Im Liegen kreuzt

Fig. 3a und b (nach Bigelow).

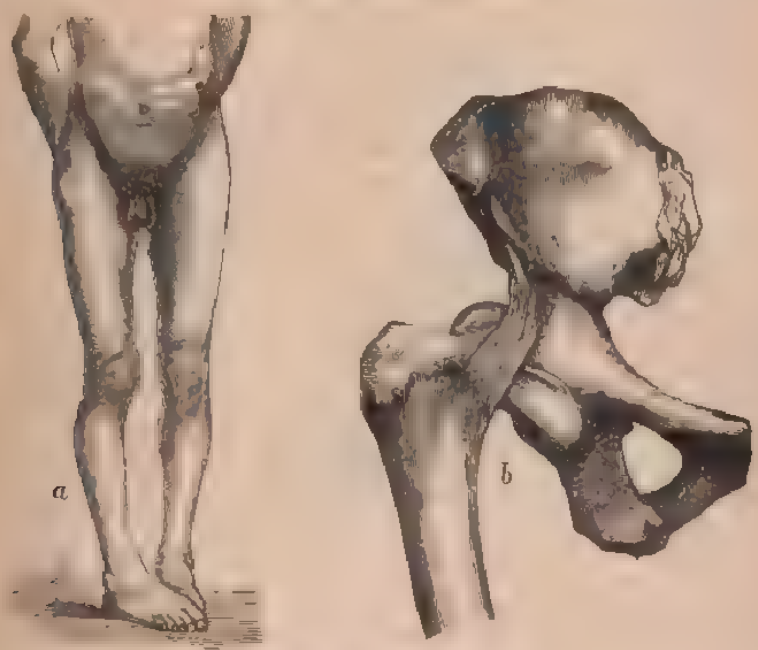

Luxation nach hinten (Iliaca)

das gebeugte Knie den anderen Oberschenkel und ruht mit seiner Innenfläche auf. Ist der Gelenkkopf gegen das Tuber ischii hinabgerückt, so liegt das Bein nicht selten quer über dem andern. Bemerkenswerth ist die Beugung im Knie, welche mit der Flexion im Hüftgelenke, also mit dem Tiefstande des Kopfes zu- und abnimmt und in der Spannung der biarthrodialen Unterschenkelbeuger ihre Erklärung findet.

Die Verkürzung ist in beiden Varietäten der hinteren Verrenkungen eine wirkliche und eine scheinbare. Beide wurden früher offenbar vielfach mit einander verwechselt, daher die von 7 Linien bis 8 Zoll schwankenden Angaben der Autoren. Bestimmt man an der Leiche den Abstand des Kopfes von der Pfanne bei der höchsten

Stellung, welche das Ligament. Bertini gestattet, so beträgt dieser von Scheitel zu Scheitel gemessen 7 Ctm. Es wäre das die grösste wirkliche Verkürzung bei der Iliaca. Sie ist meist geringer, da die unteren Kapselreste eine Entfaltung des Ligam. Bertini gar nicht zu Stande kommen lassen. Bei der Ischiadica müsste man wegen des tieferen Kopfstandes offenbar eine noch geringere Verkürzung annehmen, wie dies A. Cooper thatsächlich lehrte. Uebrigens ist es eine vergebliche Mühe, am Lebenden die wirklichen Maasse zu suchen. Die zu vergleichenden Punkte sind zu wenig scharf markirt und überdies durch die Verrenkung selbst verschoben. Zudem wird die veritable Verkürzung durch die scheinbare übertroffen und maskirt, so zwar, dass die Luxat. ischiadica ein viel kürzeres Bein zeigt als die Iliaca. Es hängt dies mit der Correction der Adduction zusammen, welche der aufrecht stehende Patient durch Hebung der kranken Beckenseite bis zu einem gewissen Grade ausführt, und die im Liegen sofort sich einstellt, wenn man behufs der Messung beide Beine parallel neben einander zu legen versucht.

Nicht minder auffallend, als die Stellungsveränderung des ganzen Beines, ist die veränderte Form der Hüftgegend. In der Leistenfalte ist die Leere der Pfanne freilich nicht zu sehen, da die stark gespannte Kapsel und der Iliopsoas darüber liegen; doch kann man bei nicht allzu fetten Individuen die Finger nach aussen von den Schenkelgefässen tiefer eindrängen als gewöhnlich. Der Vorsprung des Kopfes an der Aussenfläche des Darmbeins ist meist sehr deutlich zu fühlen. Rotirt man das Bein, so bewegt sich die kugelige Geschwulst im entgegengesetzten Sinne; erhebt man den Schenkel, so fühlt man den Kopf um den hinteren Pfannenrand einen Kreisbogen beschreiben. Die Gesässfalte ist nach oben gerückt, die Hinterbacke springt vor und zwar um so stärker, je mehr die Beugung im Hüftgelenke eine Senkung des Beckens nach vorn bedingt. Die ganze Hüftgegend erscheint verbreitert, da der nach innen und vorn gedrehte Trochanter mj. die Fascia lata spannt und nach aussen drängt. In Fällen heftiger Gewalteinwirkung kann das jede Verrenkung begleitende Blutextravasat eine so erhebliche Schwellung der Weichtheile veranlassen, dass jegliche Details verwischt werden.

Ein sehr wichtiges Symptom ist die unmittelbar nach dem Trauma eintretende Functionsstörung. Active Bewegungen sind wegen des heftigen Schmerzes und der Spannung einzelner Muskelgruppen, besonders der Adductoren, kaum ausführbar. Von den passiven Bewegungen sind Abduction und Rotation nach aussen vollkommen behindert. Man empfindet bei dem Versuche einen elastischen Widerstand, der das Bein förmlich zurückfedern lässt, die Wirkung des äusseren Schenkels des Lig. Bertini. Beugung ist möglich, hat aber stets vermehrte Innenrotation und Adduction zur Folge, wie umgekehrt das Weitertreiben der letzteren Bewegungen stärkere Beugung verlangt. Der Kopf rückt dabei nach abwärts. Streckung gelingt in geringem Grade, bewirkt aber stets ein Aufsteigen des luxirten Kopfes und kann, wenn sie bei der Ischiadica forcirt wird, ein Weiterreissen der Kapsel und der kleinen Roller zur Folge haben. Ist der Kopf durch ungerissene Kapseltheile und die Obturatorsehne am Aufsteigen gehindert, so ist eine scheinbare Streckung nur durch Beckensenkung möglich.

Es bedarf wohl kaum der Erwähnung, dass der Schmerz an Ort und Stelle der Verrenkung niemals fehlt und durch Bewegungen gesteigert wird. Bei der Ischiadica wurde einigemale ein bis in den Fuss ausstrahlendes Brennen und Prickeln beobachtet, offenbar eine Folge der Quetschung oder Compression des Nervus ischiad.

§. 38. Ueber den Standort des Kopfes bei der Luxation nach hinten ist man erst durch Sectionen und Leichenexperimente ins Klare gekommen. Während A. Cooper lehrte, der Kopf stehe bei der Iliaca auf dem Rücken des Darmbeins und ihn auch hier abbildete, fand Malgaigne bei der Betrachtung von elf, dem Musée Dupuytren an-

Fig. 3c (nach Bigelow).

Luxation nach hinten (Ischiadica, Lux. „unter die Sehne" Bigelow's)

gehörigen Präparaten, dass er sehr selten eine Linie überschreite, welche horizontal von der Spin. ant. inf. nach der obersten Grenze des Hüftbeinausschnittes gezogen wird. Roser kam durch Leichenexperimente zu dem gleichen Resultate und in der That kann man sich am Cadaver überzeugen, dass das Ligam. Bertini ein höheres Aufsteigen nicht gestattet. Nach abwärts findet man den Kopf, wenn der Kapselriss oberhalb des Obturator int. stattfand, mindestens im unteren Abschnitte der Incisura ischiad. Einem tieferen Hinabrücken steht die Sehne dieses Muskels, sammt der anliegenden Kapselpartie, entgegen. Das Verhältniss des Kopfes zu den Muskeln ist ein verschiedenes. Gewöhnlich bettet er sich zwischen Obturator int. und Pyriformis ein; der fleischige Bauch des letzteren ist gequetscht oder durchgerissen. Ein ander Mal findet man ihn höher zwischen Pyriformis und Glut. minimus. Nach aussen und oben bedeckt ihn der

Rand des Glut. med. und der Glut. max. Die Kapsel ist meist parallel dem Pfannenrande hinten-oben abgerissen.

Bei der Ischiadica gleitet der Kopf durch den unten oder unten-hinten gelegenen, ebenfalls meist quer verlaufenden, Kapselriss auf das Sitzbein. Er steht hier zwischen Obturator int. und Quadratus, welch' letzteren Muskel er gewöhnlich einreisst. Durch die Senkung des Beines emporgetrieben, wird er dann höher oben in der Incisura ischiad. angetroffen, eingelagert zwischen die zum Theil zerrissenen Roller, von welchen die Sehne des Obturator int. zwischen Pfanne und Kopf herzieht. (Fig. 3 c.) Zuweilen sind allerdings die Zerstörungen bedeutender. Todd[1]) beschreibt einen Fall, in dem Pyriformis, Gemelli, beide Obturatores und der Quadratus vollständig zerrissen waren und die Kapsel nur oben und vorn unversehrt geblieben war. Birkett[2]) berichtet von einer Autopsie, bei der unter dem Glutaeus max. ein grosses Blutextravasat lag; beide Gemelli und der Quadrat. fem. wurden zerfetzt, der obere und hintere Rand der Knorpellippe und ein Streifen der knöchernen Pfanne abgesprengt gefunden; die Kapsel war bis auf das Lig. iliofemorale ringsherum abgerissen, ebenso das Lig. teres. Die Reposition war gelungen, Patient an anderen Verletzungen gestorben. In einem von Wormald[3]) secirten Falle waren Obturator int. vollständig, Pyriformis und Gemelli theilweise zerrissen. Der N. ischiadicus wurde von dem Kopfe gegen das Tuber ischii gedrückt. Quain[4]) fand den Nerven über den Schenkelhals geschoben und wie eine Sehne gespannt.

§. 39. Dem Erkennen einer Luxation stehen, wenn die oben erwähnten Symptome ausgeprägt sind, keine nennenswerthen Schwierigkeiten entgegen. Die Adduction und Einwärtsrollung, in welcher das Bein fixirt steht, unterscheidet die Luxation nach hinten von allen vorderen und verticalen Verrenkungen und von der Fractur des Schenkelhalses, bei welchen Verletzungen der Fuss in der Regel nach aussen gedreht erscheint. Eine Form der Schenkelhalsfractur, bei der der Fuss nach innen gewandt ist, kommt so selten vor und bietet neben diesem einen gemeinsamen Zeichen so viele abweichende Symptome, dass sie füglich bei der Differenzialdiagnose ausgeschlossen werden kann.

Zuweilen freilich sind durch Blutextravasate und entzündliche Schwellung alle Contouren verwischt und der ausgetretene Kopf ist nirgends zu finden. Hier gehört dann die Verwechselung mit einer Contusion der Hüfte nicht zu den Unmöglichkeiten. Der Stand des jederzeit durchzufühlenden Trochanter mj. oberhalb der Roser-Nélaton'schen Linie, die abnorm fixirte Stellung des Beines, sein Federn bei forcirter Abduction wird indessen auch hier schliesslich auf den rechten Weg führen. Nach einer Quetschung der Hüftgegend mag wohl der Schenkel, dem Tensor fasciae latae und dem Glutaeus med. folgend, etwas nach innen gedreht sein; fixirt ist er nie, wie eine Untersuchung in der Narkose sofort zeigt.

---

[1]) Todd. Dublin Hospit. Rep. 1822. V. III. pag. 395.
[2]) Birkett. Brit. med. Journal 1870. Jan. 27. Febr. 12.
[3]) Wormald. London med. gaz. Jan. 1837. pag. 657.
[4]) Quain. Medico-Chir. Transactions 1848. Vol. 30. pag. 337.

Ist die Luxation als solche erkannt, so fragt es sich, wo steht der Kopf; ist es eine Iliaca oder aber eine Ischiadica? Die früher klinisch sehr sorgfältig discutirte Frage hat für uns, die wir heutzutage die Einrichtung jeder hinteren Luxation mit Flexion in der Hüfte beginnen, kaum grossen praktischen Werth. Wir wissen zudem, dass eine ursprüngliche Ischiadica nicht selten in eine Iliaca übergeht, und wie für beide der Hüftbeinausschnitt ein gemeinsames Terrain sein kann. Im grossen Ganzen wird man aus der stärkeren Beugung, Adduction und Einwärtsrollung eine Ischiadica diagnosticiren. Zuweilen gibt die Art des Traumas den gewünschten Aufschluss.

§. 40. Fehlen schwere complicirende Verletzungen, so ist die Prognose bei der heutigen Vervollkommnung der Einrichtungsmethoden wohl stets eine günstige zu nennen. Die Fälle, in welchen Luxationen nach hinten jedem Repositionsversuche trotzten, sind sehr viel seltener geworden. Aber auch, wenn die Einrichtung misslang, oder überhaupt nicht versucht wurde, ist die Lage des Verletzten keine absolut schlechte. Sind die ersten Entzündungserscheinungen geschwunden, so bildet sich aus Kapselresten, Muskelfetzen, anliegendem Periost eine schwielige Narbe, die, wenn frühzeitige Gehversuche einen kräftigen, nachhaltigen Reiz üben, theilweise verknöchert und um den luxirten Kopf eine Art neuer Pfanne bildet. Diese ähnelt bald mehr, bald weniger einem wirklichen Acetabulum. Man hat sie selbst überknorpelt und mit einer förmlichen Kapsel umgeben gefunden (Langenbeck). Je früher in der Jugend die Luxation erfolgte, um so geschickter zeigen sich Weichtheile und Knochen, den neuen Anforderungen gerecht zu werden, um so vollständiger wird die Nearthrose ausfallen. Durch Uebung kann die fehlerhafte Stellung theilweise corrigirt werden, zumal der Kopf in Folge der Belastung allmälig höher am Darmbeine hinaufgleitet. Immerhin hinken solche Kranke zeitlebens.

§. 41. Die Einrichtung der Lux. iliaca wie der ischiadica ist ein Leichtes, wenn der Gelenkkopf noch in der Nähe der Pfanne steht. Ein Zug in der Axe des verrenkten Gliedes, eine schaukelnde Bewegung mit dem Beine bringt nicht selten den Kopf in die Pfanne. Nicht viel schwieriger ist die Reduction, wenn die Kapsel in ihrem ganzen hinteren Umfange abgerissen ist und die kleinen Auswärtsroller der ersten Gewalt, oder rohen, gewaltsamen Tractionen nachgegeben haben. Dann führen auch wohl die unzweckmässigsten Manöver zum Ziele. Anders, wenn, wie in der Mehrzahl der Fälle, sich der Kopf entfernt vom Pfannenrande befindet, mitten zwischen grossentheils intacten Muskeln und der übrige Theil der Kapsel erhalten ist. Hier können, soll anders die Reposition schonend gelingen, nur ganz bestimmte, auf den Mechanismus und die Anatomie der Luxation gegründete, Manöver in Anwendung kommen. Die rohe Empirie hat hier keine Stelle. Es gilt, den Kopf aus seiner, durch die unverletzten Kapseltheile fixirten Stellung zu befreien, ihn dem erschlafften und erweiterten Kapselrisse entgegenzuführen und über den Pfannenrand hinübergleiten zu lassen. Nur wenige Methoden entsprechen bewusst

diesen Anforderungen. Wir werden sie allein empfehlen, die übrigen, in ihrem Werthe sehr verschiedenen, unten [1]) anfügen.

1) Bei der Luxatio iliaca sowohl wie bei der ischiadica wird die Kapsel und besonders das Lig. iliofem. am ausgiebigsten entspannt, durch eine mit Einwärtsrollung und Adduction verbundene Beugung bis zum rechten Winkel. Zugleich entfernt sich hierbei der Kopf vom Darmbeine und nähert sich dem Pfannenrande. Ein Zug direct nach oben, in der Richtung des gebeugten Schenkels, hebt den Kopf auf den Pfannenrand; eine nun folgende Auswärtsrollung dreht ihn um den durch Spannung des Lig. iliofem. fixirten Trochanter nach innen in die Pfanne. In seinen verschiedenen Acten lässt sich das Manöver zusammenfassen mit den Worten: Beugung bis zum R, Einwärtsrollung und Adduction, Zug nach oben, Auswärtsrollung. (Roser, Busch, Bigelow, Kocher.) An der Leiche ist die Wirkung dieses einfachen und durchaus schonenden Verfahrens sehr leicht anschaulich zu machen. Busch will die Adduction möglichst ausgiebig gemacht wissen, damit der Kopf oder Hals die äussere Lippe des Kapselschlitzes emporhebe und so denselben zur Aufnahme des Kopfes erweitere. Kocher legt bei der Iliaca besonderen Werth auf die Einwärtsrollung, die er als ersten Act bezeichnet. Das Lig. iliofem. wird allerdings hierdurch am meisten erschlafft. Je tiefer der Kopf steht, um so stärker muss die Beugung ausgeführt werden. Sie muss demnach bei der Ischiadica einen R mindestens erreichen. Die Besorgniss, eine spitzwinkelige Beugung könne bei der später folgenden Auswärtsrollung aus der Ischiadica eine Obturatoria erzeugen, ist nur dann begründet, wenn der Beugung kein energischer Zug direct nach oben folgt.

2) Sehr nahe der eben erwähnten Methode steht die folgende, besonders früher, aber auch noch heute vielfach angewendete. Sie beginnt ebenfalls mit Beugung, führt aber, sobald der Kopf sich vom Darm- oder Sitzbeine abgehoben hat, den Schenkel in Abduction und Auswärtsrollung. Sie spannt damit den äusseren Schenkel des Lig. iliofem., stellt den Trochanter fest und dreht um diesen fixen Punkt den Kopf auf den Pfannenrand und in die Pfanne hinein. Also: Beugung bis zum R, Abduction, Auswärtsrotation. (Kluge, Rust, Chelius, O. Weber, Pitha, Bigelow.) Der Kopf wird hierbei nicht, wie bei dem vorhergehenden Manöver, auf den Pfannenrand gehoben, sondern hinüber gehebelt. Das Verfahren verfügt somit über eine nicht unerhebliche Kraft und leistet in hartnäckigen Fällen gute Dienste. Ebendesshalb aber ist auch Vorsicht dringend geboten. Eine übermässige Gewalt gefährdet den Schenkelhals. Ist der Kapselschlitz muthmasslich sehr eng, stösst die gewöhnliche Einrichtung auf Schwierigkeiten, so räth Bigelow der Abduction eine Circumduction nach aussen zu substituiren. Hierdurch wird der Riss nach hinten-unten erweitert und das Einschlüpfen des Kopfes erleichtert.

3) Zuweilen genügt die blose Beugung bis zum R und Zug nach oben, ein Verfahren, welches von Hannibal Parea zuerst geübt wurde.

Mag man nun die eine oder die andere der angeführten Methoden wählen, immer ist die Narkose ein unschätzbares Unterstützungs-

---

[1]) Siehe unten „Historisches über Repositionsmethoden", §. 62.

mittel. Sie ist dringend geboten, wenn die Verrenkung schon mehrere Tage besteht und durch erfolglose Repositionsversuche die Muskeln im Zustande entzündlicher Reizung sich befinden. Zugleich bedarf es einer zweckmässigen Lagerung des Patienten und einer genauen Fixation des Beckens. Der Kranke liegt ausgestreckt auf dem Boden oder auf einer niedrigen Matratze. Ein Gehülfe kniet neben ihm und drückt mit beiden Daumenballen das Becken auf die Unterlage. Der Arzt kniet oder steht auf der kranken Seite, fasst das im Knie gebeugte Bein mit der einen Hand über den Knöcheln, mit der anderen in der Kniekehle und führt nun eine der eben beschriebenen Manipulationen aus. Der Zug nach oben wird zweckmässig durch einen zweiten Gehülfen unterstützt, der den Oberschenkel an einer Handtuchschlinge emporhebt. Damit sie nicht abgleitet, wird der Femur mit einer nassen Binde umwickelt. Während der Adduction, beziehungsweise Abduction, muss dieser Zug etwas nachlassen, um im Momente der Auswärtsrollung gänzlich aufzuhören. Ist man in der Assistenz beschränkt, so genügt auch der Zug der Hand und die Fixation des Beckens mittelst des Knies oder des unbeschuhten Fusses. Bei allen diesen Hantirungen steht das Knie, wie schon oben bemerkt wurde, in voller Beugung. Man gewinnt hierdurch eine bequeme Handhabe am Unterschenkel und entspannt vor Allem seine Beuger. An der Leiche kann man sich leicht überzeugen, dass der Kopf bei gebeugter Hüfte und gestrecktem Knie nicht über den unteren Pfannenrand zu heben ist. Die biarthrodialen Beuger des Unterschenkels ziehen ihn nach abwärts.

Luxationes anticae.

§. 42. Die Luxationen nach vorn entstehen, wie wir bei der Besprechung des Luxationsmechanismus erörterten, durch Abduction und Auswärtsrollung in gestreckter oder gebeugter Stellung des Beines. Abduction und Auswärtsrollung drängen den Kopf des Femur gegen die nur dünn gewebte vordere Kapselwand, wo er bei forcirter Streckung im oberen Quadranten der Pfanne — Suprapubica — in Beugestellung im unteren — Infrapubica — den Rand überschreitet. Das letztere kann auch eintreten durch forcirte Abduction bei mässiger Streckung.

§. 43. Die häufigste Ursache der Verrenkungen auf das Schambein, der Luxatio pubica und iliopectinea, ist ein gewaltsames Zurückdrängen oder Hintenüberwerfen des Oberkörpers, während die Füsse in leicht auswärtsgedrehter und abducirter Stellung am Boden fixirt sind, oder durch eine reactive Anstrengung der Muskeln sich in der senkrechten Stellung zu erhalten suchen.

Ein Verletzter von A. Cooper[1]) trat unversehens in ein Loch und stürzte nach hinten. Zwei Ringkämpfer stehen Brust an Brust; der eine stemmt sich mit dem rechten Beine nach rückwärts, als er von seinem überlegenen Gegner nach hintenüber geworfen wird. Das

[1]) A. Cooper Treatise on Dislocat. etc. pag. 93

rechte Bein ist auf das Schambein verrenkt (Jobert [1]). Tyrrel's [2]) Patient stand an einer Strassenecke, als er von hinten einen Stoss durch ein Wagenrad erhielt und rückwärts strauchelte. Wutzer [3]) reponirte eine Pubica bei einem Manne, der kopfüber vom Wagen gefallen und mit dem einen Bein an den Radspeichen hängen geblieben war. Bartels [4]) berichtet von einem Fuhrmanne, der eine schwere Kiste vom Wagen heben wollte und von derselben nach hintenüber gedrückt wurde.

§. 44. Die Symptome sind besonders bei der vollständigen Luxation sehr in die Augen springend. Das Bein steht fixirt in

Fig. 4a und b (nach Bigelow).

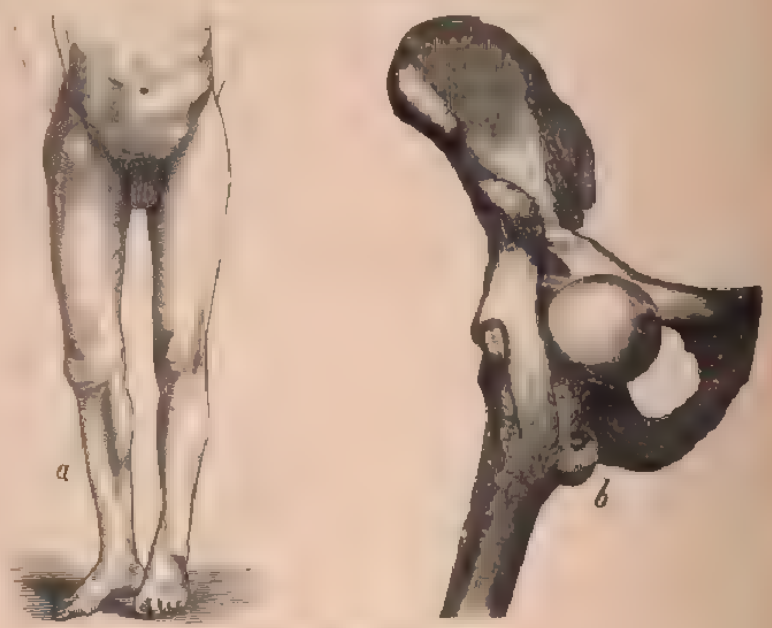

Luxation auf das Schambein.

Streckung, zuweilen in leichter Beugung, die durch Beckenneigung corrigirt wird. Dabei ist es mehr oder weniger auswärts gerollt und abducirt. (Fig. 4a und b.) Die scheinbare Verlängerung hängt von dem Grade der Abduction ab; sie kann durch die veritable Verkürzung compensirt, ja bei hohem Stande des Kopfes übertroffen werden. Daher die vielfach widersprechenden Angaben älterer Autoren. Active wie passive Bewegungen sind hochgradig behindert, Beugung, Adduc-

---

[1]) Jobert. Gazette des hôpit. 1843. pag. 395.
[2]) Tyrrel b. A. Cooper. Vorlesungen. deutsch v. Schütte. II. Bd. pag. 247.
[3]) Wutzer. Archiv für klin. Chirurg. Bd. VI. Hf. 3.
[4]) Bartels. Archiv für klin. Chir. Bd. XVI. pag. 651.

tion und Einwärtsdrehung nur in engen Grenzen möglich; etwas freier ist Abduction und Auswärtsrollung.

Auffallend erscheint, dass manche Patienten unmittelbar nach dem Trauma sich auf das luxirte Bein stützen und gehen konnten. Malgaigne erwähnt mehrere derartige Beobachtungen. Bigelow meint, dass sich der Schenkelhals in solchen Fällen gegen das unverletzte Lig iliofemor. anstemme. Eher dürfte die Spina ant. inf. den Stützpunkt abgeben.

In der Leistenfalte sieht und fühlt man den Schenkelkopf als kugelige Vortreibung, die bald mehr gegen den vorderen-unteren Darmbeinstachel — Lux. iliopectinea — bald mehr gegen das Tuberculum pubis zu — Lux. pubica — die Leistenbeuge ausfüllt. Die Arteria fem. pulsirt am inneren Rande der Geschwulst, oder schwirrt merklich auf der Wölbung derselben. Ueber dem verrenkten Kopfe hin spannt sich das Ligam. Pouparti. Zuweilen wird diese obere Grenze überschritten, der Kopf lagert sich über den Beckenrand hinweg und ruht mit seinem Halse auf dem Pecten pubis. Er ist dann unter den Bauchdecken zu fühlen. In dem oben erwähnten Falle von Bartels konnte man das Caput fem. unter den Bauchdecken umgreifen und selbst die Grube des ausgerissenen Lig. teres durchfühlen. An der Aussenseite des Schenkels ist der Trochanter verschwunden und manchmal so weit nach innen gerückt, dass er in der Senkrechten der Spina. ant. sup. steht. Demgemäss ist die Hinterbacke abgeflacht, die Wölbung verstrichen; die Gesässfalte liegt je nach der seitlichen Beckensenkung tiefer.

Der Druck auf den Nervus crural., seine Dehnung bei der Pubica, hatte in einigen Fällen heftige, nach unten ausstrahlende Schmerzen, anderenmals Gefühl von Taubheit und Eingeschlafensein zur Folge. Nicht so selten wird Harnverhaltung angegeben. Schon Hippokrates hatte sie als häufiges Symptom der Pubica bezeichnet und spätere Autoren bestätigen dies. In einigen Beobachtungen dauerte sie bis zu zwei Tagen. Sie ist wohl durch die Erschütterung des Beckens zu erklären.

§. 45. Die Befunde der Autopsien, welche nicht zu den Seltenheiten gehören, bestätigen die klinischen Symptome. Man fand den Kopf unter dem vereinigten Iliopsoas, der sich bald über den Scheitel herüberspannte, bald auf den Hals gerutscht war. Nervus crur. und die grossen Gefässe waren nach innen verschoben oder verliefen, hochgradig gedehnt, über dem Caput fem. Die Kapsel war meist an ihrem vorderen Umfange ausgiebig zerrissen. Das Lig. iliofem. und der hintere Kapselabschnitt waren intact und lagen zum Theil in der Pfanne. Auf ihnen ruhte der nach innen gerückte Trochanter. Ein von Roser [1]) beschriebenes Präparat befindet sich in der path.-anat. Sammlung zu Marburg. Der Kranke war 4 Tage nach der Verletzung während eines Repositionsversuches unter den Händen von Zeis gestorben. Der Kopf steht in der Fossa iliopectinea. Das Loch der fetzig zerrissenen Kapsel erstreckt sich von der Spina ant. inf.

---

[1]) Roser. Zur Revision der Verrenkungslehre. Archiv f. phys. Heilkunde 1857. Neue Folge. I. Bd. pag. 58.

bis unter die Incisura acet. Psoas und Iliacus sind nach aussen geschoben, die Gefässe verlaufen über dem Kopf. Die kleinen Roller sind sammt der hinteren Kapsel nach innen gezogen und werden von dem grossen Rollhügel in die Pfanne gedrängt. In den Archives générales gibt Aubry[1]) einen genauen Sectionsbericht eines frischen Falles. Psoas und Nerv. crur. befanden sich auf der vorderen Seite des Schenkelhalses, die Kapsel war in der Hälfte ihres vorderen Umfanges in der Nähe der Pfanneninsertion abgerissen, so dass der Schenkelhals zwischen dem Kapselrande und dem Limbus cartilag., wie in einem Knopfloche festgehalten wurde. Einen ganz ähnlichen Befund theilt Kocher[2]) mit.

§. 46. Die oben beschriebenen Symptome lassen die Luxation auf das Schambein kaum verkennen. Auch die Auffindung des Kopfes, die Unterscheidung einer Iliopectinea von einer Pubica unterliegt keinerlei Schwierigkeiten.

§. 47. Unter den Hüftluxationen ist die Luxat. suprapubica, insbesondere die iliopectinea eine der prognostisch günstigsten. Dabei ist natürlich vorausgesetzt, dass Verletzungen der grossen Gefässe und des Nerven fehlen. Die Reposition gelingt in frischen Fällen meist leicht, wenn rationelle Verfahren zur Anwendung kommen; eine veraltete Luxation aber gestattet, wie keine andere, ein leidlich gutes Gehen. Der Schenkelhals findet in der Fossa iliopectinea einen genügenden Halt, um die Last des Körpers zu tragen, und wenn auch Beugung in Hüfte und Knie fast vollständig aufgehoben sind, so erlaubt doch die Beweglichkeit der Wirbelsäule ein Voransetzen des Fusses. Oldnow's[3]) Patient konnte mit seiner uneingerichteten Luxation 42 englische Meilen des Tages gehen und Malgaigne[4]) erzählt, ein Kanonier, der sich bei dem Putzen seines Geschützstückes eine Pubica zugezogen, sei trotz der Verrenkung noch 2½ Jahr beim Regiment geblieben und habe später als Maurer die Leitern bestiegen wie ein Gesunder.

§. 48. Nachdem gerade bei der Lux. pubica der gewaltsame Zug in der Richtung des verrenkten Gliedes manchen Misserfolg und selbst manchen Todesfall aufzuweisen hatte, fand die Einrichtung durch Hebelwirkung in Beuge- oder Streckstellung auch hier mehr und mehr Eingang.

Hat der Gelenkkopf den oberen Beckenrand nicht überschritten, handelt es sich mehr um eine incomplete Luxation, so hebt er sich durch eine Beugung bis zum R vom Knochen ab und gleitet auf der schiefen Ebene des oberen Pfannenrandes nach abwärts. Eine nunmehr erfolgende Einwärtsdrehung stellt den grossen Trochanter durch Spannung des inneren Schenkels des Lig. iliofemor. fest und wälzt den Kopf um diesen Drehpunkt in die Pfanne. Folgt der Beugung

---

[1]) Aubry. M. Gaz. des hôp. 1853. Nr. 14.
[2]) Kocher. Volkmann's klin. Vorträge. Nr. 83, pag. 610.
[3]) Oldnow. Guy's Hospit. Reports. Bd. I. pag. 97.
[4]) Malgaigne, l. c. Bd. II. pag. 786.

eine Abduction, so wird die Fixation des Rollhügels verstärkt, die Innenrotation wird wirksamer, zugleich rückt der Kopf mehr nach dem Innenrande der Pfanne. Anders, wenn der Kopf über den Beckenrand oder gar in die Beckenhöhlung getreten ist; dann muss eine Anfangsbeugung ihn nothwendig weiter in das Becken hineindrängen, die Verhakung am Pecten pubis wird vermehrt. Man wird daher, ehe die Beugung beginnt, durch Hyperextension in abducirter Stellung und Druck auf den Kopf den letzteren in seine primäre Stellung auf den Beckenrand bringen. Folgt nun Flexion und Innenrotation, so gleitet er in die Pfanne.

Ist der Kapselriss zu eng, so erweitert eine der Hyperextension folgende Abduction und Auswärtsrollung das Loch, hebt die vordere Lippe des Schlitzes in die Höhe und lässt den Kopf während der Einwärtsrollung einschlüpfen. Nach dieser theoretischen Erwägung sind als rationelle Einrichtungsmanöver anzusehen:

1) Beugung bis zum R, Rotation nach innen. (Roser, Busch.)

2) Beugung, Abduction, Rotation nach innen. (Malgaigne, Bigelow.) Der Kranke liegt hierbei auf dem Boden, oder einem niederen Tische. Das Becken wird durch die Hände des Assistenten fixirt. Der Arzt ergreift Fuss und Knie und flectirt vorsichtig, ohne die einer ausgiebigen Beugung entgegenstehenden Hindernisse mit einem Mal zu forciren. Fühlt er, dass der Kopf sich lockert, so folgt am Hebelarm des Unterschenkels eine ausgiebige Einwärtsrollung. Die Einrichtung ist gelungen, wenn sich das Glied bis zur Mittellinie und darüber adduciren lässt.

3) Hyperextension, Druck auf den Gelenkkopf in der Richtung nach unten, Beugung, Rotation nach innen. (Roser, Kocher.)

4) Hyperextension am abducirten, nach aussen rotirten Schenkel, dann Einwärtsrotation und Adduction. (Busch, Pitha.) Die Streckung des Beines nach hinten erfordert die hohe Lagerung des Kranken auf einem festen Tische. Die kranke Seite ragt ein wenig über die Tischkante hervor, das Becken muss von Gehülfen kräftig auf die Unterlage gedrückt werden. Dann wird das Bein am Fussrücken und am Knie gefasst und langsam nach hinten gedrängt. Sobald sich der Kopf über den Beckenrand erhebt, presst ihn die Hand eines zweiten Gehülfen gegen die Pfanne hin. Nun folgt entweder die Beugung und Innenrotation wie bei 2., oder eine Abduction und Aussenrotation am gestreckten Schenkel hebelt den Kopf gegen den vorderen-oberen Rand, über welchen ihn die Einwärtsrotation unter schnappendem Geräusche herüberwälzt. Die letzte Methode ist wegen der vollen Ausnützung der Hebelkraft die wirksamste und hat schon zum Ziel geführt in Fällen, in welchen die Flexionsmanöver versagten. Sie entspricht zudem vollständig dem Galen'schen Grundsatze. Indessen ist die Gefahr nicht zu verkennen, die den Schenkelgefässen droht, wenn rohe Hände sich dieses Manövers bedienen.

§. 49. Forcirte Abduction und Auswärtsrollung in gebeugter, selten in gestreckter Stellung des Beines erzeugt die Infrapubica mit ihren beiden Unterarten der Obturatoria und Perinealis.

Gewöhnliche Ursachen sind Fall auf die gespreitzten Beine oder Auftreffen einer schweren Last auf den vorwärts geneigten Stamm, während die Füsse auseinander standen. A. Cooper[1]) erzählt von einem Manne, der in einer Sandgrube verschüttet gefunden wurde. Er sass vorwärts geneigt, die Beine, deren eines auf das Foramen ovale verrenkt war, weit auseinander gespreitzt. Einem Patienten von Schoemaker[2]) fiel eine Last Steine auf die hintere, äussere Fläche der rechten Hüfte, während er auf das linke Bein sich stützte und das rechte nach aussen und hinten gestreckt hatte. Der rechte Schenkelkopf war nach vorn luxirt. Directe Abduction am gestreckten Beine führte in einem Fall von Corne[3]) zur Luxation. Ein betrunkener Soldat wird von seinen Kameraden am Femur gefasst und gewaltsam nach der Seite gerissen.

Trifft die abducirende Gewalt den Schenkel in starker Flexion, so treibt sie ihn zuweilen nach unten gegen den aufsteigenden Sitzbeinast, der Kopf erscheint im Perineum — Perinealis —. Der Verletzte, den Parker[4]) beobachtete, arbeitete mit vornübergebeugtem Oberkörper und gespreitzten Beinen unter einem 3½ Fuss über ihm schwebenden Flussboote, als dieses plötzlich auf ihn fiel und ihn zusammendrückte. Aehnlich erging es dem Patienten von Pope[5]), der von einem Erdwall getroffen wurde, als er gerade mit weit gespreitzten Beinen unter ihm stand.

Dass eine Obturatoria auch aus der Ischiadica und der Subcotyloidea entstehen kann, wenn Abduction hinzutritt, wurde bereits oben erwähnt.

§. 50. Die charakteristischen Symptome der Obturatoria sind Abduction, leichte Auswärtsrollung und Beugung des Schenkels. (Fig. 5a und b.) In der Rückenlage ruht das in Hüfte und Knie gebeugte Bein auf dem äusseren Fussrande auf, die Innenfläche des Knies ist nach vorn gedreht. Bei dem Aufrechtstehen wird durch Senkung des Beckens nach vorn und nach der Seite das Bein dem gesunden möglichst genähert. Der Fuss berührt mit den Zehen den Boden und steht vor dem andern, das Bein erscheint verlängert. Abduction und Beugung wachsen mit dem Tiefstande des Schenkelkopfes. Die Lux. perinealis zeigt daher die stärkste Abduction und, da diese wegen der Hemmung des Lig. iliofemor. nur in der Beugestellung möglich, auch die stärkste Flexion. Der Oberschenkel steht hierbei fast rechtwinklig auf der Längsaxe des Körpers, das spitzwinklig gebeugte Knie ruht mit der Aussenfläche auf dem Boden. Ein aufrechtes Stehen auf beiden Beinen ist unmöglich, die Beckensenkung reicht zur Correction einer solchen Abduction und Beugung nicht aus. (Fig. 6.) In seltenen Fällen (Parker) wird bei der Perinealis Einwärtsrollung beobachtet. Es ist das entweder dadurch zu erklären, dass der innere Schenkel des Lig. iliofem. zerrissen ist (Bigelow),

---

[1]) Ast. Cooper. cit. v. Malgaigne lib. cit. II. pag. 795.

[2]) Schoemaker. Nederland. Tydskr. voor Geneeskunde 1867. 1. S. 273. Ref. in Jahresber. f. gesammt. med. Wiss. 1867.

[3]) Corne. Rec. de mém. de méd. milit. Febr. 1867.

[4]) William Parker. New-York Journal of Med. 1852 März. pag. 188.

[5]) Pope. New-York Journal of Med. 1852. März. pag. 198.

oder dadurch, dass der Schenkelkopf sich etwas mehr gegen den äusseren Pfannenrand anlehnt. Der letztere Fall bildet schon den Uebergang zu einer Ischiadica.

Bei beiden Luxationen — Obturatoria und Perinealis — ist die Verlängerung grösstentheils eine scheinbare. Allerdings steht der Gelenkkopf, wie bei der Ischiadica, etwas tiefer als die Pfanne, aber diese wirkliche Verlängerung ist selbst bei der Perinealis gering und entzieht sich wegen der vorwiegenden Abduction durchaus der klinischen Beobachtung. Dagegen beträgt bei der Obturatoria die scheinbare Verlängerung, bedingt durch Senkung des Beckens auf der kranken

Fig. 5a und b (nach Bigelow).

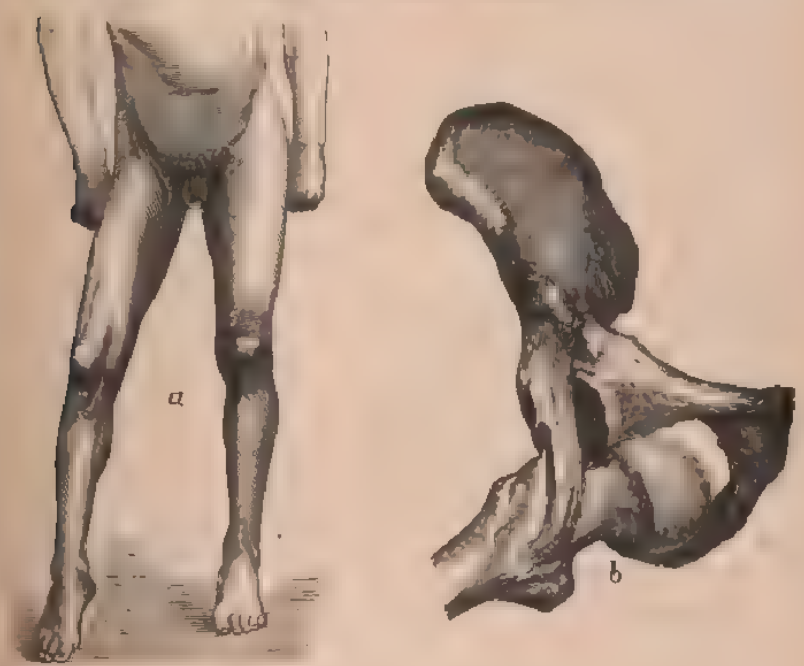

Luxation in das Foramen ovale.

Seite, 2—5 Ctm. und darüber und lässt direct den Grad der Abduction schätzen. Die Beugung wird, wenn sie einen stumpfen Winkel beträgt, durch Lendenlordose maskirt. Von den Bewegungen im Hüftgelenke sind Streckung und Adduction gehemmt, Abduction und Beugung ausführbar. Auch hier werden Fälle mitgetheilt, in denen unmittelbar nach der Verletzung der Gebrauch des Beines möglich war. Sédillot [1]) erwähnt fünf derartige Verrenkungen.

Die Abflachung der Hüfte, das Fehlen des Trochantervorsprungs theilt die Lux. infrapubica mit der suprapubica. An der Stelle des grossen Rollhügels bemerkt man eine Einsenkung des äusseren Schenkelcontours; an der Innenseite frappirt die Verbreiterung des Beines

[1]) Sédillot. Gazette des hôpitaux, 1861.

Fig. 6 (nach Bigelow).

Luxatio perinealis.

und die kugelige Ausfüllung der Adductorengegend. Der innere Schenkelrand ist förmlich convex geworden; man meint, der Femur sei nach aussen gebogen. Bei sehr genauem Zufühlen und tiefem Eindrängen der Finger ist der Schenkelkopf auf dem Foramen obturat. als rundliche Vorwölbung, nach innen und unten von den Schenkelgefässen, zu erkennen. Die Perinealis lässt ihn noch tiefer steigen; er liegt hinter dem Scrotum oder der hinteren Commissur der Labien im Mittelfleisch, zuweilen dicht unter der Haut (Pope). Der Druck auf den Bulbus urethrae hatte in mehreren Fällen Harnverhaltung zur Folge.

§. 51. Das Leichenexperiment hat in Uebereinstimmung mit den gerade nicht häufigen Sectionen ergeben, dass der Gelenkkopf entweder auf, oder unter dem Obturator externus liegt. Im ersten Falle, den Roser wohl mit Recht für eine Unterart der Pubica erklärt, lagert er sich zwischen den eben genannten Muskel und den Pectineus, im zweiten ruht er auf der Membrana obturat. Bei der Perinealis wühlt er sich in die Adductoren ein. Die Kapsel wurde stets im vorderen-unteren Abschnitte, parallel dem Pfannenrande, zerrissen gefunden. Zuweilen reichte der Riss um den unteren Umfang herum nach hinten, Fälle von Uebergang einer Ischiadica in eine Obturatoria.

§. 52. Das Erkennen der Luxation ist nicht schwierig. Die abducirte, nach aussen rotirte Stellung theilt die Obturatoria zwar mit der Fractura colli femor; doch unterscheidet sie sich wiederum wesentlich durch die Verlängerung des Beines, durch das Fehlen des Trochantervorsprunges, insbesondere durch die Fixation des Schenkels in der einmal eingenommenen Stellung.

§. 53. Die Prognose richtet sich im Falle einer nicht erfolgten Reposition durchaus nach dem Grade der Abduction. Ist diese mässig, kann sie durch Beckensenkung compensirt werden, so ist, wie bei der Pubica, ein Gehen möglich. Der Kopf findet an der unverletzten oberen Kapsel, und dem unteren Rande des horizontalen Schambeinastes einen festen Ruhepunkt und schleift sich mit der Zeit eine neue Pfanne ein. Ein von Malgaigne [1]) abgebildetes Präparat aus dem Dupuytren'schen Museum zeigt die Membrana obturat. in ein knöchernes Acetabulum umgewandelt. Der Obturat. ext. ist vollständig verschwunden, der M. pectineus und adduct. brevis in fibröses Gewebe umgewandelt; das Lig. iliofemor besteht noch als knöcherne Spange. Eine stärkere Abduction macht das zweifüssige Gehen unmöglich, das luxirte Bein schwebt in der Luft.

---

[1]) Malgaigne, l. c. Bd. II. pag. 801.

§. 54. Die **Einrichtung** der Luxation auf das Foramen ovale geschieht ähnlich, wie sie bei der Iliopectinea und Pubica angegeben wurde. Auch hier ist die Extension am gestreckten Beine mit Contraextension am Perineum längst verworfen. Wenn die Beugung durch Erschlaffung der erhaltenen Kapseltheile den Kopf an seinem Standorte flott gemacht hat, so spannt die Abduction die innere Portion des Ligam iliofem und die nun folgende Einwärtsrollung dreht den Kopf über den Pfannenrand.

1) also: Beugung bis zum Rechten, in abducirter und auswärtsgedrehter Stellung des Beines, eventuell mit Verstärkung der Abduction, nun ergiebige Einwärtsrollung und Adduction. (Malgaigne, Roser, Busch, Bigelow u. A.)

Eine Beugung bis zum R. oder darüber hat, zumal wenn die Abduction nicht ausgiebig war, oft ein Hinabrücken des Schenkelkopfes zur Folge, der nun während der folgenden Einwärtsdrehung nicht in die Pfanne, sondern um den unteren Pfannenrand herum in die ischiadische Stellung gelangt. Diese Umwandelung einer Obturatoria in eine Ischiadica und umgekehrt war schon A. Cooper bekannt, und Malgaigne, sowie alle neueren Autoren führen Beispiele an [1]). Die Verwandelung wird besonders leicht dann eintreten, wenn die Obturatoria aus einer Subcotyloidea oder gar einer Ischiadica entstanden ist. Es wird daher zu empfehlen sein, ganz ebenso wie bei der Reposition der Ischiadica, im Momente der Beugung einen Zug nach oben wirken zu lassen, entweder mit der Hand oder mittelst eines um den Schenkel gelegten Tuches. Der Kopf rückt dann am inneren Pfannenrande in die Höhe und folgt der Einwärtsdrehung in die Pfanne. Für die Einrichtung einer Perinealis dürfte dieser Zug ganz besondere Vortheile bieten. Zuweilen stemmt sich der Kopf bei ergiebiger Einwärtsrollung gegen den inneren Pfannenrand und lässt sich nun nicht hinüberwälzen. Hier erreicht man die Reduction, wenn man anstatt einwärts zu rollen, den Schenkel **auswärts dreht** und mit Einwärtsdrehung schliesst. Bigelow empfiehlt dies auf Grund von Leichenexperimenten, die ich bestätigen kann, und belegt den Vortheil dieses Manövers durch mehrere Beispiele aus der Literatur. Kocher schliesst sich ihm an.

2) Für die Formen der Obturatoria, welche sich durch den verhältnissmässig hohen Stand des Kopfes der Pubica nähern, hat Busch auch hier die Einrichtung in **Abduction, Hyperextension** mit nachfolgender **Einwärtsrollung** und **Adduction** angegeben. Sie hat im hartnackigen Falle sicher ihre unbestreitbaren Vortheile.

3) Steht der Kopf in unmittelbarer Nähe der Pfanne, so genügt auch zuweilen ein **Zug** am abducirten Schenkel, verbunden mit direc-

[1]) Vergl. Malgaigne lib. cit. Bd. II. pag. 779.
Markoe. New-York. Journ. of med. 1855. Jan. (Ref. v. Hamilton l. c. pag. 704.)
Rigaud. Clinique chir. de Strasbourg 1858.
Middeldorpf u. Kompf. De violent. fem. luxat. Diss. inaug. Breslau 1860.
Guttenberg. Aerztl. Mittheilg. aus Baden. 1865. Nr. 15.
Wutzer. Archiv f. klin. Chir. VI. 3. 1865.
Bardeleben. Lehrbuch etc. 7. Ausg. II. pag. 807.
Einen gleichen Fall sah ich 1868 in der Volkmann'schen Klinik zu Halle

tem Druck auf den Kopf. Auch kann man die von Hippokrates bereits mit Vorliebe angewendete, von A. Cooper ausgebildete Hebel- oder Schwengelmethode anwenden. A. Cooper legte den Patienten auf die gesunde Seite und liess das Becken durch eine Bandage fixiren. Dann wurde unter dem luxirten Beine hoch oben ein anderer Gurt durchgeführt und an einem Flaschenzuge befestigt, der senkrecht auf das Bein wirkte. Während nun der Oberschenkel langsam in die Höhe gezogen wurde, drängte der Operateur Fuss und Unterschenkel nach abwärts und hebelte auf diese Weise den Schenkelkopf in die Pfanne.

Luxatio subcotyloidea.

§. 55. Der Obturatoria, besonders derjenigen, bei welcher der Kopf sehr tief steht, nahe verwandt ist die Luxation direct nach unten. Bonn [1]) hat wohl zuerst einen solchen Fall genau studirt, Ollivier [2]) einen weiteren hinzugefügt und Malgaigne unter dem Namen der Subcotyloidea mehrere Beobachtungen zusammengestellt. Sie entstand in den genau beschriebenen Fällen durch forcirte Abduction ohne Drehung des Beines. Ollivier's Verletzter hatte einen Stoss an den unteren-inneren Theil des rechten Schenkels erhalten, als derselbe in starker Abduction stand. In einem Falle von Roux [3]) war der Kranke mit dem rechten Unterschenkel in ein 4½ Fuss tiefes Loch getreten, während das linke Bein oben am Rande stehen geblieben war. Zuweilen wurde die Luxation beobachtet, während eine Ischiadica oder eine Obturatoria eingerichtet werden sollte; sie bildete dann die schon oben erwähnte Uebergangsform.

§. 56. Die Symptome sind sehr wechselnd und man kann sich mit Roser des Verdachtes nicht erwehren, dass es sich in dem einen oder anderen Falle um eine Obturatoria gehandelt habe, bei der die Abduction nur in geringem Grade vorhanden war. Einige der beschriebenen Fälle scheinen zu den „unregelmässigen" Luxationen zu gehören (Bigelow). Immerhin ist nicht in Abrede zu stellen, dass der Gelenkkopf direct unter dem Acetabulum stehen bleiben kann, und Leichenexperimente bestätigen dies. Constant war in allen bezüglichen Beobachtungen die Beugung, die indess den Rechten nicht erreichte und durch Beckenneigung corrigirt werden konnte. Das Bein stand in leichter Abduction und war entweder auswärts, seltener einwärts (Ollivier) gerollt. Streckung war vollständig gehindert, die übrigen Bewegungen bald mehr, bald

Fig. 7 (nach Bigelow).

Luxatio subcotyloidea.

[1]) Bonn l. c.
[2]) Ollivier. Nouvelles espèces de luxat. du Fémur. Archive de médecine 1823. T. III. pag. 545.
[3]) Roux Revue médico-chir. T. V. pag. 364.

weniger beschränkt. Am freiesten wurden die Rotationen gefunden. Der Gelenkkopf stand unter dem Acetabulum, bald auf der äusseren, bald der inneren Seite des Sitzbeins, war bald deutlich, bald erst nach ergiebiger Beugung zu entdecken. (Fig. 7.)

§. 57. Autopsien fehlen. Ollivier bezeichnet nach seinen Leichenexperimenten als Standort des Kopfes den Punkt gerade unter der Pfanne. Hier ist wenig Raum zum Einlagern eines Schenkelkopfes und sein Stehenbleiben ist wohl nur der Enge des Kapselrisses und dem Mangel jeder Rotationsbewegung zuzuschreiben, die während des Traumas den Riss nach vorn oder hinten hätte verlängern müssen. Eine der Abduction folgende Innenrotation muss aus der Subcotyloidea die Ischiadica, eine Auswärtsrollung die Obturatoria erzeugen und es erhellt hieraus wohl zur Genüge die Seltenheit der Luxation nach unten. Die Einrichtung gelang meist durch einen Zug nach oben in der Richtung des Gliedes, also in Beugung und Abduction.

Luxatio supracotyloidea.

§. 58. Nicht so selten, als die Subcotyloidea, gleichwohl zu den selteneren Formen zählend, ist die Luxation direct nach oben, die Supracotyloidea. Wir verdanken Richard Blasius[1]) eine sehr eingehende Monographie über diese Verrenkung. Sie entsteht primär durch Hyperextension, starke Adduction und Auswärtsrollung (Blasius), durch forcirte Adduction (Gellé), oder als secundäre Form aus der Iliaca und selbst Ischiadica durch Streckung und Auswärtsrollung (Roser).

§. 59. Die Symptome sind sehr viel constanter als die der vorhergehenden Luxation. Der Schenkel steht in Adduction und Auswärtsrollung und unterscheidet durch die letztere Stellung die Verrenkung besonders von der verwandten Iliaca. Sowohl leichte Beugung als Streckung wird angeführt; vorherrschend ist die Extension. Verkürzung ist immer vorhanden; sie ist theils veritabel und beträgt dann ca. 2 Ctm., theils scheinbar und richtet sich nach dem Grade der Adduction. (Fig. 8a und b.) Der Kopf wird über der Pfanne, nach abwärts von der Spina il. sup. gefunden, wo er bei Bewegungen unter den gespannten Weichtheilen rotirt. Den grossen Trochanter fühlt man hinter dem Gelenkkopfe, mehr oder weniger dem Darmbeinkamme genähert. Die Umgebung des Rollhügels erscheint, je nach seinem Standorte mehr nach aussen oder mehr nach hinten, d. h. nach dem Grade der Auswärtsdrehung, gewölbter oder flacher. Die Hinterbacke ist schlaff, die Gefässfalte steht höher als normal. Rectus femoris, Tensor fasciae lat., Sartorius sind stark gespannt. Die Beweglichkeit des Beines ist fast vollständig aufgehoben, Einwärtsrollung und Abduction sind ganz unmöglich, am ehesten gelingt die Beugung.

---

[1]) Richard Blasius. Ueber Luxat. fem. supracotyloidea traum. et spont. Diss. inaug. Halle, und E. Blasius (d. Vater) in Langenbeck's Archiv. Bd. 16. pag. 207. (28 Fälle.)

§. 60. Die anatomischen Berichte beschreiben den Kopf gerade über der Pfanne, unter oder auf der Spina ant. inf., stehend. In einigen Beobachtungen veralteter Luxationen nahm die neu gebildete Pfanne die Incisura semilunaris zwischen beiden Spinae ein. Ueber den Sitz des Kapselrisses sind die Angaben im Ganzen ungenau. Einige Autopsien erwähnen so ausgedehnte Zerreissungen des oberen Kapselumfanges, dass an eine Erhaltung des Lig. iliofemorale kaum gedacht werden kann; in anderen Befunden lag der Kapselriss offenbar unten und hatte sich um den hinteren Pfannenrand herum bis oben erweitert. Streng genommen gehören derartige Fälle nicht hierher;

Fig. 8a und b (nach Bigelow).

Luxatio supracotyloidea, supraspinosa (Bigelow).

die ersteren sind den „unregelmässigen" Luxationen, die letzteren der Ischiadica zuzuzählen. Uebrigens liegen die Autopsien einiger frischen Luxationen nach oben vor, in welchen deutlich der Kapselriss am oberen Umfange der Kapsel erwähnt wird. Da nun die Stellung des Beines ein Abreissen des Lig. iliofem. nicht vermuthen lasst, so wird man wohl annehmen müssen, dass der Riss nach aussen von dem Ligamente stattfindet, um so mehr als ein Durchbruch der Kapsel an seiner inneren Seite eine Iliopectinea oder Pubica zur Folge haben müsste. Die Muskelverletzungen betrafen hauptsächlich die Rotatoren und die Glutäen, ein weiterer Beweis, dass die Supracotyloidea nicht gar so selten aus einer Luxation nach hinten hervorgeht. In einem Falle (Cadge [1]) war übrigens der Rectus femor. abgerissen, in einem an-

[1]) Cadge. Med. chirurg. Transact. 1855. Vol. 38

deren (Baron [1]) lagen diese Muskeln und der Tens. fasc. lat. hinter dem Trochanter mj. als straffe Stränge.

§. 61. Von den übrigen Schenkelluxationen kommt nur die Lux. pubica bei der Differentialdiagnose in Frage; doch lässt der deutlich erkennbare Standort des Kopfes wohl keinen Zweifel aufkommen. Gegen die Verwechselung mit der Schenkelhalsfractur, der die Supracotyloiden allerdings ähnlich genug sieht, schützt die bei ersterer vorhandene Beweglichkeit des unteren Fragmentes und die Crepitation: zudem fehlt, und das gilt besonders der eingekeilten Schenkelhalsfractur gegenüber, der Vorsprung des Kopfes an dem Darmbeinstachel.

§. 62. Die Prognose ist günstig. Die Einrichtung unterliegt in frischen Fällen keinen Schwierigkeiten; veraltete Luxationen aber zeigen eine relativ gute Brauchbarkeit des Gliedes. Die bei Autopsien aufgefundenen, ziemlich vollständigen Nearthrosen geben hierfür hinreichende Erklärung. Betreffs der Einrichtung wird empfohlen: mässige Beugung und Adduction, Zug oder Stoss nach abwärts, Innenrotation [2]).

Veraltete Luxationen.

§. 63. Der Begriff „veraltet" ist hier wie anderwärts ein sehr unbestimmter, insbesondere ist es unzulässig, nach der Zeit, seit welcher der Schenkel seine abnorme Stellung eingenommen, die Möglichkeit oder Unmöglichkeit der Reposition zu bemessen. Durchsieht man die einschlägige Literatur, so findet man, dass die Einrichtung nach Wochen, nach Monaten, ja selbst nach einem Jahre noch gelungen ist. Hamilton zählt 15 Fälle auf, meist Luxationen nach hinten, die alle nach achtwöchentlichem Bestehen noch reponirt wurden, und A. Cooper [3] berichtet die merkwürdige Geschichte einer Ilaca, die, zuerst erfolglos behandelt, 5 Jahre nach der Verletzung in Folge eines Falles sich von selbst reponirte. Dem gegenüber darf nicht unerwähnt bleiben, dass nicht wenige Versuche auch schon vor 8 Wochen fehlschlugen. Die Entfernung des Kopfes von der Pfanne, seine primäre oder secundäre Stellung, der Grad der Zerreissung während des Traumas, die Entzündung nach demselben, sind ebensoviele Momente, welche bestimmend wirken auf die Befestigung des Kopfes an seinem fehlerhaften Standorte und auf die Schrumpfung der Kapselreste. Man wird daher vor einem jeden verspäteten Repositionsversuche über diese Verhältnisse sich genau zu orientiren haben. Ergibt die Untersuchung in der Narkose, dass der Kopf durch straffe Bandmassen festgehalten wird und ist das Bein zum Gehen tauglich, so unterlässt man am Besten jeden Versuch. Hier gilt das Wort A. Cooper's, dass man von der Einrichtung, selbst wenn sie gelingt, mehr Schaden als Nutzen zu erwarten habe. Handelt es sich dagegen um einen beweglichen Gelenkkopf und ist das Individuum von kräftiger Constitution, so ist die

[1]) Baron. Gazette médic. de Paris. 1838. Nr. 40.

[2]) Als Intrapelvica beschrieb ganz kürzlich (während des Druckes der Lieferung) J. Scriba eine Unterart der Luxat. suprapubica. Vergl. das Nähere im Nachtrage, am Schlusse der Lieferung.

[3]) A. Cooper. Treatise on dislocat. etc. pag. 101.

Reposition jederzeit erlaubt. Nur möchten wir, wie bei den frischen Luxationen, so auch hier, absehen von jenen gewaltsamen Tractionen mit Hülfe der Flaschenzüge und der eigens construirten Apparate mit oder ohne Kraftmesser. Lockere Adhäsionen werden dem Zuge der Hand und den öfters wiederholten Manipulationen wohl immer nachgeben, die gewaltsame Zerreissung der strafferen aber ist nicht ohne Gefahr, und die Geschichte der Einrenkungen kennt nicht wenige Beispiele von Vereiterung des Gelenkes oder selbst tödtlichen Blutungen. Uebrigens hat man in der subcutanen Durchschneidung ein weit milderes und zuverlässigeres Mittel, den Kopf allmälig frei zu machen. Wenn trotzdem noch manche Reposition misslingt, so ist dies wohl auf die Veränderung der Kapsel und der Pfanne zu schieben. So erging es Hamilton [1]), der bei einer 7 Monate alten Iliaca selbst das Lig. iliofem. subcutan durchtrennte und den Kopf zwar lockerte aber nicht reponiren konnte. Das antiseptische Operations- und Verbandverfahren gestattet es heutzutage wohl auch, den luxirten Kopf frei zu legen und die Repositionshindernisse wegzuräumen, wie dies neuerdings von Volkmann [2]) bei einer frischen irreponibeln Iliaca, allerdings ohne Erfolg, versucht worden ist. Versagen alle Mittel, so hat man das luxirte Bein in eine für den Gebrauch möglichst günstige Stellung zu bringen, eventuell die Luxation in eine andere, günstigere überzuführen. Im Nothfalle ist die Resection indicirt.

Complicationen der Verrenkung.

§. 64. Zuweilen erzeugt dieselbe Gewalt, welche die Luxation bedingte, noch andere, bald leichtere, bald schwerere Verletzungen. Wir meinen hier nicht die vielfachen Quetschungen und Zerreissungen der Muskeln und kleinen Gefässe — sie gehören, wie der Kapselriss, zur Luxation und alteriren weder die Symptome noch die Einrichtungsverfahren — es handelt sich vielmehr um die mit der Verrenkung concurrirenden Verletzungen der Art. und Vena femoralis und der grossen Nervenstämme, sowie um die gleichzeitigen Fracturen des Pfannenrandes und des Schenkelhalses. Besonders gefährdet sind die grossen Schenkelgefässe bei der Lux. pubica, sie werden entweder durch die luxirende Gewalt, oder durch ungeschickte, rohe Einrichtungsmanöver zerrissen. Rascher Tod durch Verblutung oder aber Gangrän des Beines sind die Folgen [3]). Die Nerven leisten mehr Widerstand, doch sprechen einzelne Berichte von der Dehnung oder Compression des N. femoralis [4]) durch den nach vorn, des N. ischiadicus durch den nach hinten ausgetretenen Gelenkkopf.

§. 65. Fracturen des Pfannenrandes betreffen mit wenigen Ausnahmen den oberen Abschnitt der Pfanne, wohl aus dem Grunde,

---

[1]) Hamilton l. c. pag. 724.

[2]) H. Ranke, Berlin. Klin. Wochenschrift 1877. Nr. 25.

[3]) So bei dem oben pag. 43 erwähnten Falle von Luxat. pubica, die Zeis mittelst des Paletta'schen Handgriffes (Rotation nach innen bei kräftigem Zuge am gestreckten Gliede) einzurichten versuchte. cf. Zeis, Deutsche Klinik, 1857. Nr. 18.

[4]) Siehe den Fall von Rothe, C. G. (Altenburg). Deutsche Klinik, 1868. Nr. 8. Luxat. fem. nach vorn mit Parese der Unterschenkelstrecker.

weil dieser bei dem Fall auf die Füsse den Hauptanprall des Kopfes auszuhalten hat. Die Luxation erfolgt durch die Lücke des Randes, dessen abgesprengtes Stück an der Kapsel hängen bleibt. Crepitation bei Bewegungen und die ausserordentlich leichte Reposition gegenüber der Schwierigkeit, den Kopf in der Pfanne zu erhalten, leiten auf die Diagnose, die trotzdem meist erst während der Autopsie gestellt wurde. Gegen das Abgleiten des Kopfes wird übrigens empfohlen, das Bein nach erfolgter Reposition in Knie und Hüfte gebeugt zu fixiren, damit sich der Kopf gegen die untere Pfannenperipherie stemme.

§. 66. Ein ziemlich seltenes Vorkommen ist der die Luxation begleitende Schenkelhalsbruch. Es liegt auf der Hand, dass die Luxation demselben stets zeitlich vorangehen muss. Durch Sturz auf die Füsse tritt der Gelenkkopf aus der Pfanne, ein Umfallen auf die verletzte Seite zerbricht den hohlgelagerten Schenkelhals. In einem Falle, den ich 6 Wochen nach dem Trauma sah, war dieser Mechanismus mit Evidenz nachzuweisen. Ein älterer Herr war auf einer Leiter stehend damit beschäftigt gewesen, eine schwere Fahnenstange durch die Dachluke zu schieben, als die Leiter plötzlich abglitt. Er fiel auf die Füsse, dann aber mit der kranken Seite auf die heruntergerutschte Leiter. Der Schenkelkopf stand auf dem Darmbeine, das Bein, damals bereits consolidirt, zeigte noch Symptome der extracapsulären Schenkelhalsfractur. Zur Zeit, als gewaltsame Einrichtungsverfahren im Schwunge waren, entstanden nicht selten Schenkelhalsbrüche während der Einrichtung.

In den Vordergrund treten zunächst die Zeichen der Fractur; die gleichzeitige Luxation wird meist erst diagnosticirt, wenn die Schwellung der umgebenden Weichtheile den Kopf an seiner abnormen Stelle entdecken lässt. Selten dürfte es gelingen, den jeder Handhabe entbehrenden Kopf durch directen Druck der Pfanne entgegenzuführen, wie es bei der entsprechenden Verletzung am Schultergelenke geschehen; man wird wohl die Consolidation der Fractur abwarten müssen und dann versuchen, die Luxation einzurichten. Vor 5 bis 6 Wochen ist dies selten möglich, dann aber wegen der vielfachen Verlöthungen schwierig, oft unausführbar. Tunneclif [1]) machte die Reposition einer mit Fractura colli complicirten Ischiadica am 38. Tage. Sie gelang, aber im gleichen Momente brach der Callus. Bleibt die Luxation uneingerichtet, so hinken die Patienten zwar ein Wenig, doch ist die fehlerhafte Stellung des Beines durch die Fractur des Halses meist so vollständig corrigirt, dass man sich wohl fragen muss, ob es überhaupt der Mühe lohnt, späte Reductionsversuche anzustellen.

§. 67. Zu den complicirten Luxationen gehören in gewissem Sinne auch die Doppelluxationen. Sie erfolgen bald in derselben, bald in verschiedener Richtung. Malgaigne [2]) kennt zwei Fälle, einen von

---

[1]) Tunneclif. Americ. Journ. of med. Sciences. 1868. July.
[2]) Malgaigne l. c. Bd. II. pag. 796.

Singowitz[1] — doppelseitige Obturatoria — und einen von Andreani, welchem der rechte Femur nach aussen, der linke nach innen gewichen war. In der neueren Literatur finden sich noch sieben[2] verzeichnet. Gewöhnlich sind es Erdverschüttungen und dergl., welche den Stamm gewaltsam nach vorn oder rückwärts drängen, oder aber dem Becken eine drehende Bewegung mittheilen. Sehr gut wird dieser letzte Mechanismus durch den Fall Boisnot, eine Doppelluxation nach vorschiedener Richtung, illustrirt. Ein kräftiger Mann wurde von einem herabfallenden Wollebündel umgeworfen, welches von oben her die linke Körperseite traf. Der Kranke knickte gewaltsam nach rechts zusammen. Bei der Untersuchung fand man den linken Femur auf das Os ilium, den rechten auf das Os pubis verrenkt: das Becken war offenbar durch die Wucht des Ballens von links nach rechts auf den Schenkelköpfen gedreht und herübergeschoben worden. Die Einrichtung unterlag in den bekannt gewordenen Fällen keiner Schwierigkeit.

Historisches über Repositionsmethoden.

§ 68. Im Vorstehenden wurde nur diejenigen Repositionsmethode Raum gewährt, welche der Anatomie und Mechanik der verschiedenen Luxationsformen entsprechend als rationelle gelten konnten. Es haben hierbei im Ganzen die Manöver den Vorzug erhalten, welche als erstes Act die Beugung erzielten. Ihr Schwerpunkt liegt in der Erschlaffung der anverletzten Kapseltheile, insbesondere des Ligament. ischiofemorale. Während die Methoden, welche das Bein in Streckung einzurichten versuchten, das Knöpfchen des Kopfschenkels, wie Busch sich treffend ausdrückt, in die Länge zu bringen versuchten, öffnet es die Beugung durch Entspannung seiner beiden Ligamente.

Ohne in ihrem eigentlichen Effect genauer bekannt zu sein, wurde die Beugung schon in den ältesten Zeiten geübt, trat aber neben der gleichzeitig angewendeten Streckung allmälig in den Hintergrund. Hippokrates sagt an einer Stelle: »Bei einigen wird der Oberschenkel ohne irgend eine Verrenkung, nur allein durch die Extension mit den Händen und eine geringe Bewegung eingerichtet. Oftmals macht der Knöchel, wenn man den Schenkel auf das Becken beugt, eine Drehbewegung und tritt zurück«. In schwierigen Fällen wandte übrigens Hippokrates seine Extensions- und Contraextensionsapparate, mehr Folter- als Heilapparate, vergleichbar, in Streckung oder unter der durch die Luxation gegebenen Stellung an, vielleicht nur deshalb, weil man es nicht verstand, am rechtwinklig gebeugten Gliede einen Apparat anzubringen. Sein Verfahren hat sich, nur unwesentlich abgeändert, bis in den Anfang unseres Jahrhunderts im Gebrauch erhalten. Nur sehr

---

[1]) Singowitz (Danzig). Froriep's Notizen. 1836. Nr. 1044. (Angeführt als doppelseit. Luxatio styloidea.)

[2]) Jung. Prag. Vierteljs. Schrift. 1846. Bd. 4. pag. 108. (Rechts Ischiad., links Iliaca.)

Boisnot, J. M. Americ. Journ. of med. Sc. 1867. Octob. (Rechts Pubica, links Iliaca.)

Jos. Fischer (Innsbruck). Wiener med. Wochenschrift. 1868. Nr. 36. (R. Iliaca, l. Ischiadica.)

Steiner, M. Württemb. Correspond.-Bl. d. Aerzte. 1870. Nr. 16. (Beiderseit. Obturatoria.)

Pollard. Bartholom. Hosp. Rep. VIII. 1872. (R. Obturatoria, l. Iliaca.)

Kunschert u. Bardeleben. Lehrb. d. Chir. etc. 7. Ausg. 1874. II. Bd. S. 798.

Crawford. Americ. Journ. of med. Sc. 1876. Oct. (R. Iliaca, l. Ischiadica.)

vereinzelt erhoben sich vom Ende des 17. Jahrhunderts an Stimmen, welche der Einrichtung in Beugestellung das Wort redeten. In England waren es Richard Wiseman 1676[1]), Richard Boulton, 1713[2]), Daniel Turner, 1742[3]) Thomas Anderson, 1772[4]), die für die Flexionsmethode eintraten.

In Frankreich schrieb Pouteau, 1783[5]), über die Einrichtung der Luxation nach hinten. „Wir finden 1) dass während der Ausführung von Extension und Contraextension der Oberschenkel bis zum rechten Winkel gebeugt werden muss; 2) dass wir den Oberschenkel, sobald die Extension desselben genügend erscheint, von innen nach aussen zu rotiren haben; 3) dass bei dieser Lage der Triceps und die Glutäalmuskeln, welche der Extension den Hauptwiderstand entgegensetzen, möglichst erschlafft und so dem Patienten überflüssige Schmerzen erspart werden; 4) dass die Beugung des Oberschenkels während der Extension den Kopf in die günstigste Lage zur Rückkehr in die Gelenkpfanne bringt; 5) dass dann schwache Extension zur Einrichtung genügt, weil alle Muskeln des Oberschenkels durch diese Lage (die Beugung) erschlafft werden.“ Im Grunde sind hier schon alle wesentlichen Punkte der heutzutage gebräuchlichen Methoden erwähnt und erörtert.

Auf ähnliche Erwägungen gestützt, bildete Desprez 1835[6]) seine Methode für die Luxation nach hinten aus. Sein Einrichtungsverfahren — Flexion des Oberschenkels, Rotation nach aussen, schliesslich Streckung und Rotation nach innen — fand unter dem Namen des Desprez'schen Verfahrens vielen Anklang.

In Deutschland hatten schon früher Kluge, Rust, Wattmann, die Beugung des Schenkels als erstes Act bei der Einrenkung der Hüfte und Ischiadicaluxationen.

Kluge[7]) liess für eine Abduction zur Entspannung der Glutäen und eine Einwärtsdrehung zur Abhebelung des Schenkelkopfes vom Darmbeine folgen, und, welcher durch einen kleinen Ruck der Kopf in die Pfanne glitt. Rust[8]) legte um den luxirten Schenkel oben ein Handtuch, liess ihn durch einen Gehilfen nach aussen ziehen, beugte dann, zog nach oben und adducirte. Nach Wattmann[9]) wird bei nach hinten luxirte Schenkel in seiner Richtung nach innen bei Knie und Knöcheln gefasst und langsam gerade nach vorwärts aufgehoben, bis er mit dem Stamme einen rechten Winkel bildet. Nun soll er sich von selbst so stark nach aussen drehen, dass die nach innen gewendeten Zehen nach vorn und auswärts zu stehen kommen. Sobald sich diese Selbstrotation, welcher durch zu festes Halten nicht entgegengearbeitet werden darf, vollzogen hat, lässt der Gehilfe das Bein ruhig nieder. Die Einrichtung ist gelungen, sobald die Beine in gleicher Lage parallel neben einander liegen. Auch Gleiches empfiehlt Beugung und Adduction, dann Abduction bis über den vorderen Darmbeinstachel, Auswärtsrollung und Streckung. Später traten Roser, O. Weber, Busch für die Einrichtung in Beugestellung in die Schranken und bewiesen ihre Vortheile durch Leichenexperimente. Fischer (Köln) empfahl selbst die spitzwinklige Beugung.

---

[1]) Richard Wiseman. Sergeant-Chirurgeon to King Charles II. Eight chirurg. Treatises. London. 1676. Book VII. Chap. VIII.

[2]) Richard Boulton. A System of rational and pract. Surgery. London. 1713. pag. 346.

[3]) Daniel Turner. The Art of Surgery. London. 1742. Vol. II. pag. 339.

[4]) Anderson. Medical Commentaries. Edinburgh. 1776. Vol. II. pag. 261.

[5]) Pouteau. Oeuvres posthumes. Paris. 1783. Tome II. pag. 226.

[6]) Desprez. Bullet. de la Soc. anat. 1835. pag. 4. 1836. pag. 45 u. 169.

[7]) Sick, R. J. De luxat. femor. Diss. inaug. Berolin. 1825. Bei Rust Bd. 11. pag. 470.

[8]) Rust. Handbuch d. Chir. Bd. 11. pag. 471.

[9]) Wattmann. Ueber Verrenkung im Hüftgelenke und ihre Einrichtung. Wien 1826.

In Amerika[1]) waren es Physik, 1811, und Nathan Smith der Vater, 1815, welche die Flexionsmethode zuerst übten. Seitdem ist sie dort unter dem Namen »Manipulation«, im Gegensatze zu den mit Apparaten ausgeführten Extensionsmanövern, vielfach in Gebrauch. In neuester Zeit hat Bigelow dieselbe an der Hand der Anatomie genau studirt und befürwortet. Als »amerikanische Methode« kam das längst bekannte Verfahren wieder nach Europa und hat hier, besonders in England, Aufsehen erregt, wo man die Stimmen der oben erwähnten Landsleute längst vergessen und sich ganz den Extensionsmethoden zugewandt hatte, die Sir Astley Cooper mit seiner ganzen gewichtigen Autorität vertrat.

Der directe Zug nach oben am gebeugten Knie wird Hannibal Parea zugeschrieben. In sehr ähnlicher Weise wirkt die Methode von Collin. Er legt seinen Patienten mit dem Bauche auf ein gepolstertes, 4½ Fuss über dem Boden schwebendes, schmales Brett. Arme und Beine hängen zu beiden Seiten herab. Der nahezu in einem rechten Winkel nach abwärts hängende Schenkel übt einen Zug nach unten in der Axe des Gliedes. Bei frischen Luxationen genügt die Eigenschwere des Beines, um den Kopf zu reponiren, bei veralteten war eine Belastung von ca. 50 Pfd. nöthig. Die Streckstellung des Kniegelenks muss bei der Collin'schen Methode die Reposition entschieden erschweren.

Etwas zweifelhaften Werth besitzen die sog. »Schaukelmethoden«. Der im Knie gebeugte, oder in der Bauchlage des Patienten herabhängende Schenkel wird leicht und spielend hin und her geschaukelt und schlupft dabei zuweilen in die Pfanne. Paul v. Aegina und Albucasis sollen bereits durch leichte Drehungen Luxationen reponirt haben. Als Methode erscheinen die Schaukelbewegungen bei Colombat. Er liess den Verletzten, ähnlich wie Collin, auf einem Tische oder einer Bank liegen; der luxirte Schenkel hing schwebend, auf den gesunden stützte sich der Patient, um für die nun folgenden Manöver das Becken zu fixiren. Der Wundarzt erhob dann mit einer Hand den Fuss an seinem Rücken und beugte den Unterschenkel. Nun wurde an dieser Handhabe der Oberschenkel von rechts nach links, oder von hinten nach vorn geschwungen und dann plötzlich entweder von rechts nach links, oder von links nach rechts im Kreise herumgeführt. Es kann nicht in Abrede gestellt werden, dass bei solchen schaukelnden Bewegungen ein nahe dem Pfannenrande stehender Kopf zuweilen in die Pfanne zurückschlüpft, dem Zufalle bleibt dabei freilich Vieles überlassen. Immerhin hat die Methode vor den nun folgenden Extensionsmethoden die Ungefährlichkeit voraus.

Vom mechanisch-anatomischen Standpunkte aus vollständig zu verwerfen sind die Einrichtungsmethoden, welche durch Zug am gestreckten Beine, oder in der Richtung der Luxationsstellung wirken. Sie spannen die Kapselreste, verengen den Kapselriss und schaffen ein neues Hinderniss der Reposition. Während Hippokrates den gewaltsamen Zug und Gegenzug nur für die schwierigen Fälle aufsparte, haben spätere Autoren, wie Wilhelm von Saliceto, Ambr. Paré, J. L. Petit u. A. den Zug in Streckstellung des Gliedes als alleiniges Verfahren mit unwesentlichen Abänderungen empfohlen. Seine Anwendung bis in die neueste Zeit hinein verdankt es hauptsächlich der Stimme eines Ast. Cooper. Eine genaue, mit Abbildungen versehene Beschreibung der älteren Extensionsverfahren findet man in dem Werke von Aug. Leop. Richter (siehe Literatur). Hier sei nur als Beispiel das Verfahren A. Cooper's bei der Einrichtung der Luxation nach hinten[2]) erwähnt. »Man entzieht dem Kranken 12—20 Unzen Blut, und wenn er ein starker Mann ist, auch wohl noch mehr; dann setzt man ihn in ein warmes Bad, dessen Temperatur man von 100° (Fahrenh.) all-

[1]) F. H. Hamilton hb. cit. pag. 676.
[2]) A. Cooper. Vorlesungen, deutsch von Schütte. II. Bd. pag. 223.

mälig bis auf 110° erhöht, bis er sich ohnmächtig fühlt. Während er sich im warmen Bade befindet, gibt man ihm alle 10 Minuten einen Gran Tartar. stibiat., bis er einige Uebelkeit fühlt; dann nimmt man ihn aus dem warmen Bade, schlägt ihn in wollene Decken ein und bringt ihn zwischen zwei starke, etwa 10 Fuss von einander entfernte Pfosten, in denen zwei Haken befestigt sind, oder man lässt Ringe am Boden befestigen und den Patienten dazwischen legen. Gewöhnlich lasse ich ihn auf einer, mit einer dicken Decke belegten, Tafel auf den Rücken legen, ziehe einen starken Gurt zwischen den Schamtheilen und dem Oberschenkel durch und befestige denselben an einem der Haken. Dann wird eine feuchte leinene Binde gerade über dem Knie fest um den Schenkel angelegt und über dieser ein lederner Gurt, von dem zwei Riemen mit Ringen im rechten Winkel abgehen, festgeschnallt. Das Knie muss etwas gebogen sein, doch nicht ganz im rechten Winkel und der Schenkel mit dem gesunden ein wenig über dem Knie gekreuzt werden. Der Flaschenzug wird sodann am andern Haken und an den Riemen über dem Knie befestigt. Ist der Patient auf diese Weise gelagert, so zieht der Wundarzt den Flaschenzug gelinde an, und wenn er sieht, dass jeder Theil des Verbandes gespannt ist und der Patient anfängt über Schmerz zu klagen, so wartet er ein Wenig, um die Muskeln zu ermüden; dann zieht er wieder, und wenn der Patient grosse Schmerzen hat, halt er abermals inne, bis die Muskeln nachgeben. So fährt er allmälig fort, bis er findet, dass sich der Kopf des Knochens dem Acetabulum genähert hat. Ist er bis an den Rand der Pfanne gekommen, so übergibt der Wundarzt die Leitung des Flaschenzuges einem Assistenten, lässt diesen denselben Grad von Extension beibehalten und rotirt vorsichtig und ohne Gewalt, um die Muskeln nicht zum Widerstande anzuregen, das Knie und den Fuss und während dieses Actes gleitet der Knochen an seine Stelle.«

Cap. VI.

Die Verletzungen des Hüftgelenks.

§. 69. Wir fassen unter diesem Sammelnamen alle Traumen mit Ausnahme der Luxationen zusammen.

Distorsionen des Hüftgelenks sind selten; die freie Beweglichkeit des Gelenkes erklärt dies zur Genüge.

Contusionen betreffen vorwiegend die knöchernen Theile und resultiren aus denselben Anlässen — Fall auf die Füsse, Fall, Stoss auf den Trochanter mj. — welche unter anderen Umständen eine Fractur der Pfanne oder des Schenkelhalses verursachen.

Die Symptome solcher Traumen sind, ausser einem plötzlich auftretenden Schmerz und einer mehr oder weniger hervortretenden Functionsstörung, wenig charakteristisch. Nicht selten fehlen auch jene Zeichen, oder verschwinden sehr bald, so dass erst eine später sich entwickelnde, schleichende Coxitis auf die vorausgegangene Verletzung hinweist. In der Geschichte der Coxitis werden, insbesondere bei jugendlichen Individuen, Distorsionen und Contusionen unter den Gelegenheitsursachen genannt.

§. 70. Von den Wunden des Hüftgelenks interessiren uns hauptsächlich die Schusswunden. In der älteren kriegschirurgischen

Literatur findet sich wenig oder gar nichts über diese Verletzungen. Man erkannte sie entweder nicht als solche, oder rechnete sie zu den absolut tödtlichen Verwundungen und enthob sich damit der Mühe, ihre Diagnostik zu entwickeln und ihre Behandlung auszubilden. Die neuere Kriegschirurgie war wenigstens darüber einig, dass eine conservirende Behandlung wenig Aussicht auf Erfolg habe und Otis[1], der bekannte Statistiker des amerikanischen Krieges, sagt sogar, es gebe kaum einen Fall von Heilung einer Schussfractur des Hüftgelenks durch exspectative Behandlung, der nicht Zweifel an der Diagnose zulasse. Auf der anderen Seite hatte die Resection sehr unbefriedigende, die Exarticulation, bis auf wenige Fälle, schlechte Resultate aufzuweisen.

In neuester Zeit hat B. v. Langenbeck[2]) das Material der letzten grossen Kriege gesammelt und kritisch bearbeitet. Ihm verdanken wir die erste ausführliche und genaue Symptomatologie und bestimmt formulirte Grundsätze der Behandlung.

Wenn wir die Gegend des Hüftgelenks mit einem gleichschenkligen Dreiecke bezeichnen, dessen Basis durch den grossen Trochanter geht, dessen Schenkel sich im spitzen Winkel an der Spina ant. sup. schneiden, so dringen alle Geschosse, welche senkrecht auf diese Fläche auftreffen, in das Hüftgelenk. Am directesten wird das Gelenk getroffen, wenn das Projectil ungefähr 4 Ctm. unterhalb der Spina ant. sup. eindringt. Man darf dann mit ziemlicher Sicherheit annehmen, dass die Kugel den Schenkelkopf durchbohrt oder zerschmettert hat. Eine im Winkel anschlagende Kugel erreicht das Hüftgelenk in der ganzen vorderen Region des Oberschenkels, von der Symphyse bis zum Trochanter. Liegt die Ein- oder Ausschussöffnung vor oder hinter dem grossen Rollhügel, so ist der Schenkelhals verletzt und die Kapsel an ihrer Insertion getroffen. Da die Kapsel weit am Halse herab reicht und denselben nur lose umgibt, so unterliegt es keinem Zweifel, dass bei der angegebenen Schussrichtung auch reine Kapselwunden vorkommen können. Schussfracturen des Trochanter dringen zuweilen mit Fissuren in den Schenkelhals, oder die Kugel durchschlagt in der Frontalebene den grossen Rollhügel und penetrirt in das Gelenk. Auch von der Glutealgegend her ist das Hüftgelenk zugängig, doch muss das Projectil in sehr spitzem Winkel die Hinterbacke treffen. Ausserordentlich schwierig zu beurtheilen sind die Fälle, in welchen die Kugel in das Becken gedrungen ist und von hinten her die Pfanne verletzt. Hierbei concurriren fast immer Verwundungen der Blase oder des Mastdarms.

Bei dem innigen Contacte des Schenkelkopfes mit der Pfanne erscheint es von vorne herein unglaublich, dass eine in das Acetabulum gedrungene Kugel den Schenkelkopf nicht zugleich verletze. Gleichwohl berichtet v. Langenbeck einen Fall, in welchem nur ein Stück des Pfannenrandes abgeschlagen war. Die Kugel war in der Schenkel-

[1]) Otis. Report on excisions of the head of the femur for gunshot injury. Circular Nr. 2. 1869. 4. pag. 122.

[2]) B. v. Langenbeck. Ueber die Schussverletzungen des Hüftgelenks. Archiv f. klin. Chirurgie. Bd. 16. pag. 263. 1874. Wir entnehmen das Folgende wesentlich der Darstellung v. Langenbeck's.

beuge eingetreten, hatte den Kopf umgangen, die Pfanne perforirt und war nach Verletzung der Harnblase am Tuber ischii ausgetreten. Der später resecirte Gelenkkopf wurde durchaus intact gefunden.

Interessant, übrigens weniger auffallend, ist eine Beobachtung von Becher [1]). Die Kugel war vorn und innen durch die Schenkelbeuge eingetreten, hatte, ohne den Pfannenrand zu verletzen, eine flache Rinne im Schenkelkopfe erzeugt und war dann plattgedrückt zwischen Kopf und Pfanne liegen geblieben. Hier war offenbar das Geschoss matt aufgetroffen, hatte den Limbus cartilag. zerstört und konnte sich, den Kopf streifend, den Weg in das Fettgewebe bahnen, welches den Boden der Pfanne ausfüllt. Solche Befunde sind selbstverständlich ausserordentlich selten; häufiger wurde beobachtet, dass die Kugel im Schenkelkopfe stecken blieb.

§. 71. Ist durch die Schussverletzung der Gelenkkopf vollständig zerschmettert oder der Hals getrennt, so treten die gleichen Symptome auf, welche wir weiter unten bei der Fractura colli femoris ausführlich zu besprechen haben, vor Allem Verkürzung, Auswärtsrollung, totale Unfähigkeit, das Bein zu gebrauchen. Hat das Geschoss dagegen den Kopf oder den Hals durchbohrt, ein Fall, der nur bei den heutigen Projectilen kleinen Calibers möglich ist, oder aber handelt es sich um einen Knochenstreifschuss, so kann der Verletzte noch sehr wohl stehen und gehen, und nur eine leichte Beugung und Auswärtsdrehung in der Hüfte verrathen die Verletzung des Gelenks.

An die Streifschüsse schliessen sich die reinen Kapselschüsse an, die nicht selten, wegen ihrer anfangs wenig hervortretenden Symptome, für Weichtheilschüsse gehalten werden und erst später durch jauchige oder eiterige Gelenkentzündung ihren wahren Charakter erkennen lassen. Das mehrfach angeführte Ausfliessen von Synovia aus der Wunde ist durchaus kein constantes Symptom und setzt immer einen kurzen, direct ins Gelenk führenden Schusscanal voraus. Ist es aber auch vorhanden, so bleibt gleichwohl eine Täuschung nicht ausgeschlossen, da die Eröffnung der Bursa trochanterica das gleiche Secret austreten lässt. Entscheidend für die Gelenkverletzung ist dagegen die Anschwellung der Gelenkkapsel. Sie tritt am deutlichsten in der Gegend der Schenkelbeuge hervor, wo die Kapsel am oberflächlichsten liegt und die sie bedeckenden Muskeln Unterbrechungen zeigen, d. h. im Bereiche der grossen Schenkelgefässe. Diese werden durch das mehr und mehr anschwellende Gelenk oft so stark emporgehoben, dass die Schenkelarterie unmittelbar unter der Haut zu pulsiren scheint (v. Langenbeck). Sind grössere Gelenkgefässe verletzt worden, so erzeugt das in die Kapsel ergossene Blut schon bald nach der Verwundung die gleiche Anschwellung; im Uebrigen tritt sie erst im Stadium der Entzündung auf.

In den ersten Tagen nach der Verwundung ist der Schmerz im Gelenke ein sehr trügerisches Zeichen. Bald ist er in solchem Grade

[1]) Becher b. Langenbeck, l. c. pag. 274.

vorhanden und strahlt nach dem Schenkel aus, dass man an die Verletzung eines grösseren Nervenstammes denken könnte, bald fehlt er vollständig, und die Verwundeten bewegen und gebrauchen das Bein wie ein gesundes. Dies letztere wurde vorwiegend bei reinen Kapselschüssen beobachtet, bevor die Gelenkentzündung begonnen hatte. Aber auch bei den Schussfracturen des Schenkelkopfes können die Schmerzen fehlen, wie v. Langenbeck an 7 Beispielen aus dem deutsch-französischen Kriege beweist. Er erachtet es überhaupt für unzulässig, aus der Abwesenheit der Schmerzen und dem Fehlen der Functionsstörung anzunehmen, dass das Gelenk unverletzt sei.

§. 72. Unter genauer Berücksichtigung der Schussrichtung wird man aus den angeführten Symptomen in vielen Fällen die Diagnose eines Hüftgelenkschusses mit Sicherheit stellen können. Die Sonde oder der zufühlende Finger berichten über den Sitz und die Ausdehnung der Verwundung. Daneben gibt es aber auch eine grosse Anzahl von Fällen, in welchen unmittelbar nach der Verletzung ein Erkennen schwer oder unmöglich ist, und erst die beginnende Entzündung auf den richtigen Weg führt. Hierher gehören die Schusscontusionen des Hüftgelenks, manche Fälle von Kapselwunden, in welchen die Gelenkkapsel an unzugänglicher Stelle getroffen wurde, Lochschüsse des Schenkelkopfes und -Halses, Absprengungen des Pfannenrandes. In solchem Zweifel wird es gerathen sein, die Wunde als eine Gelenkwunde aufzufassen und zu behandeln; man kommt dann nicht in Gefahr, von einer spät auftretenden Entzündung unangenehm überrascht zu werden.

§. 73. Der Verlauf der Hüftgelenkschüsse ist bis heute noch ein recht unbefriedigender gewesen. Eine nicht unbeträchtliche Anzahl der Verwundeten erlag rasch der septischen Infection, die ja gerade bei Gelenktraumen um so eher einzutreten pflegt, je ausgiebiger die Knochenverletzung statt hatte. Uebersteht der Verwundete diese Gefahr, so treten, meist zwischen dem 7ten und 15ten Tage, zu der Anschwellung der Kapsel die übrigen Zeichen der traumatischen Coxitis: hohes Fieber, heftige Schmerzen und eine mit dem Gelenkerguss wachsende Beugestellung, in der Regel verbunden mit Abduction und Auswärtsrollung. Selten bleibt der Eiter in der Kapsel eingeschlossen. Wird ihm kein künstlicher Weg nach aussen geschafft, so folgt er dem Schusscanale in das umgebende Gewebe oder durchbricht die Kapsel. Eiterige Infiltration an der Vorderseite des Schenkels den grossen Gefässen folgend, Senkungen in die Bursa trochanterica, oder zwischen die Muskeln bis zur Diaphyse des Femur, sind die unausbleiblichen Folgen. Eine Wendung zum Bessern kann jetzt noch eintreten, wenn durch tiefe Einschnitte dem Eiter Auswege gebahnt und nekrotische Knochenstücke entfernt werden. Die Eiterung versiecht dann allmälig und die Fistelgänge schliessen sich. Darüber vergehen allerdings Monate und das endliche Resultat ist ein ankylotisches Gelenk, dessen gute oder schlechte Stellung von der Behandlung abhängt. Es sind im Ganzen Wenige, welchen solcher Ausgang beschieden, die Meisten sterben unter den Erscheinungen der Pyämie oder gehen nach monatelangem Siechthum erschöpft zu Grunde.

Das ist in grossen Umrissen das Bild, wie es sich seither in der übergrossen Mehrzahl der conservativ behandelten Fälle darbot und wie es Jedem noch vor Augen steht, der in Kriegslazarethen thätig war. Es soll damit durchaus nicht in Abrede gestellt werden, dass der Verlauf ein besserer sein kann. v. Langenbeck erwähnt mehrere Fälle, in welchen die Gelenkentzündung erst nach Wochen auftrat, und man wird mit ihm übereinstimmen, dass hier jede Entzündung hätte vermieden werden können, wenn die Gelenkverletzung frühzeitig erkannt und als solche behandelt worden wäre.

§. 74. Die Schussverletzungen des Hüftgelenks sind unter allen Gelenkschüssen die gefährlichsten. Abgesehen von der Nähe des Beckens und seiner Binnenorgane, liegt eine grosse Gefahr in der Unzugänglichkeit der Kapsel und in ihrer Bedeckung durch zahlreiche, dicke Muskelschichten. Jauche und Eiter finden nur langsam einen Ausweg durch den Schusscanal, sie stagniren in der Kapsel und deren nächster Umgebung, und frühzeitiger als anderwärts kommt es zu septischer Infection. Unter 39 Verwundeten des deutsch-französischen Krieges, bei welchen die Todesursache angegeben war, fand v. Langenbeck 34 an Septicämie oder Pyämie Gestorbene. Die Gefahr wächst mit der Ausdehnung der Knochenverletzung. Von 13 Hüftgelenkschüssen, welche entweder nur die Kapsel getroffen hatten, oder bei welchen eine bedeutendere Knochenverletzung nicht nachzuweisen war, hatten nur 4 = 30.8 % einen tödtlichen Ausgang; von 75 Verwundeten dagegen, bei denen der Knochen in höherem Grade gesplittert war, starben 57 = 76 %. Dass übrigens die Hüftgelenkschüsse nicht absolut hoffnungslose Verwundungen sind, wie man früher wohl annahm, beweist die v. Langenbeck aufgestellte Statistik. Von 88 conservativ behandelten Schussverletzten wurden 25 geheilt, das sind 28.4 %; die Resection beziehungsweise Extraction des Schenkelkopfes rettete 4 von 31 = 12.9 %.

§. 75. Es steht heute fest, dass eine gewisse Kategorie von Hüftgelenkschüssen entschieden die conservirende Behandlung gestattet, sogar fordert. Hierher gehören vor Allen die reinen Kapselschüsse; aber auch solche, bei welchen die Knochenverletzung nur unerheblich, jedenfalls die Continuität des Knochens nicht aufgehoben ist. Wurde nach genauer Abwägung aller Momente die Diagnose auf Gelenkverletzung gestellt oder auch nur wahrscheinlich gemacht, so ist sofort für Immobilisirung des Gelenkes und ruhige Lagerung Sorge zu tragen. Dieser Forderung muss schon bei dem Transporte des Verwundeten vom Schlachtfelde genügt werden, ganz besonders aber während seiner Dislocirung in entfernt liegende Reservelazarethe. Gypsverbände eignen sich hierfür sehr wenig. Sie nehmen bei dem Anlegen viel Zeit und Personal in Anspruch und schaffen, selbst wenn sie vorzüglich angelegt wurden, gleichwohl keine vollständige Immobilisation; zudem brechen sie nicht selten am Beckengurt, werden durch abfliessendes Wundsecret weich und entziehen die Wunde trotz der Fenster einer genauen Controle. Sehr viel geeigneter sind die Bonnet'sche Drahthose und die flachen Blechschienen, welche eigens mit Beckenansatz zu versehen sind. Im Nothfalle genügt jede lange

Holzschiene, um das ganze verletzte Bein unbeweglich mit dem Stamme zu verbinden. Hat eine primäre Desinfection des Schusscanales stattfinden können und ist die Wunde antiseptisch verbunden worden, so wird man den Verletzten am Besten direct in das Reservelazareth verbringen, in welchem er bis zu seiner eventuellen Genesung bleiben kann. Man wolle nicht einwenden, der tagelange Transport bringe Schaden und beeinflusse in schlimmster Weise den späteren Verlauf. Wir wissen von der antiseptischen Behandlung complicirter Fracturen her, dass eine mässige Bewegung der Fragmente der aseptischen Wunde nichts schadet. Nicht auf mechanische Weise reizt die Bewegung, sondern indem sie die verschiedenen Abschnitte des Schusscanales fortwährend verschiebt und hierdurch den Eintritt atmosphärischer Luft zulässt, den Austritt der Wundsecrete aber verhindert. Ist die Wunde antiseptisch verwahrt, so fällt dieser hauptsächliche Nachtheil des Transportes weg und der Verletzte entgeht dem traurigen Loose, von Lazareth zu Lazareth evacuirt zu werden. An dem Orte dauernder Behandlung tritt zur Immobilisirung die Distraction des Gelenks mittelst Heftpflasteransa [2]). Sie wird auf dem früher schon erwähnten Hamilton'schen Heberahmen mit Extensionsvorrichtung von Volkmann, oder auf einer getheilten Matratze vorgenommen, welche die Hüftgegend frei lässt. Durch Volkmann's schleifendes Fussbrett oder durch seitlich angebrachte Sandsäcke kann der Rotation nach aussen erfolgreich entgegen gewirkt werden. Zeigt sich Schwellung am Gelenke und lassen die heftigen Fiebererscheinungen und Schmerzen eine eiterige oder gar jauchige Coxitis vermuthen, so säumme man nicht, das Gelenk zu incidiren oder selbst die Resection vorzunehmen. Für den blosen Einschnitt in die Kapsel ist die vordere Gelenkgegend wohl die geeignetste Stelle. Tief gehende Eitersenkungen werden drainirt, gelöste Knochensplitter durch die Schusswunde oder auf dem kürzesten Wege entfernt. In die späteren Stadien der Heilung fallen Nekrosenoperationen und die orthopädische Behandlung von Beugungs- und Rotationsstellungen mittelst der Gewichtsextension.

Wir kommen zu den Fällen, in welchen von vorn herein eine Conservativbehandlung unstatthaft erscheint. Es sind dies alle Verwundungen der Hüfte mit ausgiebiger Splitterung des Kopfes und Halses, sowie mit Perforation der Pfanne. Die primäre Resection ist hier sehr häufig nichts Anderes, als eine Extraction vollends gelöster Knochensplitter, oder des Schenkelkopfes selbst, welcher, vollständig getrennt, der Nekrose anheimfallen würde. Man ist dabei oft versucht, den Schusscanal nur zu erweitern und so auf das Gelenk vorzudringen. Im Allgemeinen ist dies zu widerrathen, denn nur die typischen Resectionsschnitte, der über den Trochanter maj. ziehende Langenbeck'sche, wie auch der von Lücke und Schede empfohlene vordere Längsschnitt, legen das Gelenk unter möglichster Schonung der Muskeln blos, ein Moment, welches für die spätere Gebrauchsfähigkeit des Beines schwer in die Wagschale fällt. Die Schussöffnungen, besonders die nach hinten liegenden, sind in jedem Falle zur Drainirung der Wunde vortheilhaft zu gebrauchen.

[1]) Siehe unten bei „Fracturen der Diaphyse des Oberschenkels". §. 104.
[2]) Siehe unten bei „Fracturen der Diaphyse des Oberschenkels". §. 102.

Die Exarticulation der Hüfte wegen Schussverletzung hat bisher so absolut traurige Resultate aufzuweisen gehabt, dass man sich nur schwer entschliessen kann, sie noch unter den kriegschirurgischen Operationen aufzuführen. Gleichwohl gibt es Fälle, in welchen sie primär und unter sicheren Maassregeln für die Blutstillung ausgeführt, lebensrettend sein kann. Gegenüber den negativen Erfolgen aus den letzten grossen Kriegen führt v. Langenbeck zwei geheilte primäre Exarticulationen aus dem schleswig'schen Kriege 1848 an, betont aber, dass nur in den ersten 24 Stunden operirt werden dürfe. Septisch fiebernde Kranke, oder solche, die durch wochenlange Eiterung geschwächt sind, vertragen den Blutverlust nicht. Die Operation ist indicirt in Fällen, in welchen die Knochenzerschmetterung den Trochanter nach abwärts überschreitet, oder ausgedehnte Weichtheilverletzungen vorliegen.

Cap. VII.

Resection des Hüftgelenks.

§. 76. Für die Resection im Hüftgelenke hatte Charles White (Manchester) bereits im Jahre 1769 einen nach aussen vom Trochanter mj. gelegenen Längsschnitt empfohlen, die Operation selbst aber nicht ausgeführt. Als Antony White 1821 die erste Resectio coxae machte, bahnte er sich durch einen oberhalb des Trochanter herziehenden Bogenschnitt den Weg zum Gelenke, eine Methode, die später Velpeau empfahl, und die daher auch wohl nach ihm benannt wird. Jäger, Roux, Textor, Percy bildeten dreieckige und viereckige Lappen, Sédillot einen runden mit unterer Basis.

Alle diese Schnittführungen übertrifft der v. Langenbeck'sche Längsschnitt auf der Mitte des Trochanter. Er erhält alle Insertionen der über das Gelenk hinwegziehenden Muskeln, er gestattet eine sehr bequeme Zugänglichkeit zum Gelenke, er ist relativ unblutig.

Zu seiner Ausführung wird der Verletzte auf die gesunde Seite gelegt, das kranke Bein in der Hüfte bis zum rechten Winkel gebeugt. Man führt über die Mitte des Trochanter einen Längsschnitt, der in die Axe des Femur fällt und in seiner Verlängerung die Spina post. sup. treffen würde. Der Schnitt soll 8—10 Ctm. lang sein, dicht unter dem Trochanter beginnen und mit ⅔ seiner Länge in die Glutäen fallen. Am Trochanter dringt man mit dem starken Langenbeck-schen Resectionsmesser sofort bis auf den Knochen, die Glutäen werden schichtweise, parallel ihrer Fasern getrennt. Auf der Kapsel angekommen, spaltet man dieselbe ebenfalls mit einem Längsschnitte vom Pfannenrande bis zum Schenkelhalse. Zwei quere, seitliche Einkerbungen, die den Knorpelring mit durchsetzen, erweitern den Schlitz zu einem klaffenden Loche. Nun greift man mit dem Finger oder einem Doppelhaken in die Wunde, und indem man bald den inneren, bald den äusseren Muskelwundrand in die Höhe hebt, löst man die Insertionen am Trochanter. Der Assistent rotirt hierbei den Femur

[illegible] dann nach innen. Das Ligament. teres, welches [illegible] meist intact gefunden wird, muss nun mit [illegible] Messer getrennt werden, welches man bei stark [illegible] nach innen rotirtem Schenkel von hinten und aussen [illegible] innen in die Pfanne schiebt. Liegt der Schenkelkopf [illegible] in der Pfanne, so kann man ihn nun ganz oder in [illegible] mit der Resectionszange hervorholen; hängt er noch am [illegible] wird er entweder in situ mit der Stichsäge abgetrennt oder [illegible] ihn durch Rotation nach innen und Adduction und sägt ihn [illegible] der Ketten- oder Bogensäge ab.

Ueber die Erhaltung des Trochanter mj. sind die Stimmen getheilt. In England und Amerika wird meistens unter dem grossen Rollhügel abgesägt und Sayre (New-York) stellt dies geradezu als Princip auf, da der zurückgelassene Trochanter wie ein Pfropf die Wunde verstopfe. In Deutschland hat im Gegentheil v. Langenbeck empfohlen, den Trochanter zu erhalten, wenn er erhalten werden könne; die Function des Gelenkes werde jedenfalls eine bessere. Was die Verlegung der Wunde und die Retention des Eiters betrifft, so sprechen Mortalitätsstatistiken von Leisrink, Richard Good und Otis allerdings zu Gunsten der Absägung unter dem Trochanter; seit Einführung der Lister'schen Wundbehandlung und seitdem man nach der Resection das Bein mit Gewichten extendirt, hat indess diese Gefahr entschieden abgenommen. In Bezug auf die spätere Function des resecirten Gelenkes hat R. Volkmann neuerdings hervorgehoben, dass die unter dem Trochanter resecirten Hüftgelenke weit seltener ankylosirten. Uebrigens hat sich die Discussion seither fast ausschliesslich um die Resection nach Caries coxae bewegt: für die Resection nach Verletzungen erwarten wir erst die endgültige Beantwortung der Frage, wenn man über ein grösseres Beobachtungsmaterial verfügt.

In besonderen Fällen, wenn z. B. nur der Kopf in einem von vorn nach hinten ziehenden Schusscanale zersplittert oder nekrotisch gefunden wird, kann es zweckmässig sein, das Gelenk von vorn zu eröffnen und durch die hintere Schusswunde zu drainiren. Der Rosersche vordere Querschnitt, welcher an der äusseren Seite des Nervus cruralis beginnt und gerade in der Axe des Schenkelhalses verläuft, gibt zwar den genügenden Raum, durchtrennt aber den Rectus fem., den Sartorius, den Tensor fasciae lat. und den Iliacus. Schonender ist der vordere Längsschnitt an der Aussenseite des Nerv. cruralis, wie ihn Lücke und Schede vorschlagen. Man beginnt den Schnitt etwas unterhalb der Spina ant. sup. oss. ilei und etwa einen Finger breit nach innen von derselben und führt ihn von hier gerade nach abwärts. Nun legt man den innern Rand der Mm. sartorius und rect. femor. blos und gelangt dann, in die Tiefe dringend, auf den äusseren Rand des Iliopsoas. Indem man das Bein flectirt, abducirt und nach aussen rotirt, gelingt es, den Rect. fem. und Sartorius mit Haken nach aussen, den Iliopsoas nach innen zu ziehen, und die Gelenkkapsel liegt frei (M. Schede[1]).

[1]) M. Schede. Verhandl. d. deutsch. Gesellsch. f. Chirurgie. VI. Congress. 1877. pag. 23.

Die Nachbehandlung der Resectio coxae ist eine der schwierigsten. Den beiden Anforderungen, absoluter Ruhe des Gelenkes neben freier Zugänglichkeit zu demselben, ist nur schwer gleichzeitig gerecht zu werden. Die meisten Anhänger hat wohl gegenwärtig mit Recht die permanente Gewichtsextension. Sie zieht den Trochanter aus der Wundhöhle heraus, sie immobilisirt das Gelenk bis zu einem gewissen Grade und lässt es doch frei für jede Verbandmethode. Wenn irgend thunlich, wird man nach Lister verbinden und hat dann noch den grossen Vortheil, dass für den Abfluss der Wundsecrete keine besonderen Vorrichtungen im Bette getroffen werden müssen. Freilich ist der Verbandwechsel in den ersten Wochen etwas umständlich und erfordert gute Assistenz. Sind Hände genug zur Verfügung, so wird der Kranke schwebend gehalten und das operirte Bein zugleich extendirt. Volkmann lässt unter den Rücken ein kleines Bänkchen schieben und König wälzt den Kranken vorsichtig auf die gesunde Seite und stützt ihn auf den Trochanter, während Körper und Extremitäten schwebend gehalten werden.

Ist der antiseptische Occlusivverband nicht durchzuführen und tritt an seine Stelle offene Wundbehandlung oder Carbolirrigation, so lagert man den Kranken auf eine getheilte Matratze, deren mittlere Stücke in der Höhe der Resectionswunde einen handbreiten Spalt lassen. Auf der gesunden Seite wird dieser durch ein bis zur Mittellinie des Stammes reichendes Kissen ausgefüllt, auf der kranken dient er zur Aufnahme einer flachen Porzellanschale, in welche Wundsecret und Irrigationsflüssigkeit einfliessen. Eine Kautschukunterlage, die in den Spalt eingedrückt wird, schützt die Matratze vor Beschmutzung.

Die Anlegung des gefensterten Gypsverbandes mit Beckenring beschränkt sich auf die Fälle, in welchen der Patient sehr unruhig liegt. Dann thut man aber gut, die Gewichtsextension mit dem Gypsverbande zu combiniren, indem man den Verband über die Heftpflasteransa anlegt; zugleich empfiehlt es sich, das gesunde Bein bis zum Knie mit einzugypsen (Volkmann).

Schwer darniederliegende Kranke mit Decubitus müssen auf Luft- oder Wasserkissen gelagert werden, die für die Resectionswunde einen Ausschnitt besitzen; für die Defäcation ist auch hier der Hamilton-Volkmann'sche Heberahmen äusserst zweckmässig.

Während der Heilung hat man sorgfältig auf die Stellung des Beines zu achten. Einer Rotation nach aussen oder innen wirkt schon das schleifende Fussbrett entgegen, sie würde auch sofort in die Augen fallen; nicht so die Adduction, welche durch Erhebung des Beckens auf der kranken Seite maskirt werden kann. Sie entsteht besonders leicht in Gypsverbänden, oder wenn die Extension nicht kräftig genug dem Zuge der Muskeln nach oben und hinten entgegenwirkte. Kommt aber die Heilung in adducirter Stellung zu Stande, so tritt zu der veritabelen Verkürzung natürlich noch die scheinbare durch Beckenhebung und der Gang wird sehr behindert. Es ist daher dringend zu rathen, dass man das resecirte Bein von vorn herein etwas abducire, eventuell diese Abduction durch einen an der gesunden Beckenseite angebrachten Gegenzug permanent erhalte. Die Heilung kann dann in Abduction zu Stande kommen, und das Bein durch Beckensenkung beim Gehen verlängert werden (Volkmann).

Nach geheilter Wunde lässt man den Kranken noch eine Zeitlang an Krücken oder besser in einem sog. Tutor, einem Stützapparate gehen, welcher vom Fusse bis zum Sitzknorren reicht und auf zwei seitlichen Schienen einen Sitzring trägt.

Cap. VIII.

Exarticulation im Hüftgelenke.

§. 77. Die Exarticulation in der Hüfte, von Morand (1697—1773) als ausführbar hingestellt, war lange Zeit der Gegenstand lebhafter Discussion und das Thema von Dissertationen und Preisaufgaben. Am Lebenden wurde sie in den 70er Jahren des 18. Jahrhunderts von Kerr und Henry Thomson zuerst ausgeführt. Im Anfange des 19. Jahrhunderts war es besonders Larrey (der Aeltere), welcher sie häufiger anwendete. Die Operation galt immer als eine der lebensgefährlichsten und vor Allem war bei Schussverletzungen ihre Mortalität eine enorme.

Wir besitzen eine sehr gediegene statistische Arbeit über die Hüftexarticulation von August Lüning[1]), welche die früheren Zusammenstellungen von Günther[2]), Völckner[3]), v. Langenbeck[4]) wesentlich ergänzt. Die Gesammtmortalität der Exarticulatio femoris ist hiernach eine sehr grosse, 70%, berechnet aus 486 Fällen; sie hat sich in der neuesten Zeit nur um Weniges vermindert. Die ungünstigste Prognose ergeben die Operationen wegen Schussverletzungen, 88%, aus 239 Fällen berechnet. Wie bei anderen Absetzungen der Glieder, so ist auch hier der höchste Procentsatz, 95%, bei der Intermediäroperation zu finden; 93% liefert noch die primäre, 58% nur die spate, secundäre Exarticulation. Nicht viel besser sind die Ergebnisse bei Exarticulationen nach sonstigen Traumen, 71% von 55 Fällen. Dagegen liefern die Operationen bei pathologischen Zuständen entschieden günstigere Resultate, 42% † bei 153 Fällen.

Ueber die Ursachen der Lebensgefährlichkeit der Exarticulatio femoris gab man sich bis vor nicht langer Zeit entschieden falschen Vorstellungen hin und gerade hieran lag es wohl, dass zweckmässige Verbesserungen nicht gefunden wurden. Der Nerveneinfluss, der „Shock of the operation", wurde vorwiegend beschuldigt, dann die plötzliche Alteration im Blutkreislaufe bei dem Verluste von 1/5 des ganzen Körpers. Man sah hierin Gründe genug zur Erklärung des tödtlichen Ausganges innerhalb 48 Stunden; an den Blutverlust dachte man erst

---

[1]) Aug. Lüning. Ueber die Blutung b. d. Exarticul. femoris und deren Vermeidung. Zürich. 1877.

[2]) Günther, G. B. Lehre v. d. blutigen Operationen etc. 1859. II. Abth. pag. 181.

[3]) Völckner. Diss. inaug. Hall. cit. bei Volkmann. Ueber 3 Fälle von Exarticulat. d. Oberschenkels. Deutsche Klinik. 1868. Nr. 42 u. 43.

[4]) B. v. Langenbeck. Ueber die Schussfracturen d. Gelenke und ihre Behandlung. Berlin 1868. pag. 14.

in dritter Reihe. Gerade den Blutverlust aber stellte v. Langenbeck in den Vordergrund und R. Volkmann liess schon durch Völckner statistisch nachweisen, dass die innerhalb der drei ersten Tage Gestorbenen fast sämmtlich an Anämie zu Grunde gegangen seien. Aug. Lüning fand an der Hand von 239 genau beschriebenen Fällen, dass 5 % oder $^1/_{20}$ aller lethalen Fälle schon während der Operation starben; 12 $^1/_2$ % oder $^1/_8$ bis zum Ablauf der ersten Stunde; 26 % oder $^1/_4$ innerhalb der ersten 5 Stunden; 46 %, fast die Hälfte, innerhalb der ersten 24 Stunden; 57 % innerhalb der ersten 2, 70 % innerhalb der ersten 5 Tage. Es endeten 138 Fälle vor Ablauf der ersten 48 Stunden tödtlich, und Lüning hält sich zu dem Schlusse berechtigt, dass die grosse Mehrzahl aller im Hüftgelenke Exarticulirten, bei welchen der Tod innerhalb der ersten 5 Tage eintrat, oder fast 70 % aller ungünstigen Fälle, an Verblutung gestorben ist.

Die Vorschläge zur Beherrschung der Blutung sind mannigfaltig. Lister, Erichsen, Pancoast, Syme u. A. bedienten sich mit Erfolg der Aortencompression, der digitalen und instrumentellen. Sind die Bauchdecken schlaff, die Gedärme entleert, so ist es ein Leichtes, die Aorta abdominalis mit den dicht aneinander gedrängten Fingerspitzen gegen die Wirbelsäule zu drücken. Bei einer Exarticulatio femoris, die Gustav Simon wegen Osteosarkom ausführte, habe ich auf diese Weise die Aorta so sicher absperren können, dass der Knabe kaum 200 Ccm Blut verlor. Lister und Esmarch haben eigene Aortencompressorien angegeben; sie werden angelegt, nachdem der Darmtractus möglichst entleert worden ist. Pancoast empfiehlt, den chloroformirten Kranken unmittelbar vorher auf die rechte Seite zu legen, damit die Gedärme aus der linken Bauchhöhle herausfallen.

Man hat auch empfohlen, die Art. femoralis oder Arterie und Vene vor der Operation unter dem Ligam. Poupart. zu unterbinden. Geschieht dies, um nachträglich den früher fast ausschliesslich geübten Lappenschnitt auszuführen, so leistet die prophylactische Ligatur kaum mehr, als die Digitalcompression eines kundigen Assistenten und bringt noch die Gefahr einer Nachblutung aus der Ligaturstelle mit sich. Verbindet man freilich diesen Ligaturschnitt sofort mit dem Weichtheilschnitte, wie bei der Ovalairschnittführung, so ist das Verfahren durchaus praktisch und empfehlenswerth.

Larrey legte um Arterie und Vene eine Ligatur, die über einer Heftpflasterrolle geknotet und später wieder gelöst wurde. Diese temporäre Unterbindung ist auch neuerdings wieder empfohlen worden.

Zum Zwecke der Blutersparung setzten Vetch (1807), R. Volkmann, Pitha, Gustav Simon u. A. den Femur erst mittelst eines Cirkelschnittes ab, unterbanden die Hauptgefässe und lösten dann erst den Knochenstumpf aus der Pfanne; und Verneuil[1]) und Edm. Rose[2]) durchtrennten, schichtweise vordringend, die Weichtheile und unterbanden die Gefässe vor oder unmittelbar nach der Durchschneidung.

---

[1]) Verneuil Bullet de l'académie de méd. 1877 Nr. 44. pag. 1132
[2]) Aug. Lüning l. c.

Die Einwickelung des Beines mittelst Esmarch's elastischer Binde leistet gute Dienste in jedem Falle, in welchem keine Verjauchung der Weichtheile vorliegt und man nicht riskirt, septische Stoffe in gesunde Abschnitte zu verdrängen. Sie erspart dem Kranken immerhin eine nicht unbedeutende Blutmenge, die mit dem abgesetzten Gliede verloren gehen würde. Lässt man die Aorta comprimiren, oder wird die prophylactische Ligatur der Femoralis ausgeführt, so kann die elastische Binde entfernt werden; bei dem Verneuil-Rose'schen Verfahren lässt man sie liegen. Der constringirende Esmarch'sche Gummischlauch kann nur dann seine Anwendung finden, wenn man vor der Exarticulation circulär amputirt, muss aber von einem Assistenten mit den Händen oder mit Bindenzügeln fixirt werden, damit er nicht während des Muskelschnittes abgleitet.

Wenn bei irgend einer Gliedabsetzung, so sollte man hier nur unter dem Schutze der Antiseptik operiren. Sind wir heutzutage der Blutstillung sicher, so ist es für den guten Erfolg der Operation von nicht geringerem Belange, dass die colossale Weichtheilwunde wo möglich prima intentione heilt. Wir werden die Beschreibung der antiseptischen Methode, wie sie sich für die Absetzungen der Gliedmassen ausgebildet hat, bei der Amputatio femoris geben.

Methoden der Exarticulatio femoris.

1. Der Lappenschnitt.

a) Der einfache Lappenschnitt.

Historisches Interesse hat ein an der Rückseite gebildeter Lappen. Man empfahl ihn ganz im Anfange, als noch über die Zulässigkeit der Operation discutirt wurde, weil man stets die Ligatur der Femoralis vorausschicken zu müssen glaubte, dann aber ein vorderer Lappen der Gangrän verfallen würde. Im Nothfalle, wenn es an Hautbedeckung fehlt, kann er übrigens recht gute Dienste leisten, wie Fälle beweisen, die R. Volkmann [1]) und B. v. Langenbeck [2]) mit Glück operirt haben.

Sehr häufig und bis in die neueste Zeit fast ausschliesslich, wählte man einen vorderen-inneren Muskellappen. Plantade, der ihn zuerst vorgeschlagen, sowie C. M. Langenbeck und Velpeau bildeten ihn von aussen nach innen; Manec, Baudens, Vidal, B. v. Langenbeck, Linhart u. A. zogen es vor, den Lappen mittelst Durchstechung von innen nach aussen auszuschneiden. Diese „Transfixion" hat den grossen Vortheil, dass man die Operation ausserordentlich schnell, bei einiger Uebung in 1 Minute, vollenden kann und rasch zur Unterbindung der Gefässe kommt.

Operirt man nach Baudens, so wird der Kranke mit dem Becken auf den Rand des Operationstisches gelegt und das verletzte Bein im Hüftgelenke schwach gebeugt. Man fasst mit der linken Hand sämmtliche Weichtheile der vorderen-inneren Schenkelfläche und hebt sie

---

[1]) R. Volkmann. Deutsche Klinik. 1868. Nr. 42 u. 43.
[2]) B. v. Langenbeck. Berl. klin. Wochenschrift. 1874. Nr. 46.

empor. Jetzt sticht man dicht vor und über dem grossen Trochanter ein langes, vorn zweischneidiges Messer in der Richtung des Schenkelhalses ein, führt es dicht über dem Hüftgelenke, dessen Kapsel getroffen werden soll, hinweg gegen den Sitzknorren und sticht vor demselben und unter dem emporgehaltenen Scrotum durch die Haut der inneren Schenkelseite [1]) Nun schneidet man in langen, sägenden Zügen auf dem Knochen nach abwärts, bis ein der Dicke des Oberschenkels entsprechender Lappen gebildet ist, wendet die Schneide dann senkrecht nach vorn und trennt in raschem Zuge die Weichtheile quer ab. Ein Assistent, welcher schon, während das Messer nach abwärts rückte, mit beiden Händen die Femoralis in der Wunde comprimirte, schlägt nun den Lappen nach oben zurück und schafft Raum für den folgenden Operationsact. Der Schenkel wird abducirt und stark nach abwärts gedrückt, während der Operateur mit dem gleichen langen Messer Kapsel und Knorpelring von innen nach aussen quer durchtrennt und sogleich an dem herausspringenden Kopfe das Ligam. teres abschneidet. Die Vollendung der Operation kann entweder so geschehen, dass man sofort hinter dem luxirten Schenkelkopfe die Weichtheile abtrennt und einen hinteren kleineren Lappen in, oder etwas unterhalb der Gesässfalte ausschneidet, oder indem man sich vorher durch einen halben Cirkelschnitt diesen hinteren Lappen vorzeichnet. Das letztere Verfahren verlangt etwas mehr Zeit, liefert aber einen glatteren Schnittrand. Es folgt die Unterbindung der Gefässe, der Arterien und Venen, deren im vorderen Lappen liegende Hauptstämme der Assistent bereits mit Schieberpincetten gesichert hat. Der Lappen muss sich wie ein Deckel auf die grosse Wundfläche legen und wird unter Einschaltung einiger Drainröhren mit carbolisirter Seide genäht.

b) Der doppelte Lappenschnitt

Die Bildung eines vorderen und hinteren, oder eines inneren und äusseren Muskellappens hat bei den früheren mangelhaften Blutstillungsmethoden wenig Anhänger gefunden. Erst neuerdings hat Edm. Rose [2]) ein Verfahren angegeben, welches den Doppellappen mit möglichster Blutersparniss ausführen lässt. Eine Unterbindung oder Compression der Femoralis findet nicht Statt; auch die Aorta wird nicht comprimirt. Mit einem kleinen Scalpell trennt Rose zunächst schichtweise einen vorderen-inneren Lappen ab, der an seinem freien Rande nur aus Haut besteht, nach oben an Dicke zunimmt. Alle grösseren Arterien und Venen, besonders die Arteria und Vena femor., werden wie bei einer Continuitätsligatur blosgelegt, doppelt unterbunden und dann erst durchschnitten, kleinere Gefässe nach der Durchtrennung sofort ligirt. Nachdem der Lappen so bis zu ansehnlicher Dicke vorgeschritten, wird der Kranke auf die Tischkante gezogen und in derselben Weise ein hinterer-äusserer, bei Weitem grösserer Lappen gebildet.

[1]) Am rechten Schenkel kann man auch den Stich von der inneren Seite aus führen (Baudens, Vidal).

[2]) Edm. Rose b. Aug. Lüning l. c. Ziemlich das gleiche Verfahren hat 1864 schon Verneuil (siehe oben) angewendet und es dann auch auf alle Exarticulationen und Amputationen ausgedehnt.

Nun werden beide Lappen zurückgeschlagen und die tiefen Muskelschichten in der Art durchschnitten, dass, vom inneren Vereinigungswinkel beider Lappen aus, jeder Muskel einzeln von dem Operateur unten, von dem Assistenten oben gefasst und dann erst durchtrennt wird. Jedes spritzende Gefäss kann sofort ligirt werden. Die allmälig von vorn blosgelegte Kapsel wird hier eröffnet und der Femur exarticulirt. Nach der Absetzung kann sofort die Wunde geschlossen werden.

2. Der Ovalairschnitt.

Larrey verband den Ovalairschnitt mit der Continuitätsligatur der Vasa femoralia, ein Verfahren, welches in neuerer Zeit auch von Roser, Pitha und König empfohlen wird. Der Operateur steht auf der inneren Schenkelseite und umschneidet die Weichtheile unterhalb des grossen Rollhügels durch einen Schnitt, der im unteren Winkel der Ligaturwunde beginnt, das Bein von innen nach aussen umkreist und wieder an seinem Ausgangspunkte endet. Die Muskeln werden zunächst an der inneren Schenkelseite vollständig durchschnitten, dann eröffnet man das Gelenk von vorn, luxirt den Kopf, durchtrennt das Ligam. teres und schneidet zuletzt, hart am Knochen hergehend, die Muskeln der äusseren Seite durch. Die Wunde wird an der vorderen Schenkelseite lineär vereinigt.

3 Der Cirkelschnitt.

Man hat die circuläre Absetzung des Femur mit nachträglicher Exarticulation auf zweifache Weise ausgeführt. Man bildete zwei Hautlappen, meist einen vorderen-äusseren und einen hinteren-inneren, präparirte sie zurück und durchschnitt dicht unter dem Gelenke die Muskulatur mittelst des Cirkelschnittes. Nach Unterbindung der Gefässe wurde der Knochen aus den Muskeln herausgeschält und exarticulirt (R. Volkmann).

Das andere Verfahren (Vetch, Pitha, R. Volkmann, Gust. Simon u. A.) ist ganz besonders seit Einführung der Esmarch'schen Blutabsperrung in Aufnahme gekommen. Nach Anlegung des constringirenden Schlauches wird der Oberschenkel an der Grenze zwischen oberem und mittlerem Drittel durch einen zweizeitigen Cirkelschnitt bis auf den Knochen durchtrennt und dieser dann, um eine Handhabe zu gewinnen, etwas weiter unten abgesägt. Nun unterbindet man und löst den Schlauch. Zur Exarticulation des Knochenstumpfes führt man den schon von Jäger empfohlenen Längsschnitt, welcher aussen über dem Trochanter maj. beginnt und alle Weichtheile des Amputationsstumpfes bis zum Knochen spaltet. Von diesem Schnitte aus, dessen Ränder mit scharfen Haken auseinander gezogen werden, schält man den Femur mit oder ohne Periost aus den Weichtheilen und dem Gelenke heraus. Cirkelschnitt und Längsschnitt werden durch Nähte geschlossen, in die Gelenkhöhle wird ein Drainrohr eingelegt.

Cap. IX.

Fractur des Schenkelhalses.

§. 78. Der Bruch des Schenkelhalses ist eine Verletzung des späteren Mannes- und des Greisenalters; die Mehrzahl der Fracturen fällt in die Zeit nach den Fünfzigen. Es hängt dies mit der senilen Veränderung des Knochens zusammen, auf dessen Architektur wir etwas näher eingehen müssen. In der Jugend und dem kräftigen Mannesalter entspricht der Schenkelhals, trotz seiner Winkelstellung zum Schafte (im Mittel 130° Langer) den Anforderungen, welche die Schwere des Stammes und die vielfachen Stösse beim Springen, Fallen, Ausgleiten an seine Tragfähigkeit stellen. Die platte Form, die Kantenstellung des Halses erhöhen nach mechanischen Gesetzen seine Widerstandskraft; in gleichem Sinne wirkt die Verdickung der Rinde an der concaven Seite, dem Adams'schen Schenkelbogen. Hierzu tritt als wichtigstes Moment die Architektur der Spongiosa. Sie zeigt ein sehr mannigfaltiges Baugefüge, dessen Zweckmässigkeit uns Herm. Meyer, Culmann und Jul. Wolff kennen gelehrt haben. Wir wissen nunmehr, dass die ganze Corticalis der Diaphyse nichts Anderes ist als die Summe dichtgedrängter Bündel von Knochenbälkchen, welche sich in der Höhe der Linea intertrochanterica nach der Markhöhle hin abblättern und in geschwungenen, vielfach sich kreuzenden Bogen die Rindenschicht des Halses und Kopfes tragen. Der Mathematiker Culmann, dem Fournierschnitte des Oberschenkels zufällig zu Gesicht kamen, erkannte in diesen Bogen sofort die Linien, in welchen in der graphischen Statik die Zug- und Druckkräfte wirken. Ein von ihm nach Form und Belastung des menschlichen Femur construirter Krahn zeigte in der That das gleiche Bild sich kreuzender Linien (Jul. Wolff). Einzelne dieser zarten Knochenbälkchen, besonders solche, welche von der hinteren Schaftwand herkommen, vereinigen sich strahlenförmig zu einer stärkeren Leiste, welche sich nach der hinteren-oberen Seite des Schenkelhalses wendet und hier mit der Rindenschicht verschmilzt. Diese Knochenplatte, das Septum Bigelow's, der Schenkelsporn Merkel's, dient offenbar als Strebepfeiler für die dünn gewebte hintere Schenkelhalswand und erhöht ihre Widerstandsfähigkeit gegen brechende Gewalten.

Im Alter erleiden diese architektonischen Verhältnisse merkliche Veränderungen. Zunächst nähert sich der Schenkelbogen mehr und mehr dem rechten Winkel, um ihn in einzelnen Fällen vollständig zu erreichen, eine Thatsache, die individuellen Verschiedenheiten unterworfen ist, im Ganzen aber bei Weibern häufiger zutrifft als bei Männern. Die Corticalis verliert an Dicke, wird zuweilen papierdünn angetroffen; der Schenkelsporn und die übrige Spongiosa verfallen der senilen Resorption; eine ganze Anzahl stützender und ziehender Knochenbälkchen schwindet; grosstropfiges, gelbes Markfett erfüllt die weit gewordenen Räume. Dass die Resistenzfähigkeit des Knochens durch all' dieses erheblich vermindert, zuweilen auf ein Minimum reducirt wird, liegt auf der Hand.

§ 79. Die Gewalten nun, welche zur Trennung führen, sind bald indirecte, bald directe. Fall auf die Füsse oder die Kniee bei gestrecktem Hüftgelenke, Fall oder Schlag auf die vordere oder hintere Seite des Trochanter sind als solche experimentell bestätigt (Rodet, Streubel, Heppner, Riedinger, Linhart). Die Fallhöhe ist meist eine geringe. A. Cooper berichtete, in London sei eine der häufigsten Ursachen das plötzliche Abgleiten vom Trottoir auf die Fahrstrasse. Andernmals genügt das Verfehlen einer Treppenstufe, das Heruntertreten von einer Thürschwelle, um die Fractur zu erzeugen. Neben diesen Veranlassungen, von welchen die einen durch Stoss und Gegenstoss den Schenkelbogen zu verkleinern streben, die andern, Fall auf die Hinterbacke, Hufschlag gegen den Trochanter, den Schenkelhals in seinem kürzesten Querdurchmesser treffen, gibt es offenbar noch andere, bei welchen der Bruch entsteht vor oder während des Fallens und das Niederstürzen die Folge der Fractur ist. Schon bei A. Cooper finden sich Beispiele. Eine ältere Frau will sich rasch nach Jemanden umdrehen, bleibt mit dem Fusse an einer Unebenheit des Bodens hängen und bricht während der Rückwärtsdrehung den Schenkelhals. Dasselbe begegnete einer 83jähr. Greisin, die im Zimmer herumgehend das Gleichgewicht zu verlieren glaubte und eine heftige Anstrengung machte, sich auf den Beinen zu erhalten. Malgaigne, welcher solche Fälle durch den plötzlichen Muskelzug erklärt, sah einen Greis, der, nahe dem Fallen auf die Seite, den Stamm stark nach der andern Seite geneigt hatte, um das Gleichgewicht herzustellen. Er hatte während dieser Bewegung einen heftigen Schmerz empfunden und war dann zu Boden gestürzt. Der Schenkelhals war offenbar während der heftigen Adductionsbewegung gebrochen. In jüngster Zeit haben Linhart und Riedinger diese Fracturen für Rissbrüche erklärt, entstanden durch plötzliche und übermässige Spannung des Ligam. iliofemor. An der Leiche konnte Linhart sie erzeugen, wenn er in Adductionsstellung der Hüfte den Stamm mit Gewalt nach hinten über fallen liess. Zwei Beobachtungen am Lebenden von Riedinger und Stetter scheinen diese Ansicht zu bestätigen. In beiden waren die Patienten ausgeglitten, hatten sich durch starkes Rückwärtsbeugen aufrecht zu erhalten gesucht und waren dann auf die gesunde Seite gefallen.

§. 80. Die Bruchlinie der Fractura colli verläuft entweder schräg oder quer und liegt bald in unmittelbarer Nähe des Kopfes, bald in der Linea intertrochanterica, bald zwischen diesen Punkten. Man hat hiernach intra- und extracapsuläre Fracturen unterschieden und denselben die gemischten angereiht. Schon Cloquet focht diese von A. Cooper, Dupuytren u. A. besonders cultivirte Bezeichnung als incorrect an, und wie wenig die Kapselinsertion das klinische Bild beeinflusst, das beweist die schwierige Erkenntniss der beiden Varietäten, deren Symptome, trotz aller schulgerechten Differentialdiagnose, in vielen Fällen nicht auseinander gehalten werden konnten. Nachdem G. K. Smith nun auch nachgewiesen, welchen Schwankungen der Kapselansatz bei verschiedenen Individuen unterliegt, fehlt vollends die anatomische Basis. Die einzigen hervorragenden Unterschiede beider

Unterarten liegen in der Einkeilung und der Consolidation der Fragmente. Fracturen in unmittelbarer Nähe des Kopfes sind nur ausnahmsweise verkeilt und heilen so selten durch knöchernen Callus, dass fast jedes derartige Präparat die schärfste Kritik bestehen musste und Berühmtheit erlangt hat; Fracturen in der Mitte und am unteren Ende des Halses sind mit wenigen Ausnahmen eingekeilt und consolidiren fast immer. Bigelow schlug daher vor, die Bezeichnung intra- und extracapsular fallen zu lassen und nichteingekeilte Brüche des dünneren Theiles des Halses und eingekeilte Brüche seiner Basis zu unterscheiden. Wir sprechen von Fracturen des anatomischen und des chirurgischen Halses und bringen damit die Bezeichnung in Congruenz mit der am Oberarm.

Fracturen des anatomischen Halses (intracapsuläre).

§. 81. Sie sind häufiger als die des chirurgischen, zumal im Greisenalter und bei Frauen. Malgaigne fand unter 103 aus verschiedenen

Fig 9a (nach Heppner).

Geheilte Fractura colli anatomici femoris

Fig 9b (nach Heppner)

Dasselbe Präparat im Längsschnitt.

Sammlungen zusammengestellten Präparaten von Schenkelhalsfracturen 61 „intracapsuläre". Das Verhältniss stellt sich demnach ungefähr wie 3 : 2.

Die Fractur ist eine quere und verläuft wenige Mm. vom Kopfe entfernt, da wo der Hals am dünnsten ist. (Fig. 9 a u. b.) Die Bruchenden sind gewöhnlich kurzzahnig und verschieben sich in der Weise, dass das untere Fragment das obere im Emporsteigen nach innen wälzt, oder auf demselben reitet. Ein Eindringen der Corticalis des unteren

Bruchstückes in die Spongiosa des oberen gehört zu den Seltenheiten. Malgaigne, Heppner, Bigelow beschreiben derartige Präparate. (Fig. 10) Es scheint, dass hier zuweilen eine unvollständige Fractur vorliegt, wie Colles, Wilkinson, King und neuerdings König beobachtet haben.

Fig. 10 (nach Bigelow)

Fractura colli anatom. femoris mit Einkeilung

§. 82. Ist keine Dislocation vorhanden, sei es, dass eine incomplete Fractur, sei es, dass eine Einkeilung vorliegt, so besteht nur localer Schmerz und eine gewisse Behinderung im Gebrauche des Beines. Solche Fälle werden nicht selten für eine Contusion der Hüfte gehalten, zumal wenn Fall oder Stoss auf den Trochanter vorausging.

In der Regel sind die Bruchenden verschoben, das Bein ist verkürzt und nach aussen gerollt. Dies sind die charakteristischen Zeichen, vor welchen die anderen mehr oder weniger zurücktreten. Wir wollen sie näher betrachten. Die Verkürzung ist bedingt durch das Aufsteigen der Trochanterpartie des Halses. Der grosse Rollhügel nähert sich dem Darmbeinkamme, wird indessen am weiteren Hinaufrücken durch die Kapsel und den kleinen Trochanter gehindert, der sich gegen das obere Bruchende anstemmt. Diese Längeneinbusse ist sehr verschieden und wechselt zwischen 1 und 3 Ctm.; zuweilen tritt sie erst nach einigen Tagen auf, oder nimmt zu. Malgaigne behandelte einen Greis, der auf den Trochanter gefallen war. Er diagnosticirte, da das Bein die normale Länge hatte, eine Contusion, liess den Kranken aber doch 3 Wochen liegen; als dieser aufstand, zeigte sich eine Verkürzung von über 2 Ctm. Man kann sich das nur durch eine Lösung der verzahnten oder verkeilten Bruchenden erklären.

Die Auswärtsrollung des Beines, die von einer leichten Neigung des Fusses bis zum vollständigen Aufliegen seines äusseren Randes beobachtet wird, ist hauptsächlich auf die Eigenschwere des Fusses zurückzuführen. Schon normal neigt sich im Liegen die Fussspitze nach aussen, der Hebel des Fusses findet aber an dem in entgegengesetzter Richtung wirkenden Schenkelhalse eine Hemmung. Ist der Hals gebrochen, so fällt dies Hinderniss weg. Aus dem gleichen Grunde treten die Auswärtsroller jetzt mehr in Action: der knöcherne Widerstand ist beseitigt und die schwachen Einwärtsroller — Glutaeus medius und minimus — vermögen jenen nicht allein das Gleichgewicht zu halten. Zuweilen allerdings ist lediglich die Richtung und Art des Bruches für die Auswärtsrollung verantwortlich zu machen. Erfolgt nämlich der Stoss auf den Schenkelhals von vorn her, so bricht zunächst die hintere Wand, die vordere biegt sich oder knickt ein:

zugleich wird der Trochanter nach rückwärts gestossen und das Bein folglich nach aussen gedreht. Die Fractur zeigt einen nach vorn vorspringenden Winkel, hinten sind die Bruchenden verkeilt. (Fall Wilkinson King[1])

Die Auswärtsrollung ist indessen nicht constant. In einzelnen Fällen fand man das Bein gerade umgekehrt nach innen rotirt. Gewöhnlich konnte dann eine secundäre Bewegung nachgewiesen werden, die entweder der Kranke selbst, oder Hülfeleistende ausgeführt hatten, um mit dem kranken Beine auf dem gesunden einen bequemen Ruhepunkt zu finden. Die Innenrotation kann in solchen Fällen natürlich wieder mit der ursprünglichen Stellung vertauscht werden. Nur wenn die Form der Fractur, Einbruch der vorderen, Einknicken der hinteren Wand, eine primäre Innenrotation erzeugte, ist dies unmöglich, es sei denn, man löse gewaltsam die Verkeilung.

Entstand die Fractur nicht durch Fall auf die Hüfte, so wird man vergeblich nach einer Schwellung suchen. Der Bluterguss ist in der Regel unbedeutend und liegt in der Kapsel eingeschlossen. Auch die Verschiebung des grossen Rollhügels entzieht sich nicht selten der Beobachtung. Dagegen ist constant der locale Schmerz und die Behinderung gewisser Bewegungen, welche einen knöchernen Widerstand finden. A. Cooper gibt an, die Flexion sei schwieriger und schmerzhafter als die Extension, ganz besonders, wenn das Bein in adducirter Stellung gebeugt werde. Am Präparate wies Malgaigne nach, dass dies durch Anstossen des unteren Fragmentes gegen den Pfannenrand bedingt sei. In adducirter Stellung findet die Beugung dies Hinderniss früher; die gleiche Hemmung besteht für die Adduction allein.

Die Function des Gliedes ist vollkommen aufgehoben. Der Kranke schleift es durch Erheben der Hüfte nach, oder es liegt regungslos neben dem gesunden.

Crepitation fehlt, oder man vernimmt nur ein weiches, der Knorpelcrepitation ähnliches Reiben der spongiösen Knochenflächen.

Fracturen des chirurgischen Halses (extracapsuläre).

§ 83. Bricht der Hals an seiner Basis, so fällt die Bruchlinie in der Regel mit der Linea intertrochant. zusammen; seltener verläuft sie ein Stück durch den mittleren Abschnitt des Halses, oder trennt ihn in, oder unter dem grossen Trochanter. Die Fractur ist bald unvollständig, bald vollständig. Im ersteren, selteneren Falle bricht die hintere Wand ein und senkt sich in die Spongiosa, die vordere, dicke bleibt intact oder wird nur eingeknickt. Adams hat nach Durchsicht älterer Präparate diesen incompleten Fracturen eine grössere Bedeutung beigelegt; Malgaigne dagegen bezweifelt ihre Häufigkeit. Neuerdings hat Bigelow die Adams'sche Ansicht wieder aufgegriffen und nimmt an der Vorderwand eine Art von Charnier an, um welches sich das untere Bruchende drehe. Da die Callusresorption, welche jeder consolidirten Fractur folgt, die Bilder sehr verwischt, so ist die Deutung älterer Präparate immer eine schwierige und gestattet mannigfache Zweifel.

[1]) Guy's Hosp. Reports 1844. pag. 347.

Der vollständige Bruch ist selten einfach. Gewöhnlich zieht von der Hauptbruchlinie eine Fissur durch oder unter dem grossen Trochanter her, ein drittes Bruchstück loslösend. Ein ander Mal ist auch der kleine Rollhügel abgebrochen. In der grossen Mehrzahl der Fälle findet Einkeilung statt, das obere Bruchende senkt sich in die Spongiosa der Trochantergegend. (Fig. 11 a u. b.) Auf gelungenen Frontalschnitten frisch geheilter Brüche lässt sich unschwer erkennen, dass es vorwiegend das spitze Bruchende des Adams'schen Schenkelbogens ist, welches in die Trochanterpartie eindringt. Man kann die Penetration zuweilen verfolgen bis an die aussere Corticalis des Schaftes. Ein exquisites Präparat dieser Art befindet sich in der chirurgischen Sammlung der Heidelberger Klinik. Mit der unteren bricht dann auch die hintere Wand ein, wenigstens zeigen manche Präparate eine auf-

Fig. 11a (nach Heppner)

Geheilte Fractura colli chirurg. femoris

Fig. 11b (nach Heppner)

Dasselbe Präparat im Längsschnitt

fallende Verkürzung des hinteren Abschnittes des Schenkelhalses: die vordere Corticalis steht in Diastase.

Die Folge der Einkeilung ist zunächst ein Hinaufrücken des Trochanter, bedingt sowohl durch das Eindringen des oberen Fragmentes, als durch dessen Umwälzung nach innen. Auch hier setzt der Trochanter minor dem Aufsteigen eine Grenze; er steht bei dem Heidelberger Präparate dicht an dem überhängenden Knorpelrande des Kopfes. Zugleich wird durch das Eindringen der hinteren Wand der Trochanter mit dem Schafte nach aussen gedreht und das um so mehr, je stärker dieses Einbohren stattfindet. Ist keine Verkeilung zu Stande gekommen, wie dies jedes Mal der Fall, wenn der Bruch unterhalb des grossen Trochanter verläuft, so rücken die Fragmente an einander vorbei, das Schaftende nach oben und hinten, das Kopfende an der Innenseite des ersteren nach unten.

§. 84. Verkürzung und Auswärtsrollung sind auch hier die hervorragendsten Zeichen. Die erstere erreicht indessen bei der eingekeilten Fractur nie einen erheblichen Grad. Sie übersteigt selten 3 Ctm., und wenn A. Cooper angibt, die „extracapsulären" Brüche zeigten im Allgemeinen eine geringere Längeneinbusse als die „intracapsulären", und das Maximum auf $^3/_4$ Zoll bemisst, so meint er offenbar nur die eingekeilten. Löst sich die Verzahnung oder fand sie überhaupt nicht Statt, so resultiren freilich Verkürzungen von 4—6 Ctm. Auch ereignet es sich zuweilen, dass die ursprüngliche Verkürzung zunimmt.

Die Rotation nach Aussen erklärten wir bei dem eingekeilten Bruche bereits durch das Eindringen der hinteren Wand. Sie ist sehr verschieden im Grade, kann fehlen oder selbst durch eine Innenrotation vertreten sein. Diese primäre Einwärtsrollung scheint mit dem vorwiegenden Eindringen der vorderen Corticalis zusammenzuhängen (Malgaigne). In einem Präparate, dessen unteres Bruchende so stark nach einwärts gedreht war, dass die Patella ganz nach innen sah, fand Bigelow den Schaft gespalten und den ganzen Hals in die Spalte aufgenommen. Die stärkste Rotation nach Aussen begleitet den nicht verkeilten Bruch. Sie ist beliebig in die Einwärtsrollung überzuführen, wie denn überhaupt das Schaftende in diesem Falle eine ausserordentlich freie Beweglichkeit zeigt.

Die Anschwellung der Trochantergegend ist nicht zu verkennen, zumal wenn ein Stoss oder Schlag den Rollhügel getroffen. Dann ist die subcutane Blutung oft beträchtlich, und zahlreiche Ekchymosen durchsetzen die Weichtheile. Der Trochanter selbst ist gewöhnlich etwas verbreitert durch das eingetriebene Kopffragment, seine Spitze der Mittellinie genähert. Ein Höherstehen lässt sich nur bei fehlender Einkeilung deutlich nachweisen und erreicht den höchsten Grad, wenn der Trochanter minor abgebrochen wurde. Derartige Fälle haben, wenn Innenrotation coincidirte, schon zu Verwechselung mit Luxat. iliaca Veranlassung gegeben. Malgaigne kam in einem Falle erst von seinem Irrthume zurück, als die Repositionsversuche Crepitation ergaben.

Eine feste Verkeilung ermöglicht es dem Verletzten zuweilen, das Bein activ zu bewegen; selbst ein Aufstützen und Gehen ist beobachtet worden. Gewöhnlich freilich verbietet die grosse locale Schmerzhaftigkeit, die sehr viel verbreiteter ist, wie bei dem Bruche im anatomischen Halse, jegliche Bewegung. Das Glied beharrt regungslos in der ihm aufgezwungenen Lage und die Correction begegnet erheblichen Widerständen. Crepitation ist selbstverständlich nur vorhanden, wenn die Bruchenden sich frei verschoben haben, oder in dem Momente, in welchem die Verzahnung sich löst. Es genügt zu wissen, dass dies Reibegefühl vorkommt, zum Erkennen einer Schenkelhalsfractur aber ist es durchaus nicht nothwendig. Wir werden weiter unten erfahren, welchen ausgezeichneten Werth die Verkeilung der Fragmente für die rasche und feste Consolidation hat, und es wäre ein grosser Fehler und dem Patienten schlecht gedient, wollte man um jeden Preis zur Sicherstellung der Diagnose Crepitation erzeugen.

§. 85. Je nach dem Sitze der Fractur ist der Verlauf der Schenkelhalsbrüche ein sehr verschiedener. A. Cooper's zahlreiche Beobachtungen und Thierexperimente haben erwiesen, dass sich die Querbrüche des anatomischen Halses so gut wie niemals knöchern vereinigen; die wenigen Ausnahmen von dieser Regel sind entweder eingekeilte oder unvollständige Brüche gewesen. Die Diastase der Fragmente, welche durch die besten Apparate und Verbände nicht verhindert, durch den blutigen und entzündlichen Erguss in die Gelenkhöhle aber noch gesteigert wird, vor Allem aber die mangelhafte Ernährung des oberen Bruchendes, welches lediglich am Lig. teres. hängt, gestatten keine genügende Callusentwickelung. Im günstigsten Falle bilden sich fibrose Stränge, die bald loser, bald straffer beide Bruchenden in einem nothdürftigen Contacte erhalten; sehr häufig liegt der Kopf frei beweglich in der Pfanne. In der Folge gehen an der Oberfläche beider Enden Veränderungen vor sich, die offenbar auf den beim Gehen und Stützen ausgeübten Druck und eine leichte Reizung zurückzuführen sind. Der Schenkelkopf wird durch Resorption allmälig platt, wie eine planconvexe Linse, und seine Bruchfläche schleift sich stellenweise ab, oder bedeckt sich mit flachen Knorpelproliferationen, die an die Veränderungen bei Arthritis deformans erinnern. Auch die Bruchfläche des Schaftendes nimmt an dem Druckschwunde Theil, doch ist gemäss der besseren Ernährungsverhältnisse die Anbildung neuen Gewebes stärker. Die Kapsel verdickt sich, und Knochenspangen und Platten bilden um das Bruchende einen mehr oder weniger hohen Wall, der zuweilen das lose Kopffragment vollständig umschliesst. Zwei Präparate der Heidelberger Sammlung geben gute Bilder dieser Veränderungen.

Ganz im Gegentheil hierzu consolidiren die Fracturen des chirurgischen Halses fast ausnahmslos, verhalten sich überhaupt nicht anders, als Brüche der Diaphyse. Nicht zum Wenigsten trägt hierzu die Einkeilung bei, durch welche die Fragmente gleich anfangs in innigem Contact erhalten werden. Aber auch im Falle der Verschiebung bleibt die Callusbildung nicht aus, sie ist bei multiplen Brüchen sogar meist ausserordentlich üppig und hindert später oft die freie Bewegung.

§. 86. Es resultirt aus dem Vorstehenden eine sehr viel bessere Prognose betreffs der letzteren Form des Schenkelhalsbruches gegenüber der ersteren. Brüche im anatomischen Halse ermöglichen selbst im günstigen Falle niemals einen sicheren, festen Gang, der Kranke bedarf stets des Stockes. Fehlt aber jede Verbindung der Bruchenden, so findet das Schaftende erst an der Kapsel und dem Ligam. Bertini einen Ruhepunkt, der mit der Dehnung dieser fibrösen Gebilde nach oben rückt; daher die zuweilen beobachtete Zunahme der Verkürzung. Solche Kranke vermögen nur mit einer guten Stützmaschine oder an Krücken zu gehen. Nach der Heilung eines Bruches im chirurgischen Halse, die sich meist in 4—6 Wochen vollzieht, ist dagegen der volle Gebrauch des Beines wieder möglich, dessen unbedeutende Verkürzung durch Senkung des Beckens leicht ausgeglichen wird.

Wir hatten bei Beurtheilung der Gebrauchsfähigkeit des Gliedes

im Allgemeinen einen ungestörten Heilungsverlauf angenommen. Dies ist nicht immer der Fall. Die Fractur innerhalb des Gelenkes sowohl, wie der Bruch im Trochanter-Theile des Halses führen zuweilen, trotz des Abschlusses gegen Aussen zu Eiterungen, die in Anbetracht des Alters der Patienten niemals zu unterschätzen sind. Längst vor Beginn einer Consolidation kann auf diese Weise dem Leben ein Ziel gesetzt werden. In anderen Fällen tritt der Tod in den ersten Tagen nach der Verletzung auf, unter den Erscheinungen eines septischen Fiebers, manchmal auch wohl unter denjenigen der Fettembolie (Konig). Neben diesen direct von der Verletzung abhängigen, drohen den Kranken alle Gefahren, welche ein Trauma im höheren Alter mit sich bringt, vor Allem Lungenerkrankungen, die wegen der ruhigen, horizontalen Bettlage und der meist herabgesetzten respiratorischen Thätigkeit selten einen guten Ausgang nehmen.

§. 87. Die Diagnose einer Fractura colli kann, wenn weder Verkürzung noch deutliche Rotation des Beines vorhanden, ernstliche Schwierigkeiten bereiten. Man ist dann vor der Verwechselung mit Contusion der Hufte keineswegs sicher, zumal es durchaus verkehrt wäre, auf die Gefahr hin, eine Einkeilung zu lösen, nach Reibegeräuschen zu suchen. In solchen Fällen lässt die Anamnese, — das Fehlen einer direct auf den Trochanter wirkenden Gewalt — zuweilen den einzigen sicheren Schluss ziehen. Eine geringgradige Rotation ist indessen noch zu constatiren, wenn man die Grenzen der Bewegung mit denen an der gesunden Seite vorsichtig vergleicht.

Ist Verkürzung und Drehung ausgesprochen, so kann eine entfernte Aehnlichkeit mit Luxation der Hüfte nicht in Abrede gestellt werden. Doch muss der Vergleich mit irgend einer bestimmten Art der Luxation sofort zu Widersprüchen führen. Aussenrotation mit Verlängerung bei vorderen, Verkürzung und Innenrotation bei hinteren Luxationen: keines dieser Symptome passt für die Fractur des Schenkelhalses. Die Aehnlichkeit mit Luxatio iliaca wächst allerdings, wenn zufällig das Schaftende nach innen gedreht ist, aber der Gelenkkopf ist ausserhalb der Pfanne nirgends zu entdecken; auch bedingt die Lux. iliaca eine weit grössere Behinderung passiver Bewegungen.

Die Entscheidung darüber, ob die Fractur eingekeilt ist oder nicht, ergibt sich leicht aus der Starrheit der Bewegungen im einen, aus der Freibeweglichkeit im andern Falle; ferner aus der Drehung des grossen Rollhügels, der bei Rotationsversuchen im ersten Falle um den Mittelpunkt des Kopfes, im zweiten dagegen um sich selbst rotirt.

In den meisten Lehrbüchern wird der Differentialdiagnose der sog. „intra-“ und „extracapsulären“ Brüche eine besondere Aufmerksamkeit geschenkt. A. Cooper führt eine ganze Reihe von Kennzeichen auf und Malgaigne, der verschiedene Cooper's als nicht zutreffend verwirft, verfehlt nicht, ebensoviele neue Merkmale anzugeben, von welchen einige ohne Bedeutung sind, andere so bedingt geschildert werden, dass sie nur für die Minderzahl der Fälle passen. So wird für den „extracapsulären“ Bruch eine direct auf den Trochanter wirkende, für den „intracapsulären“ eine indirecte Gewalt angenommen. Dies entspricht weder den älteren noch den neueren Be-

obachtungen, und wenn noch Linhart's Rissfracturen hinzu genommen werden, die stets in der Linea intertrochant., also „extracapsulär" verlaufen, so erscheint diese Trennung noch mangelhafter begründet. Ebensowenig ist das Alter zu verwerthen. Es ist richtig, dass die Schenkelhalsfracturen, welche in der Jugend oder dem kräftigen Mannesalter vorkommen, in der überwiegenden Mehrzahl durch den chirurgischen Hals verlaufen, sehr häufig sogar multiple Brüche sind. Ebenso wahr aber ist es, dass auch im späteren Alter 1/3 derselben zu den sogen. „extracapsulären" gehören. Auch der Schmerz ist ein wenig zuverlässiges Unterscheidungsmoment, die Verkürzung aber kann nur als Merkmal dienen, wenn die Fragmente nicht eingekeilt sind. Sie steigt dann bei der Fractur durch den chirurgischen Hals bis zu 6 Ctm., während die andere Varietät bei 4 Ctm. schon ihr Maximum erreicht. Verbreitete Anschwellung, verbunden mit Ekchymosen lässt eine Fractur in der Trochanterlinie vermuthen; diese wird zur Gewissheit, wenn man den Rollhügel als loses Stück verschieben kann. Das wichtigste Moment ist die Einkeilung: sie spricht in der übergrossen Mehrzahl für einen Bruch im chirurgischen Halse. Für die späte differentielle Diagnose ist im Allgemeinen die Consolidation oder deren Mangel massgebend.

§. 88. Die Behandlung der Schenkelhalsbrüche hat die doppelte Aufgabe jeder Fracturenbehandlung zu erfüllen, die Fragmente einander zu nähern und sie in fortdauerndem Contacte zu erhalten. Für die eingekeilten Brüche fällt die erste Forderung weg; die Bruchenden sind im innigsten Contacte und es bedarf nur einer ruhigen, sicheren Lagerung des verletzten Beines, um die Heilung ungestört zu Stande kommen zu sehen. Hierzu dienen alle Apparate, welche das Bein in gestreckter Stellung fixiren, von den wurstförmigen Sandsäcken zur Seite des Schenkels, bis zu den Beinladen und den gepolsterten Drahthosen. Dem gleichen Zwecke dienen Gyps-, Wasserglas- und Magnesitverbände, die indessen stets Becken und Fuss mit umfassen müssen. In dem letzten Decennium sind diese festen Verbände stark zurückgedrängt worden durch den Heftpflasterextensionsverband, wie er uns in einfacher und handlicher Weise von den Amerikanern Gurdon Buck, Crosby u. A. gelehrt wurde. Seine Technik, sowohl die ursprüngliche, wie die von Volkmann verbesserte, werden wir in dem folgenden Capitel ausführlich beschreiben. Die Heftpflasteransa wird mit 8—10 ℔ belastet und der Fuss in ein Volkmann'sches schleifendes Fussbrett mit Wadenschiene gelegt. Ohne den Kranken zu einer vollständig horizontalen Lage zu verdammen, ein Punkt, der bei dem Alter des Verletzten von Wichtigkeit, stellt die Gewichtsbehandlung das Bein fest und verhindert die schmerzhaften Muskelcontractionen. Eine Distraction der Bruchenden ist nicht beabsichtigt und würde durch die angegebene Belastung auch kaum möglich sein.

Es darf hierbei wohl die Frage aufgeworfen werden: soll man bei Einkeilung die Stellung nicht zu verbessern suchen, wie dies Desault, Boyer u. A. vorgeschlagen und gethan haben? Malgaigne[1]) antwortet hierauf sehr treffend mit einem Leichenexperimente.

[1]) Malgaigne, lib. cit. Bd. I. pag. 689.

„Nachdem ich," sagt er, „ohne viele Störungen den Bruch blosgelegt hatte, wollte ich an dem Leichnam selbst versuchen, was methodische Tractionen herbeiführen könnten. Der Fuss wurde von einem Gehülfen angezogen, ein Anderer hielt das Becken, wie bei den Verbänden von Desault, Boyer u. A., mittelst einer zwischen den Schenkeln durchgeführten Tuchbinde. Die Resultate der Extension schienen mir zuerst höchst seltsam, obgleich sie abgesehen von jeder vorgefassten Meinung nichts darboten, was nicht sehr einfach gewesen wäre. Zuerst vergrösserte sich der Winkel des Halses und Körpers des Knochens übermässig, hernach trennte sich der Hals vom unteren Fragmente, in welches er eingedrungen war, dann sonderte sich der Trochanter seinerseits von den beiden andern Fragmenten solchergestalt ab, dass zwischen ihnen nichts mehr, weder in Berührung, noch in natürlicher Verbindung blieb und dass in diesem Zustande die Consolidation unmöglich gewesen wäre. Man wiederhole diese Versuche an frischen Brüchen und ich bürge dafür, dass man immer und ewig von der Lust geheilt sein wird, das an Lebenden zu versuchen."

Das Gleiche mag von der Correction der Drehung nach aussen oder innen gelten. Eine gewaltsame Reduction schadet mehr als sie nützt. Man begnüge sich, mittelst eines Fussbrettes den Fuss gerade zu stellen oder etwas überzucorrigiren. Uebrigens ist die Rotation bei der Einkeilung nie sehr hochgradig.

Fracturen mit starker Verschiebung der nicht eingekeilten Bruchenden erfordern im Allgemeinen die gleiche Behandlung, doch wird man zuvor durch Zug und Gegenzug eine genaue Coaptation der Fragmente zu erreichen suchen. Die Extension muss im Verbande fortgesetzt werden. Kommen erhärtende Verbände zur Anwendung, so haben verschiedene Autoren empfohlen, zum Zwecke einer dauernden Distraction, das Bein in Knie und Hüfte gebeugt zu stellen. Es sind dann die Angriffspunkte der Distraction breiter und einer allmäligen Verschiebung im Verbande wird wirksam entgegengearbeitet. Dasselbe erreicht man bequemer, für den Kranken wie für den Arzt, wenn man den Heftpflasterextensionsverband bis zu 15 Pfund und darüber belastet.

Leider zwingt das Alter des Patienten in einzelnen Fällen zur Aenderung des besprochenen Verfahrens. Das lange Liegen auf dem Rücken erzeugt Decubitus und Störungen im kleinen Kreislaufe und, will man nicht das Aeusserste riskiren, so muss zu einer Behandlung übergegangen werden, welche die aufrechte Stellung oder mindestens einen häufigeren Wechsel der Stellung ermöglicht. A. Cooper liess derartige Kranke schon frühzeitig an Krücken gehen und durch die Eigenschwere des hängenden Beines die Extension besorgen. Eine doppelschienige Stützmaschine, die am Becken ansetzt, oder die bei der Behandlung der Coxitis vielfach verwendete Taylor'sche Maschine leisten dasselbe in passenderer Form. Insbesondere distrahirt die Taylor'sche Maschine in sehr constanter Weise und könnte selbst von Anfang an in Gebrauch gezogen werden.

Das antiseptische Operationsverfahren hat wiederum den Vorschlag ins Leben gerufen, bei nicht verkeilten Schenkelhalsfracturen, insbesondere bei der Fractur im anatomischen Halse, die Bruchenden durch Elfenbeinstifte oder Stahlschrauben an einander zu fixiren.

v. Langenbeck hatte schon in den 50er Jahren diesen Versuch mit einer versilberten Schraube gemacht, die er nach Bloslegung des Trochanter mj. einbohrte. Die Befestigung der Fragmente gelang, aber die Patientin ging an Hospitalgangrän zu Grunde. König[1]) brachte 1875 eine Schenkelhalsfractur bei einem jugendlichen Individuum in der Art zur Heilung, dass er unter antiseptischen Cautelen, nach einem kleinen Schnitte auf den Trochanter, durch diesen einen langen Metallbohrer in der Richtung des Schenkelhalses einbohrte. Trendelenburg[2]) will mittelst eines auf den Trochanter geführten Schnittes die Fractur bloslegen, durch Abduction des Beines den Schenkelhals und den Trochanter herausbiegen und nun von innen nach aussen durchbohren. Indem man dann den Bohrer von aussen nach innen durch das Bohrloch führt, soll der Kopf angebohrt werden. Schliesslich schiebt man einen Elfenbeinstift oder eine Silberschraube ein.

Cap. X.

Isolirte Fractur des Trochanter major.

§. 89. Diese Verletzung ist ausnehmend selten und immer die Folge einer directen Gewalt, eines Falles oder Stosses auf den grossen Rollhügel. Wird der fibröse Ueberzug nicht mit zerrissen, so unterscheidet sich die Verletzung kaum von einer heftigen Contusion und nur der localisirte, auf Druck sich steigernde Schmerz wird einen Knochenbruch vermuthen lassen. A. Cooper konnte, trotz sorgfältiger Untersuchung, erst bei der Section eines an anderem Leiden verstorbenen Mädchens die genaue Diagnose stellen. Anders, wenn die Muskelansätze mit getrennt sind. Dann folgt das Knochenfragment dem Zuge des Glutaeus med. und minim. nach hinten und oben und kann sich bis zu 6 Ctm. von seinem Platze entfernen.

Die Function des Beines ist im ersten Falle gar nicht, im zweiten wenig behindert. Da nur der Angriffspunkt des Glutaeus medius und minim. und des Pyriformis abgebrochen, im Uebrigen die Continuität des Femur erhalten ist, so stehen und gehen die Patienten und können das Bein mit dem Tensor fasciae latae nach innen, mit den Obturatoren, den Gemelli und dem Quadratus nach aussen rotiren. Nur der Schmerz veranlasst sie, den Femur in leichter Beugung und Einwärtsrollung zu halten.

Dieser Befund unterscheidet die isolirte Fractur des grossen Rollhügels durchaus von der Fractura colli. Kommt hierzu noch die auffällige Abplattung des Trochanter und fühlt man gar das dislocirte Fragment, so ist ein Zweifel an der Diagnose nicht möglich.

---

[1]) König. Verhandlungen der deutschen Gesellschaft f. Chir. VII. Bd. 1878. pag. 93.

[2]) Trendelenburg ebenda pag. 91.

Ein Wiederanheilen des Bruchstückes ist nur zu erwarten, wenn die Verschiebung nicht allzu gross war. Aber auch dann wird es höchstens zu einer bindegewebigen Narbe kommen. Der knöcherne Callus beschränkt sich auf die Fälle, in welchen die Fractur unter dem intacten fibrösen Ueberzuge liegt.

Die Behandlung erfordert ruhige Lagerung des Beines in Abduction und Rotation nach aussen; Knie und Hüfte stehen in Beugung. Verbände, wie sie A. Cooper, B. Cooper, Schindler angegeben haben, sind unnütz, da sie unmöglich durch den Glutaeus maximus hindurch auf das Fragment wirken können. Ist in 6—7 Wochen die Vereinigung nicht zu Stande gekommen, so wird man auf eine weitere Behandlung verzichten müssen.

Cap. XI.

Fractur der Diaphyse des Oberschenkels.

§. 90. Die Fracturen der Diaphyse des Oberschenkels betragen, nach den von Gurlt[1]) gegebenen Statistiken berechnet, 9.66 % aller Fracturen, während die Gesammtzahl der Oberschenkelbrüche 11.83 % ausmacht. Gegenüber den Schenkelhalsfracturen überwiegt also das Vorkommen der Diaphysenbrüche beträchtlich. Von 100 Fracturen des Femur betreffen 70.52 den Körper des Knochens, 29.48 den Hals.

Die Verletzung ist ziemlich gleichmässig auf alle Lebensalter vertheilt. Ein geringes Plus liefern die Jahre zwischen 20 und 60, die Zeit, in welcher vorwiegend schwere Arbeit geleistet wird. Aus dem gleichen Grunde übertrifft die Zahl der verletzten Männer die der Frauen.

Man unterscheidet Fracturen des oberen, des mittleren und des unteren Drittels. Wir betrachten dieselben gemeinschaftlich und trennen von ihnen nur, wie vorher die Brüche des Schenkelhalses, so jetzt die der Condylen, als zu den Fracturen des Kniegelenks gehörig.

§. 91. Die Ursachen sind sowohl directe als indirecte.

Direct wirkt ein auftreffendes Geschoss, wie überhaupt jede in rascher Bewegung begriffene Gewalt. Der Knochen wird auf solche Weise zersprengt oder mehr oder weniger gequetscht, zuweilen geradezu zermalmt. Aber auch ein minder heftiger Stoss, ein Fall auf den an beiden Enden gestützten, in der Mitte hohl liegenden Oberschenkel bewirkt die Fractur.

Indirect entsteht der Bruch hauptsächlich durch Fall auf die Füsse. Es bricht dann der Femur wie ein über die Grenze seiner Elasticität belasteter Stab, und entsprechend der physiologischen Krümmung nach vorn, liegt der Riss im Knochen vorn, die Quetschung hinten, sobald es sich um eine Fractur im mittleren und unteren Drittel handelt. Im oberen Drittel, dicht oder einige Centimeter unter

[1]) E. Gurlt. Handbuch d. Lehre v. d. Knochenbrüchen. Bd. I. pag. 7. Statistik der Fracturen bei Hospital- und ambulant. Behandlung.

dem Trochanter mj. findet man den Rissbruch aussen und vorn, die Quetschung innen und hinten, wiederum entsprechend der Krümmung des Knochens, die als Fortsetzung des Adams'schen Bogens ihre Concavität nach innen wendet.

Ebenfalls durch Biegen, jedoch auf etwas andere Weise, entstehen indirecte Brüche, wenn irgend eine Gewalt am Fusse oder Unterschenkel angreift und das Bein über ein am Femur liegendes Hypomochlion beugt. Ein treffendes Beispiel eines solchen Mechanismus sah ich bei einem Knaben, welchem an der Tibia ein totaler Sequester entfernt worden war, und dem ich, wegen Bruches der Lade, einen Gypsverband bis zur Mitte des Oberschenkels anlegen musste. Der Knabe fuhr im Rollwagen aus und einer seiner Kameraden warf ihn einen Abhang hinunter. Das eingegypste, schwere Bein wurde aus dem Wagen gewaltsam hinausgeschleudert und brach im mittleren Drittel des Femur, dicht an der Grenze des starren Gypsverbandes, dessen unnachgiebiger Rand zweifellos das Hypomochlion abgegeben hatte. Dasselbe kann geschehen durch einen Fall auf die Seite mit überschlagenen Beinen, wo dann das eine Bein den Stützpunkt abgibt, über welchen das andere gebrochen wird.

W. Koch[1]) hat durch Versuche an der Leiche noch ein anderes Moment geprüft, welches im Stande ist, auffallend schräg und deutlich in einer Schraubenlinie verlaufende Fracturen zu erzeugen, die Torsion. Da am Lebenden zuweilen ganz ähnliche Bruchformen vorkommen, wie sie Koch durch Drehung am todten Knochen zu Wege brachte, so liegt es nahe, eine gewaltsame Drehung des Stammes bei feststehenden Beinen, oder eine Torsion im Momente des Auffallens auf die Füsse zu beschuldigen.

In gewissen, allerdings nicht häufigen Fällen ist ein Muskelzug die Ursache der Fractur. Malgaigne[2]) führt einen solchen von Beauchène beobachteten Bruch an. Er betrifft einen 34jährigen Mann, der, als er auf dem Eise ausglitt und rückwärts zu fallen drohte, eine heftige Muskelanstrengung machte, um sich aufrecht zu halten. Er fiel nicht, hörte aber im gleichen Momente ein Krachen: der Oberschenkel war im oberen Drittel, dicht unter den Rollhügeln gebrochen. Andere Beobachtungen werden von Gurlt[3]) mitgetheilt und König[4]) berichtet von einem solchen Rissbruche, den sich ein Kegelschieber zugezogen hatte, als er nach dem Abwerfen der Kugel auf den vorgestreckten Fuss sprang und den Körper einen Moment auf dem in Knie und Hüfte gebeugten Oberschenkel ruhen liess.

§. 92. Abgesehen von Zermalmungen des Knochens durch grosse Gewalt und mit Ausnahme der Schussfracturen, hat die Richtung der Bruchlinie meist etwas Typisches und ist abhängig von dem Sitze der Fractur und ihrem Mechanismus. Querbrüche kommen am häufigsten im unteren Drittel zu Stande, an der Stelle, an welcher bereits die Spongiosa beginnt und die Corticalis dünner

---

[1]) Koch, W. Einiges über keilförmige und spiralige Fracturen. Archiv f. klin. Chirurgie. Bd. 15. pag. 689. 1873.

[2]) Malgaigne, l. c. I. pag. 699.

[3]) Gurlt, l. c. pag. 240.

[4]) König. Lehrb. d. spec. Chir. II. pag. 860.

wird. Sie entstehen gewöhnlich durch Auffallen einer Last auf den in Knie und Hüfte gebeugten Schenkel. Im Uebrigen werden sie mehr bei Kindern beobachtet, deren Knochen weicher und dünnwandiger sind.

Schrägbrüche findet man vorwiegend im mittleren und oberen Drittel, fast immer entstanden durch indirecte Gewalt. In der übergrossen Mehrzahl verläuft im mittleren Drittel die Bruchlinie von hinten-oben nach vorn unten. Es lässt sich diese Richtung durch die Art der Gewaltwirkung nicht erklären, denn bei der übermässigen Belastung eines elastischen Stabes könnte der Bruch ebensogut von vorn-oben nach hinten-unten verlaufen. Der Grund muss vielmehr in der Structur der Corticalis gesucht werden, sowie in der verschiedenen Spannung, in welche dieselbe durch die Contraction der Muskeln versetzt wird. Der Bruch schneidet die Femuraxe bald in einem Winkel von 45°, bald in einem viel spitzeren, so dass scharf zugespitzte, clarinettenschnabelartige Bruchenden entstehen (Fracture en bec de flûte: Malgaigne). Zuweilen ist von der vorderen Wand ein Stück vollständig abgesprengt. Im oberen Drittel verläuft der Schrägbruch ziemlich veränderlich, doch scheint die Richtung von aussen-oben nach innen-unten vorzuwiegen.

Wie bei den Brüchen anderer Röhrenknochen begleitet die Verletzung der Weichtheile vorwiegend die directen Fracturen. Indirecte werden höchstens durch das Durchstossen eines scharfen Fragmentes zu complicirten Brüchen.

§. 93. Ein heftiger Schmerz und das absolute Unvermögen, das Bein zu gebrauchen, sind die Zeichen, welche dem Verletzten selbst die Diagnose einer Fractur nahe legen. Zuweilen hat er auch während des Fallens ein Krachen vernommen. Von den objectiven Symptomen ist es vor allem die Formveränderung des gebrochenen Gliedes, welche in die Augen springt. Sie fehlt nur in den seltenen Fällen, in denen das Periost nicht vollends mitzerrissen ist, oder die Bruchenden in einander verzahnt sind. Solche Fracturen kommen bei Kindern vor und werden gewöhnlich erst erkannt, nachdem eine zufällige Bewegung die Fragmente befreit hat. Aber auch hier kann dem aufmerksamen Beobachter der nach vorn vorspringende Winkel nicht entgehen, welcher durch den Zug der Unterschenkelbeuger erzeugt wird.

In der Regel treten die Bruchenden ausser Contact, die Dislocation ist eine ausgesprochene. Den Fracturen aller Abschnitte des Femur gemeinsam ist die Verkürzung, die je nach der Verschiebung der Fragmente 1—15 Ctm. betragen kann. Sie ist am bedeutendsten im mittleren und oberen Drittel und ebenso sehr die Folge der fortwirkenden Gewalt, welche die Bruchenden an einander vorbeitreibt, als des Muskelzuges am unteren Bruckstücke. Die seitliche Dislocation differirt je nach der Stelle des Bruches. Für den Bruch im oberen Abschnitte ist ziemlich charakteristisch eine Bewegung des oberen Fragmentes nach vorn und aussen, dem Zuge des Iliopsoas und der Glutäen folgend. Das untere Bruchende wird von den mächtigen Adductoren nach innen und oben dislocirt, und es entsteht durch diese kreuzweise Verschiebung, das „Reiten" der Fragmente, ein nach

aussen und vorn vorspringender Winkel. An mageren Individuen fällt dieser ausserordentlich ins Auge, bei muskulösen und fetten dagegen wird er zuweilen durch die gleichsinnige Biegung des Schenkelhalses theilweise verdeckt. Im mittleren Drittel rückt entsprechend der Richtung der Bruchlinie das obere Fragment fast ausnahmslos vor das untere und ausserdem umsomehr nach aussen, je mehr der Bruch sich dem oberen Drittel nähert. Liegt die Fractur unterhalb der Insertion der Adductoren, so wendet sich das obere Fragment nach vorn und innen. Dieselbe Dislocation findet sich im Allgemeinen bei den das untere Drittel einnehmenden Brüchen. Das obere Fragment tritt hier zuweilen so weit nach vorn, dass es die Weichtheile durchstösst, oder die Bursa des Quadriceps verletzt. Das untere Bruchstück dagegen sollte nach Boyer dem Zuge des Gastrocnemius und Popliteus überlassen sein und sich in manchen Fällen geradezu rechtwinklig zur Femoraxe stellen können. Malgaigne hat eine solche Dislocation weder am Lebenden noch an Präparaten gesehen und in der That werden die Insertionen des Adductor magnus und des kurzen Kopfes des Biceps, welche die Bruchstelle umfassen, ein solches Umkehren kaum gestatten. Zu der seitlichen Verschiebung tritt in allen Fällen die Rotation des unteren Bruchendes nach aussen. Sie entsteht bei horizontaler Lage des Verletzten durch das Umfallen des Fusses nach aussen. Eine Einwärtsdrehung ist selbstverständlich nicht ausgeschlossen, lässt sich dann aber stets in die Rotation nach aussen überführen.

Fügen wir zu der beschriebenen Formveränderung noch die abnorme Beweglichkeit des Beines und die dabei zu vernehmende Crepitation, so sind die hervorragendsten Symptome des Bruches geschildert.

§. 94. Dem Bilde der subcutanen Fractur, welches wir eben zeichneten, gesellt sich bei der complicirten die Weichtheilwunde hinzu. Sie lässt entweder direct ein Fragment zu Gesicht kommen, wie dies bei sog. Durchstossungsfracturen die Regel, oder man erkennt mittelst Sonde oder Finger im Grunde einer theils zerrissenen, theils gequetschten Wunde die Trümmer des Knochens.

§. 95. In sehr typischer Weise ist dies Letztere der Fall bei den Schussfracturen des Oberschenkels durch Kleingewehrgeschosse. Wir sehen hier ab von den Fällen, in welchen der Knochen nur gestreift, contundirt oder oberflächlich abgesplittert wurde, und erst eine später auftretende Periostitis oder Osteomyelitis den Charakter der Verletzung offenbarte; wir ziehen vielmehr nur die eigentlichen Continuitätstrennungen in Betracht. Diese sind charakterisirt durch die Kleinheit der Weichtheilwunde gegenüber der Zerstörung am Knochen. Während der Schusscanal unserer heutigen kleincaliberigen Projectile eben nur den kleinen Finger eindringen lässt, stösst man in der Tiefe auf eine Zertrümmerung des Knochens, wie sie durch andere Gewaltwirkungen kaum veranlasst werden. Den sog. „Friedensfracturen“ am nächsten stehen noch diejenigen Schussfracturen, bei welchen der Knochen tangential getroffen, die Rinde abgesplittert wurde.

und der Rest der Diaphyse dann unter der Körperlast zusammenbrach. Hat dagegen die Kugel die Markhöhle eröffnet, so wirkt sie nun wie ein eingetriebener Keil und zersprengt den spröden Knochen in zahllose kleinere und grössere Fragmente. Es entstehen hierbei gewöhnlich ausserordentlich schräge Bruchflächen, von welchen aus sich nicht selten Längs- und spiralige Fissuren weit in den Schaft hineinerstrecken. Manche Splitter sind noch von Periost bedeckt und nur über das Niveau erhaben, andere hängen an Fetzen der Beinhaut, wieder andere liegen vollkommen entblösst in den zerrissenen Muskeln. In der Regel verlässt die Kugel den Knochen wieder und bahnt sich, begleitet von mitgerissenen Knochenpartikeln, den Ausweg durch die Weichtheile. Matt gewordene Kugeln bleiben am Knochen, oder in den Muskeln liegen. Sie sind meist plattgedrückt, mit Furchen versehen, zuweilen in mehrere Stücke zersprengt.

Ganz andere Verletzungen werden erzeugt durch schweres Geschütz. Sie sind durchaus auf dieselbe Stufe zu stellen mit den Zerquetschungen und Zermalmungen, wie sie bei Eisenbahnunfällen, Verschüttungen, Ueberfahren durch schwer beladene Wagen beobachtet werden. Hier ist das Glied nicht selten schon halb abgetrennt vom Körper, oder die an circumscripten Stellen eingerissene Haut umhüllt eine zahllose Menge grösserer und kleinerer Splitter, die nach den verschiedensten Richtungen Periost und Muskeln durchbohrt haben und in einem förmlichen Brei von Blut und zermalmten Weichtheilen liegen.

§. 96. Mit wenigen Ausnahmen lässt sich die Diagnose einer Oberschenkelfractur durch bloses Betrachten stellen. Die winkelige Krümmung des Schenkels nach aussen und vorn oder direct nach vorn, die Rotation des Unterschenkels nach aussen, die, im Vergleich mit dem gesunden Beine, auffällige Verkürzung, lassen das geübte Auge sofort den Bruch erkennen. Man hat dann nicht erst nöthig, unter den heftigsten Schmerzäusserungen des Verletzten die abnorme Beweglichkeit oder gar die classische Crepitation zu prüfen. Lässt die Betrachtung Zweifel zurück, so wird man die Verkürzung, die das Auge vermuthete, durch Messen zu controlliren haben. Wir möchten hier abrathen von dem Messen an dem ganzen Beine, wie es gewöhnlich vorgenommen wird, mag man nun die Spina ant. sup. und den Malleolus ext., mag man den Trochanter mj. und den Condylus ext. fem. als fixe Punkte annehmen. Alle diese Knochenvorsprünge geben durch ihre mehr rundliche Oberfläche dem Aufsetzen des Maassstabes keine sicheren Punkte ab, und Irrthümer von 1—2 Ctm. sind nicht ausgeschlossen. Das zweckmässigste Verfahren, um eine Verkürzung zu bestimmen, ist das folgende: Man legt den Verletzten auf einen Tisch oder auf einen festen Strohsack. Nun werden die Spinae ant. sup. durch Ziehen oder Hinaufschieben des gesunden Beines in eine Linie gebracht, die senkrecht auf die Körperaxe gerichtet ist. Hat man dann beide Oberschenkel parallel gelegt, oder in möglichst gleiche Winkel mit der Körperaxe, so stellt man gegen die aufgerichteten Fusssohlen ein Brett und misst den Abstand von demselben bis zur Ferse des verletzten Beines. Man wird auf diese Weise sich selten um ½ Ctm. täuschen. Die Untersuchung auf abnorme Be-

weglichkeit und Crepitation möchten wir aus der Diagnostik am liebsten streichen, da dann den Verletzten mancher Schmerz erspart würde. Doch gibt es immerhin Fälle, in welchen gerade diese Symptome die Diagnose zur Gewissheit erheben. Schwieriger als die Erkennung des Bruches ist die Unterscheidung, ob es sich um einen Querbruch, Schrägbruch oder Splitterbruch handelt, und doch ist es für die Prognose und Behandlung nicht unwichtig, dies zu wissen. Die Art der Gewalteinwirkung, die Grösse der Dislocation geben hierbei Anhaltspunkte ab; im Nothfalle belehrt eine genaue Betastung der Fracturstelle, eventuell die Sondirung der Wunde. Fehlt eine stärkere Dislocation und die abnorme Beweglichkeit, so darf man eine Fractur ohne vollständige Periostlösung, oder eine Verzahnung der Fragmente annehmen.

§. 97. Der Verlauf der Oberschenkelfracturen ist sehr verschieden, je nachdem es sich um subcutane oder mit einer Wunde complicirte handelt. Die ersteren consolidiren bei geeigneter Behandlung in 4—6 Wochen. Verkrümmung und Verkürzung sind bei Querfracturen vollkommen zu vermeiden; Schrägbrüche heilen dagegen meist mit Verkürzung, doch sollte dieselbe 3 Ctm. nicht überschreiten. Brüche des oberen Drittels hinterlassen, auch bei der sorgfältigsten Lagerung, nicht selten eine Winkelstellung, die auf die Länge des Beines einen nicht unerheblichen Einfluss hat. Nur ausnahmsweise entsteht in der Umgebung der subcutanen Fractur eine Eiterung, die Periost und Mark ergreift und zu späterer Nekrose führt. In der Regel vollzieht sich die Callusbildung ohne jede stärkere Entzündung und selbst aus dem knöchernen Zusammenhang gelöste Splitter finden beim Aufbau wieder Verwendung, sobald sie nur durch einen schmalen Periststreifen am Leben erhalten werden.

§. 98. Bis vor Kurzem kannte man einen derartigen eiter- und fieberlosen Heilungsvorgang bei complicirten Fracturen kaum. Wohl beobachtete man ihn ab und zu bei den sog. Durchstossungsfracturen des Oberschenkels, deren gerissene, die Weichtheilschichten schräg durchsetzende Wunde sich zuweilen oberflächlich schloss und den Bruch damit zu einem subcutanen machte; doch das sah man immer als Ausnahme an, die Heilung unter Entzündung und Eiterung galt als die Regel. Es war Jos. Lister vorbehalten zu zeigen, dass jede, auch die grösste Wunde, ohne einen Tropfen Eiter heilen kann, und durch ihn sind wir heutzutage in den Stand gesetzt, auch complicirte Fracturen wie subcutane heilen zu lassen.

Betrachten wir zunächst den Verlauf einer complicirten Fractur, wie er vor nicht langer Zeit zu den gewöhnlichen Ereignissen gehörte. Hatte sich der Verletzte von dem Collaps, den Erschütterung und Blutverlust verursachten, erholt, so begann in den ersten 48 Stunden die Temperatur zu steigen und erreichte, begleitet von einem frequenten Pulse, am dritten Tage 39° und darüber. Aus der Wunde ergoss sich übelriechendes, verjauchtes Blut mit einzelnen Fetttropfen vermischt, die septische, faulige Zersetzung hatte begonnen. Erfolgte dann nicht unter ausgesprochen septischen Erscheinungen, — hohem Fieber, trockener Zunge, gelblicher, trockener Haut, Missfärbung der Wunde,

Verfall der Kräfte — der Tod in den ersten 4—10 Tagen, so trat nun eine profuse Eiterung auf. Unter fauliger Loslösung der gequetschten Muskel- und Fascienpartikel umspülte sie allmälig den ganzen Bruch, drang in die Bruchspalten ein, verbreitete sich als eiterige Periostitis nach oben und unten und schob sich als Osteomyelitis in den Markcanal hinein. Nicht wenige fielen in diesem Stadium der Pyämie zum Opfer. Ueberlebte aber der Verletzte diese gefährliche dritte und vierte Woche, so kam es, unter wiederholten Eiterdurchbrüchen in gesunde Muskelspalten und nach aussen, zu einer späten Consolidation der Fragmente. Aber unter dem luxuriös angebildeten Callus lagen die der Nekrose verfallenen Splitter und Bruchenden, und es begann nun das Stadium der fistulösen Eiterung, begleitet von Fieberexacerbationen und Remissionen, je nachdem der Eiter schlechten oder guten Abfluss hatte. Auch jetzt noch gingen Manche zu Grunde, geschwächt durch die lange Eiterung oder im Verlaufe recidivirender Wundrosen. Zuweilen wurden noch spät die Callusbrücken nekrotisch, die Fragmente bewegten sich wieder frei, eine Pseudarthrose war das Resultat endloser Schmerzen und eines monatelangen Krankenlagers. Die Wenigen, welche nach Entfernung der Sequester genasen, bedurften hierzu 5, 6 und mehr Monate und noch nach Jahresfrist brachen nicht selten Fistelnarben auf und erforderten eine späte Nekrotomie Typische Beispiele eines solchen Verlaufes bieten die Schussfracturen. Wir wissen und haben es selbst erfahren, dass der Verlauf nicht immer sich so ungünstig gestaltet, aber man wird uns zugestehen: das waren Seltenheiten und Glücksfälle.

§. 99. Wie anders ist das Bild einer aseptisch heilenden complicirten Fractur? Wir setzen voraus, dass nach den Regeln der Listerschen Verbandtechnik verfahren wurde, wie sie heutzutage sich herangebildet hat und wie wir sie bei der Behandlung kennen lernen werden. Die Wunde ist sorgfältig gereinigt und desinficirt, die unterminirten Partien sind gespalten und drainirt, die Hautwunde wurde über dem Bruche vereinigt und ein Lister'scher Occlusionsverband angelegt. Sehen wir zu, wie diese Wunde, von welcher alle äusseren Schädlichkeiten fern bleiben, heilt.

Zunächst fehlt jegliche Schwellung und Röthung der Weichtheile. Wie wir es bei der ersten Vereinigung einer scharfrandigen Wunde gewohnt sind, und noch reactionsloser liegen beim ersten Verbandwechsel die Wundränder an einander; keine Naht ist gelockert, kein Stichcanal eitert. Aber auch aus der Tiefe wird kein Eiter geliefert. Eine vollkommen geruchlose, oder nach frisch gekochter Milch riechende, schleimige Flüssigkeit, vermischt mit spärlichen weissen Blutkörperchen, benetzt den Verband und füllt das Lumen der Drainrohren. Das in die Weichtheile und die Bruchspalte ergossene Blut fällt eben nicht der jauchigen Zersetzung anheim; es coagulirt in der Wunde, füllt die Zwischenräume der zertrümmerten Muskeln und die Bruchspalte aus und schliesst sie nach aussen ab. Nach wenigen Tagen sind die Weichtheile auch in der Tiefe prima intentione verheilt, das Blut zerfällt molecular und wird resorbirt. Von dem Momente ab ist der Bruch thatsächlich ein subcutaner und schickt sich als solcher zur Heilung

an. Keine fissuralen Eiterungen (Volkmann), keine dissecirende Periostitis, keine Osteomyelitis stört diese. Selbst wenig lebensfähige Fragmente wachsen wieder an, da keine jauchige oder eiterige Periostitis sie ihrer letzten Nahrungszufuhr beraubt. Keine Stumpfnekrosen, kein Absterben grösserer Splitter beeinträchtigt die Consolidation; nur kleine superficielle Sequester drängen sich zuweilen ohne jegliche Reaction allmälig durch die Lücken, welche die Drainröhren gelassen.

Die Consolidation des Bruches vollzieht sich durchschnittlich in der gleichen Zeit wie bei den einfachen Fracturen. Doch darf nicht unerwähnt bleiben, dass bei dem Fehlen jeder stärkeren Reizung die Calluswucherung eine sehr viel geringere ist, wie bei jeder anderen Wundbehandlung. Tritt hierzu die durch den Verbandwechsel in den ersten 14 Tagen bedingte Bewegung der Fragmente, so erklärt es sich, dass zuweilen die knöcherne Vereinigung hinausgeschoben wird. Die Behandlung hat hierauf zu achten und kann, wie wir sehen werden, wirksam einschreiten.

In einer grossen Anzahl von Fällen fiebern die Verletzten nicht. Puls und Temperatur bleiben auf der Norm. In einer anderen steigt die Temperatur auf 38° und darüber und kann sich mit dem entsprechenden Pulse auf dieser Höhe eine Zeit lang halten. Trotzdem erleidet der aseptische Verlauf nicht im Geringsten eine Störung und auch das Allgemeinbefinden ist kaum alterirt. Solche Kranke haben gewöhnlich vortrefflichen Appetit, fühlen sich durchaus nicht matt und abgeschlagen und wenn nicht das Thermometer die hohe Körperwärme anzeigte, man würde solche Kranke für fieberfrei erklären. Volkmann[1]), welcher zuerst eine grosse Anzahl derartiger Beobachtungen machte und studirte, ist geneigt, dieses „aseptische" Fieber auf die rasche Resorption des Blutextravasates und der molecular zerfallenen Gewebstrümmer zu beziehen, und fast scheint es, als sollte diese Theorie von der Aufnahme nur pyrogen wirkender Stoffe in den Riedel'schen Untersuchungen eine Stütze erhalten. Riedel[2]) fand nämlich unter 19 Fällen von Fracturen des Ober- und Unterschenkels, von welchen 4 complicirt, 15 uncomplicirt waren, 8mal Eiweiss und 13mal cylindrische Gebilde im Urin, die unter verschiedener Form auftraten und insbesondere 7mal mit braunen Körnchen besetzt waren. Durch Experimente an Kaninchen und den Sectionsbefund bei einem Verletzten glaubt sich Riedel zu dem Schlusse berechtigt, dass die aus dem geronnenen Blutextravasate ausgepresste Flüssigkeit das Fibrinferment enthalte, welches zersetzend auf die circulirenden Blutkörperchen wirke, deren Trümmer dann in den Nieren ausgeschieden würden. Neben diesem „aseptischen" Fieber geht übrigens, wie Volkmann auch hervorhebt, nicht selten ein leichtes septisches einher. Durch kleine Fehler im Verbande kommt es unzweifelhaft zuweilen zur Aufnahme unbedeutender Mengen septisch wirkender Stoffe, die übrigens keine ernstliche Störung veranlassen und sehr bald wieder ausgeschieden werden, oder unter der nachfolgenden Desinfection zu Grunde gehen.

[1]) A. Gerhmer und R. Volkmann. Sammlung klin. Vorträge von R. Volkmann. Nr. 121.

[2]) R. Riedel. Deutsche Zeitschrift f. Chir. Bd. X. pag. 539.

Dies führt uns zu den Fällen, in welchen der Lister'sche Verband in ungeübten Händen nicht voll gelingt, oder die antiseptische Methode bei bereits inficirten Wunden Anwendung findet. Hier wird es wohl immer zu einer Eiterung um die Bruchspalte kommen, aber sie hat meist einen gutartigen und vor Allem keinen progredienten Charakter. Misslingt die desinficirende Behandlung vollständig oder gelingt sie nicht mehr, so ist der Wundverlauf in Nichts verschieden von dem zuerst geschilderten.

§. 100. Dem einfachen und dem complicirten Oberschenkelbruche gemeinsam ist das Stadium im Heilungsverlaufe, in welchem die ersten Gehversuche unternommen werden. Die Kranken klagen dann über Steifigkeit in Hüft-, Knie- und Fussgelenk und über die heftigsten Schmerzen bei Bewegungen. Dieses auch bei anderen Fracturen in den Nachbargelenken beobachtete Symptom tritt umsomehr hervor, je länger der Verletzte in immobilisirenden Verbänden gelegen, je länger überhaupt das Krankenlager gedauert hat. Am empfindlichsten reagirt gewöhnlich das Kniegelenk auf die ersten Bewegungsversuche, und in wenigen Fällen geheilter Oberschenkelbrüche wird man in den ersten Tagen der freieren Bewegung einen serösen Erguss vermissen, der zuweilen recht hartnäckig der Resorption widersteht. Dergleichen Ergüsse sind offenbar durch die allgemeine Trockenheit und Rigidität des immobilisirten Gelenkes zu erklären, auf welches die ersten physiologischen Bewegungen wie Distorsionen wirken (Volkmann)[1].

§. 101. Für das Leben bringt der einfache, subcutane Oberschenkelbruch kaum eine directe Gefahr; höchstens kann das Ueberschwemmen des Blutkreislaufes mit Markfett drohende Erscheinungen hervorrufen und zur Fettembolie führen. Die spätere Gebrauchsfähigkeit des Gliedes aber hängt direct von der Behandlung der Fractur ab. Eine merkliche Verkrümmung, eine relativ erhebliche Verkürzung, ganz besonders aber die das Gehen so ausserordentlich störende Auswärtsdrehung des Fusses, sind direct der Behandlung zur Last zu legen, und auch die eventuell eintretende Pseudarthrose kommt zum grossen Theile auf Rechnung der eingeschlagenen Therapie.

Eine kaum minder günstige Prognose lässt sich heutzutage auch für diejenigen complicirten Oberschenkelfracturen im Frieden stellen, welche von vornherein der antiseptischen Wundbehandlung zugänglich waren und deren Wundverlauf ein aseptischer blieb. Wie gross der Procentsatz der Heilungen ist, darüber lässt sich etwas Bestimmtes noch nicht aussagen; die Zahl der im Frieden vorkommenden complicirten Oberschenkelbrüche, welche überhaupt noch eine conservirende Behandlung gestatten, ist eben zu gering. Die Resultate Volkmann's[2], Schede's[3]

[1]) Volkmann, Rich. Berlin. klin. Wochenschrift. 1870. Nr 30 u. 31
Siehe auch:
Reyher, Carl. Ueber die Veränderungen der Gelenke bei dauernder Ruhe. Deutsche Zeitschrift f. Chirurgie. Bd. III. pag. 246.

[2]) Volkmann, Rich. Die Behandlung der complicirten Fracturen. Sammlg. klin. Vorträge v. R. Volkmann. Nr. 117—118.

[3]) Schede, Max, in H. Wildt. Die complic. Fracturen etc. Centralblatt f. Chirurgie. 1877. Nr 47, 48.

und Anderer übersteigen aber jetzt schon das Erwartete und es unterliegt keinem Zweifel, dass noch mehr Leben und ganz besonders noch mehr Glieder erhalten werden können, wenn erst die Lister'sche Verbandtechnik von den Hospitälern aus sich auch in die Privat-, insbesondere die Landpraxis wird verbreitet haben.

Daneben wird es freilich stets noch Fälle geben, welche zu spät oder überhaupt nicht antiseptisch behandelt werden. Für sie ist die Verletzung immer noch eine im höchsten Grade lebensgefährliche, für sie gilt noch immer die Mortalität von 60 %, wie sie Volkmann und Fränkel[1]) im Frieden für conservativ behandelte Oberschenkelbrüche fanden. Fast den gleichen Procentsatz der Todesfälle ergaben seither die conservativ behandelten Schussfracturen des Oberschenkels.

Eine durchaus schlechte Prognose für das Glied, eine sehr zweifelhafte für das Leben, liefern die Zertrümmerungen und Zermalmungen des Femur. Es handelt sich hier immer um Ueberfahrungen, Eisenbahnquetschungen, Verwundungen durch schweres Geschutz. Die Zertrümmerung der Weichtheile, die Zerreissung der grossen Gefässe und Nerven treten in den Vordergrund und fordern, mag der Knochen wie immer beschaffen sein, die rasche Absetzung des Gliedes, wenn überhaupt das Leben gerettet werden soll.

§. 102. Was zunächst die Behandlung subcutaner Fracturen betrifft, so genügt, wenn die Fragmente nicht ausser Contact getreten sind, die ruhige Rückenlage mit gestreckten, parallel liegenden Beinen. Zum Schutze der Fractur legt man noch beiderseits wurstförmige Sandsacke und bindet die Beine an Knie und Fuss mit Tüchern zusammen.

Die Reduction dislocirter Fragmente geschieht durch Zug und Gegenzug. Während ein Gehülfe das Becken mittelst einer Perinealschlinge nach oben fixirt, ergreift ein anderer den Fuss oder ein um das Knie geschlungenes Tuch und zieht, anfangs in der Richtung des unteren Fragmentes, dann in der der Körperaxe. Man controllirt mit der Hand das allmälige Verschwinden der seitlichen Verschiebung und überzeugt sich dann in der oben für die Messung angegebenen Weise, ob die Verkürzung gehoben ist. Leisten die Muskeln starken Widerstand und ist der Verletzte empfindlich, so chloroformire man und extendire mittelst des Flaschenzuges. Dies ist in jedem Falle gerathen, wenn die Fractur erst spät in Behandlung kam und bereits Verwachsungen die Bruchenden in ihrer fehlerhaften Lage fixiren. Bei der Anwendung des Flaschenzuges genügt die einfache Perinealschlinge nicht. Man muss das Becken durch einen eisernen Stab stützen, gegen welchen es rittlings angezogen wird. Solche Stäbe sind von Volkmann, Esmarch, Bardeleben, O. Weber, Billroth, König u. A. angegeben worden. Sie sind solide, oder hohl und werden mit einer Schraubenzwinge an den Tisch befestigt oder stehen mit einer Beckenstütze in Verbindung. Im Nothfalle genügt eine Holzschraube, wie sie die Schreiner zur Befestigung frisch ge-

---

[1]) Volkmann, Rich. Zur vergleichenden Mortalitätsstatistik analoger Kriegs- und Friedensverletzungen. Archiv f. klin. Chir. Bd. XV. pag. 5.

leimter Gegenstände gebrauchen. Der Flaschenzug greift an einer Tuchschlinge an, welche um den nass eingewickelten Unterschenkel gelegt ist.

In der reducirten Stellung können die Bruchenden nur durch eine permanente Distraction erhalten werden. Dieser Forderung genügen einerseits die Lagerungsverbände mit Zug und Gegenzug, anderseits die Contentivverbände.

Am vollständigsten und zugleich einfachsten erreicht man die permanente Distraction durch die Gewichtsextension an einer Heftpflasteransa[1]). Ein 5—6 Ctm. breiter, sorgfältig, am besten mit dem Spatel, gestrichener Heftpflasterstreifen von entsprechender Länge wird in der Weise zu beiden Seiten des Unterschenkels und des unteren Bruchendes angeklebt, dass er die Fusssohle in einer losen Schlinge (ansa) umgibt. Beide Streifen werden mit Cirkeltouren von Heftpflaster noch besonders befestigt, und zum Schutze des Verbandes wickelt man um den Fuss und Unterschenkel eine Flanellbinde in regelmässigen Touren. Die Ansa an der Fusssohle trägt ein schmales Brettchen, den Sprenkel, welcher das Heftpflaster von den Malleolen abdrängt und zugleich die Schnur für die Gewichte aufnimmt. Dies der Verband, wie ihn Gurdon Buck[2]) in Amerika, in Deutschland R. Volkmann[3]) ausgebildet hat. Eine noch grössere Haltbarkeit bekommt die Heftpflasteransa, wenn man die beiden Enden vom Knöchel aufwärts jederseits nach Art einer Geissel spaltet, das mittlere, breitere Stück in der Axe des Unterschenkels befestigt, die übrigen Streifen aber in Hobelspäntouren darüber führt (Taylor).

Hat man, wie dies auf dem Lande nicht selten, gerade kein geeignetes Heftpflaster zur Hand, so ist die Extensionsschlinge auch durch einen Bindenzügel zu ersetzen, dessen Enden beiderseits der Länge nach an die Touren einer bis zur Fractur reichenden Bindeneinwickelung angesteckt oder angenäht werden.

Das an der Schnur zu befestigende Gewicht, meist ein genau abgewogener Sandsack, wird von den Autoren sehr verschieden schwer angegeben. Während z. B. Gurdon Buck bei Kindern bis zu 20, bei Erwachsenen bis zu 28 Pfund steigt, empfiehlt Volkmann durchschnittlich 15 Pfund für den Erwachsenen, eine Belastung, welche durchaus hinreichend ist. Zur Verminderung der Reibung läuft die Schnur über Rollen, die entweder vor dem Bettende an einem besonderen Gestelle angebracht, oder einfach in das Bettende eingeschraubt sind. Hierbei beachte man wohl, dass der Zug genau in der Axe des Beines wirke, da sonst das Heftpflaster rasch abgerissen wird. Ebenso ist es zweckmässig, das Gewicht nicht sofort, sondern erst nach einigen Stunden anzuhängen und allmälig mit der Belastung zu steigen.

Zur Contraextension dient ein um das Perineum geschlungenes Tuch oder ein Gummischlauch, welcher durch einen Strick am oberen

---

[1]) Die älteren Methoden der Distraction von Hippokrates abwärts siehe dieses Werk. Allgem. Theil Lief. 21 § 49.

[2]) Gurdon Buck. New-York. med. Record. 1867. pag. 49.

[3]) R. Volkmann. Berlin. klin. Wochenschrift 1870. Nr. 20.

Bettende befestigt, oder wiederum durch ein Gewicht angezogen wird. Gurdon Buck empfahl (1864), das untere Bettende durch Unterschieben von Holzpflöcken höher zu stellen und so die Körperschwere als Gegengewicht wirken zu lassen.

Noch erübrigt es bei dieser Behandlung, dass man das Umfallen des Fusses nach aussen, also die Wiederkehr der Rotation nach aussen verhüte. R. Volkmann hat für diesen Zweck einen ausserordentlich praktischen Apparat angegeben [1]). Sein „schleifendes Fussbrett" (Fig. 12) besteht aus einer kurzen, mit Fersenausschnitt versehenen Schiene, die ein senkrechtes, nach rechts und links verstellbares Fussstück trägt. Beides ist an einem Querholze befestigt, welches zur Verminderung der Reibung auf zwei prismatischen Hölzern schleift. Die horizontale Schiene darf nicht zu kurz sein; sie senkt sich sonst, durch die wenigen Bindentouren mangelhaft gestützt, nach hinten, und die Achillessehne kommt auf die obere Kante des Fersenausschnittes

Fig. 12



R. Volkmann's schleifendes Fussbrett.

zu liegen. Ich habe während des Krieges 1870/71 Schienen benutzt, welche die Wade mit umfassten und oben ein zweites schleifendes Querholz trugen. Von Riedel ist ebenfalls ein sehr zweckmässiger Schleifapparat angegeben worden. (Abgebildet bei König, Lehrbuch d. spec. Chirurgie. II. pag. 839.) Als Nothbehelf dient auch ein Gypsstiefel, der über den Heftpflasterverband angelegt und an der Ferse mit einem Querholze versehen wird.

Die Fracturen im oberen Drittel des Oberschenkels erfordern wegen der ausgesprochenen Abductionsstellung des oberen Fragmentes eine besondere Beachtung. Hier muss das untere Bruchende dem oberen entgegengeführt werden, indem man den Gewichtszug etwas nach aussen wirken lässt. Zum gleichen Ziele kommt man, wenn der Perinealgurt auf der gesunden Seite angebracht wird (Volkmann). Das Becken rückt dann auf dieser Seite nach oben, auf der kranken nach unten und nähert das abducirte obere Fragment der Mittellinie. Die sehr viel seltenere Dislocation dieses Bruchendes nach

[1]) Rich. Volkmann l. c.

vorn und aussen verlangt ausserdem noch die Lagerung des belasteten Beines auf ein Planum inclinat. simplex.

Die Vortheile der Gewichtsextension, wie wir sie hier beschrieben haben, sind heutzutage so anerkannt, dass es unnöthig scheinen könnte, sie besonders namhaft zu machen. In kurzer Zeit hat sich diese Methode überall eingebürgert und rasch das Stadium der Prioritätsstreite erreicht. Bei seiner ausserordentlichen Einfachheit wird das Verfahren von keinem andern in der Wirkung übertroffen. Die Distraction der Fragmente ist eine möglichst vollständige, die Lagerung eine ruhige und für den Verletzten bequeme; sie gestattet, wie keine andere, die freie Beweglichkeit des Oberkörpers und selbst eine theilweise des Beckens, ein zur Vermeidung des Decubitus wichtiger Factor. Die schmerzstillende Wirkung ist eclatant, die lästigen Muskelzuckungen verschwinden vollkommen und, wie sehr dem Verletzten selbst diese Vortheile in die Augen springen, beweisen die Fälle, in welchen auf sein eigenes Verlangen die Belastung verstärkt werden muss. Dabei bleibt während der ganzen Behandlung die Bruchstelle dem Auge und der Hand zugänglich, ein Vortheil, der bei den complicirten Fracturen dem Lister'schen Verbande zu Gute kommt. Zum Ueberflusse sind die Resultate der Gewichtsbehandlung nicht etwa denen anderer Methoden gleich, sie übertreffen dieselben sowohl, was das Minimum der Verkürzung, als auch was die Dauer der Heilung angeht. Gurdon Buck[1]) behandelte 117 einfache Oberschenkelfracturen mit Gewichten von 15—30 Pfund und erzielte folgende Resultate: Von 38 Kindern zeigten 33 überhaupt keine Verkürzung nach der Consolidation; die grösste Verkürzung betrug in zwei Fällen 1 Zoll; 79 Erwachsene trugen eine Verkürzung von kaum ½ Zoll davon; bei 12 war überhaupt kein Unterschied zwischen beiden Beinen nachzuweisen. In 12 von Bidder[2]) aus der Volkmann'schen Klinik mitgetheilten, einfachen Oberschenkelbrüchen betrug die schliessliche Verkürzung 2mal 2½ Ctm., 2mal 1½ Ctm, 4mal 1 Ctm. und in vier Fällen war eine Verkürzung überhaupt nicht zu constatiren.

Was die Heilungsdauer betrifft, so wird allgemein anerkannt, dass die Consolidation ceteris paribus sich bei Gewichtsbehandlung sehr viel rascher vollzieht, als bei Anwendung anderer, insbesondere der Contentivverbände. Die 8—10 Wochen, welche früher in allen Lehrbüchern für die Heilung einer einfachen Fractur der Femurdiaphyse gefordert wurden, sind auf 4—6 Wochen reducirt, und es ist keine Seltenheit, dass auch vor der vierten Woche bereits tragfähiger Callus angebildet ist. So sind von den 12 oben erwähnten Volkmann'schen Fällen nicht weniger als 10 zwischen der dritten und vierten Woche bereits consolidirt gewesen. Der Grund dieser reichlicheren Callusbildung, welche sich auch äusserlich als voluminösere Bruchgeschwulst zu erkennen gibt, kann nur darin gesucht werden, dass die Blutgefässe, durch keine circuläre Einschnürung und Compression beeinträchtigt, das aufbauende Material freier zuführen können (Volkmann)[3]).

---

[1]) Gurdon Buck l. c.
[2]) Alfr. Bidder. Archiv f. klin. Chir. Bd. XV. pag. 58.
[3]) R. Volkmann l. c.

Neben der Gewichtsbehandlung haben sich die Contentivverbände immer noch ein, wenn auch kleineres Feld erhalten. Zunächst sind sie für den Transport einer einfachen Oberschenkelfractur schlecht zu entbehren; aber auch unruhige, delirirende Kranke sind für die Gewichtsextension unbrauchbare Objecte, und schliesslich wird man bei drohender Pseudarthrose eben doch manchmal zu einer absoluten Immobilisation seine Zuflucht nehmen müssen. Mag man nun dem Gyps-, dem Wasserglas- oder dem Magnesitverbande den Vorzug geben, immer ist festzuhalten, dass der Verband Fuss und Becken mitumfasse, soll anders die Distraction der Fragmente nicht illusorisch sein. Am Perineum und am Fussrücken hat eben der Verband seine hauptsächlichen Angriffspunkte. Dort drängt er das Becken mit dem oberen Bruchende nach oben, hier den Fuss mit dem unteren Fragmente nach unten. Von geringerer Bedeutung ist die Spica coxae für die Immobilisirung des oberen Bruchendes, da selbst in dem bestangelegten Verbande eine seitliche Verschiebung des Beckens möglich ist. Soll dieser wirksam entgegengearbeitet werden, so muss man eine förmliche Gypshose anlegen, welche das gesunde Bein bis zum Knie abwärts umfasst. Stellt man hierbei das gesunde Bein in Adduction, so wird zugleich das abducirte obere Bruchende dem unteren entgegengeführt.

Zur Anfertigung eines Gypsverbandes lagert man den Verletzten auf einen festen Tisch, an dessen unterem Ende einer der oben erwähnten Beckenstützapparate angeschraubt ist. Kopf und Rumpf, letzterer bis gegen die untersten Lendenwirbel, ruhen auf gut gepolsterten Kissen, das Becken liegt hohl und stützt sich nur mit den Sitzknorren auf den schmalen Beckensitz, dessen eiserner Stab zwischen den Schenkeln hervorragt. Das gesunde Bein steht im Knie gebeugt auf einem Stuhl, oder wird von einem Gehülfen gehalten. Ein anderer extendirt am Fusse des Verletzten und zieht das Perineum fest gegen den gepolsterten Eisenstab. Nachdem die einzelnen Knochenvorsprünge und das Perineum mit dickeren, das übrige Bein mit dünnen, gleichmässigen Wattelagen bedeckt sind, wird zunächst eine Rollbinde von Leinen oder Flanell in regelrechten Touren bis über das Becken geführt. Nun folgen, von den Knöcheln anfangend, die Gypsbinden in bekannter Weise. Die Schenkelbeuge wird dabei durch kreuzweise gelegte Gypslonguetten oder Fournierspäne verstärkt. Wegen der Distraction müssen die aufsteigenden Touren der Spica coxae recht genau und dicht dem Perineum anliegen. Den Fuss gypst man erst ein, wenn der übrige Verband vollkommen erhärtet ist und sorgt dabei, dass sich nicht noch jetzt eine Verkürzung einstelle. Pfeilsticker[1]) empfahl, den Unterschenkel zuerst einzugypsen, dann an diesem zu extendiren und nun erst den Oberschenkel vorzunehmen. Das ganze Anlegen des Verbandes wird ausserordentlich erleichtert, wenn man den Patienten chloroformirt und die Extension mit dem Flaschenzuge macht. Es gehört eine gewisse Uebung und Accuratesse dazu, einen immobilisirenden Oberschenkelverband in der richtigen Weise anzulegen; schlecht und mangelhaft aber angelegt,

[1]) Pfeilsticker. Württemb. ärztl. Corresp.-Blatt. 1868. Nr. 23.

nützt er nichts, kann sogar Schaden bringen. Dies hat sicher nicht wenig dazu beigetragen, den Gypsverband in der Privat- und besonders der Landpraxis zu discreditiren. Die Assistenz fehle und die Möglichkeit einer zweckmässigen Lagerung, hört man klagen; und doch ist nichts leichter, als einen Verbandtisch herzurichten: die oben erwähnte Tischlerschraube ersetzt den eisernen Stab, ein auf der hohen Kante stehender Backstein dient als Beckenstütze, und der Flaschenzug spart einen kundigen Gehülfen.

Wurde der Contentivverband in den ersten 24 Stunden nach der Verletzung angelegt, so kann er meist bis zur vollendeten Consolidation liegen bleiben. War dagegen bereits Schwellung des Beines eingetreten, so wartet man besser einige Tage, oder muss den Verband wechseln, sobald das Glied wieder abgeschwollen ist; andernfalls ist man gegen Dislocation im Verbande keineswegs sicher.

Die Schienenverbände in ihren verschiedenen Formen sind bei der Behandlung subcutaner Oberschenkelbrüche ziemlich verlassen, stehen wenigstens nicht mehr in legitimem Gebrauch. Nur bei kleinen Kindern, welche sich durchnässen, wendet man mit Vortheil Guttapercha-Schienchen an; sie werden, eine innen, eine aussen, in weichem Zustande angepasst und mit Cirkeltouren befestigt.

§. 103. Die complicirte Fractur des Oberschenkels erfordert zunächst die Besorgung der Wunde, die Einrichtung des Knochenbruches steht in zweiter Linie. Von der Ueberzeugung durchdrungen, dass es die Pflicht eines jeden Arztes ist, wenn irgend möglich den Verletzten antiseptisch zu behandeln, stellen wir die Technik des antiseptischen Verbandes oben an [1]).

In allen Fällen muss die Wunde soweit dilatirt werden, dass man bequem den Finger einführen und durch Auseinanderziehen der Wundränder die Bruchspalte bloslegen kann. Nun wird unter fortwährendem Irrigiren mit 2½—3 % Carbolsäure die Wunde in allen ihren Abschnitten und Buchten von dem geronnenen Blute sorgfältig gereinigt. Unterminirte Hautpartien, lange Wundrecessus werden am Ende des Sackes, oder an verschiedenen Stellen gespalten, um überall den Carbolwasserstrahl hindringen zu lassen und für die Drainage geeignete Abzugsöffnungen zu bekommen. Aus der Bruchspalte selbst, die man sich eventuell durch eine Gegenöffnung bequemer zugänglich macht, müssen alle vollständig vom Periost entblössten Splitter entfernt werden; an der Beinhaut hängende werden gereinigt und ohne Zerrung reponirt. Scharfe Bruchenden glättet man mit der Knochenzange; Muskelspiessungen und Muskelinterpositionen werden beseitigt und auch die hinter den Fragmenten gelegenen Blutcoagula durch Herausbiegen der Bruchenden frei gelegt und entfernt. Hat man so die ganze Wunde rein ausgeräumt und desinficirt, so legt man an passenden Punkten Drainröhren ein, von welchen einige bis an die Bruchspalte reichen müssen. Es folgt nun die genaue Naht der Wunden bis dicht an die Drainröhren, welch' letztere im Niveau der Haut ab-

---

[1]) Wir halten uns im Folgenden wesentlich an die Angaben R. Volkmann's in seinen klinischen Vorträgen N. 117 und 118. 1877.

geschnitten werden. Zur Sicherung gegen das Hineinschlüpfen werden sie entweder mit Fadenschlingen oder Sicherheitsnadeln versehen, oder an den Wundrand angenäht. Ist nun noch einmal mit Carbolwasser nachgespült worden, so schreitet man jetzt erst zur eigentlichen Einrichtung und zum Verband. Durch Zug und Gegenzug werden die Bruchenden richtig gestellt, durch eine gleichmässige Compression mit beiden Händen wird das mit Blut gemischte Carbolwasser aus den Drains herausgepresst, dann werden Bäusche Lister'scher Carbolgaze rings herum gelegt und darüber die bekannte achtfache Lage der Gaze. Breite, in warmes Carbolwasser getauchte Gazebinden decken den Verband und üben zugleich eine mässige Compression.

Es bedarf keiner besonderen Erwähnung, dass alle die beschriebenen Hantirungen womöglich unter Carbolspray vorgenommen werden müssen; zugleich kann nicht genug betont werden, dass man sie gleich bei der ersten Untersuchung und dem ersten Verbande gewissenhaft vornehme, denn der erste Verband entscheidet über den Wundverlauf und über das Schicksal des Verletzten. Der Verbandwechsel erfolgt nach den Regeln der antiseptischen Verbandmethode; der erste gewöhnlich am nächsten, höchstens übernächsten Tage. Es ist hierbei vor allzu geschäftigem Drücken und Streichen der Bruchstelle dringend zu warnen, noch mehr vor einem wiederholten Durchspülen mit Carbolwasser. Man würde hierdurch nur schaden, man würde das reine, desinficirte Blutcoagulum, welches Wunde und Bruchspalte ausfüllt, wieder wegdrücken und fortspülen, man würde die Heilung unter dem „feuchten Schorfe" geradezu vereiteln. Hier gilt im vollen Sinne Lister's Wort: „let the wound be alone", die Wunde in Ruhe lassen. Sobald die serös-schleimige Wundsecretion nachgelassen hat, werden die Drainröhren entfernt. Dies kann oft schon am vierten Tage geschehen. Der antiseptische Verband ist so lange fortzusetzen, bis Epidermis die Wundspalte bedeckt, oder die Wundcanäle von Granulationen so ausgefüllt sind, dass nur noch flache Defecte bestehen.

§. 104. Bei gutem Willen lässt sich im Frieden wohl in den meisten frischen Fällen eine derartige Behandlung durchführen. Sie gelingt oft noch in solchen, welche nach Ablauf der ersten 24 Stunden in Behandlung genommen werden. Wie aber wird das im Kriege möglich sein? Wir stehen hier vor einem noch ungelösten Problem, für dessen Bearbeitung der jüngst beendete russisch-türkische Krieg nur spärliche, aber um so werthvollere Anhaltspunkte in den Mittheilungen von Bergmann[1]), Reyher[2]) u. A. gegeben hat. Dass die antiseptische Wundbehandlung erst im Lazareth beginnen, auf dem Schlachtfelde und in den Ambulanzen dagegen nicht, oder doch nur vereinzelt gehandhabt werden könne, unterliegt wohl keinem Zweifel. Gleichwohl muss dringend gefordert werden, dass auch hier wenigstens das Princip der Antisepsis gelte. Entgegen der früheren Vorschrift, jede Wunde mit Sonde oder Finger zu untersuchen, um womöglich über Diagnose und Behandlung schon in den Ambulanzen zu ent-

[1]) Bergmann, E. Behandlg. d. Schusswunden d. Kniegelenks im Kriege 1878. Stuttgart b. Enke.
[2]) Reyher, Carl. Volkmann's klin. Vorträge. 1878. Nr. 142—143.

scheiden, lautet die von Esmarch[1]) mit Recht ausgegebene Parole: „Lieber nicht untersuchen, als mit unreinen Fingern; lieber nicht reinigen, als mit unreinem Wasser; lieber nicht verbinden, als mit unreinen Verbandstoffen! Unrein aber ist Alles, was nicht antiseptisch ist." Zum provisorischen Verschlusse der Kleingewehrwunden hat Esmarch „antiseptische Ballen" angegeben. Sie bestehen aus Salicyljute[2]), welche in Salicylgaze eingebunden ist und sollen in den Verbandkasten der Ambulanzwagen wie in der Verbandtasche der Verwundetenträger in hinreichender Menge vorräthig sein. Auch schlägt Esmarch vor, in jeden Waffenrock ein kleines Päckchen einnähen zu lassen, welches ausser dem dreieckigen Tuche eine Gazebinde und ein paar Stücke Salicyljute enthält. Der erste Feldverband bleibt unverrückt liegen, bis der Verwundete an den Ort dauernder Verpflegung gelangt, und bedarf auch hier nur eines Wechsels, wenn die Heilung unter dem „trockenen Schorfe" misslungen und Eiterung eingetreten ist.

Wir haben seither nur die den Oberschenkelbruch complicirende Wunde berücksichtigt. Die Behandlung des Knochenbruches selbst ist im Wesentlichen die gleiche wie bei den subcutanen Fracturen. Nur treten hier die Contentivverbände gegenüber den Lagerungsverbänden, mit und ohne Extension, noch mehr in den Hintergrund. Der Lister'sche Verband fordert die volle Zugänglichkeit der Wunde und ihrer nächsten Umgebung, er verträgt sich daher schwer mit Gyps-, Wasserglas- und Magnesitverbänden. Allerdings kann man durch Fenster die Wunden frei legen und den übrigen Verband mit Holz- oder Eisenschienen, besonders mit sog. Bandeisen, zweckmässig verstärken; aber die Wundreinigung ist dabei doch stets an gewisse Grenzen gebunden. Hier bleibt die Gewichtsextension mittelst Heftpflasteransa unübertroffen. Mit ihr concurrirt höchstens die Lagerung des verletzten Gliedes an unterbrochene Schienen (Erichsen) oder die Suspension mit der Smith'schen Rückenschiene aus Telegraphendraht, oder den Beely'schen[3]) Gypshanfstreifen.

Aber der Transport! wird man sagen und vor Allem hinweisen auf das Schlachtfeld und die mehrtägige Fahrt der Verwundeten nach den Reservelazarethen. Dem gegenüber muss hervorgehoben werden erstens, dass auch die Contentivverbände nur unvollkommen immobilisiren und zweitens, dass die im Felde angelegten Gypsverbände nur selten das Ideal erreichen. Jedem, der im Reservelazareth gearbeitet hat, werden die zerbrochenen und durchweichten Gypsverbände, in welchen Oberschenkelschussfracturen ankamen, in Erinnerung sein. Die flachen Schienen aus Blech mit Fuss- und Beckenstück, insbesondere die einfache und doppelte Bonnet'sche Drahthose, sind hier weit zweckmässigere Verbandmittel. Sie lassen sich ohne grossen Zeitverlust und ohne viele Assistenz anlegen, sie sind bei dem Verbandwechsel rasch entfernt, sie gewähren den Fragmenten eine hinreichende Stütze. Zudem gibt der Lister'sche Verband an sich mit seinen

[1]) Esmarch. Archiv f. klin. Chir. Bd. XX. pag. 166. 1877.

[2]) Münnich (deutsch. milit.-ärztl. Zeitschrift. 1877 Jahrg. VI. Hft. 10) schlägt zum gleichen Zwecke Carboljute vor, die er eigens präparirt.

[3]) Beely, F. Zur Behandlung einf. Fract. mit Gypshanfschienen. Königsberg 1878.

Cirkeltouren aus appretirter Gaze dem Gliedabschnitte eine gewisse Festigkeit [1]). Es bedarf kaum der Erwähnung, dass nach Ver-

[1]) Weisbach (Deutsche Militärärztliche Zeitschrift. 1877. II. Hft. 11) hat die, von dem österreichischen Regimentsarzte Schön angegebenen, Zinkblechschienen in specieller Rücksicht auf den Lister'schen Verband empfohlen und zum Theil etwas abgeändert. Das gerollte Rohmaterial soll in den Sanitätswagen mitgenommen und auf dem Verbandplatze zu Schienen für die einzelnen Glieder geschnitten werden.

Fig 18.

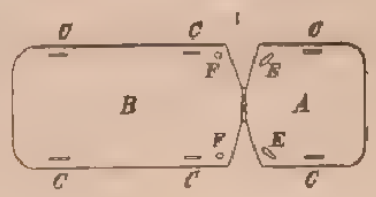



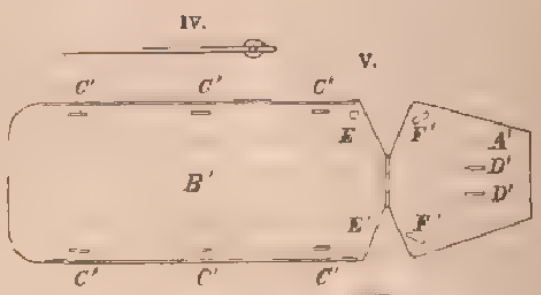



Zur Anfertigung bedarf es nur eines Hammers, eines Hartmeissels, eines Locheisens und einer Papierscheere.

Sehr compendiöse und daher im Felde sicher ganz brauchbare Blechschienen hat neuerdings Paul Hartmann, Fabrikant von Verbandstoffen in Heidenheim (Württemberg) angegeben. Wir lassen seine Beschreibung nebst Abbildungen folgen: „Die Schienen bestehen aus zwei Platten von verzinntem Eisenblech A, A' und B, B'. Dieselben sind durch Charniere mit einander verbunden, die Längsränder durch zweimaliges Umbiegen abgerundet. Bei C, C' sind Längsausschnitte für die Befestigung der Schienen an den Extremitäten durch Binden; bei D, D' ausserdem zwei grössere Längsausschnitte in der Fussplatte A' für die Befestigung des Fusses. (Figuren: I. und V.)

heilung der Wunde der Contentivverband in seine unbestrittenen Rechte tritt.

Mit Ausnahme des ersten Verbandes ist die antiseptische Behandlung eine einfache und wenig zeitraubende. Anders, wenn in den Weichtheilen und der Bruchspalte die Eiterung beginnt und es nicht mehr gelingt, den aseptischen Verlauf herzustellen. Dann wird die Pflege des Verletzten eine der schwierigsten und erfordert die ganze Geduld und Hingabe des Arztes. Auch hier ist es gerathen, zunächst die Bruchspalte frei zu legen und zu drainiren; ausserdem muss aber auch jeder Eitersenkung nachgegangen und allerwärts für guten Abfluss gesorgt werden. Die antiseptische Occlusion passt für solche Fälle weniger gut. Man behandle die Wunden offen, eventuell mit permanenter Carbolsäure-Irrigation ($1\frac{1}{2}-2$ % Lösungen). Häufig wird es zu Extractionen von Splittern kommen, welche eine eiterige Periostitis allmälig vollkommen gelöst hat; für die späteren Monate aber bleiben die Nekrotomien an abgestorbenen Bruchenden.

In derartigen Fällen verspätet sich die Consolidation oft ausserordentlich. Die Fragmente bieten eben wenig gesunde, zur Knochenproduction geschickte Contactflächen dar, die Callusbrücken sind spärlich und dünn. Dann ist es nothwendig, von der Distraction, sei es mit Gewichten, sei es im Contentivverbande, abzulassen und die Bruchenden dem Zuge der Muskeln und der parostalen Narbe anheimzugeben. (Gust. Simon.) Die Aenderung in der Behandlung lässt oft in wenigen Wochen die Consolidation zu Stande kommen.

Während des langen Krankenlagers, welches solche Verletzte durchzumachen haben, ist es oft schwer, eine Lagerung zu finden, die auf die Dauer vertragen wird und den schmerzhaften Decubitus vermeidet. Noch schwieriger wird die Aufgabe, wenn zahlreiche Gegenöffnungen nothwendig waren, oder die permanente Irrigation eingeleitet wurde. Hier finden lange, gerade, oder im Knie gebogene Blech-

---

Sollen die Schienen verwendet werden, so werden die Seitenränder nach den Längsaxen der Blechplatten eingebogen, am Besten über einem runden Gegenstande (Oberschenkel, Wagendeichsel etc.) und werden senkrecht zu einander fixirt durch eine Schraubenvorrichtung, die folgendermassen beschaffen ist:

Die Schraube, welche die beiden Platten in ihrer senkrechten Stellung zu fixiren hat, besteht ursprünglich aus zwei Theilen: aus einer runden Platte a (vergl. Fig. III), die in der Mitte ein Loch mit Schraubengewinde besitzt; der andere Theil b besteht aus einer stabförmigen Platte, an deren einer Fläche eine für das Schraubengewinde des ersten Theiles passende Schraube angebracht ist. Solche Schrauben werden in die Löcher E, E' der Blechplatten B, B' befestigt, indem die beiden Hälften fest in einander eingeschraubt werden, so dass zwischen den beiden Theilen nur ein Zwischenraum für die beiden Blechplatten vorhanden ist. Um nun die Blechplatten A, A' gegen B, B' zu fixiren, muss an ersteren bei F, F' ein dem stabförmigen Theil der Schraube entsprechender Längsausschnitt vorhanden sein. Durch denselben wird dieser Theil der Schraube geschoben, um einen rechten Winkel gedreht, wodurch die beiden Blechplatten unbeweglich zu einander fixirt sind (vergl. Fig II Armschiene, Fig. VI Beinschiene). Drehungen der Schrauben werden durch die Elasticität der beiden Blechplatten, welche sie zwischen sich fasst, vollkommen vermieden.

Um die Schienen zur Verpackung geeignet zu machen, wird die Schraube wieder um 90° gedreht, wodurch die Blechplatten wieder auseinander gebogen werden können; dieselben werden nun wieder flach gebogen, zusammengeklappt und können in dieser Lage wieder durch die Schraube fixirt werden (vergl. Fig. IV)."

schienen Verwendung, an welchen, den Wunden gegenüber, verschiebbare Stücke angebracht sind; ausserdem Suspensionsschienen, sowie Fracturbetten, wie sie von Gust. Simon[1]) und Renz[2]) für Oberschenkelschussfracturen angegeben wurden. Für das Heben der Verletzten bei der Defäcation empfiehlt sich ausserordentlich der Hamil-

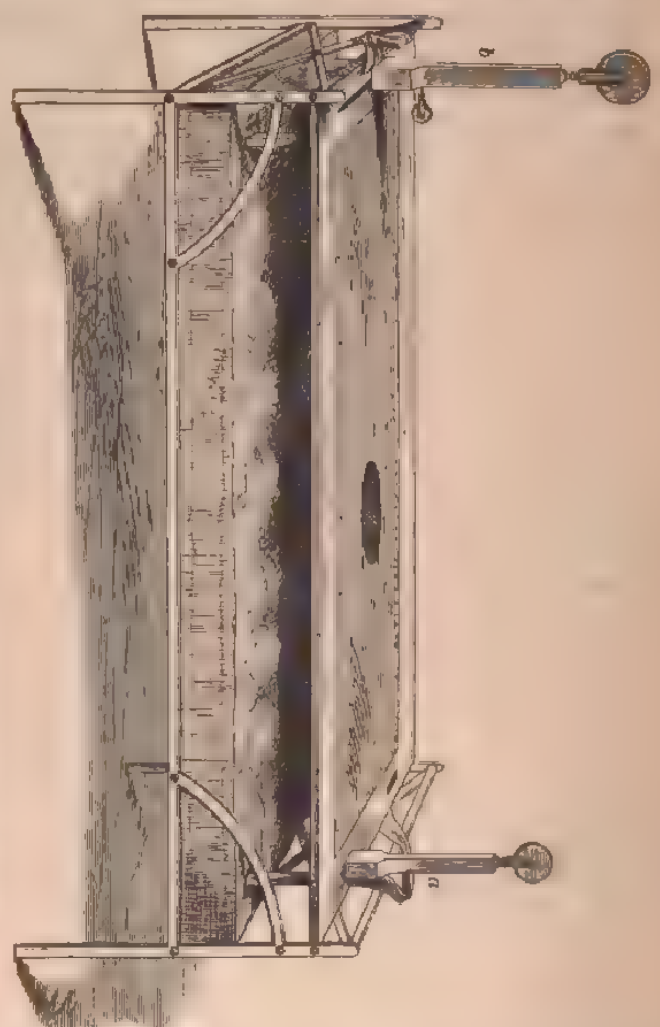

Fig. 14.

Hamilton's Heberahmen, von Rich. Volkmann für Gewichtsextension eingerichtet.

ton'sche Heberahmen, den wir bereits bei den Beckenfracturen und den Hüftgelenksverletzungen erwähnten. Ein das ganze Bett einnehmender Rahmen ist mit starkem Segeltuch bespannt, welches in der Beckengegend ein rundes, am Rande gepolstertes Loch hat. Geht

[1]) Simon. Verhandl. d. deutsch. Ges. f. Chir. 1872 pag. 50.
[2]) Renz. Die Spreizlade etc. 1872

der Kranke zu Stuhl, so wird der Rahmen an zwei unten und oben angebrachten Gurten gehoben und mit untergeschobenen Pfosten so hoch gestellt, dass die Pfanne bequem untergestellt werden kann. Volkmann hat die Stützen an Charniere befestigen und noch eine Vorrichtung zur Gewichtsextension anbringen lassen. (Fig. 14.)

§. 105. Die Amputation, und zwar die primäre, wird heute kaum mehr durch die Verletzung des Knochens bedingt werden. Selbst bei den Schussfracturen hat die conservative Behandlung seit 20 Jahren stetig zugenommen und die Erfolge des antiseptischen Verfahrens haben ihr wahrlich den Boden nicht entzogen. Es sind die Beschaffenheit der Weichtheile, die Quetschung und Zermalmung der Muskeln, die Zerreissung der grossen Gefässe und Nerven, welche die Absetzung des Gliedes, die Amputatio oder die Exarticulatio femoris, kategorisch verlangen. Daneben wird manche secundäre Amputation ausgeführt werden müssen, wenn bei conservativer Behandlung eine consumirende Eiterung das Leben bedroht.

Cap. XII.

Fehlerhaft geheilte Oberschenkelbrüche.

§ 106. Die fortschreitende Vervollkommnung der Methoden bei der Behandlung der Oberschenkelfracturen, insbesondere die Extension mit Gewichten lässt fehlerhafte Stellungen bei der Heilung entschieden seltener, als früher zu Stande kommen. Immerhin werden durch Nachlässigkeit oder unzweckmässiges Verhalten des Verletzten, leider auch noch zuweilen durch einen schlecht gewählten, oder schlecht angelegten Verband, Verkrümmungen und Verkürzungen verschuldet, welche den Gebrauch des Beines erheblich beeinträchtigen, selbst aufheben. Hierher gehört zunächst eine Längeneinbusse von mehreren Zollen, welche durch Beckenneigung nicht ausgeglichen werden kann und eine Prothese nothwendig macht; dann die winkelige Verkrümmung nach aussen, oder nach vorn und aussen, besonders aber eine starke Rotation des Unterschenkels nach aussen. Gerade für die letztere Stellung ist nicht selten der Arzt allein verantwortlich zu machen, wenn er für die Fixation des Fusses nicht gehörig Sorge getragen hatte. Bei einem kleinen Kinde sah ich einen solchen in Auswärtsrollung geheilten Oberschenkel. Der Gypsverband war nicht über das Becken hinauf angelegt worden, er hatte die Bruchlinie im mittleren Drittel des Femur eben um 1 Zoll überragt; der eingegypste schwere Fuss aber war nach aussen umgefallen und hatte das untere Bruchende mitgenommen

Die genaue Beobachtung der Fractur während ihrer Heilung lässt fehlerhafte Stellungen früh erkennen. Eine auffallend voluminöse Bruchgeschwulst ist immer verdächtig; sie bedeutet oft nichts anderes, als die seitliche Verschiebung der Fragmente, und erst, wenn die genaue Messung keine erhebliche Verkürzung ergeben hat, darf eine üppige Calluswucherung angenommen werden. Die Auswärtsdrehung

des Fusses wird leicht durch eine halbe Seitenlage des Kranken maskirt. Hält man indessen fest, dass bei richtiger Stellung des Fusses der Innenrand der grossen Zehe, der Innenrand der Patella und die Symphyse in einer geraden Linie liegen müssen, so werden selbst geringe Abweichungen nicht unbemerkt bleiben.

In den frühen Stadien der Consolidation ist ein Geraderichten der Fragmente durch Biegen des Callus noch möglich. Es erfordert diese späte Coaptation, das „Redressement" Dupuytren's, nicht einmal einen besonderen Kraftaufwand. Der Verletzte wird chloroformirt, um jede Muskelreaction zu verhindern und nun werden durch manuellen Zug und Gegenzug, sowie durch Druck auf den vorspringenden Winkel die Bruchenden gerade gerichtet. Verwendet man zur Extension den Flaschenzug, so lassen sich auch festere Callusbrücken überwinden, besonders wenn man, während der Zug wirkt, Rotationen nach aussen oder innen ausführt. Ein weiches Krachen und die plötzliche Beweglichkeit der Fragmente zeigen den Erfolg des Manövers an. Stark im Winkel geheilte Knochen kann man in der Weise zu brechen versuchen, wie man einen Stock über dem Knie zerbricht. Man stemmt den Winkel des Femur gegen eine feste Stütze, fasst beide Fragmente möglichst kurz und sucht sie seitlich abzuknicken; oder man legt das Bein so auf den Tisch, dass die Bruchstelle gerade auf die Tischkante zu ruhen kommt und biegt das untere Bruchende nach abwärts. Bei Kindern ist dieses Verfahren besonders bequem anzuwenden. Dieffenbach[1]) heilte auf diese Weise eine ganze Anzahl von vernachlässigten oder übersehenen Schenkelfracturen bei Kindern und empfiehlt vorzugsweise so zu biegen, dass der Winkel am Knochen verkleinert werde, sehr häufig gebe dann der Callus viel leichter nach.

Will man bei der queren Durchtrennung des Callus über eine stärkere, als Händekraft verfügen, so kann man wohl einen der sog. Osteoklasten benutzen, Apparate, welche in ihrer ursprünglichen Form einer Buchbinder- oder einer Pflanzenpresse glichen. Der winkelig gebogene Oberschenkel wurde zwischen zwei gepolsterte Bretter geschoben, von welchen das eine als feste Unterlage diente, das andere als Presse entgegengeschraubt werden konnte (Bosch). Die Verbesserungen und Vereinfachungen des Apparates von Oesterlen, Blasius, Rizzoli, v. Bruns haben ihm gleichwohl keine allgemeine Verwendung verschaffen können. Da, wo die Hände nicht ausreichten, liess auch der Osteoklast häufig im Stich und was ihn und ähnliche Apparate heute wohl vollkommen verdrängt hat, sind die Methoden der Osteotomie.

Als ein Uebergang von den eben beschriebenen Verfahren zu der Osteotomie kann die subcutane Perforation des Callus nach Brainard betrachtet werden. Mit einem eigens construirten, einem Drillbohrer gleichenden Instrumente, dem „bone perforator", wird von einer einzigen Hautstichwunde aus der Callus nach den verschiedensten Richtungen durchlöchert. Die Wunde wird verklebt und nun wartet

---

[1]) Dieffenbach b. F. G Meyer Die Lehre von den Fracturen Berlin 1843. pag 90. Er bediente sich dabei zur Stütze eines Stiefelknechtes, den er an der Stuhllehne befestigen liess und in dessen Gabel er den Oberschenkel legte.

man einige Tage, bis einerseits die Vernarbung des Einstichcanales, andererseits eine Vascularisation des Callus eingetreten ist. Der weicher gewordene Callus soll dann der brechenden Gewalt eher nachgeben.

Die eigentliche Osteotomie, die Durchtrennung des Knochens mit Säge oder Meissel, von Rhea Barton für Ankylosen des Hüftgelenks angegeben, wurde in Deutschland von A. Mayer hauptsächlich empfohlen und geübt, hat aber erst in der von v. Langenbeck modificirten Weise als subcutane Osteotomie Anhänger gefunden. Der deforme Callus wird an einer geeigneten Stelle mittelst kleinen Einschnittes blosgelegt, dann durchbohrt und nun mit einer schmalen Stichsäge nach beiden Seiten soweit durchtrennt, dass er ohne besondere Gewalt gebrochen werden kann. Die antiseptische Operations- und Verbandmethode hat auch auf dem Gebiete der Osteotomie die Gefahren der Knochenverletzung ausserordentlich gemindert und die Resultate, welche Volkmann u. A. unter antiseptischen Cautelen mit der „offenen" keilförmigen Osteotomie erzielt haben, lassen selbst diese in die Reihe der berechtigten und ungefährlichen Knochenoperationen treten.

Es versteht sich von selbst, dass, mag man nun auf die eine oder andere Weise den deformen Callus wiedergetrennt haben, ein Extensions- oder Contentivverband die Fragmente in richtiger Stellung fixiren muss.

Cap. XIII.

Pseudarthrose des Oberschenkels.

§. 107. Am Oberschenkel sind Pseudarthrosen relativ häufig; sie werden nach Gurlt[1]) nur von denen des Humerus übertroffen.

Mit Uebergehung der allgemeinen ätiologischen Momente der Pseudarthrosenbildung sind für den Oberschenkel besonders hervorzuheben die Schwierigkeit, das obere Bruchende absolut sicher zu fixiren, das haufige „Reiten" der Fragmente, und die nicht seltene Interposition von Muskelpartien. Wenn gegen die beiden ersten Momente die Behandlung wirksam einschreiten und ihren schädlichen Einfluss auf ein Minimum reduciren kann, so ist sie gegen das dritte Moment, wenigstens bei subcutanen Fracturen, machtlos, da kein Symptom einen solchen Zufall verräth.

Das Erkennen der Pseudarthrose unterliegt nur dann einer Schwierigkeit, wenn die bindegewebige Vereinigung der Bruchenden eine straffe, und keine sichtbare Dislocation vorhanden ist. Immer wird aber das absolute Unvermögen des Kranken, sich sicher und fest auf das Bein zu stützen, den Verdacht rege machen, und die Ueberstreckung im Knie oder eine ausgiebige Rotation zeigt dann einen Einknickungswinkel, beziehungsweise einen abnormen Drehpunkt.

In vielen Fällen handelt es sich nur um eine sog. retardirte

---

[1]) Gurlt l. c. I. pag. 596.

Consolidation, ein Begriff, dessen objective und subjective Dehnbarkeit nicht in Abrede gestellt werden kann. Uebrigens charakterisirt ihn doch immer der Umstand, dass die Bruchstelle noch schmerzhaft ist, während für die wahre Pseudarthrose eine absolute Unempfindlichkeit als massgebend gilt.

Aus der mangelnden Consolidation erwächst dem Verletzten ein schwerwiegender Nachtheil, fast so schwer, wie ihn die Fractur selbst brachte. Zwar ist sein Leben ausser Gefahr, aber der Kranke entbehrt durchaus der sicheren Stütze, und die Locomotion ist eine sehr beschwerliche. Abhülfe ist dringend geboten und die Behandlung um so eher in Angriff zu nehmen, als wir eine ganze Reihe Methoden besitzen, welche ohne Lebensgefahr in den meisten Fällen zum Ziele führen.

Die verzögerte Consolidation kann oft schon durch einen gut anliegenden Contentivverband beschleunigt werden, zumal wenn die vorhergehende Behandlung nicht auf die stricte Immobilisirung der Fragmente Rücksicht genommen hatte. Wir haben hierauf schon bei der antiseptischen Behandlung der complicirten Oberschenkelfracturen hingewiesen. Ganz im Gegentheil wird die Calluswucherung zuweilen angeregt durch eine mässige Bewegung der Fragmente, die unter einem gut schliessenden Contentivverbande reactionslos blieben. Man kann die Erfahrung häufiger machen, dass eine im Gypsverbande wochenlang vergeblich behandelte Fractur in freier Lagerung mit Gewichtsextension nach 14 Tagen fest wird. White empfahl, die Kranken mit geeigneten Schienenverbänden an Krücken umhergehen zu lassen und Henry Smith hat dies Verfahren zu einer förmlichen Methode ausgebildet, indem er solche Kranke mit Stützapparaten umhergehen liess, welche wie künstliche Glieder construirt waren und ein seitliches Ausweichen der Bruchenden verhinderten. Will man einen stärkeren Reiz wirken lassen, so kann man die Fragmente von Zeit zu Zeit kräftig an einander reiben oder durch winkeliges Abbiegen, ganz ähnlich wie bei der deform geheilten Fractur, die bindegewebigen Stränge zerreissen (Günther, Bruns). Dieses Verfahren wird sich ganz besonders für die Fälle eignen, welche durch starke Verschiebung der Bruchenden nicht zu einer knöchernen Consolidation gelangen konnten.

Eine ausgebildete Pseudarthrose, welche nach Monaten erst zur Behandlung kommt, wird nicht durch derartige milde Mittel beseitigt. Hier sind die Bruchenden bereits von einer schwieligen Narbe überzogen, die durchaus nicht zur Production von Knochengewebe geschickt ist. Hier kann nur eine neue Knochenverletzung den Ossificationsprocess von Neuem anregen. Dieffenbach schlug vor, die Bruchenden in verschiedenen Richtungen zu durchbohren, ganz ebenso wie dies später Brainard sowohl bei Pseudarthrosen wie bei winkelig geheilten Fracturen that, hier um den Callus künstlich zu rareficiren, dort, um eine erneute ossificirende Entzündung zu erregen. Die Nothwendigkeit eines stärkeren und dauernden Reizes führte Dieffenbach sehr bald zum Eintreiben von Elfenbeinstiften in die nur spärlich angelegten Bohrlöcher, eine Methode, die nach ihm mehrfache Modificationen erfuhr. So liessen v. Langenbeck u. A. die Zapfen sehr viel länger liegen, brachen sie selbst am Bohrloche ab und liessen sie

einheilen (v. Langenbeck[1]), Bergmann). Anstatt der Elfenbeinzapfen verwendete v. Langenbeck versilberte Stahlschrauben, die nach Bloslegung der Bruchenden ohne Vorbohrung eingeschraubt wurden. Die Dieffenbach'sche Methode hat entschiedene Resultate aufzuweisen, besonders wenn man durch geeignete Verbände oder die Verbindung der Zapfen oder Schrauben mit einander für eine Immobilisation der Bruchenden Sorge trägt.

In einer Gruppe von Pseudarthrosen bedarf es indessen entschieden des innigen Contactes zweier Knochenwundflächen, soll anders die Neubildung des Knochens eine consolidirende sein. Hier hat die Resection der Fragmente und nur sie ihre berechtigte Stelle. Man legt unter antiseptischen Cautelen an dem bequemsten Punkte die Pseudarthrose blos, durchschneidet die bindegewebigen Stränge, biegt die Fragmente nach aussen und trägt so weit mit der Säge ab, bis man auf gesunden Knochen kommt. Um breitere Contactflachen zu erhalten, hat man statt der queren Durchtrennung eine schräge beiderseits vorgenommen, oder empfohlen, das eine Bruchende in einem vorspringenden, das andere in einem einspringenden spitzen Winkel abzusägen. Auch eine treppenförmige Anfrischung ist gemacht worden. Wichtiger als diese verschiedene Weise der Resection ist die Art der Befestigung beider Bruchenden. Zunächst kann man, wie dies J. Kearney Rodgers (New-York) 1826 zuerst gethan, die angefrischten Enden mit Silberdraht befestigen. Die Naht wird am besten doppelt angelegt, die Schlingenenden durch die Wunde geleitet, oder zur Einheilung kurz abgeschnitten. Wurden die Fragmente schräg oder treppenförmig wund gemacht, so dienen 1 oder 2 eingebohrte Elfenbeinstäbe vortrefflich zur Fixation; sie werden im Niveau des Knochens abgebrochen. Die v. Langenbeck'schen Stahlschrauben, sowie die neuerdings von C. Heine empfohlenen Instrumente (ein modificirter Malgaigne'scher Stachel und eine eigens construirte „Knochenklammer") wird man zur Fixation sehr rebellischer Fragmente verwenden können. Widersteht die Pseudarthrose auch der Resection, oder entschliesst sich der Kranke nicht zu dieser immerhin eingreifenden Operation, so bleibt nichts übrig, als ihn in einem Stützapparate gehen zu lassen.

Cap. XIV.

Traumatische Epiphysenlösung am unteren Femurende.

§. 108. Der Fractur des unteren Diaphysenendes des Oberschenkels analog ist die Lösung in der unteren Epiphysenlinie, wie sie bei Individuen in der Wachsthumsperiode vorkommt. Sie wurde vom zweiten bis zum fünfzehnten Lebensjahre beobachtet, und scheint durchaus nicht so selten zu sein, wie man gewöhnlich annimmt; konnte doch Manquat unter 106 Fällen von traumatischen Epiphysenlösungen 23mal das untere Femurende verzeichnen.

[1]) v. Langenbeck. Mittheilung des Dr. G. Schädel.

Directe Gewalt ist wohl in den wenigsten Fällen zu beschuldigen, dagegen häufig gewaltsames Zerren am Unterschenkel mit und ohne Torsion und besonders, wie dies auch aus Thierversuchen und Experimenten an Leichen hervorgeht, die Hyperextension im Knie. Madame Lachapelle [1]) erwähnt einen Fall, in welchem während der Geburt der kräftige Zug am Fuss des Kindes die Lösung nicht nur der unteren Femur-, sondern auch der oberen Tibia-Epiphyse zur Folge hatte. R. Volkmann [2]) erzählt, dass er durch den Zug am Bein bei Anlegen des Gypsverbandes, sowie bei Rotationsversuchen, um im Hüftgelenke Crepitation zu erzeugen, Ablösungen der unteren Femurepiphyse beobachtet habe. Die gewaltsame Torsion des Unterschenkels verursachte die gleiche Epiphysentrennung bei einem 11jährigen Knaben, welcher mit dem Fusse in die Speichen eines fahrenden Wagens gerathen war (Little) [3]). Dagegen wirkte offenbar eine Hyperextension im Knie bei dem gleichfalls 11jährigen Verletzten Coural's [4]), welcher, während der Unterschenkel bis zum Knie in einem Erdloche steckte, nach vorn über fiel. Das „Brisement forcé" am winkelig gestellten Kniegelenke hat aus demselben Grunde zuweilen eine Epiphysenlösung zur Folge, wenn nicht mit der nöthigen Vorsicht verfahren wird.

Die Wirkung der Gewalt auf die Epiphyse ist eine verschiedene, je nachdem die ganze, oder wenigstens der grösste Theil der Epiphyse noch knorpelig, oder aber die Verknöcherung fortgeschritten und nur noch die knorpelige Fuge zurückgeblieben ist. Im ersten Falle löst sich der Knorpel quer an der Grenze des Knochens ab (P. Vogt) [5]); im anderen liegt die Trennung in den jüngsten Knochenschichten der Diaphyse, die Bruchenden sind mehr oder weniger gezahnt. Dies geht sowohl aus verschiedenen Sections- und Resectionspräparaten hervor, als auch aus den übereinstimmenden Befunden der verschiedenen Experimentatoren [6]).

Die Dislocation der Fragmente ist sehr wechselnd. Bald handelt es sich nur um eine winkelige Einknickung, die Bruchenden stehen auf der einen Seite in Diastase, auf der entgegengesetzten findet Einkeilung der Diaphyse statt; in anderen Fällen haben sich die Bruchenden verlassen, das obere ist nach vorn, das untere nach hinten gewichen. Selten ist die Verschiebung umgekehrt, wie in dem Falle von Coural und dem von Little, in welch' letzterem das obere Fragment die Weichtheile der Kniekehle durchstossen hatte. Hierbei laufen denn auch die Poplitealgefässe Gefahr. In Little's Falle fehlte die Pulsation in der Tibialis postica, und eine secundäre Blutung aus der Tibialis antica, nahe ihrem Ursprunge, machte die Amputation nöthig. Bei zwei von Cosseret [7]) angeführten Epiphysenlösungen trat Gangrän des Unterschenkels ein.

[1]) Mad. Lachapelle Prat. des accouchem. Tome II. pag. 225 Tome III. pag. 180.
[2]) R. Volkmann. Canstatt's Jahresb. 1866 II. pag. 337
[3]) Little. New-York med. Journ. 1865 Nov.
[4]) Coural. Archives générales de méd T. IX. pag. 267
[5]) P. Vogt. Archiv f. klin. Chir. 1878. Bd. XXII. pag 354.
[6]) Salmon, Guéretin, Gurlt, Michniowsky, P Vogt.
[7]) Cosseret. De la divulsion des epiphyses. Thèse d Paris. 1866

Die Differentialdiagnose zwischen einer Epiphysentrennung und einer Fractur ist oft schwer zu stellen. Man hat eben alle Symptome des Knochenbruches vor sich, denn selbst die Crepitation ist meist vorhanden, da in der Mehrzahl der Fälle Diaphysenstücke am Knorpel hängen bleiben. Als Anhaltspunkte der Diagnose können nur gelten die Lage des Bruches in, oder an der Epiphysenlinie, das Alter des Verletzten und ein weiches, knorpeliges Reiben, wie es von einigen Autoren angegeben wird.

Verlauf und Prognose der Epiphysentrennung gestalten sich im Allgemeinen wie bei der entsprechenden Fractur am unteren Femurende. Eines jedoch kommt hinzu, was zuweilen, ceteris paribus, die Prognose unangenehm beeinträchtigt, die Wachsthumshemmung des verletzten Oberschenkels. Uffelmann [1]) hat wohl zuerst die Aufmerksamkeit auf dieses, die Epiphysentrennungen complicirende Moment gelenkt, doch scheint gerade der Umstand, dass dasselbe früheren Autoren gänzlich entgangen ist, auf seine Unbeständigkeit hinzuweisen. Wahrscheinlich bedarf es neben der Lösung des Knorpels noch einer besonderen Zerstörung, einer Quetschung desselben, oder einer Entzündung in der Epiphysenlinie, um das Längenwachsthum an dieser Stelle zum Stillstand zu bringen. Die Untersuchungen von Alfr. Bidder [2]) u. A. geben hierfür interessante Belege und P. Vogt [3]) hat durch Experimente geradezu nachgewiesen, dass einfache Abhebelungen des Epiphysenknorpels ohne Deformität und Wachsthumshemmung heilen können. Die gewöhnlichen, in die Diaphyse übergreifenden Trennungen beeinträchtigen das Wachsthum daher wohl kaum.

Betreffs der Behandlung gelten die gleichen Vorschriften, welche für Fracturen des Oberschenkels gegeben wurden. Verletzungen der grossen Gefässe in der Fossa poplitea, sowie profuse Eiterung um und in dem Kniegelenke erfordern die Amputation.

Cap. XV.

Amputation des Oberschenkels.

§. 109. Die Amputation des Oberschenkels wird im unteren [4]), mittleren und oberen Drittel vorgenommen, je nach dem Sitze der Knochensplitterung und dem Zustande der Weichtheile. Im Allgemeinen sind der zweizeitige Cirkelschnitt und der Cirkelschnitt mit Manchettebildung die geeignetsten Methoden.

Lappenschnitte finden vortheilhafte Anwendung in Fällen, in welchen, durch zweckmässige Verwerthung der Weichtheile, der Knochen

---

[1]) Uffelmann. Anat. chir. Beiträge z. d. Lehre v. d. Knochen jugendl. Individ. 1865.

[2]) Alfr. Bidder. Archiv f. exper. Path. u. Pharmak. 1873. pag. 248.

[3]) P. Vogt l. c. pag. 360.

[4]) Die transcondyläre Amputation findet bei den Verletzungen des Knies ihre Besprechung.

tiefer unten, als bei dem Cirkelschnitte abgesetzt werden kann. Hier hängt es dann vom Falle ab, ob man zwei seitliche, oder einen vorderen und hinteren, oder einen einzigen vorderen Lappen wählt.

Teale und Sédillot haben für gewöhnlich einen grossen vorderen Lappen vorgeschlagen, der sämmtliche Weichtheile bis zum Knochen enthält und durch seine eigene Schwere der Wunde aufliegt. v. Bruns bildet diesen vorderen Lappen nur aus der Haut, dem Unterhautbindegewebe und der Schenkelfascie. Bei allen vorderen Lappenschnitten, von welchen der Bruns'che unstreitig der zweckmässigste ist, muss berücksichtigt werden, dass sich die circulär durchtrennte hintere Weichtheilpartie des Oberschenkels ausserordentlich retrahirt. Man darf somit den vorderen Lappen ja nicht zu kurz nehmen, oder muss einen kleinen hinteren bilden. Besonders zu beachten ist ferner bei dem Ausschneiden des Lappens, dass die Basis nicht zu schmal, sein freier Rand nicht zungenförmig werde; die Gangrän des vorderen Abschnittes ist sonst unausbleiblich, und die Deckung des Stumpfes leidet Noth. Man führe die beiden longitudinalen Seitenschnitte lieber an der Grenze der hinteren Schenkelperipherie und verbinde beide durch einen queren Schnitt.

Die Amputation des Oberschenkels hat seit Einführung der antiseptischen Wundbehandlung so sehr an Gefährlichkeit abgenommen, dass man wohl Jedem, der die Operation unternimmt, zur Pflicht machen darf, sie, wenn irgend möglich, unter antiseptischen Cautelen auszuführen. Ob man zur Beherrschung der Blutung sich der Esmarch'schen Blutsparmethode bedienen soll oder nicht, ist heute eine vielfach discutirte Frage. Ganz allgemein ist beobachtet, dass die sogen. parenchymatöse, das heisst, die aus den Capillaren und kleinsten Arterien stammende, Blutung ausserordentlich profus auftritt, sobald man den Esmarch'schen constringirenden Gummischlauch entfernt. Nicht selten verlieren die Patienten auf diese Weise trotz vielfacher Massenligaturen mehr Blut, als bei der früheren Methode, der isolirten Arteriencompression durch Finger oder Tourniquet. Durch Eiscarbolwasser ist wohl Einiges zu erreichen, Manches auch durch Aufsetzen der Schwammelectroden eines Inductionsstromes (Riedinger); aber, hat man Eis, hat man einen Inductionsapparat immer zur Hand? Wie ist es im Felde, wie auf der Landpraxis? Man wird am besten thun, wenn man von dem Esmarch'schen Verfahren speciell für die Amputationen die Blutentleerung der Extremität beibehält, statt des circulär constringirenden Schlauches aber die Digitalcompression oder ein Tourniquet anwendet. Man spart auf diese Weise dem Patienten das Blut bei und nach der Operation. Auch für den antiseptischen Occlusionsverband ist es vortheilhafter, wenn die Nachblutung möglichst rasch und vollständig steht, da sonst der Wechsel zu häufig nothwendig wird [1]).

Die Amputation mittelst Cirkelschnittes und Manchette-Bildung wird in folgender Weise ausgeführt: der Oberschenkel ist in der Umgebung des Hautschnittes mit Seife und warmem Wasser

[1]) Esmarch empfiehlt neuerdings, den Stumpf vor dem Lösen des Schlauches senkrecht aufzurichten und die Hautlappen fest auf die Wunde zu drücken (G Neuber, Arch. f. klin. Chir. Bd. XXIV. 1879, pag. 314.)

sorgfältig gereinigt und mit 5 % Carbolwasser abgewaschen worden; die elastische Binde hat sämmtliches Blut zurückgedrängt [1]), und der Finger eines zuverlässigen Assistenten oder ein Tourniquet comprimirt die Arterie. Nun wird unter Carbolspray mittelst Cirkelschnittes Haut, Unterhautbindegewebe und Fascia lata womöglich in einem Zuge durchtrennt. Es folgt die Ablösung der Manchette ringsum in der Breite von 1/3 des Oberschenkelquerschnittes, das Zurückschlagen derselben und der Muskelschnitt, hart an der Grenze der Umschlagstelle. Während ein anderer Assistent die Weichtheile stark nach oben zieht, durchtrennt man mit einem derben Resectionsmesser den Rest der Muskeln bis auf den Knochen, durchschneidet das Periost und löst dasselbe in Form eines Cylinders oder zweier Lappen nach oben ab; dann wird der Knochen durchgesägt. Der Lappenschnitt mit vorderem Hautlappen durchläuft nach Umschneidung und Loslösung des Lappens dieselben Acte wie der Cirkelschnitt.

Sobald das Glied vollends abgetrennt ist, werden mit Schieberpincetten sämmtliche sichtbaren Arterien und alle grösseren Venen gefasst und mittelst Catgut oder carbolisirter Seide unterbunden. Dann lässt man die Compression versuchsweise aussetzen, unterbindet noch jedes spritzende Gefäss und überrieselt die Wunde mit 2½ %, durch Eis gekühltem Carbolwasser. Steht die Blutung, so schreitet man zur Vereinigung der Wunde. Die Naht, mit Catgut oder carbolisirter Seide, soll recht sorgfältig gelegt werden und nur an den beiden Wundwinkeln zwei Stellen frei lassen, durch welche kurze Drainröhren in die Wundhöhle eingelegt werden. Es folgt nunmehr eine letzte Abspülung der Wunde durch die Drainröhren, bei welcher Gelegenheit alle Blutgerinnsel herausgedrückt und herausgespült werden, dann der Lister'sche Verband. Unmittelbar auf die Wunde kommen Bäusche carbolisirter Gaze zu liegen, die besonders an den Wundwinkeln reichlicher aufgetragen werden müssen. Alles deckt die achtfach gelegte, mit Guttaperchaeinlage versehene Carbolgazecompresse, welche den Stumpf allerseits mindestens zweihandbreit einhüllen soll. Der ganze Verband wird mit einer in warmes Carbolwasser eingetauchten, appretirten Gazebinde sorgfältig und gleichmässig comprimirend umwickelt. Die Compression, auf welche R. Volkmann besonderen Werth legt, bewirkt das allseitige Anlegen der Muskeln um den Knochen und der Haut an die Muskeln; sie wirkt, wie die früher von Chelius (dem Vater) empfohlene „Expulsivbinde". Für die prima intentio ist dies von unberechenbarem Werthe.

Der Verbandwechsel richtet sich nach der Secretion der Wunde. Gewöhnlich muss nach den ersten 24 Stunden eine Erneuerung vorgenommen werden, von da ab meist nur alle paar Tage. Die Drains bleiben liegen, bis die Secretion aus der Tiefe aufgehört hat; sie können bei normalem, aseptischem Verlaufe oft schon nach 3—5 Tagen entfernt werden.

[1]) Ist der Oberschenkel eiterig infiltrirt, so umgeht man diese Stelle mit der elastischen Binde, oder legt diese überhaupt nicht an und begnügt sich mit der einige Minuten andauernden verticalen Erhebung des Gliedes. Beachtet man diese Vorsichtsmassregel nicht, so könnte man leicht Eiter oder Jauche in höher gelegene Bindegewebsräume eintreiben.

Cap. XVI.

Verletzungen der Gefässe am Oberschenkel und ihre Unterbindung.

§. 110. Abgesehen von den Fällen, in welchen die Vasa femoralia durch die Splitter einer Knochenfractur zerrissen werden, sind sie durch ihre zum Theil oberflächliche Lage Schnitt-, Stich- und Schussverletzungen ausgesetzt.

Die Wunden der Art. femoralis werden in ihrer Häufigkeit nur von denjenigen der Brachialis übertroffen. Klafft die Wunde, wie bei den meisten Verletzungen durch Schnitt, so ergiesst sich ein so mächtiger Strahl hellrothen Blutes, dass der Verwundete rasch erliegt. Bei Stichverletzungen, zumal wenn die Waffe schmalklingig ist, wird die Arterie oft nur angestochen, das Blut strömt langsam durch die enge Oeffnung und findet in der Verschiebung des Wundcanales neue Hindernisse. So kommt es, dass Stichwunden anfangs verhältnissmässig wenig bluten und durch Coagulation des Blutes allmalig von selbst zu bluten aufhören. Aehnlich bei den Schusswunden, bei welchen die unebenen, zerfetzten Wände des Schusscanales die Gerinnung noch mehr begünstigen. Es erklären sich so die Fälle, in welchen der Verwundete anscheinend mit einfachem Weichtheilschusse das Schlachtfeld verlässt, um dann durch eine Nachblutung in die höchste Lebensgefahr zu kommen, oder selbst zu Grunde zu gehen. Anderenmals bildet sich hinter der frühzeitig geheilten Weichtheilwunde ein traumatisches Aneurysma aus. Ich besitze ein Stück Femoralis aus dem Kriege 1870/71, an welchem die ganze vordere Wand durch die Kugel abgerissen ist. Der Verletzte kam 19 Tage nach der Verwundung mit einem faustgrossen Aneurysma in meine Behandlung. Es wurde die Antyll'sche Unterbindung mit Erfolg gemacht.

Im frischen Falle wird man wohl kaum darüber im Unklaren sein, dass ein grösseres arterielles Gefäss getroffen ist, wenn hellrothes Blut in grösserer Menge ausströmt. Ob freilich der Stamm der Femoralis oder aber ein stärkerer Zweig verwundet wurde, das kann mit Sicherheit erst dann entschieden werden, wenn man die Arterie sieht, oder nachdem man sich durch Dilatation der Weichtheile Raum geschafft hat.

Recht schwierig wird die Diagnose der Femoralisverletzung in den oben geschilderten Fällen von Stich- und Schusswunden, in welchen die Blutung zeitweilig steht. Hier fehlen oft alle sicheren Anhaltspunkte für die Gefässverwundung. Die Lage und Richtung des Wundcanales sind trügerische Momente, und auch das Verhalten des Pulses unterhalb der Stelle der Verletzung kann nur bedingungsweise für die Diagnose verwerthet werden. Ein schwacher Puls ist nur dann massgebend, wenn an der Arterie der anderen Seite der Puls voll gefühlt wird; im Uebrigen kann er die Folge der allgemeinen Anämie sein. Der volle Puls aber schliesst keineswegs die Verletzung oberhalb aus, da sich, wie wir wissen, die Collateralen oft sehr rasch erweitern. Derartige Fälle sind, besonders während des Transportes, mit aller Vorsicht zu behandeln und unter sorgfältige Controle zu stellen.

Zur provisorischen Blutstillung der verletzten Femoralis und ihrer Zweige comprimirt man die Arterie dicht unter dem Lig Poup. gegen den horizontalen Schambeinast. Besser und sicherer ist die Digitalcompression in der Wunde selbst, doch ist sie bei engem Wundcanale nicht immer durchzuführen. Für den Transport wird die Wunde und ihre Umgebung mit einer Binde comprimirt, oder man legt ein Tourniquet an.

Die definitive Blutstillung erfordert, wie wir dies schon bei den Verletzungen der Beckenarterien aussprachen, vor Allem die Ligatur in der Wunde. Sie ist am Oberschenkel im Ganzen ohne Schwierigkeit auszuführen. Während der Assistent am Poupart'schen Bande oder in der Wunde den Blutstrom absperrt, dilatirt man die Weichtheile und dringt auf das verletzte Gefäss vor. Die Arterie wird doppelt, central und peripher, unterbunden, das zwischenliegende Stück getrennt oder exstirpirt.

Eine ganz besondere Aufmerksamkeit erfordern die Verwundungen der Femoralis communis. Die einfache oder doppelte Unterbindung des Arterienstammes hat schon so häufig zu Nachblutungen aus dem peripheren Ende geführt, dass diese Stelle der Arterie eine gewisse Berühmtheit erlangt hat. Als sehr wegsame Collateralen dienen hier die oberen Aeste der Profunda femoris, welche mit Aestchen der Glutaea, Ischiadica, vor Allen der Obturatoria communiciren. Noch mehr erleichtert wird der collaterale Blutstrom, wenn die Obturatoria mit der Epigastrica aus der Femoralis entspringt, oder die Circumflexae femoris direct aus dem Stamme der Arterie ihr Blut beziehen. Kocher[1]) räth daher, neben der doppelten Ligatur der Femoralis, am peripheren Ende noch den nächsten grösseren Collateralast aufzusuchen und zu unterbinden. Die Gefahr einer Gangrän am Unterschenkel ist freilich hierdurch erhöht.

Um vor dem Abgange der Profunda einen möglichst langen Thrombus zu Stande kommen zu lassen, hat Porter empfohlen, dicht unter dem Poupart'schen Bande die Arterie mittelst eines Querschnitttes bloszulegen und zu ligiren. (S. unten.)

Die Unterbindung in der Continuität, welche übrigens nur im Nothfalle der in loco vorgezogen werden sollte, kann im mittleren und oberen Drittel des Oberschenkels, oder über dem Ligam. Poupart. vorgenommen werden. Man unterbindet also je nach dem Sitze der Verletzung die Femoralis externa, die communis oder die Iliaca externa. Die eben geschilderte Gefahr der Nachblutung aus dem peripheren Ende hat schon lange die Ligatur der Femor. comm. in Misscredit gesetzt; mit welchem Recht, das beweisen am besten die verschiedenen Statistiken der Nachblutungen und der Mortalität. So gibt Porta[2]) an, dass unter 180 Unterbindungen der Femoralis externa 25 Mal (14 %) Nachblutung auftrat, unter 96 Ligaturen der Iliaca externa 6 Mal (6 %), unter 16 der Femor. comm. 9 Mal (56 %). R. Günther[3]) zählt unter 187 Unterbindungen der

[1]) Kocher. Archiv f. klin. Chir. 1869. Bd. XI. pag. 543.
[2]) Porta. Die pathol. Veränderungen d. Art. b. Ligatur u. Torsion. 1845.
[3]) R. Günther. Jenaer Annalen. 1851. 2.

Femor. externa 52 Nachblutungen (28 %), dagegen unter 19 der Femor. comm. 10 (53 %).

Gleich ungünstig gestalten sich die Resultate der Mortalitätsstatistik. Nach Porta berechnet sich das Sterblichkeitsverhältniss zwischen den Ligaturen der Femor. externa, Femor. comm. und Iliaca externa wie 25 : 50 : 23; nach R. Günther wie 27 : 58 : 25 und Rabe[1]) fand 23 : 53 : 23. Die Uebereinstimmung dieser Zahlen überrascht um so mehr, als sie durchaus nicht durch dieselben Manipulationen mit dem vorhandenen statistischen Materiale gewonnen sind.

Wir werden uns demnach nicht verführen lassen, der Ligatur der Femor. externa die leichtere der communis vorzuziehen; wir werden der Unterbindung der Femor. comm. womöglich die der Iliaca externa substituiren.

§. 111. Die Verletzungen der Oberschenkelvene und ihrer grösseren Aeste charakterisiren sich im Allgemeinen durch das langsame, constante Ausfliessen eines dunkelrothen Blutstromes. Ergiessen sich grössere Mengen, wird das Blut bei heftigen Exspirationsbewegungen im Strahle herausgeworfen, so deutet dies auf die Verletzung des Stammes. Blutungen aus Venenästen stehen meist spontan oder durch Compression der Wunde; Blutungen aus der Femoralvene können tödtlich enden, zumal in Fällen, in welchen der venöse Rückfluss durch Respirationshindernisse gehemmt ist. Der plötzliche Tod durch Aspiration von Luft in das geöffnete Venenlumen ist zwar möglich (Braune)[2]), indessen bis jetzt nur in einem Falle beobachtet.

Die Unterbindung der grossen Schenkelvene galt früher für absolut tödtlich. Man fürchtete Pyämie, besonders aber tödtliche Gangrän des ganzen Beines. Der ersten Gefahr, dem jauchigen Zerfalle des Thrombus und der Verschleppung seiner Trümmer centralwärts, kann heute durch die antiseptische Behandlung mit Sicherheit begegnet werden; wie aber steht es mit der zweiten? Durch die Untersuchungen von Braune[3]) wissen wir, dass für gewöhnlich die Vena femoralis das einzige grosse Gefäss ist, welches die Ueberleitung des Blutes nach der Bauchhöhle besorgt. Ein dem arteriellen entsprechender Circulus obturatorius existirt nicht, da diese sämmtlichen Venenäste zahlreiche, den Rücklauf hemmende Klappen besitzen. Nur wenn einzelne Ventile, so besonders die am Endstück der Circumflexa fem. interna, insufficient sind, kann sich eine venöse Seitenbahn entwickeln. Man hat somit, der Regel nach, bei Unterbindung der Vena femoralis unter dem Ligam. Poup. Circulations- und Ernährungsstörungen bis zur Gangrän zu gewärtigen. Roux hatte daher schon empfohlen, im Falle einer Venenverwundung an dieser Stelle, die Exarticulatio femoris auszuführen und Linhart[4]) schliesst sich ihm an, nachdem er die Gangrän der ganzen unteren Extremität im Verlaufe von 12 Stunden bei einem 14jährigen Knaben hatte eintreten sehen, dem er die Vena femor. comm. unterbunden hatte. Auch

[1]) Rabe. Deutsche Zeitschrift f. Chir. Bd. V. pag. 237.
[2]) Wilh. Braune. Die Oberschenkelvene d. Menschen. Leipzig 1871. pag. 15.
[3]) l. c.
[4]) v. Linhart. Compend. d. Operationslehre. 4. Aufl. 1874. pag. 111.

Pirogoff und Stromeyer sprechen sich in diesem Sinne aus Gensoul[1]) (1830) und B. v. Langenbeck[2]) (1857) haben, der eine wegen Verwundung der Vena fem. comm., der andere wegen Blutung aus derselben während der Exstirpation eines Sarcoms des Oberschenkels, die Art. fem. comm. unterbunden. Sie hofften durch zeitweilige Absperrung des Blutes den Blutdruck in den Venen der unteren Extremität herabzusetzen und so die Blutung aus der Vene zu stillen, ohne Gangrän zu verursachen. Dies gelang in beiden Fällen. Der Gensoul'sche Patient starb zwar, aber ohne Gangrän, die Kranke B. v. Langenbeck's genas. Wenn in zwei später veröffentlichten Fällen, einem von Billroth[3]) und einem von Ed. Rose[4]) die Unterbindung der Arterie die Blutung aus der Vene nicht dauernd zum Stehen brachte und die doppelte Venenligatur an gleicher Stelle nothwendig wurde, so bleibt es immerhin bemerkenswerth, dass keine Gangrän des Beines folgte. Man muss dies auf die regulatorische Wirkung der Arterienligatur zurückführen und v. Oettingen[5]) konnte diesen Effect in einem Falle mit der Klarheit des Experimentes nachweisen. Er hatte bei der Exstirpation einer Geschwulst der Fossa ovalis die Vena fem. comm. verletzt und doppelt unterbunden. Das Bein wurde cyanotisch und die venöse Blutung dauerte fort. Unmittelbar nach Ligatur der Art. fem. comm. stand die Blutung und die Cyanose verschwand. Es trat keine Gangrän ein. Diesen fünf Fällen steht freilich einer von Heinecke[6]) gegenüber, in welchem auf Unterbindung der Arteria und Vena fem. comm. Brand des Beines folgte. Indessen handelte es sich hier um eine carcinomatöse Erkrankung der Leistengegend, welche sich mehrere Zolle an den Gefässen entlang erstreckte und zur Obliteration der Vene geführt hatte. Nach Allem dem wird man am zweckmässigsten bei Verletzung der Vena fem. comm zunächst die Arterie unterbinden, die Vene eine Zeit lang comprimiren; zur Ligatur der Vene schreitet man erst, wenn die Blutung trotz Arterienligatur fortdauert.

Die Vena femor. externa bietet wegen der vielfachen Communicationen zwischen den intermusculären Venen für die isolirte Unterbindung bessere Verhältnisse. Indessen fehlen die Erfahrungen. Rabe führt 9 Fälle auf, in welchen diese Vene verletzt war. In 6 derselben stand die Blutung nach Ligatur der gleichnamigen Arterie; in den übrigen 3 musste man noch zur Unterbindung der Vene schreiten. In keinem der 3 letzten wurde Gangrän beobachtet[7]).

---

[1]) Gensoul. Gaz. médicale. 1836.

[2]) B. v. Langenbeck. Archiv f. klin. Chir. Bd. I. pag. 30.

[3]) Th. Billroth. Chirurg. Klinik Wien 1869–70. (Exstirpat. carcinom. Leistendrüsen) cit. b. Rabe l. c. pag. 200.

[4]) Ed. Rose. Samnlg. klin. Vorträge von R. Volkmann. 1875. Nr. 92. pag. 755 (Stichverletzung d. Art. u. Vena femor.)

[5]) v. Oettingen. St. Petersburger med. Zeitschrift. 1865. Bd. 8. pag. 332.

[6]) Heinecke b. Rabe l. c. pag. 198.

[7]) Am 25./10. 1879 wurde ich nach auswärts zu einer Stichverletzung der Vena fem. ext. gerufen, welche, anfangs verkannt, am 10. Tage zu einer Nachblutung geführt hatte. Die Vene war vorn und hinten durchstochen, ohne Continuitätstrennung. Ich unterband Vene und Arterie doppelt. Tod an jauchiger Gangrän, welche am 4. Tage p. op. von der Wunde ausging, sich nach oben und unten erstreckte und auf eine ausgedehnte Venenthrombose zurückzuführen war.

Ligatur der Arteria femoralis.

Topographie.

§. 112. Die Art. femoralis ist an der vorderen Seite des Oberschenkels in den beiden oberen Dritteln zugänglich; im unteren Drittel durchbohrt sie die Sehne des Adductor magnus und wendet sich dicht am Knochen nach hinten, um in die Kniekehle zu gelangen. Dicht unter dem Poupart'schen Bande liegt sie in der Mitte zwischen Symphysis oss. pub. und Spina ant. sup. oss. ilei. Weiter nach abwärts folgt sie einer Linie, welche man sich von der Spina ant. sup. nach dem Condyl. int femor. gezogen denkt. Umgreift man den Oberschenkel von vorn mit der Hand, so werden in jeder Höhe des Gliedes die zusammengelegten Fingerspitzen in die Furche zwischen Adductoren und Vastus int. zu liegen kommen und den Verlauf der Arterie markiren (B. von Langenbeck). Man fühlt hierbei im oberen Drittel deutlich die Pulsation.

An der Innenseite wird die Arterie von der Vene begleitet, welche sich in der Mitte des Oberschenkels allmälig an die hintere Seite begibt. Der Musc. sartorius liegt im oberen Drittel nach aussen von der Arterie, kreuzt sie im mittleren Drittel und bedeckt sie dann vollständig. Ungefähr 4 Ctm. unterhalb des Lig. Poup. zweigt sich die Profunda femor. ab.

Man unterbindet die Art. femoralis vorwiegend an zwei Stellen, dicht unter dem Lig. Poup., vor dem Abgange der Profunda, und im mittleren Drittel.

a) Ligatur unter dem Ligam. Poup.

Man bezeichnet sich die Mitte zwischen Spina ant. sup. und Symphyse und führt einen 5—6 Ctm. langen Schnitt in der Längsaxe des Femur. Der Schnitt kann 1—1½ Ctm. über dem Bande beginnen und durchtrennt die Haut und die oberflächliche Schenkelfascie. Durch Verschieben der Wundränder überzeugt man sich, ob die Fascia superficialis durchschnitten ist. Verschiebt sich nämlich der Boden der Wunde noch mit den Hauträndern, so sind noch nicht alle Fasern der Fascie durchtrennt (Linhart). Nun wird die blosliegende Fascia lata eingeritzt und auf der Hohlsonde nach oben und unten gespalten. Hiermit hat man auch die Decke der Vagina vasorum eröffnet und sieht nun die Schenkelgefässe, durch eine fibröse Scheidewand getrennt, vor sich liegen, die Vene innen, die Arterie aussen. Nach Isolirung der Arterie wird die Ligatur von innen nach aussen umgeführt.

Um von der Profunda femoris und den Circumflexae möglichst entfernt zu bleiben, hat Porter[1]) empfohlen, den Hautschnitt quer, dicht unter dem Ligam. Poup. zu führen und die Femoralis an der Stelle zu unterbinden, wo sie eben den Schenkelring verlässt. Als Voract zur Exarticulatio femoris wurde übrigens diese Unterbindung mittelst Querschnittes schon von Textor und Froriep angegeben[2]).

---

[1]) Porter. Dublin quart. Journ. of. med. Sc. November 1860.
[2]) Vergl. Günther's Lehre von den blut. Operat. 1859. II. Abth. pag. 174.

b) Ligatur im mittleren Drittel.

Durch Umgreifen des vorderen Umfanges des Oberschenkels bezeichnet man sich die Furche zwischen den Adductoren und dem Vast. int. und führt in schiefer, dem Verlaufe der Arterie folgender Richtung einen 6—8 Ctm. langen Schnitt, der Haut, Fascia superficialis und vordere Wand der Sartoriusscheide durchtrennt. Der innere Rand des Sartorius wird bloegelegt und der Muskel nach aussen gezogen. Es erscheint nunmehr in der Tiefe das hintere Blatt der Sartoriusscheide und unter ihm, matt durchschimmernd, das Gefässbündel. Die Fascie wird eingeritzt und auf der Hohlsonde gespalten, dann die Arterie isolirt. Sie liegt zum Theil auf der Vene und wird aussen von dem Nerv. saphenus begleitet.

Will man die Femoralis noch weiter unten aufsuchen, so empfiehlt es sich, den Sartorius nach innen zu verlegen.

Cap. XVII.

Verletzungen der Nerven der unteren Extremität. Nervennaht.

§. 113. Kleinere Nervenäste werden bei Stich-, Schnitt- und Schusswunden nicht selten durchtrennt, ohne dass bleibende Nachtheile entstehen. In der Regel liegen die Nervenenden nahe an einander und verheilen ebenso rasch, wie die umgebenden Weichtheile; die Leitung stellt sich wieder her. In den Fällen aber, in welchen keine Verwachsung eintritt, scheinen vicariirende Bahnen die Leitung zu übernehmen. Dies gilt auch wohl dann, wenn durch Quetschung ein Stück des Nerven verloren gegangen ist

Eine ganz andere Bedeutung haben die Verletzungen der grossen Nervenstämme, des Cruralis und des Ischiadicus mit seinen Unterschenkelästen. Bei complicirten Fracturen des Ober- und Unterschenkels, bei ausgedehnten Quetschungen und Zermalmungen der Weichtheile ist die Durchtrennung der Nervenstämme mitbestimmend zur Absetzung des Gliedes.

Subcutane Quetschungen und Zerrungen erleiden der Cruralis und Ischiadicus zuweilen bei den Luxationen der Hüfte, der Peroneus und Tibialis bei denjenigen des Kniegelenkes. Auch bei Fall auf die Hinterbacke hat man die Quetschung des Ischiadicus gesehen. Billroth[1]) beobachtete einen Patienten, welcher, mit Acten beladen, von der Leiter auf eine Tischecke gefallen war. Das pelzige Gefühl, das Prickeln im Beine, die heftigen, hinten am Schenkel herunterfahrenden Schmerzen hatten die Diagnose auf Quetschung des Ischiadicus stellen lassen. Mit der Zeit waren epileptiforme Krämpfe aufgetreten. Billroth, der an der Austrittsstelle des Nerven aus der Beckenhöhle irgend ein irritirendes Knochenfragment, oder einen

---

[1]) Th. Billroth. Archiv f. klin. Chir. Bd. 13. 1872. pag 379.

einklemmenden Callus vermuthete, legte den Ischiadicus am Foramen ischiadicum blos und verfolgte ihn mit den Fingern nach oben bis in die Beckenhöhle. Er fand den Nerven gesund und schloss die Wunde wieder. Die Anfälle liessen nach dieser unbeabsichtigten Nervendehnung nach und verschwanden nach 20 Tagen vollständig. Ein schwaches Recidiv, bedingt durch die Entzündung sämmtlicher Nagelbetten der kranken Extremität, insbesondere desjenigen der grossen Zehe, heilte nach Entfernung des letzteren.

Von besonderem chirurgischen Interesse sind die Schnitt-, Stich- und Schusswunden der Nervenstämme. B. v. Langenbeck[1]) berichtet von einem 19jähr. Mechaniker, welcher vom Baugerüste herab mit der Hinterbacke in die Schneide eines Beiles fiel und eine 4½ Ctm. lange, bis auf den Knochen dringende Wunde erlitt. Das Bein war sofort gelähmt. Die Wunde heilte, aber der Verletzte behielt seinen paralytischen Fuss, den er nur mit einer Schleuderbewegung auf die Sohle stellen konnte. Einen ganz ähnlichen Fall sah ich 1869 in der Halle'schen Klinik. Der ca. 15jähr. Knabe war als Kind mit der Hinterbacke in eine Glasscherbe gefallen und hatte eine Verletzung des Ischiadicus davongetragen. Mit der Zeit hatte sich ein Pes varus paralyticus ausgebildet, der zur Amputatio pedis sec. Pirogoff nöthigte.

Eine Schussverletzung des Nervus ischiadicus beobachtete ich 1876 in der Klinik zu Heidelberg. Die Kugel steckte noch seit 1870 und hatte sich allmälig so gesenkt, dass sie im mittleren Drittel des Oberschenkels hinten, dicht unter der Haut zu fühlen war. Der Fuss war partiell gelähmt. Patient wollte sich weder zur Extraction der Kugel noch zur Nervennaht verstehen.

Dem eben angeführten Symptome der Lähmung, sowohl in der motorischen, wie in der sensitiven Sphäre, gesellen sich mit der Zeit trophische Störungen hinzu. Das verletzte Bein ist immer kälter, die Haut fühlt sich trocken und eigenthümlich glatt an. Da Tast- und Schmerzgefühl mangeln, so entstehen an der Gehfläche des Fusses nicht selten Geschwüre, welche wegen der fortwährenden unbewussten Irritation schwer zur Heilung kommen. v. Langenbeck's Patient hatte am äusseren Fussrande Druckgangrän und Morat[2]) beobachtete ein förmliches „Mal perforant du pied" nach einer Granatsplitter-Wunde des Nerv. tibial. post. Prognostisch am wichtigsten ist die allmälig eintretende Atrophie der betheiligten Muskeln, welche zum vollen Schwunde fortschreitet, wenn die Innervation dauernd ausbleibt.

So nahe es lag, die getrennten Nervenenden wie andere Gewebstheile durch die blutige Naht zu vereinigen, so ist doch, abgesehen von wenigen schüchternen Vorschlägen, die Nervennaht eine noch sehr junge Operation. Man fürchtete, und das war der ausschlaggebende Grund, von einer Sutur des Nerven Entzündung, Neuritis, und in ihrem Gefolge Trismus und Tetanus. Anderseits hatte man die Beobachtung gemacht, dass zerschnittene Nerven spontan zusammen

---

[1]) B. v. Langenbeck. Verhandl. d. V. Congresses d. deutsch. Gesellsch. f. Chirurgie. Berlin 1877, pag. 106.

[2]) Morat. Lyon médical. 1876. Nr. 21.

heilten und glaubte daher um so eher warten zu können. Hierzu kam, dass die ersten Erfolge der Nervennaht von Nélaton[1]) und Laugier[2]) berechtigte Zweifel zuliessen und nach Thierexperimenten von Eulenburg und Landois[3]) eine prima intentio am Nerven nicht einzutreten schien. Erst in neuester Zeit hat man die Nervennaht unter dem Schutze der Antiseptik wieder aufgenommen und sie selbst bei veralteten, früher für unheilbar erklärten Fällen versucht. Man ging dabei von der Thatsache aus, dass, wenn der Schwund der Muskeln nicht zu weit vorgeschritten ist, eine Herstellung der Nervenleitung die Atrophie nicht nur zum Stehen bringt, sondern auch zur Regeneration von Muskelfasern führt.

In dem oben erwähnten Falle suchte B. v. Langenbeck 2½ Jahre nach der Verletzung die Nervennarbe auf, frischte die dislocirten, kolbig verdickten Enden des Ischiadicus an und vereinigte die Nervensubstanz mit Catgutnähten. Der Erfolg war hier kein vollständiger; die Motilität blieb trotz electrischer Nachbehandlung aus, die Sensibilität aber kehrte in den ersten Tagen zum Theil wieder und wurde, allerdings mit Schwankungen, noch nach 1 Jahre constatirt[4]). Die Sutur der Nervensubstanz selbst hat sich als durchaus ungefährlich erwiesen, zumal wenn man mit Catgut oder carbolisirter Seide näht. Der Vorschlag O. Weber's, nur das Neurilem in die Naht zu fassen, welchem auch Hüter zustimmt, mag bei frischen Nervenwunden seine Berechtigung haben, bei alten Narben ist es auf diese Weise nicht möglich, die retrahirten Nervenenden dicht aneinander zu bringen. Nach Vollendung der Operation muss der vereinigte Nervenstamm vor aller Zerrung bewahrt werden, was man bei der Naht des Ischiadicus durch Beugung im Knie erreicht. Eine electrotherapeutische Nachkur muss jeder Nervensutur folgen, sobald die Wunde geheilt ist.

Cap. XVIII.

Luxation des Kniegelenks.

Anatomie und Mechanik.

§. 114. Das Kniegelenk, aus den zugekehrten überknorpelten Epiphysen des Femur und der Tibia und aus der Patella zusammengesetzt, stellt streng genommen zwei Gelenke dar, das Tibiofemoral- und das Femoropatellargelenk. Das letztere ist ein einfaches Ginglymus, welches uns bei der Luxa-

---

[1]) Nelaton. Gaz. des hôpit. 1864. pag. 296, 307.
[2]) Laugier Gaz. hebdomad. 1864 pag. 454.
[3]) Eulenburg u. Landois. Berl. klin. Wochenschrift. 1864. pag. 441 453
[4]) Ein Jahr vorher hatte Gust. Simon die Nervennaht ganz in derselben Weise am N medianus und ulnaris wegen einer 10 Monate früher stattgefundenen Stichverletzung ausgeführt. Das Resultat war bezüglich der Motilität und der Sensibilität ein sehr befriedigendes. Vergl. H. Braun. Deutsche Zeitschrift f. prakt. Medicin. 1876.

tion der Patella noch beschäftigen wird, das erstere, wichtigere, eine Ginglymo-Arthrodie. Diese besteht wiederum aus zwei seitlichen Ginglymo-Arthrodien, gebildet durch je einen Condylus femoris und eine Facette der Tibia. Beide seitlichen Gelenke sind getrennt, am Femur durch die Fossa intercondylica, an der Tibia durch die Eminentia intercondylica.

Die flachen Pfannen des Tibiakopfes werden zur Aufnahme der incongruenten Femurcondylen jederseits durch eine Faserknorpelscheibe vertieft, welche im Allgemeinen halbmondförmige Gestalt besitzen. Cartilagines semilunares. Die äussere, laterale, Bandscheibe ist mit ihrem vorderen Ende in einer Vertiefung dicht vor der Eminentia intercond. befestigt und setzt sich hinten mit zwei Zipfeln an den Zwischencondylenhöcker selbst fest. Sie beschreibt demnach einen nur durch den Höcker unterbrochenen Kreisbogen. Die innere, mediale, Bandscheibe entspringt fächerförmig von dem vorderen Rande des Caput tibiae ausserhalb der Gelenkfläche und inserirt sich breit an die hintere Fossa intercondylica tibiae. Sie ist in der That halbmondförmig. Beide Faserknorpel sind auf dem Querschnitte dreieckig und kehren ihren dicken, convexen Rand der Peripherie, ihren zugeschärften, concaven dem Centrum des Acetabulums zu. Der mediale Faserknorpel ist mit der fibrösen Kapsel, der laterale nur mit der Synovialis verwachsen, besitzt daher eine grössere Beweglichkeit.

Zwei Gruppen starker Bänder befestigen die breiten Gelenkflächen des Femur auf der Tibia.

1) Die Ligamenta cruciata sind intraarticulare Bänder. Sie entspringen an den einander zugekehrten, die Fossa intercondylica femoris begrenzenden, rauhen Flächen der Schenkelknorren und inseriren sich vor und hinter die Eminentia intercondyl. tibiae. Das vordere Kreuzband geht von dem Condyl. externus zur vorderen, das hintere vom Condyl. internus zur hinteren Zwischencondylengrube der Tibia. Sie vervollständigen die Scheidewand zwischen den beiden seitlichen Femorotibialgelenken.

2) Die Ligamenta lateralia liegen ausserhalb des Gelenks und sind eigentlich nur Verstärkungsfaserzüge der fibrösen Kapsel. An der äusseren lateralen, Fläche des Kniegelenks liegt das Ligament. laterale externum (Ligament. accessor. lateral. Henle). Es bildet einen rundlichen Strang, der, von der fibrösen Kapsel durch ein Fettpolster getrennt, sich vom Epicondylus externus nach dem Köpfchen der Fibula erstreckt. An der inneren, medialen, Seite befinden sich zwei Bänder, das Ligam. laterale internum longum et breve (Lig. accessor. mediale longum et breve. Henle). Beide entspringen an dem Epicondylus internus, ziehen, dicht auf einander liegend, senkrecht nach abwärts und inseriren sich, das erstere an der Innenfläche der Tibia, das letztere an der Bandscheibe. Sie sind beide platt und breiter, als das Ligam. laterale extern.

Die fibröse Kapsel bildet einen weiten dünnwandigen Sack, der die Gelenkenden lose umgibt. Sie beginnt am Femur, etwas oberhalb der Knorpelgrenze und setzt sich dicht unter dem Knorpel des Tibiakopfes fest. In ihre vordere Wand ist die Patella eingelassen, welche mit der überknorpelten Fläche in das Gelenk sieht. Oberhalb der Kniescheibe hängt die Kapsel mit der gemeinschaftlichen Sehne der Unterschenkelstrecker zusammen. Zu den Seiten dieser Sehne und der Patella tritt sie in Form von wurstförmigen Wulsten vor, welche durch die Beugung des Unterschenkels verstrichen, bei der Streckung durch zwei eigene kleine Muskeln, die Suberurales, gespannt werden.

Ausser den oben erwähnten Seitenbändern wird die fibröse Kapsel noch durch mehrere kleinere Faserzüge an verschiedenen Stellen, besonders hinten verstärkt. Hier liegen das Ligament. popliteum obliquum und das Ligam. poplit. arcuatum. Das erstere ist nichts anderes, als ein Theil der sehnigen Ausbreitung des Muse. semimembranosus, welcher hier

durch zum Spanner der hinteren Kapselwand wird, während er den Unterschenkel beugen hilft. Das letztere entspringt als eine nach oben concave Schleife am Epicondylus ext. und verliert sich in der Gegend der Fossa intercondylica in der Kapsel. Der unterste Theil der Schleife begrenzt die Oeffnung, welche aus der Gelenkkapsel in die noch zu erwähnende Bursa synovial. poplitea führt. Die Schleife wird bei der Beugung durch den Popliteus, bei der Streckung aber durch einen eigenen Faserzug gespannt Retinaculum Ligam. arcuati (Henle), Ligam. laterale extern. breve (Weitbrecht). Hierdurch wird die Communication zwischen Gelenk und Bursa stets offen gehalten.

Die Synovialis, welche der Innenwand der Fibrosa dicht anliegt, schickt verschiedene fettreiche Falten in die Gelenkhöhle, deren ansehnlichste und regelmässigste die Ligamenta alaria (Plica synov. patellaris. Henle) sind. Sie erheben sich vom Boden des Gelenkes und reichen bis nahe an den horizontalen First der Patella. Ein verschieden dickes Band, Ligamentum mucosum (Ligam. plicae synov. patell. Henle), welches in sagittaler Richtung frei durch das Gelenk verläuft und sich gewöhnlich am vorderen Rande der Fossa intercondyl. femoris festsetzt, spannt die Falten bei der Beugung des Unterschenkels.

In die eigentliche Gelenkhöhle öffnen sich mehrere Schleimbeutel der das Knie umgebenden Muskeln; sie werden hierdurch förmliche Ausstülpungen oder Synovialtaschen des Gelenkes. Die constanteste Ausbuchtung ist die unter dem Musc. popliteus, Bursa poplitea, eine Tasche, die sich zwischen dem genannten Muskel und der hinteren Kapselwand mehr oder minder tief nach abwärts erstreckt und unter 80 Fällen 11mal (Gruber)[1]) mit dem oberen Tibiofibulargelenke communicirt. Nicht so beständig ist die Bursa suberuralis (Bursa extensor.), die durch die Communication des Gelenkes mit dem Schleimbeutel der Sehne der Unterschenkelstrecker entsteht. Die Oeffnung ist bald enger, bald weiter; in sehr seltenen Fällen schliesst sich das Gelenk oberhalb der Patella bereits ab. Eine dritte Synovialtasche ist die Bursa synov. semimembranosa, zwischen der äusseren Fläche der Sehne des Musc. semimembranos. und dem inneren Kopfe des Gastrocnemius.

Wir sagten oben, das Tibiofemoralgelenk sei eine Ginglymo-Arthrodie. Es ermöglicht Bewegungen um zwei Axen, die Drehung um eine quere Axe, Beugung und Streckung, die Drehung um eine senkrechte Axe, die Rotation. Die quere Axe zerlegt sich nach Herm. Meyer's[2]) Untersuchungen in eine, beiden Condylen gemeinschaftliche, quere und eine, dem Condyl int. allein angehörige, schief stehende Axe. Bei der Streckung geschieht die Bewegung zunächst um die erstere, die Tibia bewegt sich in der Flexionsebene; am Schlusse aber wechselt die Axe, die Bewegung vollzieht sich um die schiefe Axe und die Tibia erfährt eine Rotation nach aussen. Bei der Beugung verhält es sich umgekehrt Es wird demnach »jede Kniebeugung durch eine Rotation der Tibia, und somit der Fussspitze, nach innen eingeleitet und jede Kniestreckung durch eine Rotation der Tibia, und somit der Fussspitze, nach aussen beendet«. H. Meyer. In der vollendeten Beugestellung des Knies ist die Rotation und zwar um die senkrechte Axe in weiterem Umfange möglich. Sie beträgt nach Messungen der Gebr. Weber im Mittel 39°. Beugung und Streckung des Gelenkes beschreiben nach ihnen einen Bogen von 136.5—153 1 °/₀.

Die Semilunarknorpel nehmen an diesen Bewegungen mehr oder weniger Theil. Der innere, halbkreisförmige kann, bei seiner straffen Anheftung vorn am Kopfe der Tibia, hinten in der Fossa intercond. post., nur

---

[1]) Gruber. W. Prag. Viertelj.-Schrift f. prakt. Heilk. 1845. Bd. I. pag. 96

[2]) Hermann Meyer. Die Mechanik d. Kniegelenkes. Müller's Archiv f. Anat. u. Phys. 1853. pag. 501.

spärliche Excursionen machen; er dient vorwiegend zur Ergänzung der inneren Facette der Tibia und führt auf und mit ihr die Bewegungen am Condylus int. femor. aus. Anders verhält sich der äussere Faserknorpel. Seine fast kreisförmige Gestalt, seine grössere Verschiebbarkeit auf der äusseren Gelenkfacette der Tibia lässt ihn sich bald der Tibia, bald dem Femur accommodiren, so zwar, dass er Beugung und Streckung mit der Tibia am Femur, Rotation mit dem Femur an der Tibia ausführt. Es besteht sonach auch hier wieder ein Doppelgelenk, eine Ginglymo-Arthrodie zwischen Cartilago semilun. ext. und Femur, ein Rotationsgelenk zwischen dem Knorpel und der Tibia. Im Einzelnen betrachtet, rückt bei der die Streckung abschliessenden Rotation nach aussen die äussere Bandscheibe ganz nach vorn auf die Tibia; bei beginnender Beugung tritt sie zurück und nimmt am Schlusse der Beugung ihre extremste Stellung hinten an der Tibia. Die in der Beugung ausgeführten Rotationsbewegungen lassen sie auf der Gelenkfacette der Tibia um einen in der Eminentia intercondyloidea gelegenen Mittelpunkt hin und her schleifen. Bei diesen Bewegungen wird der äussere Knorpel durch einige Bänder gestützt, die zugleich als Regulatoren und Hemmungsbänder dienen. Ein Bandstreifen entspringt von der Tibia, gerade über dem Capitulum fibulae, Retinaculum cartilag. semilun. extern., ein anderer vom Capit. fibulae selbst, Habena cartilag. semilun. ext. (H. Meyer). Das die vorderen Ränder der beiden Knorpel verbindende Ligam. transversum ist unbeständig.

Die Hemmungen bei den verschiedenen Bewegungen im Kniegelenke kommen theils durch die extremen Verschiebungen der Semilunarknorpel, theils durch die Seiten- und Kreuzbänder zu Stande. Die Streckung ist in dem Momente, in welchem Femur und Tibia in einer Geraden stehen, die Tibia zudem etwas in Aussenrotation, limitirt durch die Ligam. cruciata und lateralia, durch die Spannung der hinteren Kapselwand und das Anstemmen des äusseren Meniscus an die Femurrolle. Eine kleine dreieckige Facette (Hemmungsfacette, Henle) bezeichnet den Druckpunkt des Meniscus. In der Beugestellung, die bei der Spannung des Ligam. cruciat. ant., sowie bei der Berührung von Unter- und Oberschenkel ihre Grenze findet, hemmen das Ligam. cruciat. post., die inneren Seitenbänder, schliesslich auch das äussere Seitenband die Rotation nach innen wie nach aussen.

Das ganze Kniegelenk wird an seiner Vorderfläche von der Fascia lata femoris bedeckt, welche über dasselbe hinweg zum Unterschenkel zieht. Unter ihr lagern sehnige Faserzüge, die von der Quadricepssehne sich ablösen, über und neben der Kniescheibe her ziehen und sich unterhalb des Ligam. patellae an dem Unterschenkel inseriren. Dann folgt die breite, starke Sehne der vereinigten Unterschenkelstrecker, die sich nach Einschaltung der Patella, als Ligam. patellae proprium an die Spina tibiae ansetzt. Ein verschieden grosser Schleimbeutel, Bursa subpatellaris infragenualis, trennt die Sehne vom Knochen. Unterhalb der Spina tibiae vereinigen sich als Pes anserinus die Sehnen des Sartorius, Gracilis und Semitendinosus, und inseriren sich, eine Bursa mucosa umschliessend, an der Tibia.

Drei Bursae mucosae liegen zwischen Haut und Patella; die erste zwischen Haut und Fascie, die zweite zwischen Fascie und Quadricepssehne, die dritte zwischen dieser und dem Knochen. Sie communiciren nicht selten mit einander, sind übrigens nicht immer alle vorhanden (Linhart).

Die Kniekehle, von der Fascia poplitea bedeckt, erscheint nach deren Wegnahme als rautenförmige Grube. Die untere Hälfte der Raute wird durch die beiden Köpfe des Gastrocnemius gebildet, die obere durch die divergent ziehenden Sehnen der Unterschenkelbeuger, innen des Semimembranosus und Semitendinosus, aussen des Biceps. Hier liegen ebenfalls zwei Schleimbeutel, der eine zwischen der Insertionsstelle des Biceps und dem Ligam. lateral. ext., der andere unter der Ursprungsstelle des inneren Gastrocnemiuskopfes.

In der Kniekehle verlaufen die grossen für den Unterschenkel bestimmten Nerven und Gefässe. Zunächst der Fascie liegt der in seine beiden Hauptäste gespaltene Nervus ischiadicus. Der Peroneus hält sich am inneren Rande der Bicepssehne, der Tibialis in der Mitte; beide lassen sich bei mageren Personen leicht durch die Haut hindurchfühlen. Unter den Nerven folgt die Vena poplitea und am tiefsten die Arterie, welche nur an ihrem äusseren Abschnitte von der Vene bedeckt wird.

§. 115. Die Festigkeit des Kniegelenks, sein starker Bandapparat, die Breite der Gelenkflächen, der Mangel einer hemmenden Knochenkante, die leicht als Hypomochlion dienen könnte, erschweren das Zustandekommen der Verrenkung. Sie setzt daher immer eine bedeutende Gewalt voraus und ereignet sich relativ selten. Je nach der Richtung der Gewalt und der Stellung des Beines erfolgt die Luxation hauptsächlich nach 4 Seiten hin, nach vorn, nach hinten, nach aussen und nach innen. Hierzu kommen noch die sehr seltenen Verrenkungen durch Drehung der Tibia nach aussen oder nach innen, bei welchen die Verschiebung in der einen oder anderen Diagonale vor sich geht. Von allen Arten sind unvollständige und vollständige Formen beobachtet.

Malgaigne gibt folgende, entschieden zu sehr ins Einzelne gehende Eintheilung:

1) Verrenkungen nach vorn — unvollständige und vollständige.
2) Verrenkungen nach hinten — unvollständige und vollständige.
3) Seitliche Subluxationen — nach innen und nach aussen.
4) Verrenkungen nach aussen — drei Grade.
5) Verrenkungen nach innen — unvollständige und vollständige.
6) Verrenkungen nach vorn und auf die Seite — nach vorn-innen, nach vorn-aussen.
7) Verrenkungen durch Drehung — nach aussen und nach innen.

Wir begnügen uns, die 4 Hauptformen zu kennzeichnen.

1. Luxation der Tibia nach vorn.

§. 116. Sie ist von allen die häufigste. Unter 80 Verrenkungen im Knie fand sie Malgaigne 26mal. Verrolot [1]) konnte ihre Zahl bis 1867 auf 33 vermehren. Von da ab bis 1878 finde ich 11 Fälle [2]) verzeichnet, welchen noch 5 von Hamilton beobachtete zuzuzählen sind.

Die Aetiologie ist verschieden, immer aber sind es die Condylen des Oberschenkels, welche die Kapsel sprengen und sich von der Tibia entfernen, wie denn schon Hippokrates stets den Femur als den dislocirten Theil ansah. Häufig ist eine gewaltsame Ueberstreckung die Ursache. Der Femur findet in diesem Falle an der Vorderkante der Tibia einen Stützpunkt, die Condylen drängen gegen die Seitenbänder und die hintere Kapselwand und zwingen sie zum Nachgeben. Der Soldat, von welchem Royère [3]) berichtet, stürzte, als er einen Bergabhang hinunterlief, mit dem rechten Unterschenkel bis gegen

[1]) Verrolot, A. De la lux. compl. du tibia en avant. Thèse de Paris, 1867.
[2]) Siehe Literatur.
[3]) Royère cit. v. Malgaigne l. c. II. pag. 869.

sein oberes Drittel in ein Loch. Der in rascher Vorwärtsbewegung begriffene übrige Körper riss das rechte Bein in Hyperextension und luxirte den rechten Femur. In sehr eigenthümlicher Weise führte die Ueberstreckung in einem von Hamilton[1]) erwähnten Falle zur Verrenkung. Ein Arbeiter hatte sich als blinder Passagier auf einen Güterzug der Centralbahn von New-Jersey gesetzt. Er sass auf dem Vorsprunge des einen Wagens und ruhte, die Beine ausgestreckt, mit den Füssen auf dem Vorsprunge des nächstfolgenden. Als der Zug sich seiner Haltestelle näherte und langsam zu fahren begann, stiessen die Wagen an einander, ehe der Mann Zeit hatte, die Beine im Knie zu beugen und schoben den Kopf der Tibia am Femur in die Höhe. Gardé[2]) erzählt von einer 60jähr. Frau, welche, als sie mit schwerer Bürde beladen und betrunken nach Hause kam, in einen Graben stürzte, dessen senkrechter Rand das mittlere Drittel des Oberschenkels erreichte. Sie fiel vornüber und luxirte die Tibia nach vorn. Der Rand des Grabens hatte hier als Stützpunkt eines zweiarmigen Hebels gedient. In einem von Bartels[3]) berichteten Falle, in welchem ein Arbeiter durch eine Treppenluke fiel und die Tibia nach vorn verrenkte, war ein ähnlicher Mechanismus die Ursache.

In einer anderen Gruppe von Beobachtungen wirkte die Gewalt direct auf den Oberschenkel, ihn nach hinten schiebend, während das Knie in Beugung oder Streckung stand. Im St. Barthol. Hosp. Reports, Bd. V, vom Jahre 1869 beschreibt George Lowe zwei derartige Fälle. Einem Bergmanne war eine Erdlast auf die Vorderseite des Femur gefallen, während er im Knie gebeugt stand; ein anderer erlitt die gleiche Verletzung durch Auffallen zweier schwerer Säcke auf den Oberschenkel. Auch in einem von Madelung[4]) aus der Bonner Klinik beobachteten Falle stand das Bein in Beugung, als eine 70 Centner schwere Last den Femur auf die Vorderseite traf. Dagegen stand der Kanonier Percy's[5]) aufrecht, als er von einem Hebel gegen die Kniescheibe getroffen wurde. Die Patella zersplitterte, und der Oberschenkel wich nach hinten aus.

§ 117. Die unvollständige Verrenkung, von der im Ganzen nur 3—4 gut beobachtete Beispiele vorliegen, ist nur dann mit Deutlichkeit zu erkennen, wenn die traumatische Anschwellung nicht erheblich ist. Der Kopf der Tibia springt mehr als normal vor; die Patella ist mit der Femurrolle ein wenig zurückgesunken; zu beiden Seiten ihres Bandes ist die Vorderkante der Tibia durchzufühlen. In der Kniekehle prominiren die Condylen des Oberschenkels. Das Bein steht in Streckung und kann nur wenig gebeugt werden. (Fig. 15.)

Weit plastischer ist das Bild der vollständigen Luxation. Das Kniegelenk scheint wie nach hinten zusammengeknickt. Vorn erhebt sich weit vorspringend die Tuberositas tibiae und setzt sich in das nach hinten umbiegende Ligament. patellae fort, zu dessen beiden Seiten man tief eindringen und die Gelenkfacetten der Tibia fühlen kann. Die

[1]) Hamilton, F. H. l. c. pag. 746.
[2]) Gardé cit. v. Malgaigne l. c. II. pag. 869.
[3]) Bartels. Langenb. Archiv. XVI. pag. 636.
[4]) Madelung. Berlin. klin. Wochenschrift. 1873. Nr. 7 u. 8.
[5]) Percy cit. v. Malgaigne l. c. II. pag. 869.

Mitte der Gelenkfläche wird von der Patella eingenommen, welche sich entweder, steil nach hinten gerichtet, gegen die Femurrolle anlehnt oder platt, die Vorderfläche nach oben gedreht, der Tibia wie ein Deckel aufliegt. Es hängt dies wesentlich davon ab, ob die Femurcondylen noch auf der Hinterkante der Tibia aufruhen, oder ob sie die Gelenkfläche gänzlich verlassen haben und an dem Unterschenkel entlang nach abwärts geglitten sind. Der obere Patellarrand sieht nach hinten und ist vom Bauche des erschlafften Quadriceps meist durch mehrere tiefe, halbkreisförmige Hautfalten geschieden. Die Fossa poplitea ist verstrichen. An ihrer Stelle gewahrt man die beiden Buckel der Femurcondylen dicht unter der unverletzten Haut liegen. Das Bein steht in Streckung, meist sogar in Ueberstreckung und ist je nach der Grösse und Weite des Kapselrisses entweder fixirt oder freier beweglich. In Fällen bedeutender Zerstörung konnte man den Unterschenkel an dem erhobenen Femur förmlich baumeln lassen.

Fig. 15 (nach Anger)



Luxation des Knies nach vorn.

Die Verkürzung, welche, sobald die Gelenkenden völlig ausser Contact getreten sind, niemals fehlt, schwankt nach den einzelnen Beobachtern zwischen 1 und 4 Zoll (3—12 Ctm.). Es laufen hier offenbar grobe Messungsfehler mit unter. Bei unverletzter Haut kann die wirkliche Verschiebung wohl kaum mehr als 3—5 Ctm. betragen.

Bei der vollständigen Luxation kommen die in der Fossa poplitea verlaufenden Gefässe und Nerven selten ohne erhebliche Zerrung und Compression davon. Häufig fehlte der Puls an der Dorsalis pedis, und in einigen Fällen genügte der Druck, um nachträglich Gangrän des Fusses zu erzeugen. Eine Ruptur wurde mit seltenen Ausnahmen nur bei gleichzeitiger Zerreissung der Weichtheile beobachtet.]

§. 118. Ueber die meist beträchtlichen Zerstörungen geben mehrere genaue Sectionsberichte hinreichenden Aufschluss. An einem von Malgaigne[1]) zergliederten Präparate fand sich ein grosser Riss nach aussen von der Kniescheibe, welcher Kapsel, äusseres Seitenband und Aponeurose des Vastus ext. durchsetzte. Auch hinten und innen war die Kapsel zersprengt: das innere Seitenband und das vordere Ligam. cruc. waren ausgerissen. Musc. biceps und gastrocnem. ext. wurden quer abgetrennt, Gastrocnem. int., Soleus und Vastus int. eingerissen gefunden. Der Nervus poplit. lag auf dem inneren Condylus fem.; die Gefässe verliefen ohne sichtbare Verletzung in dem Ausschnitte zwischen den Condylen. Volkmann[2]) fand bei einem, 30 Stunden

[1]) Malgaigne l. c. II. pag. 873.
[2]) Volkmann, R. Beiträge zur Chirurgie. pag. 119.

nachher an anderweitigen Verletzungen Verstorbenen die Ligam. cruc. fetzig zerrissen, und das Lig. lat. ext.[1]) so vollständig vom Knochen abgerissen, dass die Knochenrinde des Epicondylus ext. in der Grösse eines Markstückes entblösst war. Das Lig. lat. int. war ebenfalls zerrissen, jedoch nicht so vollständig als das äussere, die Kapsel hinten, mit Ausnahme der mittelsten Partie, vollständig zertrümmert. Zu beiden Seiten dieses Restes der Kapsel gelangte man in 2 tiefe, bis unter die Haut reichende Quetschungsherde, in welchen die beiden Condylen gelegen hatten. Von den Muskeln war der äussere Kopf des Gastrocnem. vollständig zerquetscht, der innere theilweise noch erhalten. Nerven und Gefässe waren unverletzt. Bei der Reproduction der Luxation an der Leiche lagen die Gefässe stark angespannt in der tiefen Furche des Sulcus intercondyl. post. Aehnliche Befunde theilen Albert[2]) und Madelung[3]) mit.

§. 119. Die Erkenntniss der Verrenkung unterliegt keiner Schwierigkeit. Der einzigen möglichen Verwechselung mit einer Fractur des unteren Femurendes, oder, bei jugendlichen Individuen, mit einer Lösung der unteren Femurepiphyse ist einfach durch die sorgfältige Betastung der Gelenkenden zu begegnen. Ob es sich im gegebenen Falle um eine unvollständige, oder vollständige Luxation handelt, wird durch die Stellung der Patella, die Ausdehnung des Diameter anteroposterior und durch den Grad der Verkürzung entschieden.

§. 120. Es liegt auf der Hand, dass die nicht reponirte vollständige Luxation ein zur Stütze durchaus unbrauchbares Bein zurücklässt. Selbst die unvollständige erlaubt, wie ein veralteter Fall Malgaigne's[4]) lehrt, nur ein mangelhaftes Gehen, da die volle Beugung unmöglich wird. Dem gegenüber muss hervorgehoben werden, dass die Einrichtung mit wenigen Ausnahmen leicht gelingt. In 29 Fällen, welche Lamblin[5]) zusammenstellte, wurde 23 Mal die Reposition mit Glück ausgeführt und 20 Mal Heilung erzielt. Freilich dauert es meist eine geraume Zeit, bis die volle active Beweglichkeit zurückkehrt. Nicht alle Verletzten können wie die von Faye[6]) und Royère[7]) nach 14 Tagen schon rüstig gehen; die Meisten bedürfen mehrerer Monate, und einige hinken zeitlebens. Gleichwohl steht diese Einbusse im Gebrauche des Beines in keinem Verhältnisse zur Grösse der Verletzung.

Nach vollendeter Einrichtung droht dem Verletzten von anderer Seite noch eine Gefahr, die um so schlimmer ist, als sie sich anfangs der Erkenntniss meist entzieht. Abgesehen von anderweitigen Com

---

[1]) Im Text bei Volkmann steht wohl irrthümlich „internum", da weiter unten von der stärkeren Zerreissung der äusseren Kapselseite die Rede ist und das Lig. internum weniger zerrissen angegeben wird.

[2]) Albert. Fälle interess. Luxationen. Wien. med. Presse. 1872. Nr. 29. 47. 51.

[3]) Madelung l. c.

[4]) Malgaigne l. c. II. pag. 870.

[5]) Lamblin. These d. Paris 1867.

[6]) Faye b. Malgaigne l. c. II. pag. 874.

[7]) Royère ebenda. pag. 875.

plicationen, deren wir weiter unten noch besondere Erwähnung thun werden, ist, sobald die Gewalt eine bedeutende war, die Thrombose der Vene oder der Arterie im Bereiche der Möglichkeit. Diese Gefahr wächst, wenn gleich Anfangs der Puls an den Arterien des Fusses schwach war oder fehlte. Malgaigne[1]) erwähnt zwei Fälle der Art. In dem einen von Pentland erfolgte die Gangrän am Fusse erst am 26. Tage nach der Reposition. Die beiden früher angeführten Luxationen, die George Lowe veröffentlichte, endeten gleichfalls mit Brand der Füsse, der in den ersten Tagen nach der Verletzung eintrat, und bei beiden die Amputatio femoris nöthig machte. Eine weitere hierher gehörige Mittheilung verdanken wir Knichynicki[2]).

§. 121. Die Einrichtung geschieht durch directen Druck auf die Gelenkenden, nachdem dieselben durch Distraction in gleiches Niveau geführt wurden. Oft genügen die Hände zweier Assistenten, von welchen der eine den Unterschenkel nach abwärts, der andere den Oberschenkel nach aufwärts zieht. Sind die Widerstände grösser, so wird das Becken durch einen Perinealgurt fixirt und der Unterschenkel an einer um das Fussgelenk gelegten Schlinge nach unten gezogen. Der Operateur selbst drängt mit den beiden Händen Femur und Tibia nach entgegengesetzter Richtung und reponirt.

Von Blizard[3]) wurde die Beugung im Knie mit Erfolg angewandt, nachdem die Gelenkenden ein wenig auseinander gezogen waren, ein Verfahren, welches schon Hippokrates empfohlen hat. Dem Principe Galen's entsprechend hat Hüter[4]) in einem Falle die Einrichtung mit Hyperextension begonnen und in dieser Stellung den Kopf der Tibia nach hinten geschoben. Es wird hierdurch allerdings der Kapselriss erweitert und zur Aufnahme der Femurcondylen vorbereitet; doch ist dabei eine starke Zerrung der Gefässe und Nerven kaum zu vermeiden. Uebrigens kommt man in der Regel mit dem oben beschriebenen Repositionsverfahren aus, da, entsprechend der Grösse der Gewalteinwirkung, die Zerstörung der Kapsel und Bänder meist eine beträchtliche ist.

Nach der Einrenkung wird das Bein in einem Schienen- oder Contentivverbande ruhig gelagert. Dem ersteren ist der Vorzug zu geben, wenn die Schwellung gleich anfangs sehr bedeutend war. Später sind passive Bewegungen am Platze, um die volle Gelenkfunction wieder herzustellen.

2. Luxation der Tibia nach hinten.

§. 122. Von dieser Verrenkung, die viel seltener ist als die eben beschriebene, vermochte Malgaigne nur 12 Beobachtungen zusammenzustellen. In der casuistischen Literatur der letzten 10 Jahre

[1]) Malgaigne l. c. II. pag. 875.
[2]) Knichynicki. Allgem. Wien. Zeitung. 1873. Nr. 16.
[3]) Blizard. London med. Gazette. Bd. VII. pag. 504.
[4]) Hüter, C. Langenb. Archiv. B IX. pag. 952.

finden sich noch 5 [1]) verzeichnet, welchen ich eine sechste hinzufügen kann, und von Hamilton wird ein interessanter Fall von vollständiger Verrenkung mitgetheilt, den Rose [2]) beobachtet hatte.

Die Luxation entstand in der Mehrzahl der Fälle durch eine directe Gewalt, welche das Knie in halber oder ganzer Beugung von vorn her traf und die Tibia direct nach hinten stiess. Bei Malgaigne [3]) finden sich einige recht anschauliche Beispiele aufgeführt. Ein Küfer, welcher ein Fass in den Keller hinabliess, hatte sich darunter gestellt, um es zurückzuhalten und zu leiten. Das Fass entrollte seinen Händen und stiess gegen den oberen Theil des Unterschenkels. Eine Frau war vorwärts gefallen und traf mit dem gebeugten Unterschenkel gegen die Kante des Trottoirs. In einem Falle, den ich 6 Wochen nach der Verletzung zur Untersuchung bekam, hatte ein Mann auf einem Bauernwagen gesessen, die Kniee an das vordere Querbrett des Wagenkastens angestemmt. Die Pferde liefen in starkem Trabe, als beim Einfahren in ein Thor der Wagen mit dem Rade hängen blieb und plötzlich stille stand. Der Mann wurde vornüber geworfen und stiess mit der linken Tibia gegen das vordere Querbrett; die Tibia entwich nach hinten. Der umgekehrte Mechanismus, ein Stoss von hinten gegen den Femur, brachte in einem von Blanchard [4]) beobachteten Falle die Luxation zu Wege. Eine Frau gerieth, als sie einem Wagen ausweichen und in ein benachbartes Haus flüchten wollte, mit ihrem Fusse unter ein Kratzeisen. Die Tibia stand hierdurch fest. Im gleichen Momente traf ein kleiner Handwagen von hinten her das untere Ende des Femur und drängte diesen nach vorn.

Fig. 16 (nach Anger).

Luxation des Knies nach hinten.

§. 123 Die unvollständige Verrenkung nach hinten ist wohl ebenso häufig als die vollständige. Bezüglich der Deformität finden sich die charakteristischen Zeichen der Luxation nach vorn in umgekehrter Weise wieder. Der Diameter anteroposterior ist je nach der Vollständigkeit der Luxation weniger oder mehr vergrössert. Vorn ragen die beiden Condylen des Femur hervor, bei der completen Verrenkung so stark, dass die ganze Schleiffläche gefühlt werden kann; dicht unter der Patella, deren Vorder-

---

[1]) Carmichael, James. Lancet Juli 1868. pag. 40.
Fischer, Jos. Wiener med. Wochenschrift. 1868. Nr. 30.
Bartels, M. Archiv f. klin. Chir. Bd. XVI. pag. 646.
Garson. Lancet. 1876. Oct. 14.
Vast. Bullet. de la société de Chirurg. 1877. Nr. 10.
[2]) Rose. Americ. Journ. of med. Sc. Bd. 31. pag. 216.
[3]) Malgaigne l. c. II. pag. 875.
[4]) Blanchard cit. von Malgaigne l. c. pag. 876.

fläche direct nach abwärts sieht, und zu beiden Seiten ihres Ligamentes sind tiefe Einsenkungen. In der Kniekehle fühlt man den kantigen Vorsprung des Tibiakopfes, über dessen hinteren Abschnitt bei der vollständigen Luxation die Haut straff gespannt ist. (Fig. 16.) Der Unterschenkel steht in Extension oder Hyperextension, zuweilen förmlich nach vorn gebogen. Eine wirkliche Verkürzung deutet stets auf eine vollständige Luxation, bei welcher die Gelenkenden sich an einander verschoben haben.

§. 124. Die Zerstörung der Kapsel und Bandapparate ist auch hier eine nicht unbeträchtliche. Ausser dem Riss der hinteren Kapselpartie sind meist die Seitenbänder und die Ligam. cruciata ein- oder abgerissen. In dem Falle von Garson, in welchem behufs der Einrichtung das Gelenk unter antiseptischen Massnahmen quer geöffnet worden war, fand man das Lig. lat. int. abgerissen, den hinteren Theil des linken Semilunarknorpels dislocirt. In meinem Falle war offenbar das äussere Seitenband eingerissen und dies ermöglichte die spätere Entwickelung eines Genu varum. A. Cooper[1]) erwähnt eine von Walsham beobachtete, complete Luxation, bei welcher auch die Quadricepssehne abgerissen war. Zerrung und Quetschung der Popliteal-gefässe und -Nerven fehlen bei der vollständigen Verrenkung um so weniger, als die hintere Kante der Tibia nicht, wie die Femurrolle, eine Einkerbung besitzt, in welche sich diese Gebilde einlagern können. In einem Falle von Robert[2]) war die Art. poplitea zerrissen, es trat Gangrän des Fusses ein, ebenso in dem von Vast.

§. 125. Ein Verkennen der Verletzung ist nur möglich, wenn bei der unvollständigen Verrenkung der Bluterguss die Contouren verwischt. Die mehr oder weniger horizontale Lage der Patella entscheidet zwischen vollständiger und unvollständiger Luxation.

§. 126. Sich selbst überlassen liefert diese Verrenkung, sofern sie nicht vollständig ist, keineswegs so ungünstige Resultate, als die vorhergehende. Malgaigne[3]) kannte 3 Beispiele, in welchen die Function des Kniegelenkes sich nach Wochen und Monaten wieder einstellte. Die Patienten konnten das Knie beugen und strecken; zwei von ihnen gingen des Tages 12 und mehr Stunden. Mein Kranker, bei welchem die 6 Wochen alte Luxation der Einrichtung trotzte, bediente sich anfangs einer Stützmaschine, geht aber jetzt vollkommen sicher ohne Stock; Streckung ist vollständig, Beugung bis zum rechten Winkel möglich. Das Knie hat übrigens eine Varusstellung angenommen.

§. 127. Die Distraction der Gelenkenden, verbunden mit directem Druck, genügt auch hier in weitaus den meisten Fällen. Bei einer unvollständigen Verrenkung hat Guillon[4]) seinen Vorderarm in die

[1]) A. Cooper. Treat. on Disloc. and Fract. pag. 188.
[2]) Robert b. Malgaigne l. c. II. pag. 879.
[3]) Malgaigne l. c. II. pag. 877.
[4]) Guillon, G. These. Paris. 1820. pag. 26. cit. von Malgaigne lib. cit. II. pag. 876.

Kniekehle gelegt und mit der rechten Hand auf den Fussrücken gedrückt. Während er so den Unterschenkel als Hebel wirken liess, beugte er ihn auf dem Oberschenkel und diesen in der Hüfte. James Carmichael[1]) gelang die Reposition, als er während der Traction am Unterschenkel denselben leicht beugte. In höherem Grade hatte schon früher Wiseman[2]) die Beugung angewendet. Er ergriff den Fuss und den oberen Theil des Unterschenkels und beugte, nachdem er ein wenig angezogen hatte, den Unterschenkel, bis der Fuss das Gesäss berührte. Bei dieser Bewegung erfolgte die Einrichtung.

3. Seitliche Luxationen der Tibia — nach aussen und nach innen.

§. 128. Malgaigne[3]) berichtet über 14 unvollständige, 1 vollständige Luxation nach aussen und 4 unvollständige, 2 vollständige nach innen. Hamilton[4]) fügt 3 Beobachtungen der ersteren, 2 der letzteren Art hinzu. Pitha[5]) beschreibt 2 exquisite Fälle von unvollständiger Seitenluxation nach aussen, die er selbst zu beobachten die Gelegenheit hatte und einen gleichen finde ich noch von Sonrier[6]) erwähnt.

Die häufigste Ursache ist ein seitliches Umknicken des Knies, entweder beim Fallen auf die Füsse, oder unter einer schweren Last. In anderen Fällen war der Unterschenkel auf irgend eine Weise fixirt und der Oberschenkel wurde mit dem Stamme nach der einen oder anderen Seite abgebogen. Der junge Mann, von welchem Pitha erzählt, sprang, als die Pferde durchgingen, vom Bock auf das Strassenpflaster, glitt aus und luxirte die Tibia nach aussen. Ebenso erging es einem Patienten von Lamotte[7]), dem einstürzende Massen auf den Rücken fielen und ihn mit gespreizten Beinen zu Boden drückten. In einem Falle A. Cooper's[8]) war ein Reiter durch den Seitensprung seines Pferdes derart über eine Schranke geworfen worden, dass der Unterschenkel zwischen Schranke und Körper des Pferdes gefasst blieb, während der Oberkörper hinübergeschleudert wurde. Eine unvollständige Luxation nach aussen war die Folge. Larrey[9]) erzählt von einem Invaliden, welcher in einen 10 Fuss tiefen Graben fiel. Der eine Unterschenkel blieb am Rande des Grabens hängen und folgte erst, nachdem er eine heftige Abduction und Auswärtsdrehung erlitten hatte. Auch hier entwich die Tibia nach aussen. Dagegen sah Boyer[10]) eine unvollständige Luxation nach innen bei einem Arbeiter, der, als er mit den Füssen das Rad eines Krahns drehte, ausglitt und mit dem Unterschenkel in den Radspeichen

---

[1]) Siehe oben.
[2]) Wiseman cit. von Malgaigne l. c. II. pag. 880.
[3]) Malgaigne l. c. II. pag. 880 ff.
[4]) Hamilton, F. H. l. c. pag. 747, 748.
[5]) Pitha in Pitha-Billroth's Chirurgie. IV. 1. 2. pag. 258.
[6]) Sonrier. Gaz. des hôp. 1873. Nr. 23, 26.
[7]) Lamotte. Chirurgie. II. pag. 643; cit. von Malgaigne l. c. II. pag. 884.
[8]) A. Cooper. Treat. on Fract. and Dislor. pag. 185.
[9]) Larrey. Mém. de l'acad. de méd. 1835. T. IV. pag. 464.
[10]) Boyer. Maladies chirurg. T. IV. pag. 80.

hängen blieb. Der Oberkörper wurde nach der Medianlinie umgerissen, die Tibia rückte nach innen. Der Mechanismus in allen diesen Fällen ist klar: wie bei der Luxation der Tibia nach vorn, sprengt auch hier die Femurrolle die Kapsel. Da Femur und Tibia normal schon in einem nach aussen offenen Winkel stehen, so kann es nicht Wunder nehmen, dass ein Ausweichen des Femur nach der Medianlinie, d. h. die Luxation der Tibia nach aussen häufiger vorkommt.

In seltenen Fällen drängt eine directe Gewalt den Femur oder die Tibia auf die Seite. In das North London Hospital [1]) wurde ein Maurer mit unvollständiger Luxation nach aussen gebracht. Während er den Fuss fest gegen den Boden gestemmt hatte, war ihm eine Masse einstürzender Erde auf die äussere Seite des Femur gefallen. Der Mann, über welchen Desormeaux [2]) berichtete, zog, während er sich auf den einwärtsgedrehten Fuss stützte, einen Baum am Seile um. Der Baum fiel ihm auf die äussere Seite des Oberschenkels im unteren Drittel und schob diesen nach innen.

§. 129. Die Formveränderung ist sehr charakteristisch. Der quere Durchmesser des Kniegelenks ist verbreitert; auf der äusseren, beziehungsweise inneren Seite ragt der Kopf der Tibia hervor und lässt, je nach dem Grade der Verschiebung, mehr oder weniger deutlich die napfförmige Gelenkgrube fühlen. Pitha fand in seinem ersten Falle die Tibia so vollständig nach aussen gerückt, dass er bequem vier Finger darauf legen konnte; in dem zweiten hätte man ein Trinkglas darauf stellen können. In beiden war die Haut derart über die Kante des Knochens gespannt, dass sie jeden Augenblick einzureissen drohte. Auf der entgegengesetzten Seite tritt der eine Condylus des Femur hervor, während der andere, die sehr seltene vollständige Verrenkung ausgenommen, auf der incongruenten Gelenkfläche der Tibia ruht. Die Patella ist immer gleichsinnig mit dem Kopfe der Tibia auf die Seite geworfen, und ist stets vollständig luxirt, wenn der eine Femurcondyl auf der anderen Facette der Tibia aufsteht. Dann fehlt auch niemals die Drehung des Fusses, und zwar nach aussen, wenn es sich um eine äussere, nach innen, wenn es sich um eine innere Seitenluxation handelt.

§. 130. Die Zerreissung eines oder beider Seitenbänder, mitsammt der anliegenden Kapselpartie, ist die nothwendige Bedingung dieser seitlichen Verrenkungen. Die Sectionsberichte bestätigen dies und sprechen zudem noch von Zerstörungen der Lig. cruciata. In Fällen vollständiger Luxationen war meist die Haut eingerissen und ein Condylus ragte durch die zerquetschten Weichtheile hervor.

§. 131. Bei der scharfen Ausprägung der Symptome ist ein Verkennen dieser Luxationsform um so weniger zu entschuldigen, als sie sich selbst überlassen recht unbrauchbare Glieder liefert. Lernen die Verletzten auch mit der Zeit auftreten, so bleibt doch stets Beugung

---

[1]) Morgan Lancet 1836. 9 Juli
[2]) Desormeaux. Revue med.-chir. T. XII. pag. 240.

und Streckung mangelhaft und, was das Schlimmste, es bildet sich je nach der Art der Verrenkung ein Genu valgum oder varum aus. Der Kranke von Desormeaux, dessen Tibia nach aussen luxirt war, zeigte 6 Jahre später den Unterschenkel 45° zum Oberschenkel geneigt. Er konnte nur bei starker Varusstellung des Fusses überhaupt auftreten und bedurfte zeitlebens einer Stützmaschine.

§. 132. Distraction und Druck auf die Gelenkenden in entgegengesetzter Richtung ist auch hier das Manöver, welches zum Ziele führt. Dann wird das Gelenk in Schienen- oder Contentivverbänden 14 Tage bis 3 Wochen ruhig gestellt.

4. Complicirte Luxationen im Kniegelenke.

§. 133. Luxationen im Knie mit Durchstossung der Weichtheile sind oft so schwere Verletzungen, dass nur die Amputation des Oberschenkels das Leben retten kann. In anderen Fällen ist der Versuch gewiss gerechtfertigt, unter antiseptischen Cautelen die meist nicht schwierige Reposition vorzunehmen und, nach sorgfältiger Ausspülung des Gelenkes mit Carbolsäure, die Weichtheile zu vernähen. Hancocke[1]) hat auf diese Weise Heilung mit fast beweglichem Gelenke erzielt.

Durch Secundärresection heilte Doutrelepont[2]) einen Fall von complicirter Luxation nach aussen.

Cap. XIX.

Luxation im oberen Tibiofibulargelenke.

§. 134. Die Luxation des Wadenbeinköpfchens gehört zu den chirurgischen Seltenheiten. Dubreuil hat 1844 den ersten gut beobachteten Fall einer Luxation nach hinten veröffentlicht. Später bereicherten Thomson, Jobard und Goyrand unsere Kenntnisse durch Mittheilungen von Luxationen nach vorn.

Der Fall von Dubreuil betraf einen 32jährigen Mann, der, während er einen Sprung machen wollte, plötzlich einen heftigen Schmerz am Wadenbeinköpfchen verspürte. Das Köpfchen war 3 Ctm. hinter den äusseren Condyl des Schienbeins getreten und konnte deutlich unter der Haut gefühlt werden. Der Fuss war nach aussen rotirt. Dubreuil brachte den Unterschenkel in Halbbeugung und reponirte das Köpfchen mit der Hand. Dies gelang, aber die Luxation trat am andern Tage wieder ein und erst nach 12tägiger Ruhe und Unbeweglichkeit des Beines blieb das Fibulaköpfchen in der Pfanne. Dubreuil glaubte, die plötzliche Contraction des Biceps für die Luxation verantwortlich machen zu müssen und Malgaigne schliesst sich ihm an.

[1]) Hancocke. Med. Times and Gaz. 1872. Nov. 23.
[2]) Doutrelepont. Berlin. klin. Wochenschrift. 1876. Nr. 9.

Die Verrenkung nach vorn soll durch den Zug der Beugemuskeln entstanden sein, welche sich an der vorderen Seite des Wadenbeins inseriren; in 2 Fällen wenigstens hat keine directe Gewalt das Fibulaköpfchen getroffen. Das hervorstechendste Symptom ist der Vorsprung des Köpfchens nahe an der Crista tibiae unter der Insertionsstelle des Ligam. patellae. Die Einrichtung geschieht durch directen Druck, während Fuss und Unterschenkel gebeugt sind.

Als complicirte Verrenkungen des Wadenbeins werden Fälle beschrieben, welche sich nach isolirter Fractur der Tibia, nach Luxation im Tibiotarsalgelenke, oder mit gleichzeitiger Fractur des Wadenbeins ereigneten. Die Dislocation fand dann meist nach innen und oben statt. Malgaigne bildet einen derartigen Fall ab, der nach Schiefbruch der Tibia eintrat.

Cap. XX.

Distorsion des Kniegelenks. Zerreissung der Ligamenta lateralia und cruciata. Luxation der Zwischenknorpel.

§. 135. Verstehen wir unter Distorsion eine momentane Störung des Contactes der Gelenkenden, die sich sofort wieder ausgleicht, so ist es klar, dass dieselben Mechanismen, welche die Luxationen des Kniegelenkes zu erzeugen im Stande sind, auch bei der Distorsion beschuldigt werden müssen, die Gewalt ist nur eine geringere. Ein Fehltritt, ein Sprung mit seitlichem Einknicken, eine Rotation am Fusse, nicht selten viel unbedeutendere Einflüsse, genügen. Die dabei eintretenden intraarticularen Verletzungen sind sehr verschieden. In den meisten Fällen handelt es sich nur um Zerreissung einiger besonders gedehnter Kapselfasern, Distorsion im engeren Sinne; seltener sind die Seitenbänder, besonders das innere, eingerissen oder getrennt; sehr selten findet man die Kreuzbänder aus ihren Insertionen herausgelöst.

Gemeinsam diesen Verletzungen ist der Schmerz, der zuweilen so heftig auftritt, dass die Patienten machtlos zusammenstürzen. Dazu kommt die mehr oder minder ausgesprochene Functionsunfähigkeit. Ist das innere Seitenband zerrissen, so knickt das Knie in Valgusstellung, d. h. in einem nach aussen offenen Winkel, ein; die Zerreissung der Ligamenta cruciata aber macht das Knie in Streck- und Beugestellung vollkommen haltlos. Stark[1]) hat zwei sehr instructive Beispiele dieser Verletzung mitgetheilt. Die Ruptur erfolgte unter einem hörbaren Krachen, und der Verletzte stürzte machtlos nieder. Er war unfähig aufzustehen, das Bein liess sich ohne Hemmung hyperextendiren, war in Beugestellung ganz schlotterig und unfähig, sich in Streckung festzustellen. Diese Symptome waren in beiden Fällen gleich, insbesondere die Möglichkeit einer Dorsalflexion.

[1]) Stark, T. Edinb. med. Journ. 1850. Octob.

Das blose Einreissen einzelner Kapselfasern beeinträchtigt die Festigkeit des Gelenkes nicht, nur der heftige Schmerz behindert die Bewegung. Ein mehr oder minder bedeutender Bluterguss begleitet alle diese Verletzungen. Er liegt selten rein intracapsulär, wie bei der Ruptur der Ligamenta cruciata; gewöhnlich gesellt sich zu dem Haemarthros eine periarticuläre blutige Suffusion, die bei der Zerreissung des einen oder anderen Seitenbandes recht beträchtlich werden kann. Immerhin gelingt es meist, durch die teigige Anschwellung hindurch den Riss im Bande zu fühlen und dessen Klaffen zu constatiren, zumal wenn das Knie seitlich eingebogen wird.

Im Allgemeinen macht die Diagnose einer Distorsion wenig Schwierigkeiten. Das Trauma, die unmittelbar darauf folgende Störung der Gebrauchsfähigkeit, der allmälig steigende Bluterguss weisen auf eine subcutane Gelenkverletzung hin, während der Mangel einer fehlerhaften Stellung die Luxation, die Abwesenheit der Crepitation die Fractur ausschliessen lassen.

Schwieriger ist es, zu entscheiden, welche Theile des Bandapparates gelitten haben. Hier gibt die oben erwähnte freiere Beweglichkeit, der Mangel an Stütze, den Ausschlag. Das seitliche Einknicken, in Verbindung mit dem Nachweise einer rinnenförmigen Vertiefung an der Stelle der Ligamenta lateralia, bezeichnet deren Ruptur. Die vollkommene Machtlosigkeit des Beines in allen seinen Bewegungen, die Möglichkeit einer Hyperextension, während Gelenkenden und Muskeln intact sind, und die äussere Betastung nichts Abnormes ergibt, deutet dagegen auf die seltene Auslösung der Kreuzbänder.

Die gewöhnliche Folge der Distorsion ist ein serösfibrinöser Gelenkerguss, eine Synovitis serosa, die bei geeigneter Behandlung meist in kurzer Zeit wieder verschwindet, jedoch nicht, ohne eine gewisse Neigung zu Recidiven zu hinterlassen. In anderen Fällen bleibt nach der Resorption des Blutergusses und dem Verschwinden der entzündlichen Erscheinungen ein Hydrops genu zurück, welcher die kaum gebildeten Kapselnarben dehnt und zu einer Schlaffheit des Gelenkes führt. Die Zerreissung eines der Seitenbänder hat stets eine lang dauernde Schwäche des Knies zur Folge; noch mehr die Ruptur der Ligamenta cruciata. Die beiden Verletzten von Stark konnten sich, der eine 15 Monate, der andere mehrere Jahre lang, nicht auf das Bein stützen.

Die Behandlung hat vor Allem für Immobilisation des Gelenkes zu sorgen. Selbst bei einer anscheinend geringfügigen Distorsion sollte dies wohl beachtet werden. Nur so können die zerrissenen Theile in dauerndem Contact gehalten, nur so kann den fortwährenden Reizen begegnet werden, welche die Bewegungen auf verletzte Gelenke ausüben. Am besten lagert man das Knie auf gut gepolsterte Draht- oder Blechschienen; Contentivverbände sind, im Anfange wenigstens, wegen der wechselnden Gelenkschwellung zu widerrathen, ermöglichen zudem nicht die locale Behandlung des Blutergusses und der eventuell eintretenden Gelenkentzündung. Die Resorption des ergossenen Blutes wird kaum durch etwas mehr gefördert, als durch gleichmässige Compression. Man umwickelt zu dem Zweck das Gelenk

mit einer nassen Binde in regelmässigen Touren und wiederholt dies, sobald die Binde sich lockert. Zur Linderung des Schmerzes wird eine Eisblase aufgelegt.

Extracapsuläre Blutergüsse lassen sich oft durch Massiren sehr rasch und vollständig zertheilen. Das Knie wird hierzu mit Oel eingerieben und nun nach allen Richtungen gestrichen und geknetet. Der Erfolg ist zuweilen ein frappanter; der Schmerz, den die Spannung der Weichtheile erzeugte, ist verschwunden, die Steifigkeit, die noch eben bestand, hat nach kurzer Zeit einer fast freien Beweglichkeit Platz gemacht.

Die acute Synovitis serosa erfordert die Application einer, oder besser mehrerer Eisblasen und einen energischen Anstrich mit Jodtinctur. In der Regel sind die acuten Erscheinungen — pralle Schwellung, grosse Schmerzhaftigkeit, Fieber — nach wenigen Tagen verschwunden und die Compression, eventuell die von Volkmann eingeführte forcirte, bringt den Rest des Ergusses zur Resorption. Es beginnen dann die methodischen passiven Bewegungen, die mit Massage zweckmässig verbunden, dem Gelenke die frühere Beweglichkeit wiedergeben. Sie werden durch feuchtwarme Umschläge und warme Bäder wesentlich unterstützt.

Während bei einfachen Distorsionen eine wochenlange Immobilisation entschieden von Nachtheil ist, nöthigen dazu die Rupturen der Ligamenta lateralia und cruciata. Hier sind nach Ablauf der ersten 8—14 Tage Gyps- und Wasserglasverbände am Platze, mit welchen die Patienten auch später umhergehen können. Eine einigermassen feste Verbindung darf man erst nach Monaten erwarten; zuweilen bleibt sie vollständig aus, und der Kranke muss sich zeitlebens einer Stützmaschine bedienen.

§. 136. Als eine besondere Form der Distorsion kann man die Verschiebung der Zwischenbandscheiben, die Luxation der Zwischenknorpel auffassen. W. Hey [1]) untersuchte und beschrieb diese eigenthümliche Verletzung 1803 unter dem Namen: „Innere Verschiebung im Kniegelenke". Vor ihm hatten Bass, 1731, und Bromfield, 1773, schon ähnliche Beobachtungen gemacht. Seitdem ist sie von verschiedenen Autoren angezweifelt worden, und in der That lassen manche der beschriebenen Fälle den Verdacht rege werden, dass es sich um die plötzliche Einklemmung eines freien Gelenkkörpers gehandelt habe. Dem gegenüber muss aber zugegeben werden, dass nach der anatomischen Lage und bei der Verschiebbarkeit auf den Facetten des Tibiakopfes eine Luxation der Zwischenknorpel nichts Unmögliches ist, dass vielmehr gewisse forcirte Bewegungen sehr wohl die Bandscheiben, insbesondere die freier bewegliche äussere, aus ihrer Lage verdrängen können. Was aber die Verletzung über alle Zweifel erhebt, ist ein Sectionsbefund, welchen Reid [2]) mittheilt.

Die Luxation der Zwischenknorpel macht sich nun so, dass die convexe Kante des Knorpels zwischen die Gelenkflächen des Femurcondyls und der Tibia interponirt wird und das hauptsächlichste Hin-

---

[1]) W. Hey. Observations 1803.
[2]) Reid. L. Froriep's Notizen. Bd. 43 pag. 63.

derniss für die Streckung abgibt. Am inneren Knorpel kommt, wie es scheint, nur die Luxation nach vorn vor; der äussere luxirt nach aussen und hinten und nach innen.

Ueber den Mechanismus der Luxation haben Dubreuil und Martellière [1]) Versuche an Leichen angestellt. Nachdem sie durch Rotation von innen nach aussen in Beugestellung eine incomplete Luxation der Tibia erzeugt hatten, ergab sich bei der anatomischen Untersuchung Folgendes: Das äussere Seitenband war unverletzt, aber stark gespannt, das innere zerrissen. Die innere Facette der Tibia war nach vorn gerückt und überragte den Schenkelcondyl. Die hintere Hälfte des inneren Semilunarknorpels war nach vorn gedrängt und zwischen Condylus und Facette der Tibia interponirt. Diese Interposition und die Spannung des äusseren Seitenbandes zeigten sich als die Hindernisse der vollständigen Streckung. Die forcirte Rotation nach innen erzeugte ebenfalls eine unvollkommene Luxation der Tibia. Diesmal war der innere Knorpel ganz in seiner Verbindung geblieben, der äussere dagegen hatte sich etwas nach hinten verschoben.

Den experimentellen Befund ergänzt in gewisser Beziehung die Mittheilung von Reid [2]), die im Uebrigen über Mechanismus und Symptome der Verrenkung keine Aufschlüsse enthält. Reid fand bei der Section einen Fall von Luxation der äusseren Bandscheibe. Das Fasergewebe, welches den Aussenrand des Knorpels mit dem Rande des Tibiakopfes verbindet, war in der vorderen Hälfte quer durchrissen; der Knorpel lag nach hinten und innen gerückt, zwischen der Eminentia intercondylica, dem hinteren Kreuzbande und dem Ligam. poplit. obliq.; das Ligam. transvers. war unverletzt, der Knorpel abgeplattet. Am vorderen Theile der Tibia zeigte sich der knorpelige Ueberzug durch den directen Contact des Femurcondyls etwas abgenutzt und runzelig.

Nach den erwähnten Versuchen sind es also hauptsächlich Rotationen, welche die Knorpel verschieben können. Dabei muss indessen eine gewisse Prädisposition angenommen werden, eine Schlaffheit der Bänder zwischen den beiden Knorpeln, sowie eine Lockerung ihrer Verbindung mit der Tibia. Dafür spricht auch das häufigere Wiederkehren der Verschiebung, wie es in einigen Fällen beschrieben wird.

Uebereinstimmend wird von den Beobachtern angegeben, dass die Verletzten ganz plötzlich einen mehr oder weniger heftigen Schmerz empfanden und dann das Knie weder vollständig beugen, noch strecken konnten. Das Bein stand in halbflectirter Stellung, der Fuss berührte mit der Spitze den Boden und konnte, wegen des heftigen Schmerzes, nicht platt aufgesetzt werden. In manchen Fällen fühlte man im Niveau der Gelenkspalte eine Erhabenheit. Alle diese Symptome verschwanden zuweilen ebenso rasch, als sie eingetreten waren, und der Verletzte erlangte, mochte nun die Reduction spontan oder durch Kunsthülfe erfolgt sein, sofort den Gebrauch des Gliedes wieder.

---

[1]) Dubreuil et Martellière. Ref. in Schmidt's Jahrb. 1853 Bd. 78 pag. 68.
[2]) Reid l. c.

Die Diagnose ist ausserordentlich schwierig zu stellen, da eingeklemmte Gelenkkörper ganz dieselben Symptome hervorrufen können, und mit voller Sicherheit kann man am Lebenden nur dann die Luxation annehmen, wenn man den hervorgetretenen Knorpel deutlich fühlt.

Die Reduction geschieht am zweckmässigsten auf die Weise, wie sie Hey [1]) oder später Sandham [2]) angegeben haben. Hey liess den Verletzten auf einen hohen Stuhl setzen; dann zog er an dem gebeugten Unterschenkel nach abwärts und führte ihn plötzlich in forcirte Beugung. Sandham hatte seinen Kranken mit gegen das Becken angezogenem Beine auf dem Rücken liegen, schob zwischen Unter- und Oberschenkel den Arm oder ein Polster und drückte über dieses Hypomochlion den Unterschenkel in spitzwinkelige Beugung. Der Sinn beider Methoden ist der, dass die Gelenkenden im Knie möglichst klaffend gestellt werden. Sandham schloss sein Manöver mit einer Rotation der Tibia nach aussen oder innen. Ist die Reduction erfolgt, was durch die freie Beweglichkeit des Knies sofort angezeigt wird, so lässt man den Kranken noch einige Zeit eine Kniekappe, oder einen festen Verband tragen.

Cap. XXI.

Luxationen der Patella.

Anatomie.

§. 137. Die Kniescheibe ist als Sesambein in die starke Sehne des Quadriceps femoris der Art eingefügt, dass ihre hintere, überknorpelte Fläche frei in das Kniegelenk hineinsieht. Durch das Ligament. patellae überträgt sie die Wirkung des vierköpfigen Streckers auf den Unterschenkel und gleitet bei den Streck- und Beugebewegungen des Knies in der Grube zwischen beiden Oberschenkelcondylen auf und nieder. Der hierbei durchlaufene Weg beträgt 7—9 Ctm. In der Beugestellung ruht die Patella mit ihrer hinteren, schildbuckelähnlichen Fläche in der Fossa intercondylica und wird durch die passiv gespannte Sehne des Quadriceps fest angedrückt. Eine Verschiebung aus dieser Lage ist ohne gleichzeitigen Bruch eines Condylus nicht möglich. Während der Streckung erhebt sie sich in den oberen, seichteren Abschnitt der Schenkelrolle und tritt bei forcirter Extension selbst über diese hinauf. Hier hält sie, ausser der Gelenkkapsel, nur die activ gespannte Quadricepssehne fest. Am muskelschlaffen Knie kann man die Kniescheibe in die Höhe heben und mit Leichtigkeit hin und her bewegen, doch beträgt die seitliche Excursion wenig mehr als 1½ Ctm.

§. 138. Die Verrenkungen der Patella kommen meist in gestreckter oder fast gestreckter Kniestellung zu Stande, in dem Momente, in welchem sich die Kniescheibe in dem oberen Theile der Schenkelrolle befindet. Wir verdanken Malgaigne die erste klare Darstellung der Patellaluxationen. Aus 25 in der Literatur zerstreuten

[1]) Hey l. c.
[2]) Sandham, Ref. in Schmidt's Jahrb. Bd 45 pag. 67.

und eine Luxation nach aussen erlitt. Watson's Patient[1]) war auf die innere Seite des Knies gefallen und hatte sich dabei eine verticale Verrenkung zugezogen.

Weit häufiger freilich ist eine plötzliche Muskelcontraction die Ursache; sei es nun, dass der Oberschenkel bei der Streckung stark nach innen gedreht wurde, während der Fuss durch das Körpergewicht am Boden fixirt stand, sei es, dass Jemand mit seitlich eingebogenem Knie fällt und sich im Falle aufzurichten versucht. Malgaigne[2]) sah die Verrenkung bei einer Frau, welche, um einem Wagen auszuweichen, einen Seitensprung gemacht hatte. Bartleet's[3]) Patient erlitt eine verticale Luxation nach innen, als er beim Fallen sich aufrecht halten wollte. Sehr instructiv in dieser Hinsicht ist ein Fall von Davis[4]). Ein Kindermädchen spielte auf dem Boden sitzend mit einem Kinde. Dasselbe war im Begriff zu fallen, und um es aufzuhalten, beugte sich das Mädchen nach vornüber, zugleich den Körper drehend. Sofort lebhafter Schmerz im linken Knie; die Patella stand vertical auf ihrer inneren Kante. Eine verticale Luxation nach aussen, welche lediglich durch Muskelkrämpfe entstanden war, beobachtete Boyd[5]). Zwei erfolglose Repositionsversuche; bei einer Wiederholung der Krämpfe glitt die Patella von selbst an ihre Stelle. Zuweilen vollendet der Muskelzug die Luxation, welche durch directe Gewalt eingeleitet wurde. So verhielt es sich wahrscheinlich bei einem von Brée[6]) behandelten Soldaten, welcher im Ringkampfe mit einem Kameraden den rechten Unterschenkel gegen einen Stein stemmte und von dem Gegner einen Stoss erhielt. Die Patella glitt nach aussen.

§. 141. Das Experiment an der Leiche, an welcher allerdings die Wirkung des Muskelzugs nur annähernd studirt werden kann, bestätigt im Wesentlichen den geschilderten Mechanismus. Streubel gelang es mit einer Tischlerschraube, welche in Streckstellung des Knies gegen den inneren Rand der Patella wirkte, nach wenigen Schraubenbewegungen eine Luxation nach aussen zu erzeugen. Die Patella war deutlich auf dem äusseren Condylus zu fühlen und glitt unter Knarren an seine äussere Seite, als das Knie schliesslich in Beugung geführt wurde. Die gleiche Luxationsform konnte auf indirectem Wege zu Stande gebracht werden, wenn man das Kniegelenk auf der Tischkante in einen nach aussen offenen Winkel brachte, den Unterschenkel mit möglichster Gewalt nach aussen drehte und nun plötzlich beugte. Die Schlussbeugung vollendete durch passive Spannung des Ligam. patellae und der Quadricepssehne die Luxation, welche durch die seitliche Knickung des Knies bereits eingeleitet war. Am Lebenden entspricht dieser passiven Dehnung die active Spannung des Quadriceps. Die unvollkommenen verticalen und Umdrehungsluxationen waren nur annähernd nachzuahmen, und die hierbei gewon-

---

[1]) Watson, E. Glasgow. med. Journ. Nov. 1870.
[2]) Malgaigne l. c. pag 841
[3]) Bartleet. Brit. med Journ Nov. 8. 1873.
[4]) Davis. New-York. med. Record. 1873. 1. Dec.
[5]) Boyd. Western Journal of Med. 1868 May pag 275 u. June pag. 341
[6]) Brée b. Malgaigne l. c. II pag. 841.

nenen Resultate sind weniger für den Mechanismus als für die pathologische Anatomie und die Kenntniss der Reductionshindernisse von Wichtigkeit.

Von allen Autoren werden noch disponirende Momente angegeben, welche theils die Patellaluxation im Allgemeinen, theils ganz besonders die nach aussen begünstigen. Hierher gehören eine gewisse Schlaffheit der Kapsel, welche der Patella grösseren Spielraum lässt, ferner eine flachere Ausprägung und grössere Breite der Schenkelrolle. Für das so sehr viel häufigere Auftreten der Luxationen nach aussen wird allgemein die geringere Höhe des Condylus externus, sowie die physiologische Valgusstellung des Knies verantwortlich gemacht. Es kann nicht geleugnet werden, dass schon bei dem normalen Kniegelenke die Resultante aller Quadricepsfasern in einem nach aussen offenen Winkel auf den Unterschenkel wirkt. Wäre die Patella nicht in ihrer Rinne festgehalten, so müsste sie bei jeder Streckbewegung, dem Muskelzuge folgend, ein wenig nach aussen rücken. In höherem Grade wäre dies bei dem pathologischen Genu valgum der Fall. In der That haben nicht wenige Autoren in dem Genu valgum eine prädisponirende Ursache der Patellaluxation nach aussen gesehen, und Paul[1]) hat darauf aufmerksam gemacht, dass die Abflachung des vorderen Vorsprungs am Condylus externus wohl das Abgleiten nach aussen begünstigen könne. Auf der anderen Seite ist hervorzuheben, dass nur wenige Beispiele die aufgestellte Behauptung thatsächlich beweisen, sowie dass, wie wir unten hören werden, das Genu valgum eine gewöhnliche Folge der nicht eingerichteten Patellaluxation ist. Von grösserer Wichtigkeit scheint der Umstand zu sein, dass für gewöhnlich die Quadricepssehne und das Ligamentum patellae viel zu kurz sind, um über den inneren Condylus hinüber geschoben zu werden. Streubel konnte an der Leiche niemals eine vollständige Verrenkung nach innen zu Stande bringen und ist geneigt, die complete Luxation nach innen ganz aus der Reihe der traumatischen Luxationen zu streichen, da sie eine pathologische Erschlaffung des Ligam. patellae voraussetze. Ihm stimmt Blessich[2]) bei, der es wegen der starken sehnigen Ausbreitung des Vastus ext. an dem äusseren Rande der Kniescheibe für anatomisch unmöglich hält, dass eine Verrenkung nach innen statthaben könne.

§. 142. Ueber die pathologisch-anatomischen Veränderungen unmittelbar nach der Luxation sind wir erst durch Leichenexperimente ins Klare gekommen, da fast nur Nekroskopien veralteter Luxationen vorliegen. Die vollständige seitliche Luxation erzeugt stets einen Längsriss der Gelenkkapsel an der entgegengesetzten Seite. Streubel sah ihn bei einer Verrenkung nach aussen am Ansatzpunkte des Lig. patellae beginnen und sich bis zum obersten inneren Winkel der Kapselausbuchtung erstrecken, welche unter der Sehne des Quadriceps liegt. Der innere Rand des Risses fühlte sich gespannt an, noch mehr die schief nach aussen ziehende Extensorensehne. Die

---

[1]) Paul. Chirurg. Krankheiten d. Bewegungsapparates. 1861. pag. 371.

[2]) Blessich. Contributo allo studio delle lussazioni della rotella. Raccogl. med. 10—20. Virchow-Hirsch's Jahresb. f. d. gesammt. Medicin. 1876. II. pag. 383.

dislocirte Patella, welche auf dem Schenkelknorren lag, hatte mit ihrem äusseren Rande die Fascie, nebst dem äusseren Seitenbande und der Kapsel, zu einer ziemlich tiefen Falte umgeschlagen, in welche man von hinten her mit der Sonde eindringen konnte. Bei den unvollständigen Verrenkungen ist der Kapselriss kleiner, wird aber stets erweitert, wenn sich die Kniescheibe auf die hohe Kante stellt. Hierbei dreht sich zugleich die von der Patella emporgehobene Kapselpartie und ist neben der gespannten Extensorensehne als straffer Strang zu fühlen. Diese Spannung und Drehung der Kapsel erhält hauptsächlich die verrenkte Kniescheibe in ihrer senkrechten Lage und gibt zuweilen ein schwer zu überwindendes Repositionshinderniss ab (Streubel).

Die vollständige Umdrehung von aussen nach innen, oder umgekehrt, setzt die doppelseitige Zerreissung der Kapsel längs der Patella und Quadricepssehne voraus. Von einigen Beobachtern wird angenommen, es könne eine Luxation, insbesondere die unvollkommene und die aus ihr entstehende verticale, auch bei intacter Kapselmembran vorkommen. Mehrfach erwähnt findet sich ein Fall von Putegnat [1]), in welchem ein 13jähriges Mädchen nach Willkür und zum Vergnügen die beiden Patellae so weit nach innen verschieben konnte, dass die beiden Vorderflächen sich berührten. Es handelte sich hier um eine Erschlaffung der Kapsel und eine Verlängerung des Lig. patellae, wahrscheinlich die Folgen eines im 5. Lebensjahre erlittenen Traumas. Derartige schlaffe Zustände der Bandapparate, durch seröse Ergüsse in die Kapsel hervorgerufen, mögen zuweilen eine freiere Beweglichkeit der Kniescheibe bedingen; wir zögern aber mit Streubel, solche Verschiebungen zu den traumatischen Luxationen zu rechnen, zu deren Begriff eine Verletzung der hemmenden Bänder gehört.

Fig. 17 (nach Auger).

Luxation der Patella nach aussen

§. 143. Der einfacheren Darstellung der Symptome halber, fassen wir die seitlichen (vollkommenen und unvollkommenen) und die verticalen Luxationen, nebst den Umdrehungsverrenkungen, in zwei Gruppen zusammen.

1. Seitliche Luxationen.

Solange keine Schwellung des Knies eingetreten, ist die Deformität bei einer vollkommenen seitlichen Verrenkung so charakteristisch, dass sie wohl kaum verkannt werden kann. Nehmen wir das Beispiel der Luxation nach aussen. An Stelle der Protuberanz der Kniescheibe bemerkt man eine Einsenkung. Das Knie erscheint breiter, der innere Condylus tritt auffallend hervor, auf dem äusseren dagegen sieht und fühlt man die Patella, deren über-

[1]) Putegnat Journal de chirurgie. 1843 pag. 307. cit. von Malgaigne lib. cit. II. pag 855

knorpelte Fläche dem Condylus zugekehrt ist. Ihr äusserer Rand steht nach hinten, ihr innerer nach vorn, die Haut in einer Falte emporhebend. Von hier aus ist nach aufwärts die Quadricepssehne, nach abwärts das Lig. patellae zu verfolgen. (Fig. 17.) Weniger missgestaltet ist das Kniegelenk, wenn es sich nur um eine unvollkommene äussere Luxation handelt. Der innere Rand der Patella ruht dann noch in der Schenkelrolle, der äussere ist auf dem Condylus ext. fühlbar und ragt zugleich ein wenig nach vorn unter der Haut hervor. Der mediale Abschnitt der Rolle kann mit dem Finger deutlich betastet werden. In symmetrischer Weise wiederholen sich diese Bilder bei den seltenen Seitenluxationen nach innen.

Der Unterschenkel steht gewöhnlich in Viertelsbeugung; in seltenen Fällen, besonders bei unvollkommenen Luxationen findet sich Streckstellung angeführt. Jede active Bewegung ist aufgehoben, die passive unter heftigen Schmerzen nur in sehr engen Grenzen möglich. Eine bald grössere, bald geringere Schwellung bezeichnet den Bluterguss in die Gelenkkapsel.

2. Verticale und Umdrehungsluxationen.

§. 144. Die verticale Verrenkung wird durch eine ganz eigenthümliche Formveränderung des Knies gekennzeichnet. Der Dia-

Fig. 18 (nach Anger).

Verticale Luxation der Patella nach aussen.

Fig. 19 (nach Anger).

Luxation der Patella mit Umdrehung.

meter antero-posterior ist vergrössert; statt eines flachen Vorsprunges zeigt die Vorderseite des Gelenkes einen Längsfirst, zu dessen beiden Seiten die Weichtheile steil abfallen, zuweilen förmlich eingezogen sind. Betastet man den Vorsprung, so kann man meist ohne Mühe

die überknorpelte Fläche der Patella fühlen, welche bei der verticalen äusseren Verrenkung nach aussen, bei der verticalen inneren nach innen sieht. (Fig. 18.) Quadricepssehne und Lig. patellae sind aufs höchste gespannt, neben ihnen liegt die verdrehte Kapselmembran in einer straffen Längsfalte. Der Unterschenkel ist gewöhnlich gestreckt.

Die wenigen Beobachtungen von Umdrehungsluxationen bilden zum Theil Uebergänge aus der verticalen Lage in die umgedrehte, so zwar, dass die auf die hohe Kante gestellte Patella sich mehr oder weniger im Sinne der ersten halben Drehung geneigt hatte. Man wird dann in grösserer oder geringerer Ausdehnung die nach vorn gerichteten Gelenkfacetten durch die Haut hindurch fühlen können. (Fig. 19.) Einen gut beobachteten Fall einer Umdrehungsluxation von innen nach aussen berichtet Castara[1]). Ein 17jähr. Mädchen wollte ein Buch von dem Tische holen und bog sich mit gestrecktem rechten Beine weit über, wobei es die äussere Seite der Patella auf den Rand eines Stuhles stützte. Plötzlich heftiger Schmerz, die Kniescheibe war verrenkt. Sie hatte sich in der Weise verdreht, dass der äussere Kniescheibenrand oben und aussen, 6—8 Mm. breit, auf der Gelenkfläche des äusseren Condylus lag, während der innere Rand nach aussen 2½ Ctm. weit hervorstand und die Haut stark emporhob. Die Gelenkfläche der Patella sah nach vorn und innen. Wragg[2]) beobachtete eine totale Umdrehung von aussen nach innen, entstanden durch den Stoss eines Wagens gegen das Knie. In beiden Fällen gelang die Reposition ohne Schwierigkeit.

§. 145. Die Folgen einer nicht eingerichteten Luxation der Patella sind weniger störend für die Function, als man von vornherein glauben möchte. Von der Luxation nach aussen kennt die Literatur mehrere Beobachtungen, in welchen die Verletzten allmälig das Bein wieder gebrauchen lernten, und Beugung und Streckung wieder möglich wurden. Während der Streckung rückt dann die Patella meist ein wenig nach der Mittellinie hin, um bei der Beugung wiederum auf die Aussenseite des Condylus zu gleiten. Dupuytren's[3]) Patient, dessen Kniescheibe zum dritten Male nach aussen verrenkt war und unreponirt blieb, machte Märsche und verrichtete seine Arbeit wie ein Gesunder; nur bei dem Bergabsteigen fühlte er sich unsicher. Hamoir[4]) erzählt von einem 27jähr. Artilleristen, der seit dem 6. Lebensjahre eine Luxation nach aussen hatte. Er versah seinen Dienst wie die Uebrigen, stieg Treppen ohne Mühe auf und ab und beugte den Unterschenkel ebenso wie den der gesunden Seite. In beiden Fällen war übrigens die Streckung keine vollständige, und es hatte sich mit der Zeit, wie dies auch anderwärts beobachtet ist, eine Valgusstellung des Knies ausgebildet. Der nach aussen gerichtete Zug des Quadriceps zieht eben den Unterschenkel in einen zum Oberschenkel offenen Winkel und dreht ihn gleichzeitig nach aussen. Von einer nicht eingerichteten

[1]) Castara. Ref von Malgaigne. Fract u Lux. II. pag. 856

[2]) Wragg. Carleston Journ. May 1856. Ref. von Streubel in Schmidt's Jahrbüchern 1856. Bd. 91 pag. 362.

[3]) Malgaigne l. c. pag. 842.

[4]) Hamoir. Revue médico-chir. 1858. T. XIII. pag. 368.

verticalen Verrenkung berichtete Nannoni[1]). Nach Verlauf von 3 Wochen konnte der Kranke im Zimmer umhergehen und selbst Treppen steigen. Dabei lockerte sich die Patella allmälig in ihrer Lage, so dass es dem Verletzten gelang, die Reposition selbst auszuführen.

Uebrigens ist der Verlauf nicht immer so günstig. Bérard[2]) untersuchte an einer Frau in der Salpêtrière eine mehrere Jahre bestehende Luxat. compl ext. Der Unterschenkel stand im stumpfen Winkel zum Femur; Streckung war ganz unmöglich, Beugung nur in geringem Grade ausführbar. Einen ähnlichen Fall beobachtete Stromeyer[3]), und Robert Fowler[4]) sah sich bei einem 28jähr. Mädchen, welches 16 Jahre früher eine Luxation nach aussen erlitten hatte, genöthigt, wegen heftiger Schmerzen die Patella zu exstirpiren. Trotzdem die Operation unter Lister'schen Cautelen ausgeführt war, konnte die Kranke erst nach 9 Monaten ohne Krücken gehen.

§. 146. In frischen Fällen ist die Einrichtung der seitlichen Patellaluxationen leicht. Vor Allem müssen der Quadriceps und das Ligam. patellae entspannt werden. Dies geschieht durch Streckung im Knie und Beugen der Hüfte (Methode von Valentin). Dann wird mit den Händen die Patella gefasst und über den Condylus hinübergeschoben. Hamilton lässt den Verletzten sich auf einen Stuhl setzen, erhebt den Fuss auf die eigene Schulter und reponirt mit beiden Händen. Zuweilen schlüpft die Patella auch bei der blosen Erhebung in die Rolle. Ist die reducirte Kniescheibe sehr beweglich, sucht sie immer wieder seitwärts zu entschlüpfen, so muss eine Schlussbeugung sie fixiren.

Nicht eben so leicht geht die vertical gestellte Patella in ihre Lage zurück. Auch hier ist das Verfahren von Valentin mit directer Reposition offenbar das rationellste. Indessen liess es einige Male im Stich und wurde von Mendoza[5]) durch einfache Beugung, von Watson[6]) durch forcirte Beugung mit nachfolgender Streckung ersetzt. Der Erfolg dieser Manöver, der in einzelnen Fällen nicht ausblieb, kann nur durch eine Erweiterung des Kapselrisses erklärt werden. Streubel's Leichenversuche lehren, dass die Patella hauptsächlich durch die verdrehte und gespannte Kapsel in ihrer verticalen Stellung gehalten wird. Diese Spannung ist aber nur dann wirksam, wenn der Kapselriss nicht zu weit war; im anderen Falle ist die künstlich luxirte Kniescheibe nicht auf der hohen Kante zu erhalten. Ist somit die forcirte Beugung auch begründet, so muss gleichwohl das Verfahren als ein gewaltsames und rohes bezeichnet werden, da die Gefahr einer Fractur der Patella oder des Ausreissens ihres Bandes nicht ausgeschlossen ist. Viel eher und schonender würde in hartnäckigen Fällen die subcutane oder die unter Carbolspray ausgeführte offene Durch-

---

[1]) Nannoni, Lor. Trattato di Chirurgia. Siena 1783. Auch b. Malgaigne l. c. pag. 852.

[2]) Bérard, A. Dictionn. de méd. art. Rotule. pag. 647.

[3]) Stromeyer l. c. I. pag. 657.

[4]) Rob. Fowler. Lancet Mai 1871.

[5]) Mendoza. Revue méd.-chir. T. V. pag. 46.

[6]) Watson. Gaz. medic. 1840. pag. 141.

schneidung der gespannten Kapselpartie zum Ziel führen. Man könnte dann selbst nach dem Vorgange von Moreau[1]) und Cuynat[2]) mit einem Elevatorium die Patella umzuwalzen suchen. Das Lister'sche Verfahren erlaubt uns heutzutage diese Manipulation, welche ihrer Zeit streng verurtheilt wurde. Vincent[3]) suchte durch Zug und Rotation an ihrem Ligamente die Patella umzuwerfen, er beugte den Unterschenkel ein wenig und drehte ihn von innen nach aussen. Zweimal kam er ohne anderweitiges Hantiren zum Ziel.

Von durchaus falschen Voraussetzungen ging P. Gazzam[4]) und vor ihm Wolf[5]) aus, von welchen der eine das Ligam. patell., der andere dieses und die Extensorensehne subcutan durchschnitt. Der Wolf'sche Fall, der gleichwohl der Reposition trotzte und durch Knievereiterung zur Section kam, bestätigt recht deutlich die Streubel'sche Annahme, dass das Haupthinderniss in der gedrehten Kapsel liege.

Cap. XXII.

Fracturen der Patella.

§ 147. Reisst eine plötzliche, gewaltsame Contraction des Quadriceps femoris die Patella über das gebeugte Knie nach oben, so gibt zuweilen der Knochen nach, es entsteht eine Fractur der Kniescheibe. Die häufigste Veranlassung ist ein Straucheln oder Ausgleiten auf ebenem Boden, bei welchem sich der Fallende durch rasches Aufrichten oder Rückwärtsbeugen des Rumpfes auf den Füssen erhalten will. Nicht selten geben die Patienten an, in diesem Momente ein Krachen gehört zu haben In anderen Fällen war der Verletzte unversehens nach hintenüber gestossen worden und hatte sich aufrecht zu halten gesucht. Die Beugung des Knies scheint entschieden die Trennung zu begünstigen. In dieser Stellung ruht nämlich die Patella nur mit ihrer Mitte auf der Femurrolle auf, während der untere und obere Rand hohl liegen und durch das Lig. patellae einerseits, durch die Quadricepssehne anderseits im Winkel gezogen werden. Die Patella befindet sich in der Lage eines Stabes, der über dem Knie gebrochen werden soll und reisst in der Quere, seltener schräg ein. Ein Fall auf die in solcher Spannung befindliche Kniescheibe mag die brechende Gewalt unterstützen, gewöhnlich aber ist das Auffallen auf das Knie nicht Ursache, sondern unmittelbare Folge der Rissfractur. J. L. Petit hat bereits diesen Mechanismus kennen gelehrt. Sehr viel seltener entsteht die Querfractur durch reinen Muskelzug in Streckstellung des Knies. Desault[6]) erzählt einen solchen Fall.

---

[1]) Moreau b. Picquet De var. pat. lux. Thèse de Paris. 1761.
[2]) Cuynat Mémoires de méd et de chir. mil. B. XVIII.
[3]) Vincent. Revue médico-chir. T. V. pag. 44. cit. von Malgaigne l. c. pag 853.
[4]) Gazzam, P. Americ. Journ. of med Sc. Bd. XXXI. April 1843. pag. 363.
[5]) Wolf. Rust's Magazin. Bd. 27. pag. 476
[6]) Desault cit. von Bardeleben l. c II. pag. 486

Ein Kranker, dem der Steinschnitt gemacht war, bekam so heftige Muskelkrämpfe, dass beide Kniescheiben brachen. Bei Tänzern hat man im Augenblicke des Emporspringens vom Boden ebenfalls diesen Bruch gesehen, und Kirkbride[1]) beobachtete ihn bei einem 32jähr. Manne, der auf einen Karren springen wollte, indem er die Hände auf das Fuhrwerk stemmte und den Körper empor zu schwingen versuchte.

Gegenüber den Fracturen durch Dehnung stehen die durch directe Gewalt erzeugten. Ein Fall aus bedeutender Höhe auf das gebeugte Knie, ein Stoss, Schlag, Hieb auf die Patella kann dieselbe in verschiedener Weise brechen. Diese directen Fracturen bilden entschieden die Minderzahl und zeichnen sich schon dadurch wesentlich vor den anderen aus, dass sie sehr selten rein quere, sondern gewöhnlich T- oder Splitter-Brüche sind, zuweilen auch in der Längsrichtung verlaufen. Während bei den Rissfracturen der fibröse Ueberzug der Patella fast ausnahmslos mitzerreisst, wird er hier nicht selten nur gequetscht oder eingerissen gefunden, so dass die einzelnen Fragmente noch zusammengehalten werden. Scharf auftreffende Gewalten zerschmettern die Patella nie ohne Hautverletzung und machen den Kniescheibenbruch zur offenen Gelenkwunde.

§. 148. Es scheint fast, als sollten die Statistiken das Gegentheil beweisen von dem, was eben betreffs der Aetiologie gesagt wurde. Gerock[2]) fand unter 156 Fällen von Patellafracturen 40mal Muskelaction, 56mal Fall, 19mal Stoss, 37mal war keine bestimmte Ursache angegeben. Hamilton[3]) schreibt: „Unter 40 von mir aufgezeichneten Fällen von Kniescheibenbruch waren 35 die Folge directer Gewalt, oder Fallens auf das Knie. In den übrigen 5 Fällen war der Bruch die Folge von Muskelzug allein.“ In einer Zusammenstellung von Le Coin[4]) sollen unter 27 Patellafracturen nicht weniger als 20 durch directe Gewalt entstanden sein, und Howe[5]) theilt mit, dass unter 59 im Massachusetts General Hospital behandelten Patellafracturen 48 in Folge directer Verletzung, 11 durch Muskelaction zu Stande gekommen seien. Hier laufen offenbar Beobachtungsfehler mit unter, und von den durch „Fall“ entstandenen Brüchen dürften die Querfracturen wohl sämmtlich in die Classe derer einzureihen sein, welche durch Dehnung entstehen. Dass dies nicht wenige sind, beweist die Statistik Le Coin's, in der unter den 20 sog. directen Fracturen 16 Querfracturen stecken.

§. 149. Die unmittelbare Folge des Bruches ist die Diastase der Fragmente. Bei Querbrüchen folgt das obere Bruchende dem Zuge des Quadriceps und rückt nach oben. Ist die Aponeurose vollständig mitzerrissen und erstreckt sich der Riss auf die seitliche Kapsel, so kann man nicht selten bequem 3 Querfinger in den Spalt legen. Splitter- und Längsbrüche zeigen geringere Dislocation. Da die Patella mit ihrer unteren Fläche in das Kniegelenk hineinragt, so ist

[1]) Kirkbride. Americ. Journ. 1835. Aug. B. XVI. pag. 330.
[2]) Gerock. Diss. inaug. Tübingen. 1872.
[3]) Hamilton l. c. pag. 447.
[4]) Le Coin, Alb. Des fractures de la rotule. Thèse d. Paris. 1869.
[5]) Howe, O. Boston med. and surg. Journ. 1877. Sept. 6.

der intraarticuläre Bluterguss eine unzertrennliche Begleiterscheinung der Fractur und die traumatische Schwellung ist nicht selten das Symptom, welches zunächst in die Augen fällt. Bei genauerem Zusehen und besonders Zufühlen erkennt man indessen stets die Diastase der Bruchenden, deren jedes für sich nach rechts und links zu bewegen ist, deren Annäherung aber meist auf Schwierigkeiten stösst. Crepitation lässt sich in der Regel nur bei Längs- oder T-Brüchen constatiren.

Die Functionsstörung ist eine sehr charakteristische. Oben bemerkten wir schon, dass der Verletzte im Momente der Zerreissung zusammenbricht. Der vierköpfige Strecker versagt eben plötzlich seinen Dienst. Aufgerichtet vermögen solche Kranke wohl nothdürftig rückwärts zu gehen, sie stützen sich dabei auf die Hemmungsbänder der hinteren Kapselwand; sobald sie aber einen Schritt vorwärts zu machen, oder gar eine Treppe zu steigen versuchen, brechen sie hülflos zusammen.

Nur bei sehr starkem Blutergusse, der sich auch auf die Bursa praepatellaris erstreckt, und geringer Diastase der Bruchenden wäre eine Verwechselung mit Contusio genu möglich. Im Uebrigen ist der geschilderte Symptomencomplex ein so typischer, dass die Verletzung sich sofort als solche zu erkennen gibt.

§. 150. Sich selbst überlassen heilen Querbrüche der Kniescheibe durch Interposition einer fibrösen Masse, welche die Fragmente nothdürftig aneinander heftet. Aber auch nach Coaptation der Bruchenden ist seither nur äusserst selten knöcherne Vereinigung zu Stande gekommen, und wenn nicht Sectionsfälle den knöchernen Callus unumstösslich nachgewiesen hätten, so dürfte man heute noch mit Pibrac[1]) 100 Louisd'ors demjenigen aussetzen, der eine knöchern geheilte Patella herbeibrächte; denn am Lebenden ist es schlechterdings unmöglich, eine straffe fibröse Narbe von einer knöchernen zu unterscheiden. A. Cooper[2]), welcher über die Heilung der Patella Thierversuche anstellte, war geneigt, die Seltenheit knöcherner Vereinigung auf die geringe Knochenproductionsfähigkeit der Kniescheibe zurückzuführen. Die Heilung der Längs- und Splitterbrüche, die stalaktitenartigen Auswüchse bei fibröser Vereinigung, die Regeneration nekrotisch abgestossener Patellafragmente nach complicirter Fractur belehren uns eines Anderen. Der wahre und einzige Grund liegt in der Schwierigkeit, die dislocirten Bruchstücke so nahe und so dauernd aneinander zu halten, dass Knochen auf Knochen aufliegt. Wird dies erreicht, und unsere heutigen Behandlungsmethoden scheinen es zu ermöglichen, so wird die knöcherne Vereinigung nicht mehr zu den Raritäten gehören.

§. 151. Die Prognose der subcutanen Patellafractur ist lediglich von der Behandlung abhängig. In 4—6 Wochen ist die Consolidation vollendet. Gelingt es nun, in dieser Zeit eine knöcherne oder mindestens straffe ligamentöse Vereinigung der Fragmente zu

[1]) Pratique moderne de la chirurgie p. Ravaton. Tome IV. pag. 336.
[2]) A. Cooper. Treatise on Disloc. and Fract. pag. 203.

erzielen, so ist das Bein ohne jede Vorrichtung brauchbar, wie zuvor. Je länger die fibröse Narbe, um so weniger kräftig wirkt der Quadriceps. Ein Theil seiner Contraction wird zur Spannung der Narbe verwendet; der Nutzeffect weiterer Zusammenziehung kann nur ein geringer sein, das Gehen wird schlotterig und unsicher. Zwar erlernen solche Kranke manche Vortheile und können auf ebener Erde leidlich vorwärts kommen; beim Berg- oder Treppensteigen aber versagt das Bein seinen Dienst.

Gegenüber der Fractur tritt die gleichzeitige Gelenkverletzung in den Hintergrund, zumal der Bluterguss in das Gelenkinnere gewöhnlich rasch der Resorption verfällt und selten zu einer Eiterung führt. Die Gelenksteifigkeit, welche zuweilen zurückbleibt, ist wohl mehr durch eine allzu lange Immobilisirung veranlasst, als durch adhäsive Entzündungen innerhalb der Kapsel.

Complicirte Patellafracturen bringen freilich alle Gefahren der Gelenkwunden mit sich. Gleichwohl führt die Statistik selbst in der Zeit vor Lister eine nicht unbeträchtliche Zahl von Heilungen auf. Poland[1]) stellte 69 complicirte Kniescheibenbrüche zusammen, bei welchen nur die Patella, 16, bei denen auch andere Knochen des Kniees zerschmettert waren. Trotz der erheblichen Verletzung genasen von den 85 nicht weniger als 65 und zwar 20 ohne Ankylose, 10 mit theilweiser, 21 mit vollständiger Ankylose. Die übrigen Kranken wurden theils amputirt, theils resecirt; bei einigen blieb der Zustand des Gelenkes unbekannt.

§. 152. Die Zahl der Vorschläge und Behandlungsmethoden ist der beste Beweis für die Schwierigkeit, die dislocirten Bruchenden genau und dauernd zu adaptiren. Gemeinschaftlich ist allen die Lagerung mit gestrecktem Knie- und gebeugtem Hüftgelenke. Dies kann sowohl dadurch erreicht werden, dass man das Bein auf eine einfache schiefe Ebene und den Rumpf horizontal lagert, als auch, indem man, wie es der alte C. J. M. Langenbeck[2]) that, den Patienten im Bette sitzen lässt. A. Cooper[3]) legte das Becken am tiefsten, den Oberkörper und das Bein mässig erhöht. Bei dieser Lagerung, welche den Quadriceps möglichst erschlafft, suchte man nun auf jede Weise die Fragmente einander näher zu bringen und zu fixiren. Am einfachsten geschah dies früher durch den sog. Chiaster, eine in Achtertouren um das obere und untere Bruchende gelegte Binde, oder durch die Testudo. M. Langenbeck begann die Einwickelung vom Fusse einer-, von der Schenkelbeuge anderseits und liess beide an der Kniescheibe zusammentreffen. Es sollte hierdurch der Quadriceps entspannt und die Fragmente genähert werden. A. Cooper fügte dieser ab- und aufsteigenden Einwickelung zwei starke Seitenbänder hinzu, welche durch mehrfache, dicht oberhalb und unterhalb der Bruchenden geführte Cirkeltouren der Art befestigt wurden, dass ihre Enden frei blieben. Schnürte man nun diese Bindenzipfel fest zusammen, so wurden die

[1]) Poland Brit. med Journ 1870. June 22

[2]) C J M Langenbeck Neue Bibliothek f Chirurg. etc. Bd III St 1. pag. 49

[3]) A. Cooper l. c. pag. 207.

Cirkeltouren und mit ihnen die Fragmente aneinander gezogen. Der alte Cooper'sche Verband wurde von ihm selbst vereinfacht, indem er die Cirkeltouren durch Lederringe, die Seitenbänder durch Schnallriemen ersetzte.

Das Princip dieses Apparates kehrt in vielen später erfundenen Verbänden wieder; in den gekreuzten Heftpflasterstreifen Alcock's[1]), wie in den Gypslonguetten und Kleisterverbänden, die cirkulär oder in Achtertouren das Knie umgeben; in den Guttaperchaplatten, welche die Fragmente stützen, wie in den Stahlbügeln, die durch Schrauben einander genähert werden. Sansom[2]) klebt einen langen, von der Mitte des Unterschenkels bis zu der des Oberschenkels reichenden Heftpflasterstreifen der Länge nach über die Fractur und lässt ihn gerade über der Bruchspalte eine 20—30 Ctm. lange Schlinge bilden. Unter diese Schlinge wird am oberen Rande des oberen Bruchendes eine Pelotte aus schmaler Rollbinde gelegt. Ein durch die Schlinge gesteckter Stab dient als Knebel und dreht sie wie ein Knebeltourniquet zusammen.

Die Cooper'sche Ledergurte ersetzt Kühn[3]) durch ringförmige Gypscompressen, welche, nachdem man die Bruchenden durch gekreuzte Heftpflasterstreifen adaptirt hat, dicht ober und unterhalb der Patella angelegt werden. Ein Pappwatteverband deckt das Ganze.

Le Fort[4]) wendet statt dessen zwei Guttaperchastreifen an, die er im weichen Zustande den Fragmenträndern gut anschmiegt und jederseits mit einem Haken armirt. Nach der vollständigen Erhärtung zieht er die Pelotten mittelst einer elastischen Schnur gegen einander.

Burge[5]) sucht auf dem Wege der Gewichtsextension die Guttaperchakappen und mit ihnen die Fragmente in Contact zu halten.

Eine besondere Anwendung des Guttapercha empfiehlt Woodman[6]). Zwei Guttaperchaschienen werden noch warm, die eine hinten, die andere vorn am Beine angelegt und genau angepresst gehalten, bis sie hart geworden. In die vordere wird dann ein Loch geschnitten, genau der Grösse der Patella entsprechend. Cirkeltouren verbinden beide Schienen und pressen die Patella in den Ausschnitt hinein.

Dies erinnert an den Vorschlag Roser's, man möge in den Gypsverband ein Loch für die Patella ausschneiden und durch Nachstopfen von Watte das obere Fragment in den Ausschnitt hineintreiben.

Der Apparat von Pelikan[7]) für Querbrüche der Patella fixirt durch zwei gabelförmige, an Schrauben sitzende, bewegliche Pelotten die Bruchenden. Eine runde Pelotte drückt von oben her die Kniescheibe nieder und verhindert so das Verwerfen der Fragmente. Das Stahlgestell der Pelotten findet an einer Poplitealschiene Stütze und

---

[1]) Alcock. Pract. Observ. on Fract. of the Patella. Ref. in London med. Repository 1824. Bd. I. pag. 496.
[2]) Sansom ref. von Will Stokes. Med Press. and. Circ. 1873 16 April.
[3]) Kühn, J. Zeitschrift f. Med. Chir. u. Geburtsh 1868. VII pag. 316.
[4]) Le Fort. Le Bord. méd. 1875 Nr 14.
[5]) Burge, Hobart New-York med. Record. 1868. April. pag. 80.
[6]) Woodman, John. Med Times and Gaz. 1870 Aug. 20.
[7]) Pelikan. Deutsche Klinik. 1868 Nr. 30

Befestigung. Ganz ähnlich sind die Vorrichtungen von Lausdale[1] und von Weehler[2]).

Compendiöser ist der Apparat von Beach[3]). Von einem in der Kniekehle liegenden Querholze gehen zwei senkrechte Drahtbogen aus, welche in der Mitte horizontal abgeknickt sind und in Steigbügelform den oberen und unteren Rand der Patella umfassen. Die Mittelstücke sind gut gepolstert und können mit Seitenriemen einander genähert werden.

Alle diese Apparate sind auf die Dauer unsicher, üben einen oft schädlichen Druck auf die Haut aus und verhindern nicht, vielleicht mit einziger Ausnahme des Pelikan'schen, ein Verwerfen der Bruchenden. Malgaigne[4]), welcher diese Vorwürfe gegen die älteren Vorrichtungen bereits formulirte, unternahm es, mit Umgehung der Haut direct auf die Bruchenden einzuwirken. Seine „Klammer"

Fig. 20 a. b. c

Malgaigne's Klammer.

besteht aus zwei scharfen Doppelhaken, welche direct in das obere und untere Bruchende eingesetzt und durch eine horizontal liegende Schraube bis zum vollen Contact der Fragmente genähert werden (Fig. 20b und c.) Die Klammer bleibt 14 Tage bis 3 Wochen liegen, dann stützt ein in Streckstellung angelegter Contentivverband die junge Narbe. Die Erfolge dieses Malgaigne'schen Instrumentes sind unbestritten; man wirft ihm nur vor, und dies nicht mit Unrecht, dass es manche phlegmonöse Entzündung und selbst Gelenkeiterung mit tödtlichem Ausgange verschuldet habe. Trélat[5]) suchte daher die Verletzung der Haken zu vermeiden, indem er an die Ränder der Patella Guttaperchaschienen legte und die Haken hier befestigte

[1]) Lausdale Wales Surgery pag. 476, auch b. Hamilton l. c. pag. 457.
[2]) Weehler. Med Press and Circul. 1873 Dec. 31.
[3]) Beach. St. Louis med and surg. Journ. 1875. Jan.
[4]) Malgaigne l. c. I. pag 753.
[5]) Trelat. Gaz. des hôp. 1862. pag. 523.

(Fig. 20a.) Er begab sich damit des ganzen Vortheils der Malgaigne'schen Klammer und drückte sie auf das Niveau der Apparate herab, die wir soeben kennen lernten.

Dagegen muss das Vorgehen Moreau's[1]) wohl gleichwerthig mit dem Malgaigne's betrachtet werden. Moreau bohrte, um die Verwundung auf ein Fragment zu beschränken, in das obere einen Stahlstift und zog an diesem das Bruchende nach abwärts mittelst eines Bindenzügels, den er am Fusse befestigte. Das ganze Bein umschloss ein Contentivverband. Er wiederholte übrigens hiermit nur ein Verfahren von Dieffenbach[2]), welcher die Fragmente anbohrte, mit Metallzapfen versah und diese durch eine Art umschlungene Naht einander näherte. Nicht weniger vortheilhaft ist die Methode von Ollier[3]), der die Nachtheile der Klammer dadurch zu vermeiden suchte, dass er nur während des Anlegens eines Gypsverbandes zwei stählerne Pfriemen in die Bruchenden stiess und sie gegen einander drückte, nach dem Erhärten des Gypses aber die Stacheln entfernte.

Wir haben geglaubt, die verschiedenen Methoden und Vorrichtungen erwähnen zu sollen, da keine ein principieller Vorwurf trifft, und jede wohl, die eine mehr, die andere weniger Erfolge aufzuweisen hat. Vielleicht auch bewahrt die stattliche, indessen durchaus nicht alle umfassende[4]) Anzahl von Apparaten den Anfänger vor Erfindung eines „neuen". Dabei muss aber Eines festgehalten werden: Alle diese Apparate, selbst die Malgaigne'sche Klammer und ihre Nachahmungen wirken erst dann so recht, wenn die intraarticuläre blutige oder seröse Schwellung gewichen ist. Vorher flottiren die Fragmente wie auf einem Gummiballon, und jeder Angriff auf die intacten Ränder der Fragmente hebelt die Bruchflächen in die Höhe. Nun gelingt es bei geringgradigen Ergüssen oft schon durch einfaches, ruhiges Lagern, und Eiseinpacken die Abschwellung des Knies in 4—5 Tagen zu erreichen. Anderenmals aber flottiren die Fragmente noch nach 14 Tagen, und wenn endlich die Coaptation versucht wird, so ist die beste Zeit der knöchernen Vereinigung verstrichen, und es gelingt höchstens, die breite bindegewebige Narbe in eine möglichst straffe zu reduciren. Man wird daher in Fällen starker Schwellung mittelst Heftpflasterstreifen, Flanell- oder elastischen Binden einen Compressivverband anlegen. Um den Druck von den Poplitealgefässen abzuhalten, werden die Binden über einer gut gepolsterten Poplitealschiene gekreuzt, wie sie Volkmann[5]) für die forcirte Compression angegeben hat. Hamilton[6]) bandagirt das auf einem stellbaren Planum inclinatum simplex ruhende Knie mittelst Testudo-Touren, für deren Kreuzung das Brett in der Kniekehle zwei Einschnitte trägt. Diese Druckverbände sind so oft zu erneuern, als eine Lockerung bemerkt wird. Erstarrende Verbände, welche das ganze Bein umfassen, eignen

[1]) Moreau, R. These de Paris. 1874.
[2]) Dieffenbach, Casper's Wochenschrift 1846. Nr. 46.
[3]) Ollier ref. von Rondet. Thèse de Montpellier 1867.
[4]) Die älteren, längst verlassenen Verbände und Apparate findet man bei Malgaigne l. c. I. pag. 744 erwähnt.
[5]) Volkmann, R. Neue Beiträge z. Path. u. Therap. d. Krankh. d. Bewegungsorg. 1868. pag. 57.
[6]) Hamilton, F. H. l. c. pag. 453.

sich für die erste Zeit nicht. Der öftere Wechsel ist schmerzhaft und zeitraubend, zudem ist die Controle sehr erschwert, und desshalb die Gefahr einer Gangrän nicht ausgeschlossen.

Volkmann[1]) führte die Punction des Gelenkes in die Behandlung der Patellafracturen ein. In einem Falle von typischem Querbruche der Patella, bei einem 40jähr. Manne, wurden am zweiten Tage nach der Verletzung einige 90 Gramm flüssigen, mit Synovia vermischten Blutes mittelst Punction und Saugspritze aus dem Gelenke gezogen, die Fragmente mit Heftpflaster gegen einander geführt und durch einen Gypsverband gesichert. In 8 Wochen erfolgte knöcherne oder wenigstens so feste fibrose Vereinigung, dass eine Beweglichkeit der Fragmente nicht nachgewiesen werden konnte. Ebenso verfährt Lücke[2]) und lagert dann das Bein auf eine Resectionsschiene, die mit Gypsbinden befestigt wird und das Knie frei lässt. Ober- und unterhalb des Gelenkes sind an der Schiene Querbrettchen angeschraubt, deren Enden genügend vorstehen. Eine elastische Binde wird nun so um das Gelenk gelegt, dass sie, vom unteren Querholze ausgehend, in Achtertouren die Fragmente zwischen sich fasst und abwechselnd am oberen und unteren Querholze ihren Anhaltspunkt findet. Der unter antiseptischen Cautelen vorgenommenen Punction fügte Max Schede[3]) noch das Auswaschen des Gelenkes mit 3% Carbolsäure hinzu und hat auf diese Weise eine Reihe recht schöner Heilungen erzielt. Man kann der Punction eine Zukunft versprechen. Sie ist, vorausgesetzt, dass sie streng unter Lister'schen Vorsichtsmassregeln ausgeführt wird, durchaus ungefährlich; sie beseitigt das ergossene Blut mit einem Male; sie erspart dem Kranken die immerhin schmerzhafte Compression; sie gestattet sofort das Anlegen eines Verbandes, welcher die Bruchenden aneinanderhält. In vielen Fällen genügt dann eine exact ausgeführte Heftpflastereinwickelung mit oder ohne Contentivverband; letzteren muss man während der Heilungsdauer öfters wechseln, da er sich allmälig lockert. Für hartnäckig widerstrebende Fragmente besitzen wir kaum ein besseres Instrument, als die Malgaigne'sche Klammer, welche unter antiseptischen Massnahmen angelegt, jede Spur von Gefahr verliert. Sie wird in ihrer Wirkung eigentlich nur übertroffen von der Knochennaht. Nachdem diese bei unbrauchbaren Pseudarthrosen der Patella schon früher angewandt worden war, haben König[4]), Lane[5]) u. A. unter dem Schutze des Carbolverbandes frische complicirte Fracturen auf diese Weise mit Erfolg behandelt. Es erscheint unbedenklich, die Methode auch auf subcutane Brüche auszudehnen, wie dies Lister[6]) mit Erfolg gethan hat. Man wählt zur Naht entweder Silberdraht, carbolisirte Seide, oder dickes Catgut. Die Stichcanäle werden mit dem Pfriemen oder dem Drillbohrer gemacht.

Complicirte Patellabrüche erfordern den ganzen antiseptischen Behandlungsapparat, wie wir ihn bei den Gelenkwunden kennen ge-

[1]) Volkmann, R. Beiträge z. Chirurgie. 1875. pag. 84.
[2]) Jourowsky. Behandlung der Kniescheibenbrüche. Diss. inaug. Strassburg 1878.
[3]) Schede, Max. Centralblatt f. Chirurgie. IV. 1877. pag 657.
[4]) König, F. l. c. II. pag 905
[5]) Lane, J. Brit. med. Journ. 1876. July 1.
[6]) Lister. Brit med. Journal. 1877. Vol II. pag 850

lernt haben. Bei Splitterbrüchen werden die von der Aponeurose vollständig oder fast vollständig gelösten Fragmente einfach entfernt, die Reste eventuell durch die Naht vereinigt. Nicht selten heilen derartige Fracturen in kürzerer Frist, als die typischen Querbrüche, ja zuweilen werden die ausgefallenen Stücke wieder vollständig regenerirt. Die Amputation kommt nur in den hoffnungslosesten Fällen in Betracht.

Fig. 21.

Stützapparat für schlecht geheilte Patellafracturen.

Ist die Heilung der Patellafractur vollendet, so bedarf die junge Narbe, zumal die nicht knöcherne, noch einer längeren Schonung. Wollte man dem Patienten nach der vierten oder fünften Woche bereits wieder den vollen Gebrauch des Beines erlauben, so würde, wenn nicht ein neuer Riss, so doch eine allmalige Dehnung der fibrösen Narbe zu gewärtigen sein. Der anfangs sichere Gang wird schwankend, und nach Ablauf einiger Wochen ist der Zwischenraum der beiden Fragmente erheblich gewachsen. Um dies zu verhüten, lässt man den Kranken noch einige Wochen eine Gummikniekappe, oder eine Stützmaschine tragen, welche die Beugung nur bis zu einer bestimmten Grenze erlaubt. Feste, das ganze Glied umfassende Verbände anzulegen, ist wegen der leicht zurückbleibenden Steifigkeit im Knie nicht anzurathen.

Schliesslich noch einige Worte über die Behandlung schlecht geheilter Fracturen der Kniescheibe. Eine lange, fibrose Narbe liefert, wie wir oben bemerkten, ein zur Stütze unbrauchbares Bein. In relativ frischen Fällen ist durch das nachträgliche, gute Fixiren der Bruchenden noch Manches zu erreichen; besser freilich, und dies gilt vorzüglich für veraltete Fälle, ist die blutige Anfrischung der dislocirten Fragmente und die Knochennaht. Logan[1]), Trendelenburg[2]), H Smith[3]), haben hierdurch knöcherne Vereinigung erreicht. Verweigert der Kranke einen blutigen Eingriff, so bleibt nur übrig, ihm eine Stützmaschine (Fig. 21) zu geben, welche die Ueberstreckung hemmt und durch ein vorn über das Knie ziehendes Gummiband die Quadricepssehne ersetzt.

---

[1]) Logan. Pacific. med. Journal. Bullet. de Therap LXX pag. 277. 1867. Ref. in Schmidt's Jahrbüch. Bd. 135. pag. 197.

[2]) Trendelenburg Verhandl d. 7. Congress. d. deutsch. Gesellsch f. Chir. 1878. pag 89.

[3]) H Smith The Lancet 1878 Vol II. pag. 144.

Cap. XXIII.

Ruptur des Ligamentum patellae und der Sehne des Quadriceps femoris.

§. 153. In ganz ähnlicher Weise, wie die Patella selbst, können sowohl das Ligamentum patellae als auch die Sehne des vierköpfigen Streckers reissen. Fälle, in welchen Stücke des Knochens noch an dem Bande oder der Sehne hängen bleiben, bilden den Uebergang zur Querfractur der Kniescheibe.

Die Ruptur des Ligam. patellae ist die häufigere Verletzung. Binet[1]) zählte 1858 22, Cosmao Dumenez[2]) 1865 25 Fälle, welche Sistach[3]) 1870 auf 31 vermehrte. Ich kann derselben noch 9[4]) zufügen. Von einigen Autoren, besonders von Malgaigne wird sie als Luxation der Patella nach oben beschrieben. Gewiss mit Unrecht, denn die Zerreissung des Bandes ist die Hauptsache, die Dislocation der Patella nach oben nur eine, allerdings die wichtigste, Folgeerscheinung. Zudem reihen sich Aetiologie, Symptome und Behandlung so sehr an die Fractur der Patella an, dass der Name Ruptur des Lig. patellae sicher mehr Berechtigung hat.

Gewöhnlich liegt die Trennung an der Tibialinsertion, wobei zuweilen ein Stück der Tuberositas tibiae mit ausreisst, seltener am unteren Rande der Patella; eine Quertrennung in der Mitte des starken Bandes gehört zu den Raritäten und entsteht fast nur durch scharf treffende Gewalt.

Der Mechanismus ist der gleiche wie bei der Fractur der Kniescheibe. Auch hier liefert gewaltsame Muskelaction die Mehrzahl der Verletzungen, eine geringe Anzahl ist auf directe Verwundung durch Hieb und Schnitt oder auf gewaltsame Dehnung zurückzuführen. Paul Vogt[5]) berichtet von einem 16jähr. Gymnasiasten, welcher vom Sprungbrette abglitt und rückwärts zu fallen drohte. Er suchte sich mit aller Kraft aufrecht zu halten; dies gelang, doch spürte er im selben Momente einen plötzlichen, schmerzhaften Ruck im Knie und war unfähig, einen Schritt vorwärts zu machen. Das Kniescheibenband war sammt der Tuberositas tibiae ausgerissen. Nach einem ähnlichen Unfalle sah Gibson[6]) beide Kniescheibenbänder getrennt und Hamilton[7]) beobachtete diese doppelte Verletzung bei einem Herrn, welcher bei dem Aussteigen aus dem Wagen mit der Ferse hängen

---

[1]) Binet. Archives générales. 1858. Juni.
[2]) Cosmao Dumenez. De la rupt. du lig. rot. Paris 1865.
[3]) Sistach. Archives générales. 1870. Juli. Aug., Sept.
[4]) Pitha in Pitha-Billroth's Hdb. d. Chir. Bd. IV. 1. 2. pag. 268. (2 Fälle.)
Paul Vogt. Berl. klin. Wochenschrift. 1869. Nr. 22.
Volkmann. Canstatt. Jahresb. 1869. II. pag. 354.
Davy, A. Lancet 1872. April 13.
Hamilton, F. H. l. c. pag. 740. (3 Fälle.)
Eigene Beobachtung: 1 Fall.
[5]) Paul Vogt l. c.
[6]) Gibson. Surgery. Vol. I. pag. 395. 6th ed., auch b. Hamilton, F. H. l. c. pag. 740.
[7]) Hamilton l. c.

geblieben war und gesucht hatte, sich aufrecht zu erhalten. Durch gewaltsame Dehnung entstanden, sah ich die Ruptur bei einem Manne, dem ein Pfuscher das in Streckung steif geheilte Knie über der Tischkante gebogen hatte.

Die Ruptur des Bandes ist charakterisirt durch den Stand der Patella. Die Kniescheibe rückt auf den oberen Abschnitt der Schenkelrolle, steht hier meist zwei Querfinger hoher als normal und ist ausserordentlich beweglich. Die Prominenz des Knies ist verschwunden; an ihrer Stelle sieht man, solange die traumatische Schwellung die Contouren nicht verwischt, eine Grube, in deren Tiefe die Femurrolle und die vordere Kante der Tibia durch die schlaffe Haut durchgefühlt werden kann. Auch das abgetrennte Band ist meist zu entdecken, ebenso die Rinne zwischen den beiden Rissstücken, die durch Beugung leicht vergrössert werden kann. Ist die Tuberositas tibiae mit herausgerissen, so hebt das Knochenfragment zuweilen die Haut in einem Buckel empor, der unschwer hin und her zu schieben ist. Die Lage des Risses entscheidet darüber, ob die Verletzung in das Gelenk penetrirt oder nicht. Rupturen im oberen Drittel des Bandes liefern stets ein intraarticulares Blutextravasat. Dass die Störungen im Gebrauche des Beines denen bei Patellafractur durchaus gleichen, bedarf kaum der Erwähnung.

Die Diagnose gibt bei sorgfältiger Untersuchung zu keiner Verwechselung Anlass. Der hohe Stand, die Beweglichkeit der Kniescheibe, die Unmöglichkeit, das Bein zu strecken, sind die wichtigsten Anhaltspunkte.

Wenn die Brauchbarkeit des Beines hier wie bei dem Bruche der Kniescheibe von der Straffheit der Narbe abhängt, so ist eine möglichste Annäherung der Rissenden die Aufgabe der Behandlung. Dies suchen Manche (Sistach u. A.) nur durch Lagerung zu erreichen, indem sie das gestreckte, in der Hüfte gebeugte Bein auf eine schiefe Ebene legen. Zweifellos hat diese Behandlung Erfolge aufzuweisen, wie aus der Sistach'schen Tabelle hervorgeht. Ist aber die Dislocation der Patella erheblich, so werden kräftigere Mittel nothwendig, um sie dem Bande entgegenzuführen. Man wird dann mit Binden- oder Heftpflastertouren die Kniescheibe herunterziehen oder selbst die Malgaigne'sche Klammer anwenden, deren Haken einerseits in die Patella, andererseits in die Tuberositas tibiae eingeschlagen werden. Im Nothfalle ist auch hier die Naht am Platze.

§. 154. Sehr viel seltener als das Kniescheibenband zerreisst die Quadricepssehne, eine Verletzung, welche von einigen Autoren sehr mit Unrecht als Luxation der Patella nach unten bezeichnet wird. Nehmen wir Hieb- und Schusswunden des Kniegelenkes aus, bei denen es wohl auch einmal zur Durchtrennung der Strecksehne kommen kann, so ist die quere Abtrennung an der Patella ausschliesslich durch rasche, plötzliche Muskelwirkung veranlasst. Lorinser[1]) erzählt von einem kräftigen Manne, der eine schnelle Bewegung machte, um einem Wagen auszuweichen, zusammenknickte und die Sehne zerriss. Einen gleichen Fall sah ich selbst

[1]) Lorinser. Wiener med. Wochenschrift 1869 Nr 27 und 29.

vor wenigen Monaten. Der Mann war einem Wagen nachgesprungen und hatte, nur noch wenige Schritte entfernt, möglichst weit ausgeholt. Plötzlich fühlte er ein Krachen und stürzte auf den Rücken. Die Streckseh ne des linken Beines war dicht an der Patella abgerissen. Doppelseitig beobachtete die Verletzung John Adams[1]), der auch noch einen zweiten derartigen Fall referirt. Weitere Beobachtungen verdanken wir Fischer[2]), Fournaise[3]), Uhde[4]), Bryant[5]), Levis[6]). Bei der Untersuchung findet man dicht über der Kniescheibe eine Rinne, in welche bequem zwei Querfinger passen. Der Sehnenstumpf ist nach oben gewichen, ein mässiges Blutextravasat umgibt die Stelle der Verletzung. Veranlasst man den Patienten, eine Streckbewegung zu machen, so spannen sich einige seitliche Stränge an, die von der Fascie des Quadriceps nach dem Unterschenkel ziehen, eine volle Streckung aber ist unmöglich. Beugung schmerzt und verbreitert den Spalt zwischen Sehnenstumpf und Kniescheibe.

Ist der Sehnenstumpf nur wenig nach oben gerückt, so genügt die ruhige Lagerung mit gestrecktem Knie und erhobener Ferse, um in 4–5 Wochen eine vollständige Heilung zu erzielen. Bei starker Dislocation wickelt man den Oberschenkel von oben nach unten in regelmässigen Touren ein und fixirt anderseits die Patella mit Binden oder Heftpflaster. Lorinser verwandte hiezu einen gepolsterten Ledergurt, ähnlich dem bei Patellafractur angegebenen und erreichte eine schöne straffe Narbe. Die unter Lister ausgeführte Sehnennaht, die an anderen Sehnen so befriedigende Resultate aufzuweisen hat, wird auch hier nicht im Stiche lassen. Nach der Vernarbung ist das längere Tragen einer Knieknappe oder einer Kniestützmaschine unerlässlich, wenn die Narbe nicht gedehnt werden und schliesslich doch ein unbrauchbares Bein resultiren soll.

Cap. XXIV.

Verletzungen des Kniegelenkes. Contusionen, Hieb-, Stich- und Schusswunden.

§ 155. Die exponirte Lage des Kniegelenkes, seine dünne Weichtheilbedeckung erklären die häufigen Contusionen durch Fall, Stoss und Schlag.

Quetschungen der Haut und des Unterhautbindegewebes zeichnen sich aus durch ausgedehnte Blutextravasate, die sich in den lockeren Gewebsmaschen zwischen Cutis und Fascia lata ausbreiten.

Traf die Contusion die Vorderseite des Gelenkes, so ergiesst sich das Blut gewöhnlich auch in die eine oder andere Bursa praepa-

---

[1]) John Adams. Lancet 1861. 7. Sept.
[2]) Fischer. Zeitschrift f. Wundärzte u. Geburtsh. 1873. XXV. Hft. 4.
[3]) Fournaise. Annales de méd. de Gand. 1873. Août.
[4]) Uhde. Archiv f. klin. Chir. Bd. XVI. pag. 202. 1874.
[5]) Bryant. Med. Times and Gaz. 1878. April 6.
[6]) Levis. Philadelph. med. Times. 1879. 1. März.

tellaris. Die langsam steigende Anschwellung sitzt der Patella wie eine Kappe auf und maskirt die Vorderfläche derselben. Die Ränder der Kniescheibe und die übrigen Gelenkcontouren sind deutlich nachzuweisen.

Jeder wuchtige Stoss muss die über die Oberschenkelcondylen gespannte Kapsel treffen und gegen den Knochen quetschen. Die Folge ist eine Blutung in die Gelenkhöhle, welche zuweilen recht beträchtlich werden kann. Sie füllt alle Buchten der Kapsel aus und in wenigen Stunden oft ist das Gelenk um das Doppelte vergrössert. Die Patella wird gehoben und schwimmt oder „tanzt" auf der Flüssigkeit.

Aus dem Angeführten ist der Sitz der Blutung stets mit Sicherheit zu diagnosticiren. Contusionen der Haut heilen bei der einfachen Anwendung feuchtwarmer Umschläge in wenigen Tagen. Die Extravasate verschwinden unter dem bekannten Farbenspiel des sich zersetzenden Blutes. Blutungen in die Schleimbeutel der Patella und in das Kniegelenk erfordern die Application von Eis und eine gleichmässige Compression mittelst nasser Binde. Dabei muss das Gelenk in mässiger Streckung auf einer Schiene gelagert werden. Ist die Blutung eine bedeutende gewesen und geht die Resorption zu langsam vor sich, so könnte man auch unter antiseptischen Cautelen das Gelenk mit einem dicken Troicart anstechen, das Blut herauslassen und einen Listerverband anlegen.

Hieb- und Stichwunden des Kniegelenkes.

§. 156. Die Hiebwunden sind vorwiegend Beilhiebe. Holzhauer und Zimmerleute liefern zu dieser Kategorie von Verletzungen das Hauptcontingent. Die Axt trifft entweder die Bursa extensorum und verletzt zugleich die Streckselne, oder sie dringt neben der Patella, gewöhnlich am Innenrande in die Kapsel. Knorpel und Knochen können in verschiedenem Grade angehauen werden.

Stichwunden des Kniegelenkes werden erzeugt durch Bayonnette, Degen, Messer, Nägel oder Nadeln, welch letztere zuweilen bei dem Stubenscheuern in das gebeugte Knie hinein gelangen. Die Wunde betrifft bald nur den oberen Recessus unter der Streckselne, bald das eigentliche Gelenk. In der Regel ist die Gelenkkapsel nur perforirt, doch können Degenklingen das gebeugte Knie auch vollständig penetriren, so dass die Spitze in der Fossa poplitea hervortritt. Gustav Simon hat dies durch Leichenexperimente unzweifelhaft nachgewiesen. Wir werden bei den Schusswunden des Kniegelenks ausführlicher darüber zu berichten haben.

In der Regel wird das Ausfliessen von Synovia, vermischt mit Blut, die Gelenkwunde begleiten. So ist es wenigstens bei den klaffenden Hiebwunden und denjenigen Stichwunden, welche direct in das Gelenk führen. Schräg verlaufende Stichcanäle schliessen sich, sobald das verletzende Instrument entfernt ist, ebenso die senkrechten, wenn dem Gelenke eine andere Stellung gegeben, das Knie z. B. aus der Beugung in die Streckung übergeführt wurde. Die Kapselwunde wird dann sofort zu einer subcutanen und das den Gelenkraum füllende

Blut zeigt, wie sicher der Abschluss nach aussen ist. Für die Heilung ist dies ein schwerwiegender Vortheil. Zuweilen gesellt sich zu dem Blute Luft, die offenbar bei Bewegungen des Knies eingesogen und durch einen ventilartigen Verschluss der Kapselwunde im Gelenkraume zurückgehalten wird. Ich sah einen solchen Fall in Halle (1868). Ein Student war bei dem nächtlichen Uebersteigen eines hohen, eisernen Gelanders mit dem gebeugten Knie auf die scharfe Spitze eines Gelanderstabes gefallen. Unbekümmert um die Wunde ging er nach Hause in seine 3 Treppen hohe Wohnung. Ich fand am anderen Tage das Kniegelenk um das Doppelte vergrössert und überall hellen tympanitischen Schall. Die Wunde lag neben dem Lig. patellae, blutete nicht und entleerte auch keine Synovia. Einen ähnlichen Fall von Hiebwunde des Kniegelenkes berichtet König [1]).

Die Diagnose der Kapselverletzung wird durch das Klaffen der Wunde und den Ausfluss von Synovia über allen Zweifel erhoben. Fehlen diese Symptome, so muss man sich an die topographische Lage der Wunde halten und findet dann an dem Hämarthros, eventuell dem Pneumarthros, einen weiteren, sicheren Anhaltspunkt. Im zweifelhaften Falle behandle man die Verletzung als Gelenkwunde. Jedenfalls ist das Untersuchen der frischen Wunde mit Sonde oder Finger streng zu widerrathen.

Die Möglichkeit der subcutanen Verheilung einer Gelenkwunde des Knies, ohne Entzündung, ohne Eiterung im Gelenkraume, steht über allem Zweifel. Der oben erwähnte Fall bei dem Studenten verlief so, desgleichen der von König beobachtete; andere finden sich in nicht unbedeutender Anzahl in der Literatur. Gleichwohl zeigt schon die Veröffentlichung derartiger Heilungen, dass sie nicht die Regel sind. Sie setzen voraus, dass das verletzende Instrument rein, im Sinne der Antisepsis war, sie fordern eine Verlegung und rasche Heilung der Hautwunde.

Für andere Fälle haben wir allerdings in der Lister'schen Wundbehandlung ein Mittel, auch sie ohne Eiterung und mit Erhaltung der vollen Gelenkfunction heilen zu lassen; wo aber diese Behandlung fehlt, da tritt mit Sicherheit Entzündung auf, die je nach der Intensität der in das Gelenk eindringenden, septischen Stoffe einen mehr catarrhalischen, oder purulenten, oder gar jauchigen Charakter annimmt. Leichte Gelenkeiterungen heilen bei geeigneter Behandlung mit geringem Verluste an Beweglichkeit; schwere führen zu Durchbrüchen der Kapsel und Eitersenkungen in die Muskulatur des Ober- und Unterschenkels. Oft ist die Absetzung des Gliedes das einzige Mittel, um den Verletzten vor Pyämie zu bewahren, welcher trotzdem noch Manche zum Opfer fallen. Die Verjauchung des Gelenkes führt meist rettungslos zum Tode. Mit Recht stehen daher die Wunden des Kniegelenkes in dem Rufe der Lebensgefährlichkeit, welche nur dann auf ein Minimum reducirt wird, wenn es gelingt, die Kapselverletzung subcutan oder unter dem feuchten Schorfe des Lister'schen Verbandes heilen zu lassen.

Jede Hieb- und Stichwunde, die nicht bereits durch Blut

[1]) König, Fr. Lehrbuch der speciell. Chir. I. Aufl. Bd II, pag. 915

verklebt ist, muss, nach sorgfältiger Reinigung mit antiseptischen Lösungen, genäht werden. Dann wird ein Lister'scher Verband angelegt und das Bein auf eine Schiene gelagert. Ist der Verlauf ein aseptischer, so kann man nach 14 Tagen die ersten Bewegungen machen lassen und wird das Gelenk vollkommen intact finden. Zur Stütze trägt der Verletzte noch einige Wochen einen zweischaligen Pappverband. Die Gelenkeiterung mit ihren Folgen erfordert die freie Eröffnung des Gelenkes, Ausspülungen mit Carbolsäure, Drainage etc., wie wir dies bei Behandlung der Schusswunden des Kniegelenkes ausführlicher erörtern werden.

Schusswunden des Kniegelenkes.

§. 157. Nächst den Schussverletzungen des Hüftgelenkes sind die Verwundungen des Knies von jeher zu den gefährlichsten Gelenkverletzungen gerechnet worden. Die älteren Kriegschirurgen, insbesondere Larrey, Guthrie u. A. behaupteten, bei conservativer Behandlung überhaupt niemals eine Heilung der Kniegelenkschüsse gesehen zu haben, und auch spätere, wie Stromeyer und Esmarch, wollten, nach ihren Erfahrungen im ersten Schleswig-Holstein'schen Kriege, höchstens die Fälle versuchsweise conservativ behandelt, eventuell für eine Spätresection aufgespart wissen, bei welchen nur die Kapsel, oder die derselben zunächst liegenden Theile verletzt waren. Erst nach dem böhmischen Feldzuge 1866 sprach v. Langenbeck[1]), gestützt auf günstige Erfahrungen — er hatte unter 18 conservativ behandelten Knieschüssen 14 Heilungen aufzuweisen — der conservativen Behandlung warm das Wort. Man begann nun erst, sorgfältig die einzelnen Kategorien der Verletzung aufzustellen und der Krieg gegen Frankreich bot Gelegenheit, reiche Erfahrungen zu sammeln.

Reine Kapselverletzungen entstehen durch das Auftreffen einer matt gewordenen Kleingewehrkugel, welche eben noch die Kapsel durchbohrt und dann im Gelenkraume liegen bleibt. Einen derartigen Fall berichtet Verneuil[2]); die Kugel war in der Fossa intercondylica femoris eingekeilt. Häufiger sind die Kapselwunden, bei welchen das Projectil quer oder schräg die Bursa extensorum durchsetzt, oder aber seitlich oder unterhalb der Patella die Kapsel gestreift hat. Eine besondere Form von Kapselschüssen, welche das Knie von vorn nach hinten oder quer unterhalb der Patella durchsetzen, hat uns Gust. Simon[3]) kennen gelehrt. Stromeyer hatte sie wegen ihrer relativen Ungefährlichkeit und raschen Heilung für „Contourschüsse" erklärt, v. Langenbeck ihr Penetriren zwar angenommen, aber geglaubt, es müsse immer ein Rinnenschuss an den Gelenkenden coincidiren. Gust. Simon wies an der Leiche nach, dass man Spiesse von der Dicke einer Chassepotkugel und selbst eines preussischen Langbleis von vorn nach hinten und quer mit grosser Leichtigkeit

---

[1]) B. v. Langenbeck. Ueber die Schussfracturen der Gelenke und ihre Behandlung. 1868.

[2]) Verneuil. Gaz. hebdom. de méd. 1871 Nr. 10. pag. 171.

[3]) Simon, Gust. Deutsche Klinik. 1871 Nr. 29. 30

durch das Kniegelenk stossen kann, wenn man es in Beugung von 170—130° stellt. Je kleiner der Beugungswinkel, um so leichter drang der Eisenstab hindurch. Wurde er entfernt und das Knie wieder gestreckt, so verlagerten sich die Hautwunden und die Stichcanäle schlossen sich. Ganz ebenso mögen auch manche Kugeln das Gelenk durchsetzen und, sofern sie nicht die Poplitealgefässe treffen, eine relativ leichte Verwundung verursachen.

Eine weit grössere Gruppe von Knieschusswunden betrifft ausser der Kapsel die Knochen des Gelenkes. Bald ist nur die Patella zerschmettert, bald ein Condylus oder der Tibiakopf getroffen, bald hat die Kugel beide Gelenkenden zertrümmert, und Längsfissuren ziehen noch bis in die Diaphysen hinein. Das Geschoss, oder abgesprengte Theile desselben bleiben nicht selten in den spongiösen Knochen stecken.

§. 158. Der Verlauf der Kniegelenkschüsse ist hauptsächlich von der Knochenverletzung abhängig. Reine Kapselwunden heilen, vorausgesetzt, dass kein Fremdkörper zurückblieb, nicht selten ohne jede Gelenkentzündung, oder höchstens unter einer leichten serofibrinösen Synovitis und hinterlassen ein relativ frei bewegliches Gelenk. Für diesen Verlauf ist die Verlagerung der Hautwunde, wie sie die Simon'schen Experimente stets ergaben, von enormer Wichtigkeit. Sobald das in Beugestellung verwundete Knie gestreckt wird, verlieren Haut- und Kapselwunde ihre correspondirende Lage; die Gelenkwunde wird subcutan. Ich habe 1870/71 in Mannheim 8 Verletzungen der Kniegelenkskapsel zu behandeln gehabt. Bei 4 von ihnen war die Kugel durch das ganze Gelenk gedrungen und zwar 2mal von vorn nach hinten, 2mal in querer Richtung. Alle 8 heilten unter conservativer Behandlung mit mehr oder weniger beweglichem Gelenke [1].

Jede offene Kapselschusswunde und vor allem jede Schussfractur des Kniegelenks ist, wenn wir von der antiseptischen Wundbehandlung absehen, unabweislich der Eiterung anheimgegeben. Selten kommt es zu einer acuten Verjauchung mit schwerem, septischem Fieber; es sind das höchstens solche Fälle, die mit einer schweren Zertrümmerung des Knochens ausgedehnte Hautverletzung verbinden; sie verfallen meist der primären Amputation. Aber auch die Gelenkeiterung tritt selten frühzeitig auf; meist beginnt sie im Knochenschusscanale und setzt sich erst allmälig auf das Gelenk fort. Manchmal geschieht dies erst in der dritten oder vierten Woche unter plötzlicher Fiebersteigerung und Anschwellung der Kapsel. Die Kugel steckte dann vielleicht im Kopfe der Tibia oder in einem Schenkelcondyl und ist allmälig nach dem Gelenkraume durchgeeitert, oder aber der Schusscanal war nur durch eine dünne Knochenlamelle vom Gelenke getrennt. Derartige Durchbrüche von Eiter finden sich auch bei Diaphysenschussfracturen, deren Fissuren in das Gelenk reichen. In der Regel folgen der Gelenkvereiterung multipele Kapseldurchbrüche und Eitersenkungen, und die meisten Verwundeten sterben pyämisch in der vierten bis sechsten Woche nach der Verletzung. Ein ankylotisches Knie, dessen Stel-

[1]) Kriegschirurg Erfahrungen etc. Deutsche Zeitschrift f. Chirurgie. Bd. II pag. 131.

lung von der Behandlung abhängt, ist das traurige Loos der wenigen Ueberlebenden.

§. 159. Einen Knieschuss gleich anfangs zu diagnosticiren und die ganze Tragweite der Verletzung zu erkennen, ist oft ungemein schwierig. Die Lage der Ein- und Ausgangsöffnung des Schusscanals gibt zwar einigen Anhalt, aber die Verschiebung der Hautwunde bei der Kniestreckung lässt manchen Irrthum mit unterlaufen. Auf die Unzuverlässigkeit des Synovia-Ausflusses haben wir bereits bei den Stichwunden des Kniegelenkes aufmerksam gemacht. Noch schwieriger ist es, gleich von vorn herein zu bestimmen, ob der Knochen verletzt sei oder nicht. Ist abnorme Beweglichkeit eines Femurcondyls oder eines Knochenvorsprungs zu constatiren, fühlt man bei Bewegungen im Gelenke Crepitation, so ist allerdings die Diagnose klar; wie aber, wenn diese Zeichen fehlen? Die Ein- und Ausschussöffnungen trügen hier noch leichter; hat man doch bis vor Kurzem gewisse Kapselschüsse gar nicht erkannt, und Simon gibt an, dass bei Querschüssen durch die Kapsel die Hautwunden sich bis auf die Condylen des Oberschenkels oder an den Kopf der Tibia verschieben könnten. Man hat in zweifelhaften Fällen gerathen, mit der Sonde oder, nach Dilatation der Wunde, mit dem Finger zu untersuchen. Es kann dies nur dann gestattet werden, wenn unter antiseptischen Vorsichtsmassregeln untersucht wird. Im Uebrigen lasse man den Fall zweifelhaft und behandle ihn als Gelenkschusswunde.

§. 160. In der Behandlung der Knieschusswunden hat man sich seit den letzten Kriegen mehr und mehr den conservirenden Methoden zugewandt. Die Verdienste v. Langenbeck's hierbei wurden bereits erwähnt.

Heinzel[1]) gibt eine sehr genaue Statistik der Behandlungserfolge bei Knieschüssen aus dem Kriege 1870/71. Wegen 646 Schussverletzungen des Kniegelenks wurden 117 primäre Amputationen vorgenommen mit einer Mortalität von 59.4 %. Bei 529 wurde die conservative Behandlung eingeschlagen, endete aber bei 288, d. i. 54.4 %, mit der Secundäramputation, die 77.9 % Todesfälle hatte. 241 wurden bis zu Ende conservativ behandelt und zwar 156 rein exspectativ — 27.5 % Todesfälle —; 85 mit Resection — 77.6 % Todesfälle —. Die primäre Resection überstanden von 41 nur 16[2]) = 61.0 %, die secundäre von 44 nur 3 = 93.2 % Mortalität. Es kamen somit von 529 conservativ behandelten Knieschüssen 132 d. i. 24.95 % mit erhaltenem Gliede davon. Hierbei lief die conservativ-exspectative Behandlung der Resection den Rang ab. Von den 132 Genesenen sind nämlich nur 19 durch die Resection gerettet worden, und auch diese Zahl gestattet gerechte Zweifel, während die absolut conservirende Behandlung 113 Heilungen aufzuweisen hat. Es erklärt sich das theils durch die Auswahl der Fälle, theils durch die

---

[1]) Heinzel Ueber die conservir. Behandlung der Kniegelenkschüsse Deutsche milit.-ärztl Zeitschrift. Jahrgang 4. Hft. 6. pag. 305.

[2]) Wird von Gurlt in dem Referat der Heinzel'schen Arbeit (Jahresber f. d. ges. Med. von Virchow u. Hirsch. 1876. II. pag. 356) angezweifelt.

wirklich ungünstigen Verhältnisse, unter welchen im Felde die Resection ausgeführt und die Nachbehandlung eingeleitet werden muss. Zu den 113 Heilungen lieferten die einfachen Kapselschüsse das Hauptcontingent, von 88 genasen 75 = 85.2 %; ihnen ziemlich gleichstehen die Kapseleröffnungen mit Patellaschuss, 24 mit 21 Heilungen = 87.5 %; ungünstiger verliefen die Fälle, in welchen neben der Kapsel Femur oder Tibia getroffen war, 44 mit nur 17 = 38.6 % Heilungen. Es bestätigt diese Statistik durchaus die Ansicht v. Langenbeck's[1], alle nicht mit erheblicher Knochensplitterung complicirten Knieschüsse, insbesondere alle reinen Kapselschüsse, seien von vorn herein der conservativen Behandlung zu überweisen.

Die antiseptische Wundbehandlung gestattet es, diesen Weg noch mit weit grösserer Sicherheit einzuschlagen, und auch schwerere Fälle noch in den Bereich der erhaltenden Methoden zu ziehen. Der russisch-türkische Krieg hat hierfür schon recht schöne Belege geliefert. Unter den denkbar ungünstigsten Verhältnissen hat v. Bergmann[2] von 15 Schussfracturen des Kniegelenks, die er mit Carbolsäurelösung oberflächlich gereinigt und, mit 10 % Salicylwatte umhüllt, im Gypsverbande immobilisirt hatte, 14, meist ohne Eiterung geheilt, und Reyher[3]) zählte unter 18 Knieschüssen, welche ihm ohne Auswahl auf dem Verbandplatze zugingen und an Schwere anderen nicht nachstanden, bei primärer antiseptischer Behandlung 15 Heilungen mit beweglichem Gelenke.

Hat man sich nach sorgfältigem Abwägen der diagnostischen Momente für die conservative Behandlung entschieden, so vermeide man nun alles unnöthige Untersuchen der Wunde und jede Bewegung des verletzten Gliedes. Man hüte sich, die frischen Verklebungen zu trennen, der Luft den Zutritt in die Gelenkhöhle zu gestatten und neue Blutungen anzuregen. Am schlimmsten ist das Untersuchen der Wunde mit Finger und Sonde. v. Bergmann wie Reyher geben an, dass diejenigen Knieschüsse unter dem antiseptischen Verbande am ungestörtesten verliefen, welche ohne jede Berührung irgend eines andern Arztes in ihre Behandlung gelangten. Auf die mit Carbolwasser abgespülten Wunden wird etwas Listergaze oder Salicylwatte gelegt, dann das ganze Gelenk mit Salicylwatte eingewickelt und so verbunden in einer Blechschiene, am besten der Volkmann'schen (vergl. unten §. 174), oder einem Gypsverbande immobilisirt. Der Gypsverband reiche wo möglich über Hüft- und Fussgelenk hinaus. Der erste Verband bleibt liegen, bis er durchnässt ist, oder das Thermometer Fieber anzeigt. Bei günstigem Verlaufe fällt der erste Wechsel mit der Vernarbung der Wunde zusammen, die nach 14 Tagen bereits vollendet sein kann. Nach 4 Wochen beginnen passive Bewegungen. Diese Heilung unter dem trockenen Schorfe kann überall da eingeleitet werden, wo die Wunden durch Hautverschiebung oder durch ein Bluteoagulum frühzeitig verschlossen sind. Klafft der Wundcanal und ergiesst sich Blut und Synovia, oder

---

[1]) v. Langenbeck l. c.

[2]) v. Bergmann. Die Behandlung der Schusswunden des Kniegelenks im Kriege. Stuttgart 1878.

[3]) Reyher. Volkmann's klin. Vorträge. Nr. 142–143. pag. 1235.

sind bereits Bewegungen und Untersuchungen am verletzten Knie vorgenommen worden, so darf man mit Sicherheit darauf rechnen, dass schon schädlich wirkende Stoffe eingedrungen sind und muss Wunde und Gelenk desinficiren. Man dilatirt die Wunde oder eröffnet die Gelenkkapsel an einer zugänglichen Stelle — seitlich oder oberhalb der Patella — und spült mit 5 % Carbolsäure sorgfältig aus. Abgesprengte Knochensplitter und Knorpelfetzen werden entfernt, ebenso Tuchfetzen oder Fragmente des Projectils. Oft ist es gerathen, eine zweite Incision der ersten gegenüber anzulegen. In die Wunden führt man kurze Drainröhren ein, die im Niveau der Haut abgeschnitten und befestigt werden und näht zu. Nun folgt noch eine letzte Durchspülung mit Carbolsäure, dann ein comprimirender Verband von locker geballter Carbolgaze oder Salicylwatte, die durch feuchte Gazebinden angedrückt wird. Bei dem Verbandwechsel ist eine Ausspülung nur dann nöthig, wenn es bei dem ersten Verbande nicht gelang, die Wunde vollkommen aseptisch zu machen, oder wenn sich während der Heilung das Protective verfärbt zeigte. In gleicher Weise verfährt man, wenn, wie dies im Kriege nur zu oft vorkommt, die Schussverletzung erst nach einigen Tagen in Behandlung gelangt, oder die Heilung unter dem trockenen Schorfe missglückt. Hier wird es bei einiger Sorgfalt doch noch oft genug gelingen, den weiteren Wundverlauf aseptisch zu machen.

Was soll mit der steckengebliebenen Kugel geschehen? Dass Kugeln im Tibiakopfe und den Femurcondylen, selbst im Gelenkraume einheilen können, lehren Fälle, wie sie v. Langenbeck[1]) beobachtete, und wie sie unter der antiseptischen Wundbehandlung sich zu mehren scheinen (v. Bergmann, Reyher). Indessen zeigt doch gerade der Langenbeck'sche Fall, dass das Gelenk, trotz einer unbehinderten Beweglichkeit, die den Verwundeten, einen jungen Officier, zwei Jahre nach der Verletzung wieder in den activen Dienst treten liess, mit der Zeit auf den Fremdkörper reagirt. v. Langenbeck musste wegen zeitweise auftretender, seröser Entzündungen die Kugel entfernen, was mit Glück geschah. Fühlt man im frischen Falle die Kugel, oder ist über ihren Sitz kein Zweifel, so thut man gut, sie sofort, oder wenigstens sobald als möglich zu entfernen. Der aseptische Wundverlauf gestattet diese Operation, auch wenn sie mit Meissel und Hammer ausgeführt werden muss, zu jeder Zeit. Einen sehr glücklich geheilten Fall der Art berichtet Volkmann[2]). Die Pistolenkugel steckte im Caput tibiae, durch eine Fissur war das Gelenk wahrscheinlich geöffnet. Das Projectil wurde sofort herausgemeisselt, das Gelenk ausgewaschen und drainirt, und es erfolgte nach 6 Wochen vollständige Heilung mit beweglichem Gelenke.

Zur primären Resection würden sich ohne Zweifel alle Knieschüsse eignen, welche mit theilweiser Zertrümmerung der Epiphysen, Absprengung der Condylen und dergl. complicirt sind, dabei

---

[1]) v. Langenbeck. Archiv f. klin. Chir. Bd. 16. pag. 274. Das Geschoss war am Capitul. fib. eingedrungen, hatte den hinteren Kapselraum durchdrungen und war an der Innenfläche des Condylus int. liegen geblieben.

[2]) R. Volkmann. Verhandl. d. deutsch. Gesellschaft f. Chirurgie. 6ter Congress. 1877.

aber eine nur unbedeutende Hautverletzung zeigen. Gleichwohl hat sich die Primärresection wenig Freunde erworben. Die Ungunst der Verhältnisse auf dem Schlachtfelde und in den Feldlazarethen, besonders aber die schwierige Nachbehandlung werden geltend gemacht. Die antiseptische Wundbehandlung mag auch hier manches bessern, immerhin bleibt der Einwurf, dass die Verknöcherung zuweilen nicht eintritt, und der Kranke nach monatelangem Bettliegen ein unbrauchbares Bein davonträgt.

Der gleiche Vorwurf muss der Secundärresection gemacht werden, die freilich vor der Primärresection das voraus hat, dass sie in der Regel unter besseren sanitären Verhältnissen ausgeführt wird. Dass ihre bisherigen Resultate noch schlechter, als die der Primärresection sind, liegt theils an einer ungenauen Statistik, theils daran, dass sie zu spät vorgenommen wurde.

Der primären Amputation, und zwar der trans- und supracondylären oder der im unteren Drittel, verfallen unbedingt alle Knieschüsse mit ausgedehnter Hautwunde, mit Verletzung der Popliteal-Gefässe und -Nerven, mit einer Knochenzertrümmerung, welche die Epiphysenlinie überschreitet. Bedingt gehören hierher auch alle, die unter günstigeren Verhältnissen resecirt werden könnten.

Die Secundäramputation bleibt als letztes Rettungsmittel für solche Fälle, die profusen Eiterungen oder der Pyämie zu erliegen drohen.

Cap. XXV.

Gelenkfracturen des Knies.

§. 161. Die Fracturen betreffen bald nur die Epiphyse des Femur, bald die der Tibia, bald beide zugleich. Sie entstehen durch Fall auf das gebeugte Knie, durch Hufschlag oder das Auftreffen schwerer Körper auf die Gelenkenden; indirect, durch Fall auf die Füsse bei gestrecktem Beine.

Was zunächst die Brüche der Femurepiphyse betrifft, so sind dies nicht selten Querbrüche dicht oberhalb der Condylen, welche mit einem Längsbruche oder einer Längsfissur in das Kniegelenk penetriren, T-Bruch. Andernmals verläuft der Bruch in Form eines Y, so zwar, dass von einer kurzen Längsspalte zwei, schräg nach aussen und nach innen ziehende Fissuren, den äusseren und inneren Condylus abtrennen. Gosselin [1]) meint, die Längsfissur und Längsfractur entständen durch Keilwirkung des oberen Bruchendes, welches die Condylen auseinander sprengte, und Gurlt [2]) gibt in seinem bekannten Werke über Fracturen die Abbildung eines Präparates aus dem Berliner anatomischen Museum, das eine solche Ansicht rechtfertigen kann. Indessen scheint in der Regel der Mechanismus ein anderer zu sein.

[1]) Gosselin. Sur les fractures en V etc. Gaz. des hôpit. 1866. Jan. 25.
[2]) E. Gurlt l. c. II. pag. 66.

Madelung[1]) glaubt durch Experimente an der Leiche nachgewiesen zu haben, dass Fall oder Schlag auf die Patella in gebeugter Stellung des Kniegelenkes, die Y-Fracturen hauptsächlich erzeuge und nimmt an, die Kniescheibe dränge sich hierbei als Keil zwischen die Condylen. Es unterliegt keinem Zweifel, dass sich eine Längsbruchspalte durch das Eintreiben der Kniescheibe zwischen die Condylen erweitern und nach beiden Seiten ausstrahlen könne; ob aber die Patella mit ihrer keineswegs keilförmig gebildeten Hinterfläche den Bruch zu veranlassen im Stande ist, das wird mindestens fraglich durch Controllversuche, welche Markuse[2]) angestellt hat. Kräftige Schläge mit einem Holzhammer auf die dem gebeugten Knie aufliegende Patella zerschmetterten diese, erzeugten aber keinen Längsbruch; dagegen konnte die Längs-, sowie die Y-Fractur durch directen Schlag auf beide Oberschenkelcondylen in der Axe des Femur erzeugt werden. Der Bruch des einen oder anderen Condylus setzte eine schräg auf die Axe des Femur wirkende Gewalt voraus.

§. 162. Ein Bluterguss in das Gelenk begleitet stets die Fractur, deren übrige Symptome verschieden sind, je nachdem nur ein Condylus oder beide abgebrochen.

Im ersteren Falle ist zuweilen das Fragment isolirt zu umgreifen und zeigt dann sowohl abnorme Beweglichkeit als Crepitation. Bei starker Schwellung hat man in der Dislocation des Bruchstückes, sowie in der fehlerhaften Stellung des Unterschenkels werthvolle Anhaltspunkte für die Diagnose. Der abgebrochene Condylus rückt stets nach oben und zieht die Tibia einseitig nach. Es wird daher der Unterschenkel bei Bruch des äusseren Condylus in Abduction (Genu valgum), bei Bruch des inneren in Adduction (Genu varum) geführt. Zuweilen gesellt sich hierzu noch eine Rotation des Unterschenkels nach aussen, beziehungsweise nach innen. Sind diese Stellungsveränderungen im Knie nicht sehr ausgesprochen, so bedarf es nur einer seitlichen Bewegung des gestreckten Unterschenkels. Man wird bei dieser Gelegenheit auch die auffallende Beweglichkeit der Tibia nach der Seite constatiren können. Manchmal folgt dieselbe dem abgebrochenen Condylus so weit, dass sie den anderen zum Theil verlässt, und die Aehnlichkeit mit der seitlichen Subluxation tritt hervor.

Der Doppelbruch der Condylen ist häufiger, als der einfache und zeigt vor Allem eine erhebliche Verbreiterung des oberen Gelenkabschnittes. Die Patella scheint wie versenkt zwischen die Condylen, die ihrerseits meist eine beträchtliche Beweglichkeit zeigen. In der Regel ist der Oberschenkel verkürzt und der Unterschenkel nach Aussen umgefallen.

Die in's Kniegelenk penetrirenden Epiphysenfracturen der Tibia sind seltener. Gewöhnlich ist es der innere Condylus, der bei Fall auf die Füsse abbricht, sich nach oben verschiebt und das Knie in Varusstellung bringt.

Fissuren der Gelenkenden, mögen sie nun in der Gelenkspalte

---

[1]) Madelung Archiv f. klin. Chir. 1876 Bd. 19 pag. 228.

[2]) Markuse. Experiment. Untersuchg. über die Entstehung d. Brüche d. unt. Epiphyse d. Humerus u. Femur. Dissert. inaug. Breslau 1877.

beginnen, oder von Diaphysenbrüchen her gegen das Gelenk ausstrahlen, machen keine so hervorstechenden Symptome: ausser einem geringen Blutergusse in das Gelenk und den Schmerzen bei der Bewegung hat man keine Anhaltspunkte. Häufig entscheidet erst der weitere Verlauf über die Diagnose.

§. 163. Die Heilung aller dieser Gelenkfracturen vollzieht sich selten ohne Schädigung der Gelenkfunction. Kommt es auch nur in wenigen Fällen zu einer Eiterung im Gelenke, so geht doch meist eine leichte Synovitis neben der Callusbildung einher, die Verlöthungen und Verwachsungen im Kapselinneren zurücklässt. Mehr noch leidet die Gelenkfunction durch das fehlerhafte Anheilen der Fragmente. Genu varum und mehr noch Genu valgum bleiben zuweilen zurück, und in einzelnen Fällen entwickelte sich eine deformirende Gelenkentzündung, deren Ursache in nichts anderem, als dem vorausgegangenen Trauma zu suchen war (Volkmann) [1].

Durch Verschüttungen, Ueberfahren, Quetschungen zwischen Eisenbahnpuffer, kommen complicirte Gelenkfracturen der schwersten Form zu Stande. Die Zertrümmerung der spongiösen Gelenkenden ist dann in der Regel so hochgradig, dass an ein Erhalten des Gliedes nicht mehr gedacht werden kann.

§. 164. Die Behandlung hat in erster Linie die Dislocation der Bruchenden zu beseitigen und das Gelenk ruhig zu stellen. Die letztere geschieht am besten in gestreckter oder leicht gebeugter Lage auf einer flachen Blechrinne oder zwischen Sandsäcken. Verwendet man die Volkmann'sche Unterschenkelblechrinne mit Fussstück so wird das Kniegelenk hierdurch schon einigermassen distrahirt: im Uebrigen ist die Gewichtsextension an der Heftpflasterschlinge von nicht geringem Vortheile. Die Gelenkschwellung erfordert die Application von Eisbeuteln und die Compression, soweit sie vom Kranken ertragen wird. Sind die ersten 8 Tage vorüber und hat die Schwellung nachgelassen, so kann man nun einen Gyps- oder Wasserglasverband anlegen, der übrigens zur genauen Fixirung der Fragmente möglichst anschliessend sein und Fuss und Hüftgelenk mit umfassen muss. Die Consolidation darf vor der sechsten Woche kaum erwartet werden, zuweilen zieht sie sich noch länger hinaus. Sobald sie constatirt ist, können vorsichtige passive Bewegungen beginnen. Offene Gelenkfracturen mit kleiner Wunde werden nach den Regeln der Antiseptik conservativ behandelt; eventuell resecirt man. Zermalmungen der Gelenkenden, Fracturen mit ausgedehnter Weichtheilverletzung oder Zerreissung der Poplitealgefässe verfallen der Amputation am Oberschenkel.

---

[1]) R. Volkmann in Pitha-Billroth. Krankheiten der Bewegungsorgane. pag. 568.

Cap. XXVI.

Resection des Kniegelenkes.

§. 165. Die erste Resection im Knie wird gewöhnlich H. Park [1]) (Liverpool) zugeschrieben, welcher 1781 und 1789 je eine ausführte. Park erwähnt aber selbst, dass vor ihm im Jahre 1762 Filkin (Northwich) eine Resection wegen Caries des Kniegelenkes mit Erfolg gemacht habe. Bei Schussverletzungen kam sie erst 1847 durch Textor (den Vater) und 1849 durch Knorre (Hamburg) in Anwendung.

Man hat das Kniegelenk in Längs- und Querrichtung eröffnet. Park führte seinen Längsschnitt über die Mitte der Patella, musste aber, um für ihre Exstirpation Raum zu gewinnen, einen Querschnitt zufügen. Eine Ausbildung erfuhr der Längsschnitt erst durch Chassaignac und durch B. v. Langenbeck. Der erstere empfahl einen Schnitt längs dem Ligam. laterale externum, der letztere einen am Innenrande der Patella. Hüter hat den Langenbeck'schen Schnitt noch weiter nach innen, an den Rand des Lig. lat. int. verlegt. Den Längsschnitten wird, gegenüber den Querschnitten, vor Allem nachgerühmt, dass Patella und Lig. patellae unverletzt blieben und somit der Quadriceps seinen Einfluss auf die Tibia nicht einbüsse. Nun ist aber als Resultat der Knieresection nicht etwa ein mobiles Gelenk, sondern die knöcherne Ankylose anzustreben. Die Fälle, in welchen trotz geringer Beweglichkeit, ein brauchbares Gelenk erzielt wurde, sind sehr selten und werden durch diejenigen längst aufgewogen, die wegen Schlottergelenkes später amputirt werden mussten, oder deren Nearthrose allmälig eine Winkelstellung annahm. Wir müssen also unter allen Umständen die Synostose des resecirten Gelenkes zu erreichen suchen; dann aber bedarf der Geheilte nicht mehr seines Unterschenkelstreckers. Von anderer Seite wurde geltend gemacht, dass die knöcherne Vereinigung eben doch manchmal ausbleibe, und für derartige verfehlte Heilungen sei dann der intacte Quadriceps eine nicht unwillkommene Stütze. Dass die Synostose zuweilen im Stich lässt und gerade jetzt, bei Anwendung des Lister'schen Verfahrens, die Knochenproduction häufig eine recht spärliche ist, kann nicht in Abrede gestellt werden; indessen heilt der Trennungsschnitt im Ligam. patellae bei sorgfältiger Naht mit straffer Narbe, und zudem hat man durch geeignete Modification der gebräuchlichen Querschnitte das Kniescheibenband selbst zu schonen gesucht. (S. unten.) Den relativen Nachtheilen gegenüber, ist es wohl niemals angefochten worden, dass die Querschnitte mit geringerer Weichtheilverwundung einen weit besseren Zugang zum Gelenke verschaffen, als die Längsschnitte.

Als der zweckmässigste Schnitt ist wohl der schwach convexe Querschnitt zu empfehlen, wie ihn Textor angab, oder der hufeisenförmige der englischen Chirurgen. Er beginnt an dem Epicondylus

---

[1]) Siehe E. Gurlt. Die Gelenkresectionen nach Schussverletzungen etc. Berlin 1879. I. Abthlg. pag. 8.

femoris der einen Seite und zieht über die Tuberositas tibiae hinweg zum anderen. Nachdem man den Lappen ein wenig nach oben losgetrennt hat, werden das Ligament. patellae, dann die Seitenbänder durchschnitten. Nun flectirt man das geöffnete Kniegelenk bis zum spitzen Winkel und durchtrennt die Ligam. cruciata. Es folgt das Absagen der beiden Gelenkenden, welche man nach sorgfältiger Umschneidung aus der Wunde herausdrängt. Man darf bei dem Absägen über die Epiphysenlinien nicht wohl hinausgehen, da sich sonst keine breiten Contactflächen mehr bilden lassen [1]). Ueberschreitet die Splitterung diese Grenze, so hat die Amputation des Oberschenkels an Stelle der Resection zu treten. In jedem Falle muss von dem Condylus int. fem. etwas mehr weggenommen werden, als von dem externus. Der Sägeschnitt sei also nur annähernd parallel der Ebene, auf welcher beide Condylen aufruhen, weder senkrecht auf die Axe des Femur, noch in der Richtung der bezeichneten Ebene verlaufend. Im ersten Falle würde man bei der Heilung ein Genu varum (Adductionsstellung), im anderen ein Genu valgum (Abductionsstellung) erhalten. Die Patella wird nur entfernt, wenn sie zersplittert ist. Ihre Erhaltung beeinträchtigt die Heilung nicht, bietet vielmehr den doppelten Vortheil, dass der Weichtheillappen resistenter ist und die Form des Kniegelenks weniger leidet. Im Interesse einer raschen Heilung, prima intentione, wird es sich empfehlen, auch bei der Resection nach Schussverletzungen die ganze Synovialis herauszuschälen [2]), wie dies für die Resection nach Caries so ziemlich acceptirt ist.

Der beschriebenen Schnittführung sehr nahe steht der |___|förmige Schnitt von Moreau, den er unter Umständen durch Verlängerung der beiden senkrechten Schenkel nach abwärts zum H-Schnitte umformte.

R. Volkmann [3]) hat, um aus den oben angeführten Gründen das Ligam. patellae zu schonen, einen einfachen Querschnitt mit Durchsägung der Patella angegeben. Er ist bis jetzt nur an cariösen Kniegelenken der Kinder ausgeführt worden; wie er sich bei Schussverletzungen bewährt, darüber fehlen noch die Erfahrungen. Wir geben die Beschreibung nach dem Autor: „Der Schnitt geht vom vorderen Umfange des Epicondylus der einen Seite, horizontal mitten über die Patella, bis zum vorderen Rande des Epicondylus der anderen Seite. Das Gelenk wird zu beiden Seiten neben der Patella geöffnet, der Zeigefinger unter der Patella durchgeschoben und die letztere auf diesem durchsägt, bei Kindern eventuell oder wenigstens, soweit sie knorpelig ist, durchschnitten. Dann wird die untere Hälfte der Patella nach unten umgeklappt und durch einen scharfen Haken nach abwärts gezogen. Es folgt die Durchschneidung der Ligam. lateralia und cruciata, sowie die Resection des femoralen Gelenkendes. Ist diese vollendet, so wird der Kopf der Tibia stark in die Wunde und nach vorn gedrängt und mit dem vierzähnigen Haken erst der eine und dann

---

[1]) Die Wachsthumshemmung nach Verlust der Epiphysenknorpel kommt bei Schussverletzten kaum in Betracht.

[2]) Die Exstirpation der Synovialis bei Resectio genu wurde in Deutschland zuerst von G. Adelmann (Prag. Viertelj.-Schrift. 1858 Bd. 59. pag. 891 empfohlen.

[3]) R. Volkmann. Deutsche med. Wochenschrift. 1877. Nr. 33.

der andere Semilunarknorpel an seinem hinteren, der Fossa poplitea zugewendeten Rande gefasst, scharf nach vorn gezogen, an der hinteren Circumferenz der Tibia circumcidirt und dann mitsammt den Resten der Ligam. cruciata und dem grössten Theile des, das Ligam. patellae von der Rückseite her bedeckenden Fettzellgewebes, vollständig exstirpirt. Die Tibia muss jetzt soweit freigelegt sein, dass ihre Knorpelschicht sofort mit der Säge abgetragen werden kann." Bei ausgiebigen Resectionen räth Volkmann auf die Enden des Querschnittes zwei kleine verticale Incisionen fallen zu lassen, so dass der Schnitt |——| förmig wird. Die Patella wird durch Catgut-Suturen vernäht.

Um einer recht breiten Verwachsung des Ligam. patellae an normaler Stelle sicher zu sein, hat König empfohlen, dasselbe mit schrägem Schnitte von seiner Insertion abzulösen. Noch zuverlässiger dürfte es sein, die Knocheninsertionsstelle des Ligamentes mit dem Hohlmeissel herauszulösen. Bei der Reposition des Lappens wird sich das Knochenstück leicht an seine Stelle implantiren lassen und ohne besondere Befestigung durch den Druck des Verbandes an Ort und Stelle fixirt bleiben.

Hat man nun in der einen oder anderen Weise, — wir setzen voraus: unter strenger Anwendung der Antiseptik — die Gelenkenden resecirt, so folgt die Fixation der Knochen gegeneinander und der Schluss der Wunde. Die Synostose verlangt eine vollkommene Coaptation und eine dauernde. Dies wird durch die später zu beschreibenden Verbände nur bis zu einem gewissen Grade erreicht, und der bei der Antiseptik unbedingt nothwendige Verbandwechsel macht auch das Wenige von Immobilisation nicht selten illusorisch. Man ist daher mit Recht wieder auf die Knochennaht zurückgekommen, die Adelmann[1]) und Bauer[2]) bereits früher, wie es scheint ohne Erfolg, empfohlen hatten. Die Naht wird mittelst starker, gebogener Nadeln und Nadelhalter angelegt, oder es werden die Stichcanäle mit dem Drillbohrer vorgebohrt. Als Material dient starkes Catgut (Volkmann) oder Silberdraht. Der letztere ist wegen seiner stärkeren Reizung und Anregung zur Knochenproduction dem Catgut vorzuziehen. Man legt auf jede Seite 1 oder 2 Nähte. Die Hautwunde wird mit Catgut oder carbolisirter Seide genau geschlossen bis auf eine jedseitige kleine Oeffnung für ein kurzes Drainrohr. Es folgt der Lister'sche Carbolgaze-Verband mit gleichmässiger Compression durch die Rollbinde.

Die Lagerung des resecirten Beines kann auf verschiedene Weise bewerkstelligt werden. Viele Anhänger hatte früher der gefensterte Gypsverband, wie er von B. v. Langenbeck in die Resectionstechnik eingeführt wurde. Bei der offenen Wundbehandlung hat er sich entschieden bewährt, muss nur an der Beugeseite durch Gypslonguetten oder Fournierspäne verstärkt werden; R. Volkmann fügte hierzu noch eine vordere ⊔ förmige, schmale Schiene aus Bandeisen, welche eingegypst wird. Der Lister'sche Verband verlangt eine noch grössere Zugänglichkeit der Wunde und, da er das Knie cir-

---

[1]) Adelmann, G. Prag. Vierteljs.-Schrift. 1858. Bd. 59. pag. 89.
[2]) Bauer. Archiv f. klin. Chirurgie. Bd. II. pag. 644. 1862.

kulär umgibt, muss auch die Beugeseite frei sein, oder bei dem Wechsel ohne Mühe frei gelegt werden können. Das ist mit dem Gypsverbande schwer zu erreichen, selbst wenn man zwei- und mehrwinkelig abgebogene Bandeisen einfügt, um die beiden, den Ober- und Unterschenkel umgebenden, Gypsröhren zu verbinden. Es fehlt eben immer die Stütze an der Beugeseite des Knies, ohne welche die resecirten Gelenkenden sich allmälig in einen nach vorn offenen Winkel stellen. Man hat daher mit Recht den Schienenverbänden vielfach den Vorzug gegeben. Die Watson'sche Knieresectionsschiene, eine sehr flache Holzschiene mit schmalem Kniekehlenstück, lässt sich auch bei dem antiseptischen Verbande gebrauchen, da man sie, gut desinficirt, in den Verband hineinwickeln kann. Linhart[1]) verwendet eine das Bein zur Hälfte umfassende Blechschiene mit Fussstück, deren Kniekehlentheil temporär entfernt werden kann. König[2]) bedient sich ebenfalls einer langen, vom Becken bis über den Fuss reichenden Blechschiene, deren Mittelstück bei dem Verbandwechsel weggenommen wird, während die beiden Endstücke durch zwei bogenförmige, starke Drähte verbunden bleiben. Eine zweitheilige, schmale Rückenschiene, deren Ober- und Unterschenkeltheil ebenfalls durch zwei bogenförmige Drähte zusammenhangen, wird mit Rollbinden gegen die hintere Schiene befestigt und sichert die absolut ruhige Lage des Beines. R. Volkmann lagert neuerdings die Knieresecirten in seine flache Blechrinne mit Fussstück, die wir schon erwähnten. Das Bein muss dann freilich bei dem Wechsel des Verbandes immer herausgehoben werden; dies ist indessen bei strenger Antiseptik nur in den ersten 8 Tagen öfter nothwendig, die spärliche Eiterung gestattet später ein 8 und 14tägiges Liegenlassen des Verbandes: zudem werden die Knochen in den ersten Tagen durch die Knochennaht erheblich gestützt. Sobald die Weichtheilwunde verheilt ist, wird ein vollständiger Gypsverband angelegt.

Die ersten Gehversuche lässt man am besten noch im Contentivverbande machen und auch später muss der Resecirte noch lange Zeit einen Schienenapparat tragen, der das Knie in Streckung fixirt. Ist keine knöcherne Vereinigung eingetreten, so bedarf der Kranke zeitlebens eines solchen Stützapparates. Vollständige Schlottergelenke erheischen die nachträgliche Amputation.

Cap. XXVII.

Exarticulation und Amputation im Kniegelenke.

§. 166. Die Indicationen zur Absetzung des Beines im Kniegelenke durch Exarticulation oder durch Amputation im Condylentheile des Oberschenkels, sind theils bei Besprechung der Knie-

---

[1]) Linhart Compend. d. chir. Operationslehre. 4. Aufl. 1874. pag. 483 (Abbildung.)

[2]) König. Lehrb. d. spec. Chir. etc. 1877. II. pag. 963. (Abbildung.)

gelenksverletzungen bereits erwähnt worden, theils ergeben sie sich bei schweren, complicirten Unterschenkelfracturen im oberen Drittel.

Die Exarticulation im Knie, schon zu den Zeiten des Fabricius Hildanus (1560—1634) bekannt und geübt, ist eine ebenso lebhaft angegriffene, als vertheidigte Operation. Man wirft ihr hauptsächlich vor, sie liefere einen breiten, unförmigen Knochenstumpf, welcher durch einen vorderen oder hinteren Weichtheillappen nur schwer und unter langsamer Heilung bedeckt werden könne. Als Vorzug wird dagegen geltend gemacht, sie sei weniger verletzend, als eine tiefe Oberschenkelamputation, da die Knochen in ihrer natürlichen Trennungslinie herausgelöst würden und keine Eröffnung der Markräume stattfände. Unsere heutige, antiseptische Verbandtechnik entkräftet den Vorwurf, den man, zu Gunsten der Exarticulation, der tiefen Oberschenkelamputation macht. Auf der anderen Seite sind aber auch die Resultate der Exarticulation sehr viel bessere geworden, seit man der prima intentio der Weichtheile sicher ist. Man darf heute die Exarticulation und die Amputation im Knie als gleichwerthige Operationen betrachten, und wird sich bei der Wahl zwischen beiden nur von dem allgemeinen Princip leiten lassen, möglichst entfernt vom Stamme abzusetzen.

Zur Ausführung der Operation bedient man sich übrigens am besten des vorderen Lappenschnittes, wie wir ihn für die Amputatio transcondylica angeben werden. Ob die Patella erhalten bleiben soll oder nicht, darüber ist Einigung noch nicht erzielt worden. Jedenfalls schadet sie der Function des Stumpfes in keiner Weise, da sie in der Regel nach oben gezogen wird; ihre Erhaltung aber vereinfacht die Operation und schützt vor einem zu dünnen Abschälen des vorderen Lappens.

Gritti[1]) (Mailand) hat es versucht, die Kniescheibe ebenso zu verwerthen, wie dies Pirogoff bei der tiefen Unterschenkelamputation mit dem Fersenbeine gethan hat. Er exarticulirte im Knie, sägte in den Condylen so viel vom Femur ab, dass der Querschnitt des Knochenstumpfes der Flächenausdehnung der Patella entsprach und suchte die im Lappen zurückgebliebene Patella, deren Knorpellage abgesägt worden war, auf den Femurstumpf aufzuheilen. Die Gritti'sche Operation hat sich nicht viele Anhänger erwerben können. Man wird ihr zwar heute nicht mehr vorwerfen, sie begebe sich des gerühmten Vortheils der Exarticulation, nämlich der Nichteröffnung der Markräume; aber es bleiben zwei andere Nachtheile. Erstens verwächst die Patella nicht immer mit der Sageflächе des Femur an der gewünschten Stelle, oder die Verwachsung bleibt zuweilen ganz aus; zweitens kann die angeheilte Kniescheibe nur selten als Stützpunkt für die Prothese verwendet werden, ihre Schleimbeutel entzünden sich bei dem fortwährenden Drucke, und der Hauptvortheil der Operation ist illusorisch geworden.

Die Amputatio femoris transcondylica hat die beiden eben beschriebenen Operationen so ziemlich verdrängt. Sie wurde in England hauptsächlich von Carden (Worcester), in Deutschland von Luecke und C. Heine empfohlen.

---

[1]) Gritti. Annali univers. di med. 1857. Schmidt's Jahrb. 1858. Nr. 4.

Nachdem die Vorbereitungen zur Antiseptik und zur Blutstillung getroffen sind, führt man an den Seiten des gestreckten Kniegelenkes je einen vom Condylus femoris ausgehenden, bis zur Höhe der Tuberositas tibiae ziehenden Längsschnitt und verbindet beide durch einen Querschnitt. Ein gleicher, nur die Haut trennender Querschnitt durchsetzt höher oben die Kniekehle und fügt zu dem langen vorderen einen kurzen hinteren Lappen. Man entgeht auf diese Weise der Gefahr, nach vollendeter Absetzung keine ausreichende Bedeckung für den Stumpf zu haben. Schneidet man nämlich, wie dies gewöhnlich angegeben wird, nach der Exarticulation die hinteren Weichtheile mit einem halben Cirkelschnitte quer durch, so retrahiren sich die Muskeln und ziehen den Hautrand nach oben, um so mehr als man meist in Beugestellung des Knies diesen Schnitt geführt hat. Der vordere Lappen wird nach oben hin abgelöst, das Ligam. patellae durchtrennt; dann dringt man in das Gelenk ein und löst nach Durchschneidung der Ligam. lateralia und cruciata die Tibia so weit vom Oberschenkel, dass sie nur noch an den Weichtheilen der Rückseite hängt. Nun greift ein Assistent mit einer oder beiden Händen in die Wunde und comprimirt zwischen den Fingern die Arteria poplitea, während der Operateur von innen nach aussen, unter Einhaltung des vorgezeichneten Hautschnittes, die Weichtheile durchschneidet. Die Compression im Lappen ist ein Vortheil der Methode: sie ersetzt im Nothfalle die Compression der Femoralis unter dem Lig. Poup., da vor der Durchtrennung der Poplitea kaum grössere Arterien durchschnitten werden und spart hierdurch einen kundigen Assistenten. Es folgt die Unterbindung der Gefässe, dann die Umschneidung der Condylen des Femur und das Absägen. Hat man eine schmale Blattsäge oder eine solche mit stellbarem Blatt (Butcher, Maw) zur Hand, so kann man den Knochen nach unten convex absägen und gewinnt hierdurch einen zur Weichtheilbedeckung mehr geeigneten Knochenstumpf. Die Patella muss aus dem vorderen Lappen herausgeschält werden; zugleich exstirpirt man die Synovialis des oberen Kapselrecessus. Ausspülung der Wunde, Drainage, Naht und antiseptischer Verband werden nach den früher gegebenen Regeln ausgeführt.

Cap. XXVIII.

Verletzung der Blutgefässe in der Kniekehle und deren Ligatur.

§. 167. Die Arteria poplitea ist durch ihre Lage dicht an der hinteren Seite des Kniegelenkes den Schnitt-, Stich- und selbst den Schussverletzungen in geringerem Masse ausgesetzt als die Femoralis; dagegen wird sie von jeder Dislocation der Gelenkenden nothwendig in Mitleidenschaft gezogen. Der Quetschungen und Zerreissungen der Arterie bei Luxationen und Fracturen im Knie gedachten wir bereits oben. Aber auch unbedeutendere Traumen, eine Ueberstreckung im Knie, ein Schlag vorn auf das

untere Ende des Femur, haben schon die Ruptur der Poplitea veranlasst. In der grossen Mehrzahl solcher Fälle mochte es sich wohl um eine prädisponirende Erkrankung der Arterienhäute handeln, die ja gerade am Stamme der Poplitea relativ häufig zu Aneurysmen führt. Eine Zusammenstellung von 70 Rupturen der Poplitea, die Poland[1]) gibt, enthält 42 an aneurysmatischen Säcken. Die unvorsichtige Streckung lange bestehender Kniecontracturen hat ebenfalls einige Male die Ruptur der Arterie zur Folge gehabt.

Die Symptome einer Zerreissung der Arterie bei unverletzter Haut, sind vor Allem das plötzliche Auftreten einer die Kniekehle ausfüllenden Geschwulst und das Verschwinden der Pulsation in den Tibialgefässen. Zuweilen geben die Verletzten an, im Momente der Gewalteinwirkung das Gefühl gehabt zu haben, als sei etwas in der Kniekehle zerrissen. Pulsation der Geschwulst kann vollständig fehlen und darf desshalb nicht zur Annahme führen, als sei das Gefäss nicht verletzt.

Die Hauptgefahr bei Ruptur der Poplitea liegt in der Gangrän des Unterschenkels. Wir haben gelegentlich der Knieluxationen bereits einige hierhergehörende Beispiele erwähnt. Poland fand in 9 Fällen von totaler Zerreissung der Arterie überall Gangrän, wenn nicht sofort amputirt worden war; in 19 Fällen unvollständiger Zerreissung erfolgte die Gangrän 8mal; in 42 Fällen von Ruptur eines Aneurysmas 7mal unmittelbar nachher, und noch weitere 8mal nach Unterbindung der Femoralis. Die gleichzeitige Ruptur der Vene macht das brandige Absterben unvermeidlich.

Bei Schnitt-, Stich- und Schusswunden der Poplitea unterbindet man wo möglich in der Wunde; ist dies zu schwierig, so muss die Femoralis externa ligirt werden. Im Falle einer Ruptur kann die conservative Behandlung nur dann Platz greifen, wenn die Weichtheile relativ intact sind, das Blutextravasat in engen Grenzen bleibt und keine drohenden Circulationsstörungen am Unterschenkel auftreten. Im Uebrigen ist die Exarticulation oder die Amputation im Knie das einzige Mittel, den Patienten zu retten. Um dem weiteren Austritt des Blutes aus dem Arterienriss zu begegnen, kann, je nach dem speciellen Falle, die Compression in der Kniekehle, die spitzwinklige Beugung in Knie und Hüfte (v. Adelmann), die Compression der Femoralis externa, oder deren Ligatur angewendet werden. Die isolirte Verletzung der Vena poplitea erfordert die Ligatur der Art. poplitea, oder besser der Art. femor. externa.

Ligatur der Arteria poplitea.

Topographie.

§. 168. In der Kniekehle liegt die Arterie, welche sich nach dem Durchtritt durch die Adductorensehne mehr der Mittellinie zugewandt hat, dicht an der hinteren Wand der Kniegelenkskapsel, weiter unten auf dem Musc. popliteus und ist bedeckt von der Vene.

[1]) Poland. Guy's Hosp. Reports. 3te Ser. Vo. VI. 1860. pag. 281.

Um die Arterie zu unterbinden, wählt man am besten den oberen Winkel der Fossa poplitea. Der Verletzte liegt auf dem Bauche, das Bein mit seiner Vorderseite auf einem Polster. Nun wird in der Mitte der Kniekehle ein 6—8 Ctm. langer Hautschnitt geführt, dessen unteres Ende zwischen die Condylen des Femur zu liegen kommt. Nach Durchtrennung der Fascie findet man im lockeren Fettgewebe den Nerv. tibialis und dringt an seiner inneren Seite in die Tiefe. Sobald das Gefässpacket sichtbar wird, löst man mit stumpfen Instrumenten das lockere Bindegewebe an der Innenseite der Vene und isolirt die Gefässe.

Cap. XXIX.

Fracturen des Unterschenkels.

§. 169. Die Brüche der Unterschenkelknochen gehören zu den häufigsten Fracturen; Malgaigne nennt sie geradezu die häufigsten von Allen. Aus den Gurlt'schen[1] Statistiken von Hospital und Ambulanz berechnet sich der Procentsatz auf 16.5 aller Fracturen. Sie werden an Frequenz nur von den Vorderarmbrüchen übertroffen.

Wir übergehen hier die Brüche der Epiphysen, welche durch ihre Penetration in die Gelenke als Gelenkfracturen charakterisirt sind und bei den Fracturen des Knie-, beziehungsweise des Fussgelenkes ihre Berücksichtigung finden.

Die Diaphysenbrüche entstehen sehr häufig durch directe Gewalt, Ueberfahren, Auffallen einer schweren Last, Hufschlag und dergl. Der Bruch liegt dann gewöhnlich im mittleren Drittel, seltener im unteren, noch seltener im oberen. Es mag dies wohl davon abhängen, dass die einwirkende Gewalt, den an Knie und Fuss gestützten Unterschenkel zunächst senkrecht auf seine Axe zu biegen sucht. Ein der Art belasteter Stab bricht aber stets in der Mitte entzwei. Sprenggeschosse und Kleingewehrprojectile können selbstverständlich Tibia und Fibula an jeder Stelle zerschmettern

Die selteneren indirecten Fracturen entstehen entweder durch Fall von bedeutender Höhe oder durch Ausgleiten auf glattem Boden. Der Mechanismus ist der gleiche wie bei der Oberschenkeldiaphyse: übermässige Belastung in der Axe oder in einem spitzen Winkel auf die Axe des Unterschenkels. Der Bruch liegt meistens im unteren Viertel, seltener an der Grenze des unteren Drittels und im mittleren: im oberen wurde er kaum beobachtet. Betrachtet man die Tibia, und auf diese kommt es hauptsächlich an, im Profil, so entgeht dem Auge nicht die Abnahme des sagittalen Durchmessers im unteren Viertel. Hierdurch verliert aber nach mechanischen Gesetzen der Knochen entschieden an Tragfähigkeit, und da an derselben Stelle die Spongiosabälkchen sich bereits von der Rindenschicht abblättern, so kann man hieraus theilweise die Disposition zu indirecten Fracturen erklären.

---

[1]) Gurlt l. c. I. pag. 7.

Einen anderen Mechanismus als das Biegen des Knochens, hat Gosselin in der Torsion gefunden, welche der Fuss beim Fallen, oder bei dem Abgleiten, am Unterschenkel ausüben könne.

Gewöhnlich betrifft der Bruch Tibia und Fibula gleichzeitig. So ist es wenigstens, wenn die Gewalt breitbasig wirkte. Wurde durch eine tangential wirkende Gewalt die Tibia allein gebrochen, oder entstand der Bruch indirect, so knickt meistens die Fibula unter der Körperlast zusammen. Isolirte Tibiabrüche sind daher selten. In der Mehrzahl der Fälle liegt der Fibulabruch 6—8 Ctm. höher, als der der Tibia. Die isolirte Fractur der Fibula werden wir unten gesondert betrachten.

Die Bruchlinie, welche nur bei den indirecten Fracturen eine gewisse Regelmässigkeit zeigt, verläuft selten quer, und auch dann sind die Fragmente vielfach ausgezackt, so dass häufig Verzahnung eintritt. In der übergrossen Mehrzahl handelt es sich um sehr schräge Brüche, welche ähnlich wie bei der Femurdiaphyse den Knochen von hinten, aussen und oben nach vorn, innen und unten durchsetzen. Sehr scharf zugeschnittene, keilförmige, spiralige Bruchenden liefern die oben erwähnten Torsionsfracturen.

Die spärliche Weichtheilbedeckung an der Vorderkante der Tibia erklärt es, warum am Unterschenkel complicirte Fracturen so sehr zahlreich sind. Bald ist es die direct wirkende Ursache, welche die Haut zerreisst, oder so erheblich quetscht, dass sie der Gangrän verfällt, bald durchstösst das obere, scharfe Bruchende im Niederstürzen des Verletzten die Weichtheile.

Eine verhältnissmässig kleine Hautverletzung begleitet die Schussfracturen, die ihrerseits durch die oft enorme Splitterung ausgezeichnet sind.

§. 170. Die Symptome der Unterschenkelfractur treten wegen der oberflächlichen Lage der Tibia ausserordentlich deutlich hervor. Insbesondere ist die Dislocation an keinem Röhrenknochen so sehr in die Augen springend. In den Vordergrund treten Verkürzung und seitliche Verschiebung. Sie gehen mit einander Hand in Hand. Gleiten nämlich die Fragmente mit ihren schrägen Bruchflächen an einander vorbei, so muss das obere, wenn es nach unten rückt, zugleich nach vorn dislocirt werden. Es wird bei dieser Bewegung durch den Zug des Quadriceps femoris unterstützt. Umgekehrt ist es bei dem unteren Bruchende, welches ausserdem noch durch die mächtige Wadenmuskulatur nach oben und in einen Winkel zum anderen Fragmente gezogen wird. Während das untere Bruchende sich meist in der Wade verbirgt, drängt das obere die Haut an der Vorderfläche der Tibia mächtig hervor, oder es hat die Weichtheile perforirt und liegt nackt zu Tage. Das Umfallen des Fusses nach aussen fügt zu der Verkürzung und seitlichen Dislocation die Rotation des unteren Bruchendes. Die Fibulafragmente sind schwieriger zu entdecken; die Wadenmuskeln erschweren die Palpation, doch gelingt es meist, die federnden und selbst crepitirenden Bruchenden nachzuweisen.

Alle diese Symptome fehlen selbstverständlich bei den Querfracturen der Tibia mit Verzahnung. Hier ist an der Vorderkante des Knochens kaum eine Niveauverschiedenheit zu finden, nur der heftige

locale Schmerz und die absolute Unfähigkeit, sich auf das Bein zu stützen, lassen die Continuitätstrennung mit grosser Wahrscheinlichkeit bestimmen. Fast ebenso geringfügig ist die Dislocation in den seltenen Fällen, in welchen die Fibula intact blieb und als Schiene für die Bruchenden der Tibia dient.

§. 171. Mit Ausnahme der zuletzt erwähnten Fälle unterliegt die Diagnose durchaus keiner Schwierigkeit. Es bedarf hier kaum der Berücksichtigung der anderen Bruchsymptome, der Functionsstörung, der abnormen Beweglichkeit, der Crepitation; das blose Ansehen des verkürzten, nach aussen rotirten Unterschenkels, an dessen Vorderkante der Knochen winkelig vorspringt, genügt meistens, um die subcutane Fractur sofort zu erkennen. Verdeckt ein Blutextravasat den Bruch, so taste man die Crista tibiae von unten nach oben vorsichtig und schonend ab; der Niveauunterschied an der Bruchstelle kann dem zufühlenden Finger nicht entgehen. Ob die Fibula mitgebrochen, ergibt sich aus der Verkürzung und der freien Beweglichkeit des Fusses.

Die Weichtheilwunde bedarf einer besonders sorgfältigen Untersuchung. Gerade an der Vorderkante der Tibia kommt es bei dem Ueberfahren und dem schiefen Auffallen schwerer Lasten zu Quetschungen und subcutanen Ablösungen der Weichtheile, die mit dem äusseren Aussehen des verletzten Gliedes in keinem Verhältnisse stehen. Es ist für die Behandlung von Wichtigkeit, die Grösse der Zerstörung und die Lebensfähigkeit der Haut gleich anfangs zu bestimmen, damit nicht unerwartet die subcutane Fractur zu einer complicirten wird. Nicht geringeren Werth hat die Entscheidung, ob es sich im vorliegenden Falle um eine einfache oder eine Comminutivfractur handelt.

§. 172. Der Verlauf gestaltet sich am günstigsten bei verzahnten Querbrüchen der Tibia ohne Hautverletzung; demnächst bei denjenigen schragen und Comminutiv-Brüchen, bei welchen die Fibula erhalten blieb. Die Consolidation vollzieht sich in solchen Fällen in 5—6 Wochen. Je grösser die Dislocation der schrägen Bruchenden, um so langsamer und spärlicher ist die Callusbildung. An der Vorderfläche bilden sich dann oft gar keine Callusbrücken, die seitlichen und hinten gelegenen sind nur schwach, und es vergehen 10 und mehr Wochen, ehe der Kranke den Fuss von der Unterlage erheben kann. An ein Auftreten ist noch nicht zu denken, jede Belastung des Beines schmerzt, und das Gefühl der Unsicherheit zeigt am Besten, dass eine allseitige Consolidation noch nicht eingetreten ist. Zuweilen brechen die spärlichen Knochenbrücken nach den ersten Gehversuchen, und es entwickelt sich eine Pseudarthrose. Die Behandlung kann einer solchen Dislocation allerdings wirksam entgegentreten; wie schwierig aber zuweilen die Reduction einer seitlichen Verschiebung ist, werden wir unten sehen.

Der Verlauf complicirter Fracturen des Unterschenkels, insbesondere der comminutiven „Friedensfracturen“ und der Schussfracturen hat durch die antiseptische Wundbehandlung eine mächtige Umwandelung erfahren. Wir würden Bekanntes wiederholen, wollten wir hier auf den aseptischen Heilungsverlauf näher eingehen.

Im Allgemeinen vollzieht sich die Vernarbung der Weichtheilwunde und die Consolidation wie bei den Fracturen der Femurdiaphyse. Sie lässt sich bei der oberflächlichen Lage des Bruches nur weit besser controliren und in ihrer Eigenartigkeit beobachten. Desshalb ist auch der Contrast, welchen der Verlauf unter Jauche- und Eiterbildung zeigt, ein besonders hervorstechender. Die Zugänglichkeit der Bruchspalte, welche die Unterschenkelfractur wie keine andere so recht zu einer „offenen" macht, erlaubt allerdings einen freieren Abfluss der Wundsecrete wie bei dem Femur und verhindert manche Eitersenkung nach der Tiefe; aber ebenso ist auch der atmosphärischen Luft mit ihren Schädlichkeiten ein weites Atrium geboten, welches sich durch Gangrän der Weichtheile oft noch vergrössert. Jauchige Periostitis und Osteomyelitis forderten daher bis heute manches Opfer, und die Nekrosenbildung war meist eine ausgedehnte.

§. 173. Es erklärt sich hieraus die schlechte Prognose, welche seither für die complicirten Unterschenkelfracturen galt, insbesondere für die „Friedensfracturen", charakterisirt durch die vorwiegende Quetschung der Weichtheile. Volkmann und Fränkel[1]) fanden bei ihnen eine Mortalität von 38.5%, während Billroth[2]) für die Schussfracturen des Unterschenkels eine Sterblichkeit von 23.6% berechnet hat. Wie anders sind die Resultate bei streng durchgeführter antiseptischer Behandlung. Volkmann[3]) hat in einem Zeitraume von 4½ Jahren 43 complicirte Unterschenkelfracturen conservativ behandelt und keinen Verletzten verloren. Das ist ein Resultat, wie es seither nur bei subcutanen Fracturen des Unterschenkels erzielt wurde.

§. 174. Die Reduction der Fragmente ist relativ leicht und einfach durch Zug am rechtwinkelig gestellten Fusse und Gegenzug am Knie zu bewerkstelligen. Die Verkürzung gleicht sich hierbei ohne Schwierigkeit aus, weniger rasch die Dislocation des oberen Bruchendes nach vorn. Hier hilft dann zuweilen ein Erheben der Ferse, so dass das untere Fragment in der Richtung nach unten und vorn extendirt wird. Bei Durchstossungsfracturen kann es nöthig werden, den Weichtheilschlitz zu dilatiren; selten wird man ein Stück des entblösten Knochens reseciren müssen, um die Coaptation zu erzwingen. Die Rotation des unteren Fragmentes ist corrigirt, wenn Innenrand der grossen Zehe und Innenrand der Patella in eine Linie fallen.

Zur Fixirung der Bruchenden in der richtigen Lage leisten bei subcutanen Fracturen die Contentivverbände, besonders der Gypsverband unzweifelhaft Vorzügliches, nur muss während des Anlegens auf permanente Distraction und sorgfältige Coaptation der Fragmente geachtet werden. Während der eine Gehülfe den Oberschenkel im mittleren Drittel mit beiden Händen umfasst und nach oben zieht, extendirt der andere am Fusse, den er mit Daumen und Zeigefinger der linken Hand an der Ferse, mit Daumen und den zwei

[1]) Volkmann u. Fränkel. Archiv. f. klin. Chir. Bd. 15, pag. 1.
[2]) Billroth, Th. Chirurg. Briefe, pag. 276.
[3]) Volkmann, R., in seinen klin. Vorträgen. Nr. 117. 118.

nächsten Fingern der rechten Hand am Metatarsus festhält und genau in der senkrechten Stellung fixirt. Nun werden Fersengegend, Fussrücken und Kniekehle mit dickeren Wattelagen bedeckt, um den übrigen Fuss und Unterschenkel aber nur eine Flanell- oder eine weiche Gazebinde gewickelt, deren Touren locker liegen. Auch Streifen von Fliesspapier kann man verwenden, oder das ganze Glied mit Oel einreiben. Es folgt die Anlegung der Gypsbinden vom Metatarsus bis zum oberen Drittel des Oberschenkels in regelmässigen, nicht zu festen Touren. Eine 3—4malige Deckung genügt; der Gypsbrei wird nur in dünner Schicht aufgetragen. Die Extension lässt erst nach, wenn der Verband vollkommen erhärtet ist. Unruhige Patienten werden chloroformirt. Ein solcher Verband fixirt die Bruchenden sicher, wirkt besonders der unangenehmen Verschiebung nach vorn kräftig entgegen und maskirt nicht eine, während des Verbindens wiederkehrende Dislocation, die unter dicken Watte- und Gypslagen unbemerkt geblieben wäre. Freilich muss der Verband sorgfältig controllirt und sofort entfernt werden, wenn das Taubsein oder die Anschwellung der Zehen eine Compression verräth, oder das Thermometer die Eiterung unter dem Verbande vermuthen lässt. Zuweilen ist es zweckmässig, das Knie in Beugestellung einzugypsen, damit der Verband zur Contraextension einen breiteren Stützpunkt gewinne.

Neben den Contentivverbänden sind noch die verschiedenen Holz-, Papp- und Guttaperchaschienen-Verbände zu erwähnen; sie lassen sich im Nothfalle passend verwenden, erreichen aber niemals den Werth der ersteren.

Fracturen ohne Dislocation kann man in Drahtschienen, Beinladen (Petit), Blechrinnen lagern, oder auch durch 2 seitliche Sandsäcke stützen, doch sorge man stets, dass der Fuss vor dem seitlichen Umfallen und der Senkung in Spitzfussstellung bewahrt bleibe.

Die complicirten Unterschenkelfracturen und alle einfachen, welche wegen starker Quetschung der Haut, oder einem ausgebreiteten Blutergusse genaue Ueberwachung der Weichtheile verlangen, eignen sich für Contentivverbände nicht. Auf dem Lande zumal, wo eine tägliche Controlle sehr erschwert ist, sind derartige Verbände zuweilen geradezu gefährlich. Ausgesparte Fenster schützen durchaus nicht vor dem Uebersehen einer Hautgangrän oder einer tiefen Eitersenkung. Das Gleiche gilt bei subcutanen Fracturen, welche erst im Zustande der entzündlichen Schwellung in Behandlung kommen. Hier sind Lagerungsverbände am Platze, vor Allem flache Draht- und Blechrinnen, wie sie von verschiedenen Autoren angegeben werden. Eine sehr zweckentsprechende Blechschiene ist die Volkmann'sche [1]). (Fig. 22.) Sie reicht bis zum Becken, ist unten mit einem senkrecht stehenden Fussstücke versehen und an diesem mittelst eines T-förmigen Eisens erhöht gestellt, wie ein Planum inclinat. simplex. Für die Ferse ist ein Ausschnitt angebracht. Die Schiene wird mit Tafelwatte gut gepolstert, besonders an der Fersen- und Kniekehlengegend, dann mit Guttapercha oder Pergamentpapier bedeckt und dem gestreckten Beine untergeschoben. Den Fuss befestigt man mit einer Spica an das senkrechte Fussstück und fixirt hiermit das untere Bruchende; das

[1]) R. Volkmann l. c. pag. 973.

obere wird durch die Eigenschwere des Oberschenkels nach aufwärts gezogen. Eine Rollbinde fixirt das ganze Bein auf der Schiene. Ich habe im Kriege 1870/71 sämmtliche Unterschenkelschussfracturen auf solchen Schienen behandelt und war in jeder Beziehung zufrieden. Die Glieder liegen sehr ruhig und sicher und sind von drei Seiten aus zugänglich. Liegt eine Wunde hinten an der Wade, so kann man,

Fig. 22.

R. Volkmann's Unterschenkelschiene mit T-Eisen.

falls offene Wundbehandlung eingeschlagen wurde, in die Schiene ein Loch hauen lassen, muss dann aber die Seitenränder durch Bandeisen verstärken. Für derartige Fälle sind auch Schweben mit Vortheil zu gebrauchen. Man bedient sich entweder der Smith'schen Rückenschiene, der Beely'schen Gypshaufstreifen u. s. w., oder hängt den Unterschenkel in eine Salter'sche Schwebe. (Fig. 23.)

Fig. 23.

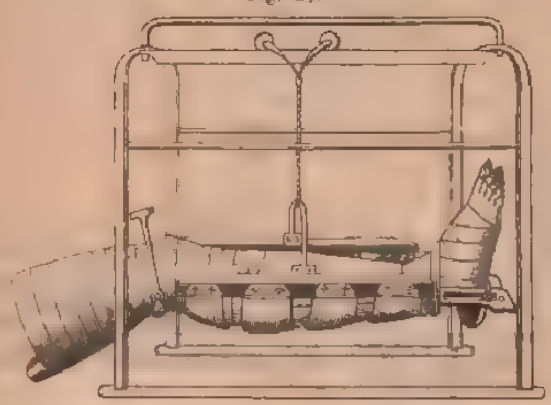

Salter's Schwebe mit Intyre's Extensions-Apparat.

Zuweilen widerstrebt das obere Bruchende jeder manuellen Reduction, und in keinem der aufgeführten Verbände gelingt es, dasselbe in das Niveau des Knochens zurückzudrängen. Man hat dann die Durchschneidung der Achillessehne oder die Resection des Bruchendes empfohlen. Malgaigne hat für solche Fälle, gleichviel, ob es sich um complicirte oder subcutane Fracturen handelt, einen

eisernen Stachel (Fig. 24a.) angegeben, der an einem Bügel beweglich befestigt, in das hervorragende Fragment eingeschraubt wird und es niederdrückt. Uytterhoeven (Journal de médecine de Bruxelles 1851) modificirte den Stachel in der Weise, dass die Spitze

Fig. 24a und b.

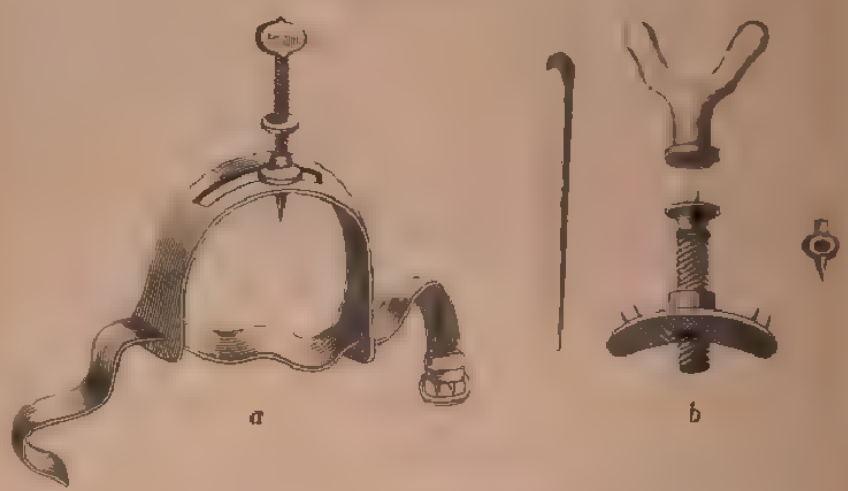

Der Malgaigne'sche Stachel und die Modification desselben von Uytterhoeven.

sich nicht mit der Schraube dreht. Sie sitzt lose im unteren Ende der Schraube und wird bei dem Eindrücken mittelst des beigefügten Stabes, den man in das Loch steckt, fixirt. (Fig. 24 b.) Der Stahlbügel kann sowohl an jeder Schiene angebracht, als in einen ge-

Fig. 25



Der Malgaigne'sche Stachel angelegt.

fensterten Gypsverband eingefügt werden. (Fig. 25.) Mit demselben Vortheile würde sich bei offenen Fracturen die Knochennaht verwenden lassen.

Die Gewichtsextension begegnet am Unterschenkel einigen Schwierigkeiten. Heftpflasterstreifen sind an dem kurzen unteren Bruch-

ende schlecht anzubringen, und die über den Fussrücken geschnallten Extensionsriemen erzeugen sehr bald heftige Schmerzen und Decubitus. Man hat sich trotzdem der grossen Vortheile eines permanenten Zuges nicht entschlagen wollen und das Gewicht (6—8 Pfd.) an einen Gypsstiefel angehängt, in dessen Ferse ein schleifendes Querholz eingegypst wurde. Der lästige Druck am Fussrücken und an der Achillessehne macht sich indessen auch hier bald geltend, so dass man besser von der Gewichtsbehandlung gänzlich absieht.

Die Behandlung der den Bruch complicirenden Wunde muss nach denselben antiseptischen Principien geleitet werden, die wir bei den Fracturen des Oberschenkels ausführlich besprochen haben. Die Zugänglichkeit der Bruchspalte erleichtert die antiseptische Technik hier ausserordentlich und sichert in weit höherem Grade wie dort den Erfolg. Die Amputation ist seitdem weit mehr zurückgedrängt worden und kommt nur in solchen Fällen in Frage, in welchen die Weichtheilverletzung die Erhaltung des Gliedes ausschliesst, oder eine später auftretende Jauchung und Eiterung das Leben bedroht.

Cap. XXX.

Pseudarthrosen der Tibia.

§. 175. Während deform geheilte Unterschenkelbrüche bei unseren gegenwärtigen Hülfsmitteln im Ganzen selten sind, ist die Frequenz der Pseudarthrosen gleich derjenigen am Oberschenkel[1]). Die Ursachen sind wohl eben so sehr in dem meist schrägen Verlaufe der Fractur, als in den häufigen Splitterungen des Knochens durch directe Gewalt zu suchen. Es werden hierbei nicht selten zahlreiche Knochenfragmente vollkommen losgesprengt oder sterben später ab, so dass grosse Substanzverluste entstehen. Wird in solchen Fällen nicht für Annäherung der Bruchenden Sorge getragen, so bleibt die Consolidation aus. Am ungünstigsten gestaltet sich das bei isolirten Fracturen der Tibia, da hier die intacte Fibula die Fragmente auseinander hält.

Die Behandlungsmethoden sind die gleichen, wie sie bei der Pseudarthrose des Oberschenkels beschrieben wurden. Die zweckmässige Wahl des Verbandes, das rechtzeitige Uebergehen von der einen zur anderen Verbandmethode, kann zunächst auch hier mancher Pseudarthrose vorbeugen. Hat man auf Lagerungsapparaten die complicirte Fractur so weit geheilt, dass die Wunde keiner besonderen Aufmerksamkeit mehr bedarf, so verwende man nun Contentivverbände. Dies kann bei antiseptischer Wundbehandlung bereits früh, in der dritten, höchstens vierten Woche geschehen, zu einer Zeit, da die Callusbildung noch frisch im Gange ist.

Torpide Bruchenden kann man durch Injectionen von Jodtinctur,

---

[1]) Gurlt l. c. I. pag. 596.

2 ½ % Carbolsäure [1]), Alkohol zu einer lebhafteren Thätigkeit anzuregen suchen. Für die schlimmeren Fälle bleiben das Einschlagen von Elfenbeinstiften, das Eintreiben von Stahlschrauben, schliesslich die schräge, oder treppenförmige Resection mit nachfolgender Knochennaht. An der Tibia sind derartige Eingriffe weit ungefährlicher, als an dem von dicken Weichtheilen bedeckten Femur und durchschnittlich von besserem Erfolge begleitet. Die Resection der Fibula [2]), in der Continuität ist in allen Fällen geboten, in welchen die Tibiafragmente durch das intacte Wadenbein auseinander gehalten werden.

Cap. XXXI.

Fracturen der Fibula.

§. 176. Die isolirten Fracturen der Fibula sind sehr viel häufiger, als die der Tibia [3]). Zu den Fracturen beider Knochen verhalten sie sich ungefähr wie 1 : 4 (Malgaigne, Gurlt) [4]).

Selten sind directe Ursachen zu beschuldigen, wie das Streifen eines Rades, das Auffallen eines schweren Steines, das Auftreffen einer Kugel. Die Mehrzahl der Fracturen entsteht indirect. Es sind dies mit wenigen Ausnahmen die typischen Fibulabrüche im unteren Drittel, welche die seitlichen Luxationen des Fusses, besonders die nach aussen, begleiten. Ihren Mechanismus werden wir bei den Luxationen genauer kennen lernen. Hier sei nur erwähnt, dass nach den Angaben Dupuytren's, von den 9/10 durch indirecte Gewalt erzeugten Fibulabrüchen — 1/10 entsteht durch directe Gewalt — 6/10 durch forcirte Adduction, 3/10 durch forcirte Abduction verursacht waren. Auch Malgaigne nimmt an, dass die Mehrzahl der Wadenbeinbrüche nach einer gewaltsamen Adductionsbewegung entständen.

Der Sitz des indirecten Bruches ist gewöhnlich das untere Drittel, 5—6 Ctm. oberhalb der Spitze des Malleol. ext., seltener höher oben. Einen interessanten Fall von Rissbruch des Capitulum fibulae durch Muskelzug beschreibt Lotzbeck [5]).

Der directe Bruch kann jede Stelle der Fibula einnehmen. Eine Fractur dicht unter dem Köpfchen sah Stromeyer [6]) bei einem Manne, dem ein schwerer Stein die äussere Seite des Knies gestreift hatte.

[1]) Becker. Bayer. ärztl. Intelligenzblatt, 1876, Nr. 41, berichtet einen auf diese Weise geheilten Fall.

[2]) Einen der Art behandelten und geheilten Fall berichtet W. A. Finlay. Edinburgh med. Journ. 1878. Vol. I. pag. 696.

[3]) Dieser allgemeinen Annahme widerspricht die Statistik Gurlt's, welcher (Handb. d. Lehre v. d. Knochenbrüchen. Bd. I. pag. 7) 108 Fracturen der Fibula gegen 107 der Tibia verzeichnet.

[4]) Malgaigne (l. c. Bd. I. pag. 785) zählt 97 Wadenbeinbrüche auf 365 Unterschenkelfracturen; Gurlt (l. c.) 108 auf 464.

[5]) Lotzbeck. Allgem. milit.-ärztl. Zeitung. 1866. Nr. 47.

[6]) Stromeyer. Handb. d. Chirurgie. Bd. I. pag. 763. 1844.

Im mittleren und oberen Drittel des Fibulaschaftes ist die Dislocation der Bruchenden oft so gering, dass sie unter den dicken Muskelschichten nicht entdeckt werden kann. Meist ist man auf den localen Bruchschmerz angewiesen. Im unteren Drittel bildet sich dagegen in der Regel eine typische Dislocation aus, und zwar bei der Abductionsfractur sofort, bei der Adductionsfractur in dem Momente, in welchem der Verletzte versucht, sich auf den Fuss zu stützen. Das untere Bruchende bildet dann mit dem oberen einen nach aussen offenen, stumpfen Winkel. (Genaueres siehe unten, bei den seitlichen Luxationen des Fusses §. 193.)

Daneben gibt es aber auch entschieden Fibulafracturen, bei welchen keine, oder eine so geringfügige Dislocation vorhanden ist, dass der Bruch leicht übersehen und nur eine Distorsion des Fussgelenks angenommen werden kann. Das Mittel zur Unterscheidung ist einfach. Man palpirt zuerst die Bänder zu den Seiten des Fussgelenks: sind sie schmerzhaft und ist die Anschwellung über ihnen bedeutend, so darf man eine Distorsion annehmen. Dann geht man, mit dem Daumen drückend allmälig von dem Malleolus extern. bis zu der typischen Stelle des Fibulaschaftes; ein localer, empfindlicher Schmerz an dieser Stelle lässt immer den Bruch des Wadenbeins vermuthen.

Fracturen im oberen und mittleren Abschnitte des Wadenbeins sind geringfügige Verletzungen und heilen bei einfacher horizontaler Lage und Feststellung des Fusses. Die Brüche im unteren Drittel erfordern die gleiche Behandlung, wie die seitlichen Luxationen des Fusses

Cap. XXXII.

Amputation des Unterschenkels.

§. 177. Bis in die ersten Decennien dieses Jahrhunderts wurde die Amputation des Unterschenkels, wenn man die Wahl hatte, fast ausschliesslich in der Wadengegend, 3—4 Querfinger unterhalb der Tuberositas tibiae, ausgeführt. Man gab dieser „Stelle der Wahl" aus doppeltem Grunde den Vorzug. Einmal glaubte man in der dicken Wadenmuskulatur die geeignetste Stumpfbedeckung zu besitzen; zweitens, und das war der Hauptgrund gegenüber einer Amputation tiefer unten, ragte der Stumpf nicht zu weit nach hinten, wenn an dem gebeugten Knie ein Stelzfuss angebracht wurde.

Die Amputation im unteren Drittel hatte allerdings auch früher manchen Vertheidiger [1]) gefunden, aber selbst ihre ausführliche Rechtfertigung durch Goyrand (1835) vermochte es nicht, sie der anderen gleichzustellen. Man wählte sie in einzelnen Fällen, in welchen der Operirte sich einen kostspieligen, künstlichen Fuss machen lassen konnte, der den langen Stumpf umfasste; für die Mehrzahl der Un-

[1]) Solingen im 17. Jahrhundert, Alanson, White, Bromfield im 18.

bemittelten war man auf den am Knie angeschnallten Stelzfuss angewiesen. Erst seitdem die vervollkommnete Technik der künstlichen Glieder auch dem Armen einen Hülsenstelzfuss zu liefern im Stande ist, hat die Stelle der Wahl ihre Berechtigung verloren. Wir amputiren heute den Unterschenkel an jeder Stelle und wissen, dass für ein künstliches Bein der Stumpf um so brauchbarer wird, je länger er ist. Die oberste Grenze der Amputation liegt an der Tuberositas tibiae. Larrey, welcher zuerst den Unterschenkel an dieser Stelle absetzte und die hohe Amputatio cruris der tiefen am Femur vorzog, warnt davor, höher hinaufzugehen, da man sonst das Kniegelenk, mindestens das Fibulagelenk, eröffne.

Die Absetzung des Unterschenkels kann mit dem Cirkel-, dem Ovalair- oder dem Lappenschnitte vorgenommen werden: die Vertheilung der Muskulatur bedingt für jeden Abschnitt die Wahl der Methode.

1. Amputation im oberen und mittleren Drittel.

§. 178. Der Cirkelschnitt mit Manchettebildung verdient hier im Allgemeinen den Vorzug. Ovalair- und Lappenschnitte sind vortheilhaft zu verwenden, wenn die Weichtheile ungleichmässig verletzt, besonders an der Vorderseite ausgedehnter zerstört sind, als hinten. Der von vorn-oben nach hinten-unten ziehende Ovalairschnitt benutzt dann die intacten Weichtheile der Wade zur Deckung. Lappenschnitte können jeder Form der Hautverletzung angepasst werden. Hat man die Wahl, so forme man einen vorderen und hinteren, oder einen einzigen Lappen aus der Wade. Die Lappen sollen Haut, Unterhautbindegewebe und Fascie enthalten. Die Muskellappen, welche man früher mit Vorliebe aus der Wade mittelst Durchstich oder schichtweise von aussen nach innen schneidend, formte, legen sich schwer gegen den Knochenstumpf an und sinken zurück, sobald sie nicht allseitig prima intentione verheilen; das „Muskelpolster" aber, auf das man so viel Werth legte, schwindet mit der Zeit vollständig, und der Knochenstumpf ist auch hier schliesslich nur von Haut bedeckt.

Bezüglich der Ausführung der Operation übergehen wir die bekannten Vorbereitungen zur Antiseptik und zur Blutabsperrung, welch letztere entweder durch den Esmarch'schen Schlauch im mittleren Drittel des Oberschenkels, oder durch directe Compression der Femoralis unter dem Lig. Poup. vorgenommen wird. Die Manchette ist gebildet und zurückgeschlagen oder die Lappen sind bis zur Basis abgelöst; es folgt der Querschnitt durch die Wadenmuskulatur. Nun durchtrennt man mit dem zweischneidigen Zwischenknochenmesser, der Catline, das Zwischenknochenband und die aufliegenden Muskelschichten. Dies geschieht in langsamen, sägenden Zügen, wobei die Schnittrichtung nicht verlassen werden darf. Verfährt man anders, so kommt es leicht zu einer mehrfachen Durchschneidung der auf dem Knochenbande herziehenden Art. tibialis antica und in der Folge zu Nachblutungen. v. Linhart, der hierauf besonders aufmerksam gemacht hat, empfiehlt statt der queren Durchschneidung der Weichtheile im Zwischenknochenraume, die Bildung eines kleinen Lappchens. Nach Vollendung des cirkulären Muskelschnittes soll die Hautmanchette

stark zurückgezogen werden; dann trennt man durch verticale Schnitte vorn die Anheftungen der Fascie an Tibia und Fibula bis zum Rande der umgeschlagenen Haut. Es lassen sich jetzt die gesammten Weichtheile zwischen den Knochen mit Daumen und Zeigefinger fassen, emporheben und mit einem untergeschobenen Scalpelle im Niveau des übrigen Muskelschnittes durchtrennen. Die Durchsägung der Knochen erfolgt, nachdem an beiden das Periost zurückgeschoben wurde, in der Weise, dass die Säge zuerst die Tibia anschneidet, dann die Fibula durchtrennt und schliesslich die Durchschneidung der Tibia vollendet. Während des Sägens schützt eine zwiefach gespaltene Compresse die Weichtheile.

2. Amputation im unteren Drittel.

§. 179. Hier ist der Cirkelschnitt mit Manchette fast ausschliesslich im Gebrauche. Man führt den Weichtheilschnitt am besten in einem Zuge bis auf den Knochen, trennt mit einem starken Messer das Periost im gleichen Schnitte rings um beide Knochen und löst dasselbe in Verbindung mit sämmtlichen Weichtheilen an Tibia und Fibula ca. 4 Ctm. nach oben ab. Das Zwischenknochenband wird durch 2 Längsschnitte mobil gemacht und quer durchschnitten. Ist das Unterhautbindegewebe sehr fettreich und stösst das Umschlagen der Manchette auf Schwierigkeiten, so führt man auf jeder Seite einen Längsschnitt, sodass ein vorderer und hinterer Lappen entsteht. Das Absägen der Knochen geschieht wie oben.

Nach Vereinigung der Wundrander hat man bei allen Unterschenkelamputationen darauf zu achten, dass die Stumpfbedeckung nicht zu fest auf der Tibia aufruhe und durch den Druck der Sägekante brandig werde. Die sorgfältige Ablösung des Periostes und seine Ueberpflanzung auf den Knochenstumpf lässt diesen Uebelstand allerdings seltener eintreten; immerhin bedarf es einer gewissen Stütze des hinteren Stumpfabschnittes, wodurch die Weichtheile nach vorn gedrängt werden. Im Lister'schen Verbande ist dies durch reichliche Polsterung der Rückseite mit Gazebäuschen zu erreichen; im Uebrigen dient dem Zwecke eine an der Hinterseite des ganzen Unterschenkels angelegte Holz- oder Guttaperchaschiene.

Cap. XXXIII.

Verletzungen der Blutgefässe des Unterschenkels.

§. 180. Die Gefässe des Unterschenkels sind Schnitt-, Stich- und Schussverletzungen ausgesetzt, deren Diagnose in der dicken Wadenmuskulatur oft recht schwierig sein kann. Dilatation des Wundkanals und doppelte Unterbindung des verletzten Gefässes muss auch hier als die Regel bei der Blutstillung gelten. Zur Continuitätsligatur wählt man die Femoralis externa

der am Aussenrande der Tibia Haut und Fascie spaltet. Durch Bewegungen am Fusse und an der grossen Zehe erkennt man die Muskelbäuche des Tibialis anticus und des Extensor hallucis longus. Zwischen ihnen eindringend, findet man in wechselnder Tiefe die Arterie von zwei Venen begleitet und nach aussen von ihr den Nervus tibial. antic.

Unmittelbar über dem Fussgelenke schneidet man zwischen Extensor hallucis longus und Extensor digit. commun. ein und findet die Dorsalis pedis unter der Fascie in einer fibrösen Scheide. Lisfranc räth, man solle, damit man das Interstitium nicht verfehle, den Haut- und Fascienschnitt in schräger Richtung führen.

§. 183. Um die Art. tibialis postica in der Achillessehnengegend zu unterbinden, wird zwischen Achillessehne und innerem Schienbeinrande ein Schnitt durch Haut und oberflächliche Fascia cruris geführt. Nun folgt lockeres Zellgewebe und das tiefe Fascienblatt, unter welchem die Arterie zwischen ihren beiden Venen sichtbar wird.

In der Knöchelgegend, der gewöhnlichen Unterbindungsstelle der Postica, wird der Schnitt in der Mitte zwischen Achillessehne und Malleol. int. in einem schwachen Bogen um den letzteren herum geführt. Unmittelbar unter der Fascia cruris, die hier in das Ligam. laciniatum übergeht, findet man die Arterie mit ihren beiden Venen. Hinter dem Gefässpacket zieht der Nerv. tibial. post. nach abwärts. Bei dem Aufsuchen der Arterie hüte man sich, die Sehnenfächer der Beugemuskeln des Fusses zu eröffnen, auf der Knöchelseite die für die Sehnen des Tibialis posticus und des Flexor digit. comm., auf der Achillessehnenseite das Fach für die Sehne des Flexor halluc. longus.

Cap. XXXIV.

Luxationen in den Fussgelenken.

Anatomie und Mechanik der Fussgelenke.

§. 184. Der Fuss bewegt sich am Unterschenkel hauptsächlich in zwei Gelenken, als deren nach zwei Seiten articulirendes Mittelglied das Sprungbein, der Talus oder Astragalus zu bezeichnen ist. Mit der Tibia und Fibula bildet er das Knöchel- oder Talocruralgelenk (Henle), das obere Talusgelenk (H. Meyer), mit dem Fusse als Ganzes, das Fussgelenk im engeren Sinne, das Talotarsalgelenk (Hüter). Das erste Gelenk gestattet die Bewegung um eine quere Axe: Beugung, Plantarflexion, Senkung der Fussspitze und Streckung, Dorsalflexion, Erhebung der Fussspitze. Das zweite Gelenk zeigt eine combinirte Bewegung: Adduction mit Erhebung des inneren, Abduction mit Erhebung des äusseren Fussrandes, beides um eine schräg von hinten und unten nach vorn und oben ziehende, sagittale Axe. Entsprechend den gleichsinnigen Bewegungen an der Hand hat man die erstere Bewegung auch Supination, die letztere Pronation genannt.

Im Talocruralgelenke articulirt mit dem Talus hauptsächlich die Tibia, deren breite, schwach concave, mit einer sagittalen Erhebung versehene Gelenkfläche die sattelförmige, von vorn nach hinten gekrümmte Rolle des Talus aufnimmt. In diesem Charniergelenke wird die Tibia am seitlichen Abgleiten durch die beiden Malleolen gehindert, deren innerer mit der Tibia knöchern verbunden ist, deren äusserer, das untere Ende der Fibula, mit dem Schienbeine in einem kleinen seitlichen Gelenke articulirt und durch zwei Bänder, Ligamenta malleoli externi, anterius et posterius (Lig. tibiofibularia) befestigt wird. Beide Knöchel tragen an ihrer dem Gelenke zugekehrten Fläche einen Knorpelüberzug und schleifen an den gleichfalls überknorpelten Seitenflächen des Sprungbeins, der äussere tiefer reichend, als der innere. Es entsteht auf diese Weise am Unterschenkel eine gabelförmige Gelenkpfanne, in welche die Talusrolle sich einfügt und um eine Axe dreht, die etwas unterhalb der Spitze des Malleolus int. quer durch den Körper des Talus zieht.

Die Kapsel des Knöchelgelenks setzt sich am Unterschenkel wie am Talus ziemlich genau an der Knorpelgrenze an, ist an den Seiten straff gespannt, vorn und hinten weit und schlaff. Hier liegen mächtige Fettmassen, welche vorn, unterhalb der Sehnen der langen Zehenstrecker, die Gefässstämme des Fussrückens einschliessen, hinten bis zur Achillessehne reichen. In die das hintere Fettpolster umschliessende Fascie breitet sich die Sehne des Muse. plantaris aus, der somit als Kapselspanner wirkt. Einzelne Faserzüge der fibrösen Kapsel treten durch ihre Stärke besonders hervor und verschmelzen zum Theil mit den zahlreichen Bändern, welche die Gelenkenden in straffer Verbindung erhalten.

Die Ligamenta talofibularia[1]) ziehen vom Malleolus ext. zum Sprungbein; das Ligam. talofibulare post. entspringt aus der Grube der Fibula hinter ihrer Knöchelgelenkfläche und setzt sich an der hinteren Fläche des Talus fest; das anticum ist dünner, entspringt von der Knöchelspitze und zieht, meist in zwei Züge gespalten, zu dem vorderen Rande der seitlichen Gelenkfläche des Talus. Zwischen beiden verläuft als dicker, plattcylindrischer Strang das Ligam. calcaneofibulare von der äusseren Knöchelspitze zum Fersenbein. Vom Malleolus internus zum Talus ziehen die Ligamenta talotibialia: das stärkere posticum, ein mächtiges, flachcylindrisches Band, entspringt aus einer Grube hinter der Spitze des Malleolus und zieht zum hinteren Abschnitte der nicht überknorpelten Seitenwand des Talus; das kurze anticum liegt vor dem genannten und ist bedeckt von dem Ligam. calcaneo-tibiale, welches sich am Sustentaculum tali implantirt. Dieses letztere, breite Band wird in Verbindung mit dem Ligam. talotibiale post. auch als Ligam. deltoideum (Weitbrecht) bezeichnet.

Die Bewegungsexcursion im Knöchelgelenke beträgt nach den Angaben der Gebr. Weber 78°, von welchen aus der geraden, gegen den Unterschenkel rechtwinkeligen Haltung des Fusses ungefähr gleichviel nach der einen, wie nach der anderen Richtung verwendet wird. Bei gelenkigen Füssen wächst der Spielraum bis nahe zu einem Rechten (Henke).

Da die Talusrolle sowohl, wie die Pfanne im Querdurchmesser von hinten nach vorn zunimmt, so müssen bei der vollen Streckung (Dorsalflexion) Tibia und Fibula auseinander gedrängt werden. Die Elasticität der Ligamenta mall. ext. gestattet dieses Auseinanderweichen, ohne dass die Festigkeit des Gelenkes beeinträchtigt würde. Bei der vollen Beugung dagegen entsteht ein Spielraum, der seitliche und rotatorische Bewegungen erlaubt. In der That dreht sich die Tibia am Schlusse der extremen Plantarflexion nicht selten um die hintere, abgerundete Ecke der Innenkante der Talusrolle herum und es schliesst, wie am Knie die Streckung, so hier die Beugung mit einer Drehung der Fussspitze nach aussen (Henke).

---

[1]) Wir halten uns bei der Beschreibung an die Henle'schen Angaben.

Die Hemmung der Beugung und Streckung ist im extremen Falle durch das Anstemmen der Tibia an vorspringende Stellen des Talus gegeben. Bei der Plantarflexion hemmt der hintere Rand des Sprungbeins, auf welchen die hintere, etwas gebogene Kante der tibialen Gelenkfläche aufstösst. Vorn kommt es nicht zu einem solchen Anstossen, dagegen stemmt sich der vordere Rand des Mall. int. meist gegen eine seitliche Hervorragung der Talusrolle (Henke). Für gewöhnlich werden jedenfalls die gespannten Bänder Halt gebieten und zwar die vorderen bei der Plantarflexion, die hinteren, zusammen mit den Lig. malleol. ext., bei der Dorsalflexion. Auch sind hierfür gewiss die bi- und polyarthrodialen Muskeln von nicht geringer Bedeutung (Hüter).

Zum Talotarsalgelenke combiniren sich drei Gelenke, von welchen übrigens das Talonaviculargelenk die Hauptrolle übernimmt, während die Gelenke zwischen Talus und Calcaneus und zwischen Calcaneus und Os cuboides nur Mitbewegungen ausführen.

Der Kopf des Talus hat eine sphärische Gestalt, entspricht aber nicht ganz einer Kugel, da seine Krümmungsfläche in zwei sich kreuzenden Richtungen einen verschieden grossen Radius besitzt. Die stärkste Krümmung verläuft von oben nach unten, die schwächste, in deren Richtung die Hauptbewegung erfolgt, von einer Seite zur andern. Die flache Pfanne dieses Kugelgelenks, die Gelenkfläche des Os naviculare, umfasst den Kopf nicht vollständig und wird nach innen ergänzt durch das Ligament. tibio-calcaneo-naviculare und dessen Bandscheibe. Auch das Fersenbein betheiligt sich noch mit einer kleinen Gelenkfacette. Wir sagten oben, dass die Bewegungen in dem zweiten Gelenke um eine schräge Axe ausgeführt würden. Genau ausgedrückt verläuft dieselbe in einer Linie, die man sich vom Fersenhöcker nach vorn und oben bis zur rauhen Fläche des Taluskopfes gezogen denkt; sie bildet mit der Axe des senkrecht stehenden Unterschenkels und der des horizontal aufgesetzten Fusses nahezu den gleichen Winkel. Es dreht sich demgemäss das Os naviculare sammt dem an ihm befestigten Fusse bald so, dass die Fussspitze der Medianebene genähert und zugleich der innere Fussrand gehoben wird, Adduction, Supination, bald in umgekehrter Richtung mit Erhebung des äusseren Fussrandes, Abduction, Pronation. Zugleich wird die Fussspitze bei der Adduction ein wenig gesenkt, bei der Abduction ebenso erhoben, weil die oben beschriebene schräge Drehungsaxe mit ihrem vorderen Abschnitte nach der Medianebene leicht geneigt ist. Der Ausschlag dieser Bewegung ist ein sehr geringer. (Henke.)

Eine ganz ähnliche und mit der des Os naviculare stets gleichzeitige Bewegung hat das Fersenbein gegen das Sprungbein. Sie vollzieht sich um dieselbe schräg stehende Axe, welche den Sinus tarsi an seinem inneren Ende schneidet, hat aber eine sehr viel geringere Excursion. Was hieran dem Gelenke abgeht, übernimmt für den äusseren, Kleinzehen-Abschnitt des Fusses das Os cuboides in seiner Articulation mit dem Process. ant. calcanei.

Der Spielraum der Bewegung in diesen drei Gelenken ist individuell verschieden. Er wird im Maximum auf 42° angegeben.

Die Hemmungen entstehen direct nur in dem Gelenke zwischen Talus und Calcaneus, indem sich am Schlusse der Bewegungen Knochenpunkte berühren; sie werden aber durch die festen Bandverbindungen zwischen Calcaneus und Talus einerseits, Calcaneus und Os cuboides anderseits auf die beiden übrigen Gelenke übertragen.

Die eine Gruppe von Bändern besteht aus dem Lig. talocalcaneum post., dem Lig. talocalcan. laterale und dem Lig. talocalcan. mediale, zu welchem in Sinus tarsi ein vielfach durchkreuzter, kurzfaseriger Bandapparat kommt, Ligam. talocalcaneum interosseum (Krause), der Sprung- und Fersenbein fest auf einander heftet, ohne desshalb, da er in der Nähe der Axe liegt, die Drehungen zu hemmen. Das Fersen- und Würfelbein verbinden Ligamenta calcaneo-cuboidea dorsalia und ein plantare.

Talus und Os naviculare erhalten ihre Gelenkverbindung, ausser durch das bereits erwähnte, starke Ligam. tibio-calcaneo-naviculare welches Fasern vom Sprungbeine aufnimmt, durch das Ligam. talo-naviculare, sowie das Ligam. tibionaviculare.

Von den drei beschriebenen Gelenken hat jedes seine gesonderte Kapselmembran und Synovialhöhle. Die im Sinus tarsi gelegene Bandmasse scheidet das Fersen-Sprungbein-Gelenk in zwei Hälften, deren vordere mit dem Talonaviculargelenke communicirt.

Die die Fussgelenke umgebenden und zum Theil bewegenden Muskeln sind an der Vorderfläche zwischen Tibia und Fibula der Tibialis anticus, der Extensor hallucis longus, der Extensor digitorum communis mit dem Peroneus tertius. Ihre Sehnen werden durch starke, in die Fascia cruris kreuzweise eingewebte Bandfasern (Ligam. cruciatum) auf dem Fussrücken festgehalten. Einspringende Scheidewände bilden für jede Sehne ein gesondertes mit Synovialhaut ausgekleidetes Fach. Zwischen Extensor hallucis longus und dem Sehnenbündel des Extensor digit. comm. liegt die Arteria tibial. antica, begleitet vom Nervus tibialis. An der äusseren Seite ziehen hinter dem Mall. ext. die Sehnen des M. peroneus longus und brevis nach abwärts. Sie gleiten in zwei Fächern des Lig. annulare extern., welches sie in der Furche des äusseren Knöchels festhält. Durch ein gleiches Band, Ligam. annulare intern., werden die hinter dem inneren Knöchel verlaufenden Sehnen des Tib. posticus, des Flexor digitorum communis longus, des Flexor hallucis longus in ihrer Lage befestigt. Die Art. tibial. post. liegt subfascial zwischen dem Mall. int. und dem Tendo Achillis in der Mitte.

Am Fersenhöcker inserirt sich, durch lockeres Fettgewebe vom Fussgelenke getrennt, die gemeinschaftliche Sehne des Gastrocnemius und Soleus. Ein Schleimbeutel liegt zwischen ihr und dem Knochen.

Sämmtliche Muskeln dienen beiden Bewegungen, sowohl der um die quere, als der um die sagittale schräge Axe. Im Sinne der Drehung um die quere Axe sind alle, deren Sehnen sich vor derselben inseriren, Strecker, Dorsalflexoren, alle, deren Sehnen sich hinter derselben ansetzen, Beuger, Plantarflexoren. Als stärkste Beuger wirken der Gastrocnemius und der Soleus.

Im Sinne der Drehung um die schräge Axe unterstützen sich alle nach innen von ihr implantirten Muskeln bei der Adduction (Supination) alle nach aussen sich festsetzenden bei der Abduction (Pronation). Besonders wirksam sind diejenigen, welche am Fussrande angreifen; sie suchen ihn nach der Seite zu ziehen, von welcher sie an ihn herantreten. So dienen der Adduction der Tibialis anticus und posticus, der erstere in dorsalflectirter, der letztere in plantarflectirter Stellung des Fusses. In geringem Grade unterstützen der Gastrocnemius und Soleus diese Bewegung. Die Abduction besorgen vor Allem die beiden Peronei.

1. Luxationen im Talocruralgelenke.

§. 185. Im Talocruralgelenke treten Luxationen nach vier Seiten auf, nach vorn und hinten, nach aussen und innen. Die beiden ersten Formen sind reine Luxationen, in den beiden anderen ist sehr häufig der Talus nach vorausgegangenem Bruche der Malleolen nur um seine sagittale Axe gedreht. Man hat sie desshalb auch wohl mit den Fracturen am Fussgelenke zusammen abgehandelt und die Luxation als das Nebensächliche betrachtet. Indessen zwingt uns der Mechanismus der Verletzung, die seitlichen Luxationen hier zu besprechen.

Bei den in sagittaler Richtung erfolgenden Luxationen ist es offenbar in den meisten Fällen die Tibia, welche die Kapsel sprengt und vom Talus heruntergleitet; bei den seitlichen Verrenkungen dagegen treibt der seitlich umgelegte Fuss mindestens ebenso häufig die Gabel der Unterschenkelknochen auseinander, als diese am feststehenden Fusse zur Seite umknicken. Man sieht desshalb den Grund nicht recht ein, warum Malgaïgne und nach ihm einige Andere gerade hier, entgegen der allgemeinen Regel, die Bezeichnungen des Hippokrates wieder einführen wollten, und die Worte „vorn", „hinten", „aussen", „innen" auf die Tibia beziehen.

Wir bezeichnen mit der Mehrzahl der Autoren als Luxation nach vorn diejenige, bei welcher die Talusrolle und mit ihr der Fuss nach vorn, als Luxation nach hinten die, wo sie nach hinten tritt; von den seitlichen Luxationen ist die nach aussen durch die Abduction, die nach innen durch die Adduction des Fusses gekennzeichnet [1]).

§. 186. 1) Luxationen in sagittaler Richtung. Ueber ihren Mechanismus hat uns Henke durch Leichenexperimente werthvolle Aufschlüsse gegeben. Hönigschmied hat neuerdings das Verhalten der Bänder bei der Verletzung studirt.

Die Luxation des Fusses nach hinten entsteht durch forcirte Beugung (Plantarflexion). Hat man die Seitenbänder subcutan durchschnitten und fixirt den Fuss mit nach unten gerichteter Spitze, so kann ein rasches Rückwärtsreissen des Unterschenkels die vordere Kapselwand sprengen, und ein weiteres Stemmen auf denselben treibt die Tibia über die Talusrolle hinweg nach vorn.

Am Lebenden ist die luxirende Gewalt immer die Körperschwere, welche im Rückwärtsfallen den Unterschenkel nach hinten reisst, während der Fuss am Boden fixirt ist, oder auf eine nach vorn abschüssige Ebene auffällt. Die Tibia findet an dem hinteren Ende der Talusrolle ein Hypomochlion, vorn klafft das Gelenk, die gespannte Kapsel berstet und die nach vorn gerichtete Componente der fortwirkenden Kraft stösst die Tibia durch den Kapselschlitz hindurch auf den vorderen Abschnitt des Talus. Hier stemmt sie sich bei der vollkommenen Luxation vor der Rolle fest, sobald der Fuss wieder seine rechtwinkelige Stellung zum Unterschenkel einzunehmen versucht. (Henke.) Dass dabei ausgedehnte Bänderzerreissungen stattfinden, liegt auf der Hand. Hönigschmied [2]) sah bei seinen Versuchen über forcirte Plantarflexion Abriss der Ligam. talofibularia, des Lig. cal-

---

[1]) Boyer, v. Chelius, Nélaton, Bardeleben, König u. A. nehmen zwar auch, der allgemeinen Regel nach, den Fuss als den luxirten Theil an, bezeichnen aber gleichwohl als Luxation nach innen die, bei welcher der Fuss in Abduction steht und umgekehrt. Bardeleben hält ausdrücklich für bestimmend „die veränderte Stellung der oberen Gelenkfläche des Talus", welcher bei der Luxation nach innen unter den inneren, bei der nach aussen unter den äusseren Knöchel ausweicht. Die Analogie anderer Luxationen spricht allerdings einigermassen für diese Auffassung; indessen rückt der Talus ausser seiner Drehung auch nach der Seite und zwar nach derselben, nach welcher der Fussrand sich wendet; zudem ist die Bezeichnung, wie wir sie oben mit vielen anderen Autoren geben, dem Gedächtnisse weit leichter einzuprägen.

[2]) Hönigschmied. Deutsche Zeitschrift f. Chir. 1877. Bd. 8. pag. 239.

caneofibulare, des Ligam. deltoideum. In einzelnen Fällen wurden der Malleol. ext. oder beide Knochel abgerissen.

Die im Ganzen nicht zahlreichen guten Beobachtungen stimmen mit dem beschriebenen Mechanismus überein. Boyer's[1]) Verletzter war mit dem rechten Fusse auf abschüssigen Boden gefallen. Ast. Cooper[2]) erwähnt als Ursache ein Fallen des Körpers nach hinten, während der Fuss festgehalten wird, oder einen raschen Sprung aus dem Wagen auf die nach abwärts gerichtete Fussspitze. Die Patientin von Dupuytren[3]) blieb, als sie von Schwindel befallen rückwärts stürzte, mit dem Fusse zwischen Tisch und Kamin hängen. Aehnlich in einem Falle, den Krause[4]) mittheilt.

Fig. 26 (nach Anger).

Luxation des Fusses nach hinten.

Die Symptome sind sehr charakteristisch. Der vordere Theil des Fusses ist verkürzt, der Fersentheil um eben so viel verlängert. Vorn springt auf dem Fussrücken die Tibia vor, deren scharfrandige Gelenkfläche zum Theil unter der gespannten Haut durchgefühlt werden kann, und zwar umsomehr, je tiefer die Fussspitze steht (Fig 26). An mageren Füssen sieht man zuweilen die Sehnen der Strecker als gespannte Stränge über den Fussrücken verlaufen. Der hintere Abschnitt des Fusses ist gekennzeichnet durch das Vorspringen der Achillessehne, welche in einem nach hinten concaven Bogen nach dem Fersenhöcker zieht. Zwischen ihr und den Unterschenkelknochen kann man beiderseits in eine tiefe Rinne greifen.

[1]) Boyer. Traité des malad. chir., übers. von Textor. Bd. IV. pag. 379.
[2]) Ast. Cooper. Treat. on Disloc. and Fract. pag. 243
[3]) Dupuytren. Memoire sur la fract. de l'extrém. inf. du péroné. Annuaire des hôp. Paris 1819.
[4]) Krause, G. Ueber Luxat. und Resect. des Fussgelenks. Diss. 1862.

In der Mehrzahl der Fälle ist die Fibula im unteren Drittel gebrochen; das obere Bruchende folgt der Tibia nach vorn, das untere dem Talus nach hinten. Auch der Malleolus int. wurde einige Male gebrochen gefunden. Der Fuss steht, in seiner abnormen Lage fixirt, entweder gerade nach vorn oder leicht abducirt; letzteres ist wohl auf den Bruch des äusseren Knöchels zu beziehen.

§. 187. Die Luxation des Fusses nach vorn ist seltener als die vorhergehende. Sie entsteht im Gegensatz zu dieser durch übermässige Streckung (Dorsalflexion). Stemmt man den Fuss, dessen Achillessehne und Seitenbänder subcutan eingeschnitten sind, auf den Tisch, erhöht die Fussspitze noch etwas durch ein untergelegtes Holzstück und drückt nun den Unterschenkel gewaltsam nach vorn nieder, so

Fig. 27 (nach Anger).

Luxation des Fusses nach vorn.

gleitet die Tibia nach hinten, hinter die Talusrolle und fixirt sich hier, sobald der Fuss wieder in die rechtwinklige Stellung geführt wird. (Henke.)

In einem Falle von R. W. Smith[1]) hatte offenbar dieser Mechanismus gewirkt. Ein Matrose war damit beschäftigt, ein Fass von bedeutendem Gewicht aus dem unteren Schiffsraume hinauf zu winden. Er hatte den Unterschenkel zum Fuss, den Oberschenkel zum Unterschenkel gebeugt und stand mit dem Knie unter dem schwebenden Fasse, als dieses zurückfiel und den Unterschenkel gewaltsam auf den Fuss niederdrückte, dessen Spitze zudem durch einen breiten Stein unterstützt war. Die Verletzte von Nélaton[2]), eine junge Frau, welche

[1]) R. W. Smith. The Dublin Quart. Journ. of med. Sciences. 1852. Mai. pag. 465.

[2]) Nélaton. Pathol. chirurg. Tome II. pag. 477.

§. 189. Die Prognose ist wegen der meist gleichzeitigen Gelenkfractur und der häufigen Verletzung der Weichtheile stets mit Vorsicht zu stellen. Wird die Luxation nicht eingerichtet, so ist der Gebrauch des Fusses sehr beeinträchtigt. Besonders gilt dies von der Verrenkung nach hinten, nach welcher der Fuss in Plantarflexion (Spitzfussstellung) verbleibt; die Luxation nach vorn hinterlässt zwar auch eine mangelhafte Beweglichkeit, gestattet aber doch ein Stützen auf den dorsalflectirten Fuss (Hackenfuss).

§. 190. Die Reposition gelingt zuweilen durch directes Vorschieben des Fusses nach vorn beziehungsweise nach hinten, während der Unterschenkel fixirt wird. Rationeller ist es, den Fuss oder vielmehr die Tibia auf demselben Wege zurückzuführen, auf welchem sie luxirte. Zu dem Ende drückt man bei feststehendem Unterschenkel den Fuss in Hyperplantarflexion, wenn es sich um eine Luxation des Fusses nach hinten, in Hyperdorsalflexion, wenn es sich um eine Luxation des Fusses nach vorn handelt. Ein Zug oder Druck schiebt nun die Talusrolle in die Gabel und die Schlussstreckung beendet in dem ersten, die Schlussbeugung in dem zweiten Falle die Reposition. Hüter[1]) hat auf diese Weise noch nach ½ Jahre eine Luxation nach vorn eingerichtet. Nach der Einrichtung wird man das Gelenk in einem Gyps- oder Wasserglasverbande mehrere Wochen ruhigstellen müssen und dann erst mit passiven Bewegungen beginnen. Die Behandlung offener Luxationen fällt mit der der offenen Gelenkfracturen zusammen. Wir verweisen daher auf den betreffenden Abschnitt.

§. 191. 2) Luxationen in seitlicher Richtung. Die genaue Einfügung des Talus in die gabelförmige Gelenkpfanne des Unterschenkels gestattet für gewöhnlich keine seitliche Verschiebung: soll ein seitliches Ausweichen statthaben, oder auch nur eine Drehung um die sagittale Axe, so kann nur durch Zerreissen der Lig. malleoli ext. (Ligam. tibiofibularia) oder durch Abbrechen des einen oder anderen Knöchels Raum geschaffen werden. Es sind daher die seitlichen Verrenkungen des Fusses, mit sehr seltenen, nicht einmal sicher gestellten Ausnahmen, immer mit Fractur des einen oder anderen Knöchels, oder aber mit Bruch der Fibula im unteren Drittel complicirt. Stromeyer nennt sie geradezu „Verrenkungsbrüche" und handelt sie bei den Fracturen ab, ebenso König.

Die forcirten Bewegungen nun, welche diese Luxationen erzeugen, sind entweder Drehungen um eine durch den Fuss ziehende horizontale Axe, oder um die senkrechte des Unterschenkels, oder aber um die dem Talotarsalgelenke eigene schräge Axe, also Combination der beiden ersten Bewegungen. Die letzteren Drehungen sind jedenfalls die bei weitem häufigste Ursache. Sie beginnen selbstverständlich im Talotarsalgelenke, setzen sich aber, sobald hier die Hemmung eintritt, auf das Talocruralgelenk fort. Der Fuss stellt dann ein starres Ganze dar, welches den Talus in der gabelförmigen Pfanne um seine sagittale Axe zu drehen versucht.

[1]) C. Hüter, Archiv f. klin. Chir. 1868 Bd. 9 pag. 651

aus dem vierten Stockwerke herunter gefallen war, ist ein noch besserer Beweis. Man fand nämlich hier den vorderen Rand der Tibiagelenkfläche, der sich auf das Hypomochlion vor der Talusrolle gestützt haben musste, abgebrochen und in dem Knorpel der Rolle Furchen, welche den von der Tibia zurückgelegten Weg nach hinten bezeichneten. Einen gewiss sehr seltenen Fall, in welchem die Luxation nicht durch Hebelwirkung, sondern durch sehr kräftigen Zug am Fusse zu Stande kam, berichtet Huguier[1]). Ein Mann gerieth während des Drehens einer Eisenbahndrehscheibe mit dem Fusse in einen Einschnitt derselben und verrenkte den Fuss nach vorn, ohne Bruch der Malleolen. Umgekehrt soll ein Stoss von hinten gegen den Fersenhöcker die Luxation bei einer Dame mit schlaffen Gelenken zu Wege gebracht haben, die auf die Ferse auffiel (Villemin[2]).

In seiner Form bildet der nach vorn luxirte Fuss das gerade Gegentheil von dem vorher beschriebenen. Der Fussrücken ist verlängert, der Fersenvorsprung verschwunden. Die Achillessehne zieht in senkrechter Linie nach abwärts; zu ihren Seiten fühlt man die Knöchel, welche beide der Fusssohle genähert sind, da die Gabel des Unterschenkels auf dem niedrigen, hinteren Fersenfortsatze aufruht (Fig. 27). Vorn ragt die Talusrolle heraus, deren Gelenkfläche durch die dünnen Weichtheile hindurch meist zu fühlen ist.

Die Fibula ist gewöhnlich intact, dagegen wurde die Tibia an ihrem vorderen Rande oder an der Knöchel-spitze abgebrochen gefunden (Smith[3]). Dies zeigen auch die Versuche von Honigschmied, der bei Dorsalhyperflexion in den meisten Fällen den Malleol. int. durch Anstemmen gegen die Seitenwand des Talus abbrechen sah. Seltener war ein Rissbruch des Malleol. ext. durch den Zug des Lig. talofibulare posticum. Der Fuss steht in der Regel in leichter Dorsalflexion fixirt.

Beide Formen der sagittalen Luxation sind nicht selten mit Hautverletzung complicirt; sei es, dass die Tibia während ihrer Verrenkung die gespannte Haut durchstösst, sei es, dass sich nachträglich durch Druck und Dehnung Gangrän ausbildet.

§. 188. Die Diagnose der beiden Luxationen ist den beschriebenen Symptomen leicht zu entnehmen. Lässt auch die Schwellung zuweilen die Contouren der auseinandergewichenen Knochen nicht genau erkennen, so bleibt doch stets die auffallende Verkürzung des Fusses bei der einen, die Verlängerung bei der anderen Form der Verrenkung. Eine Verwechselung wäre nur bei der Luxation nach vorn denkbar, nämlich die mit einem Bruche des Unterschenkels dicht über den Knöcheln, bei dem die beiden oberen Fragmente nach hinten getreten sind. Die genaue Palpation der Malleolen, welche bei der Fractur mit dem Fusse nach vorn, bei der Luxation mit dem Unterschenkel nach hinten gerückt sein müssen, wird sofort Klarheit in die Diagnose bringen.

---

[1]) Huguier. Gaz. des hôp. 1855 Nr. 118.
[2]) Villemin L'Union méd. 1866. Juin.
[3]) Smith l. c.

§ 189. Die Prognose ist wegen der meist gleichzeitigen Gelenkfractur und der häufigen Verletzung der Weichtheile stets mit Vorsicht zu stellen. Wird die Luxation nicht eingerichtet, so ist der Gebrauch des Fusses sehr beeinträchtigt. Besonders gilt dies von der Verrenkung nach hinten, nach welcher der Fuss in Plantarflexion (Spitzfussstellung) verbleibt; die Luxation nach vorn hinterlässt zwar auch eine mangelhafte Beweglichkeit, gestattet aber doch ein Stützen auf den dorsalflectirten Fuss (Hackenfuss).

§. 190. Die Reposition gelingt zuweilen durch directes Vorschieben des Fusses nach vorn beziehungsweise nach hinten, während der Unterschenkel fixirt wird. Rationeller ist es, den Fuss oder vielmehr die Tibia auf demselben Wege zurückzuführen, auf welchem sie luxirte. Zu dem Ende drückt man bei feststehendem Unterschenkel den Fuss in Hyperplantarflexion, wenn es sich um eine Luxation des Fusses nach hinten, in Hyperdorsalflexion, wenn es sich um eine Luxation des Fusses nach vorn handelt. Ein Zug oder Druck schiebt nun die Talusrolle in die Gabel und die Schlussstreckung beendet in dem ersten, die Schlussbeugung in dem zweiten Falle die Reposition. Hüter[1]) hat auf diese Weise noch nach ½ Jahre eine Luxation nach vorn eingerichtet. Nach der Einrichtung wird man das Gelenk in einem Gyps- oder Wasserglasverbande mehrere Wochen ruhigstellen müssen und dann erst mit passiven Bewegungen beginnen. Die Behandlung offener Luxationen fällt mit der der offenen Gelenkfracturen zusammen. Wir verweisen daher auf den betreffenden Abschnitt.

§ 191. 2) Luxationen in seitlicher Richtung. Die genaue Einfügung des Talus in die gabelförmige Gelenkpfanne des Unterschenkels gestattet für gewöhnlich keine seitliche Verschiebung; soll ein seitliches Ausweichen statthaben, oder auch nur eine Drehung um die sagittale Axe, so kann nur durch Zerreissen der Lig. malleoli ext. (Ligam. tibiofibularia) oder durch Abbrechen des einen oder anderen Knöchels Raum geschaffen werden. Es sind daher die seitlichen Verrenkungen des Fusses, mit sehr seltenen, nicht einmal sicher gestellten Ausnahmen, immer mit Fractur des einen oder anderen Knöchels, oder aber mit Bruch der Fibula im unteren Drittel complicirt. Stromeyer nennt sie geradezu „Verrenkungsbrüche" und handelt sie bei den Fracturen ab, ebenso König.

Die forcirten Bewegungen nun, welche diese Luxationen erzeugen, sind entweder Drehungen um eine durch den Fuss ziehende horizontale Axe, oder um die senkrechte des Unterschenkels, oder aber um die dem Talotarsalgelenke eigene schräge Axe, also Combination der beiden ersten Bewegungen. Die letzteren Drehungen sind jedenfalls die bei weitem häufigste Ursache. Sie beginnen selbstverständlich im Talotarsalgelenke, setzen sich aber, sobald hier die Hemmung eintritt, auf das Talocruralgelenk fort. Der Fuss stellt dann ein starres Ganze dar, welches den Talus in der gabelförmigen Pfanne um seine sagittale Axe zu drehen versucht.

---

1) G. Hüter. Archiv f. klin. Chir. 1868. Bd. 9. pag. 951.

Ist die Gewalt rasch erschöpft, so bleibt es bei einer Zerrung und einem theilweisen Einreissen der Bänder, einer Distorsion, wirkt sie kräftiger, so reissen die Seitenbänder aus ihren Insertionen aus oder die Knochen geben nach. Auch in diesem Moment kann die Kraft erlahmen, wir finden Fracturen der Knöchel oder der Fibula mit geringer Dislocation. Gewöhnlich aber treibt die gleiche Gewalt den Talus aus der seitlich geöffneten Gabel, oder die Körperschwere vollendet die Luxation.

In ihrem Mechanismus lassen sich also Distorsionen, Knöchelfracturen und seitliche Luxationen am Fussgelenke nicht trennen, und wir werden naturgemäss an dieser Stelle schon Manches anführen und besprechen müssen, was formell in die folgenden Capitel gehört.

§. 192. Die Verletzung mit ihren typischen Fracturen hat schon früh die Aufmerksamkeit der Chirurgen erregt. Pott hatte ihren Mechanismus im Wesentlichen erkannt, und Boyer lehrte bereits, dass bei der gewaltsamen Adduction (Supination) der Talus die Fibula von innen nach aussen dränge und abbreche, dass dagegen bei der forcirten Abduction (Pronation) der Malleolus externus gegen den Calcaneus anstosse und, von diesem nach oben gedrängt, einknicken müsse.

Dupuytren[1]) verdanken wir die ersten Experimente an der Leiche. Er spannte den Fuss in einen Schraubstock und bog den Unterschenkel gewaltsam nach innen (Adduction des Fusses) oder nach aussen (Abduction des Fusses). Im ersten Falle erzeugte er stets eine Fractur des Mall. ext. ohne Dislocation, im zweiten riss zuerst das innere Seitenband ab, oder es brach der Malleolus internus, und dann erfolgte bei fortwirkender Gewalt die Fractur der Fibula im unteren Drittel. Er schloss daraus: Der Talus wird bei der forcirten Adduction um seine sagittale Axe gedreht und mit seinem äusseren Rande gegen den Mall. ext. gedrängt, zugleich aber spannen sich die Ligam. talofibularia und reissen den Knöchel ab. Bei der Abduction wird zunächst das Ligam. deltoideum am inneren Knöchel ausgerissen oder dieser selbst abgerissen; die Tibia weicht nach innen, und die Körperschwere wirkt nun in der Axe der dünnen Fibula, welche unter der Last zusammenbricht und zwar an ihrer dünnsten Stelle, 5—6 Ctm. oberhalb der Spitze des Malleol. ext. Ein Anstemmen des unteren Fibulaendes gegen den Calcaneus kann diesen Bruch unterstützen.

Diese grundlegenden Dupuytren'schen Versuche sind von Maisonneuve[2]), Bonnet[3]), neuerdings von Tillaux[4]) und von Hönigschmied[5]) ziemlich in derselben Weise wiederholt worden. Die Resultate zeigen nur wenig Abweichendes, was wohl auf die grössere oder geringere Kraft zu beziehen ist, mit welcher die Versuche ausgeführt wurden.

So sah Maisonneuve bei gewaltsamer Adduction auch immer einen Rissbruch, und zwar einen queren, des Malleol. ext., konnte aber bei der Abduction nur das Ausreissen des Ligam. deltoid., niemals einen Bruch des inneren oder äusseren Knöchels constatiren. Dagegen brachte er durch reine Abduction des rechtwinkelig zum Unterschenkel gestellten Fusses, d. h. durch eine Rotation des ganzen Fusses um die Axe des Unterschenkels, stets einen

[1]) Dupuytren l. c.

[2]) Maisonneuve. Recherches sur la fracture du péroné. Arch. générales de méd. 1840. Fevr. et Avril.

[3]) Bonnet. Krankh. der Gelenke. Deutsch von Krupp. Leipzig. 1847. pag. 667.

[4]) Tillaux ref. von Gosselin. Bullet. de l'académ. de méd. et de chir. Paris. 1872. Nr. 27.

[5]) Hönigschmied. Deutsche Zeitschr. f. Chir. 1877. Bd. 8. pag. 239.

Bruch des Malleolus externus zu Stande. In diesem Falle stellt der Fuss einen langen Hebel dar, der in die Gabel des Unterschenkels eingesetzt ist und durch die Kanten des Sprungbeins den Malleolus internus von hinten und innen nach vorn und aussen, den Malleolus externus aber von vorn und innen nach hinten und aussen zu drängen sucht. Je nach der Stärke der Ligam. malleol. ext. (Ligam. tibiofibularia) ist der Effect ein verschiedener. Leisten sie Widerstand, so bricht der äussere Knöchel ab; geben sie nach, so kommt es zu einer Diastase der Tibia und Fibula und zuweilen zu einem höher oben, meist im oberen Drittel, gelegenen Fibulabruche. Maisonneuve nannte den durch Adduction erzeugten Bruch des Malleol. ext. »Fracture par arrachement«, Rissbruch, den durch Abduction hervorgebrachten »Fracture par divulsion«, Sprengbruch, den im oberen Abschnitt der Fibula gelegenen »Fracture par diastase«.

Tillaux fixirte den Unterschenkel und machte forcirte seitliche Bewegungen am Fusse. Durch gewaltsame Adduction und Rotation nach innen konnte er erzeugen 1) die einfache Fractur des Malleol. ext. durch Abreissen unterhalb der Insertion der Ligam. tibiofibularia; 2) Fractur des Malleol. ext. mit theilweiser Zerreissung dieser Bänder oder Abreissen ihrer Insertion an der Tibia; 3) Fractur des Malleol. ext. mit gleichzeitiger Fractur des Malleol. int. durch directen Druck; 4) Fractur der Fibula oberhalb der Ligam. tibiofibularia und, wenn diese widerstanden, eine supramalleoläre Fractur der Tibia.

Die forcirte Abduction mit gleichzeitiger Rotation nach aussen bewirkte 1) Abreissung der Ligam. lateralia interna; 2) Abreissung des Malleol. int. ohne Fractur der Fibula; 3) Abreissung des Malleol. int. mit nachfolgender Fractur der Fibula oberhalb der Ligam. tibiofibularia. Die Dislocation ist in diesem Falle nur unbedeutend, wenn diese Bänder intact bleiben; zerreissen sie, so tritt die Tibia noch mehr nach innen und kann in der Nähe des inneren Knöchels die Haut durchbohren.

Der letzte Experimentator, Hönigschmied, den wir bereits erwähnten, fand bei gewaltsamer »Fibularflexion« Zerreissung der inneren Seitenbänder oder Bruch des inneren Knöchels; dazu kam zuweilen Bruch der Fibula. Gewaltsame »Tibialflexion« bewirkte Abreissen der äusseren Seitenbänder oder Rissbruch des Malleol. externus. Forcirte »Adduction«, d. h. Innenrotation des Fusses um eine verticale Axe, hatte Abreissen des Lig. talofibulare ant. und der Bänder im Talotarsalgelenke zur Folge, während »Abduction« am häufigsten den Bruch des Wadenbeines, seltener Diastase der Unterschenkelknochen erzeugte, oder aber das Ligam. deltoideum ausriss. Die Fibula bricht in Folge des directen Druckes, den der gabelförmig wirkende Talus ausübt, seltener durch Zug des Ligam. talofibulare post.

Als Resultat aller dieser Versuche ergibt sich Folgendes:

Der Bruch des Malleol. ext. beziehungsweise der Fibula kann zu Stande kommen

1) Durch gewaltsame Adduction (primär). Es kommt dann die äussere Kante des Sprungbeins gegen den Malleol. ext. zu liegen, zugleich werden die Ligam. talofibularia und das Lig. calcaneofibulare gezerrt; sie reissen entweder ab, oder brechen den Knöchel über dem Hypomochlion der Taluskante. Der Bruch ist ein Querbruch, die Dislocation meist gering. Fracture par arrachement (Dupuytren, Maisonneuve, Tillaux, Hönigschmied).
2) Durch forcirte Rotation des Fusses nach aussen um eine verticale Axe (primär). Der Fuss wirkt als Hebel. Fracture par divulsion (Maisonneuve, Hönigschmied).
3) Durch forcirte Abduction (secundär), nachdem entweder das Ligam deltoid. ausgerissen, oder der Malleol. int. abgerissen ist. Die Fractur verläuft meist schräg und liegt in der Regel 5—6 Ctm. oberhalb des Knöchelendes (Dupuytren, Tillaux, Hönigschmied).

Der Bruch des Malleolus int. wird erzeugt
1) Bei forcirter Adduction, durch directen Druck des schräg gestellten Talus (Tillaux).
2) Bei forcirter Abduction, durch Zerrung des Ligam. deltoideum (Dupuytren, Tillaux, Hönigschmied).

§. 193. Die Luxation des Fusses nach aussen sehen wir auf verschiedene Weise entstehen; am häufigsten primär durch gewaltsame Abduction mit Erhebung des äusseren Fussrandes (Pronation) bei den sog. falschen Tritten, dem Umknicken des Fusses nach aussen, oder wenn beim Fallen der Fuss auf seinen Innenrand auftrifft. Die reine Abduction wirkte in den seteneren Fällen, in welchen beim Ausgleiten der Fuss zwischen zwei Pflastersteinen, oder in einer Eisspalte stecken blieb und der Körper nach aussen umgeworfen wurde. Die Rotation nach aussen um eine verticale Axe,

Fig. 28 (nach Anger).

Luxation des Fusses nach aussen

wie sie Maisonneuve in seinen Versuchen benutzte, hatte in einem Falle von Huguier [1]) offenbar direct die Luxation erzeugt. Ein Mann wurde von einem schweren, rollenden Fass auf den Rücken geworfen. Das Fass rollte von innen her über den rechten Unterschenkel und legte den rechtwinklig stehenden Fuss direct nach aussen um.

Secundär kann die Luxation eintreten, wenn durch forcirte Adduction der Malleolus ext. abgerissen wurde und der Patient auf den Fuss auftritt. Die Schwerlinie, welche durch die Tibia geht, fällt nämlich auf den inneren Rand der Talusrolle: ist diese nach aussen nicht mehr unterstützt, so weicht sie dorthin aus, der Fuss luxirt nach aussen. Das Gleiche tritt ein, wenn der äussere Knöchel durch directe Gewalt gebrochen wurde und der Verletzte Gehversuche macht.

Der Fuss steht bei dieser Verrenkung in Abduction (Pronation). Der äussere Fussrand ist mehr oder weniger erhoben, der innere gesenkt, die Fussspitze nach aussen gedreht (Fig 28). Palpirt man die Knochencontouren am Fussgelenke, so erkennt man sofort, dass der innere Knöchel mehr als gewöhnlich hervortritt: zugleich ist

[1]) Huguier. Mem. sur les luxat. du pied. l'Union med. 1848. pag 120

der Abstand zwischen beiden Malleolen verbreitert und der äussere Knöchel mit dem Fusse nach aussen gewichen. Mit dem Schaft der Fibula bildet er einen nach aussen offenen, stumpfen Winkel[1]), welcher 5—6 Ctm. über der Malleolenspitze, seltener weiter unten liegt, — die Fracturstelle der Fibula. Druck auf diese Stelle verursacht einen sehr empfindlichen Schmerz, und nicht selten kann man eine federnde Bewegung des oberen Bruchendes und Crepitation constatiren.

Je nach der Schwere der Verletzung und ihrem Mechanismus finden sich nun ausser dem typischen Fibulabruche, oder statt seiner, zuweilen noch andere Fracturen und Zerreissungen von Haftbändern. So ist manchmal das Lig. deltoideum am inneren Knöchel abgerissen oder mit einem kleinen Knochenfragmente ausgerissen und die Spitze des Knöchels ist auffallend deutlich zu fühlen. In anderen Fällen hat das Band widerstanden und der Malleol. int. ist gebrochen. Als Bruch durch Diastase hat Maisonneuve bei seinen Experimenten einen weiter oben liegenden Bruch der Fibula beschrieben, der nach Zerreissung der die Tibia und Fibula verbindenden starken Bänder (Ligam. tibiofibularia) entstehen sollte. Er ist am Lebenden nicht mit Sicherheit nachgewiesen; indessen hat R. Volkmann[2]) in mehreren Fällen von Luxation nach aussen Rissbrüche der äusseren Fläche der Tibia gesehen, welche wohl durch den Zug der Ligamenta tibiofibularia entstanden sein können. In einem von Boyer erwähnten Falle ersetzte den Fibulabruch eine Luxation des Capitulum fibulae.

§. 194. Die Luxation des Fusses nach innen ist sehr viel seltener, als die nach aussen. Sie entsteht durch forcirte Adduction (Supination), sei es, dass Jemand bei einem Sturz aus der Höhe auf den äusseren Fussrand auffällt, sei es, dass der Körper nach der Medianebene zu umgeworfen wird, während der Fuss am Boden, oder zwischen den Sprossen einer Leiter, oder sonst wie festgehalten wurde. Seltener führt ein bloses „Vertreten", ein Umknicken des Fusses nach innen zur Verrenkung. Es kommt dann gewöhnlich nur zu einer Distorsion, oder einem typischen Bruche der Fibula, und die Gewalt ist erschöpft.

Die Symptome konnten nur an wenigen, nicht complicirten Fällen genau studirt werden. Hiernach war der Fuss in adducirter Stellung, seine Spitze etwas nach unten geneigt und zugleich nach innen gedreht; an der äusseren Seite sprang der Malleol. ext. scharf hervor. Die begleitenden Fracturen sind sehr mannigfaltig. Unter 22 von Malgaigne gesammelten Fällen waren 6 mit Bruch der Fibula und Tibia, 4 mit Bruch der Fibula allein, 2 mit Bruch der Tibia, je 1 mit Fractur des Astragalus, und mit Fractur der Tibia, des Sprung- und Fersenbeins complicirt. In 8 Fällen fehlte jegliche Fractur; gleichwohl war in einem derselben, den Keisser[3]) beobachtete, der Fuss so nach innen gedreht, dass er mit dem Unterschenkel in einem rechten Winkel stand; die ganz nach aussen gewandte, obere Talusfläche

[1]) Dieser Winkel hatte für Dupuytren eine gewisse Aehnlichkeit mit dem durch einen Axthieb erzeugten Einknicken des Unterschenkels. Daher „Coup de hache", eine werthlose Bezeichnung.

[2]) R. Volkmann. Beiträge zur Chirurgie. 1875. pag. 107.

[3]) Keisser. Mem. de la soc. méd. etc. de Lyon. Tome I. pag. 252.

bildete unter dem äusseren Knöchel einen starken Vorsprung und drängte die Haut nach aussen. Busch[1]) berichtet über eine ähnliche, durch das Umfallen eines Postwagens verursachte Luxation ohne Knochenbruch, bei welcher übrigens die Unterschenkelknochen vorn die Haut durchbohrt hatten. Der Talus stand ganz auf der inneren Seite des Malleol. intern.; der Fuss war nicht um seine Längsaxe, aber so sehr nach einwärts gedreht, dass er rechtwinkelig zum Unterschenkel stand. Busch meint, es habe sich in diesem Falle zuerst um eine Luxation nach hinten gehandelt, aus ihr sei dann die nach innen entstanden und ist geneigt, auch die 8 Fälle Malgaigne's auf diese Weise zu deuten.

Fig. 29 (nach Anger).

Luxation des Fusses nach aussen mit Durchstossen der Tibia.

§. 195. Beide seitlichen Luxationen sind sehr häufig von Zerreissungen der Weichtheile begleitet, insbesondere die nach innen: Malgaigne zählte unter 22 Verrenkungen nach innen 19 complicirte. In der Regel sind es die Knochen des Unterschenkels, die Tibia bei der äusseren (Fig. 29), die Fibula bei der inneren Luxation, welche die Haut durchbohren. Dies geschieht um so leichter, wenn durch Rissbrüche die Knochenenden zugeschärft wurden. In anderen Fällen entwickelt sich Gangrän der über die Knöchel gespannten Haut.

§. 196. Die Diagnose wird in der Regel ohne Schwierigkeit zu stellen sein. Nur eine, übrigens auch leicht zu vermeidende Verwechslung wäre möglich, die mit Fractur über den Malleolen, bei welcher allerdings der Fuss bald nach aussen, bald nach innen gedreht sein kann. Hier entscheidet die Lage des Knochenvorsprungs an der convexen Seite; bei der supramalleolären Fractur muss dieser oberhalb, bei der Luxation unterhalb der Gelenklinie stehen.

Die specielle Untersuchung, welcher Knochen bei der einen oder andern Luxation gebrochen, welches Band abgerissen ist, lässt sich unmittelbar nach der Verletzung oft schwer vornehmen, da die rasch eintretende Schwellung die Contouren verwischt. Indessen darf man bei der Luxation nach aussen wohl immer eine Fractur des Malleol. ext. oder der Fibula im unteren Drittel annehmen, während die Verrenkung nach innen selten ohne Bruch des Malleol. int. oder des unteren Abschnittes der Tibia zu Stande kommt. Luxationen nach innen, ohne jegliche Fractur der Knöchel, müssen immer zur

[1]) Busch, W. Lehrbuch der Chirurgie. II. 3. pag. 327

Untersuchung des ganzen Wadenbeinschaftes auffordern, da hier leicht eine hochliegende Fractur übersehen werden kann.

§. 197. Die Prognose der seitlichen Luxationen hängt von der Art des begleitenden Knochenbruches und von der Weichtheilverletzung ab. Die Luxationen mit typischem Bänderriss, mit Fractur des Wadenbeins, sowie des einen oder beider Knöchel, erlauben eine günstige Prognose. Die Einrichtung gelingt leicht, und in einem zweckentsprechenden Verbande heilen die Fracturen ohne Störung. Immerhin bleibt lange Zeit eine Schwäche des Fussgelenkes zurück. Fehlerhaft geheilte Knöchel und Fibulabrüche geben zur Entwickelung eines Pes valgus (Abductionsstellung) oder varus (Adductionsstellung) Veranlassung. Das Gleiche geschieht, wenn die Verletzten nach der Heilung zu früh auftreten und der weiche Callus sich dehnt.

Ungünstiger verlaufen von vorn herein die Fälle, in welchen mit den Malleolen zugleich das untere Ende der Tibia abgesplittert war. Die abgerissenen Splitter werden nicht selten nekrotisch, regen eine in das Gelenk dringende Eiterung an, und eine mehr oder weniger bedeutende Ankylose ist noch das beste Resultat derartiger Verletzungen. Die Verrenkungen mit Hautverletzung theilen alle Gefahren offener Gelenkwunden.

§. 198. Die Reposition des luxirten Fusses wird ausserordentlich erleichtert, wenn man, wie Pott bereits empfohlen hat, das Knie beugt und hierdurch die Wadenmuskeln erschlafft. Es genügt dann ein Zug am Fusse und die Adduction bei Luxation nach aussen, die Abduction bei Luxation nach innen, um den Talus wieder in die richtige Stellung zu bringen. Ist die Anschwellung des Fussgelenkes und seiner Umgebung nicht sehr beträchtlich, so legt man nun einen Gyps- oder Wasserglasverband an, und zwar in übercorrigirter Stellung, also bei der Luxation nach aussen in adducirter, bei der nach innen in abducirter. Es wird auf diese Weise der wiederkehrenden Dislocation wirksam vorgebeugt und eine möglichst straffe Verheilung der Knochen und Bänder erzielt. Nach 14 Tagen bis 3 Wochen nimmt man den ersten, inzwischen locker gewordenen Verband ab und ersetzt ihn durch einen anderen, der nunmehr den Fuss in gerader Linie, senkrecht zum Unterschenkel fixirt. Die starke Schwellung der Weichtheile, oder auch ihre ausgedehnte Verletzung, verbieten es nicht selten, sofort Contentivverbände zu verwenden. Hier leisten Hohlrinnen aus Draht oder Blech mit Fussstück, besonders auch die Volkmann'sche stellbare Unterschenkelschiene gute Dienste. Auch kann man, wie dies Malgaigne empfahl, den Unterschenkel und Fuss zwischen zwei gepolsterten Schienen fixiren, deren Polsterkissen ungleich lang sind, so zwar, dass beispielsweise bei der Luxation nach aussen das innere Kissen den Knöchel nicht überragt, das aussere dagegen über die Fusssohle hinabreicht. Es ist dies eine Modification des alten Dupuytren'schen Verbandes (Fig. 30 a u. b) für Luxation nach aussen, der in Fällen hartnäckiger Dislocation immer noch Ausgezeichnetes leistet. Eine starke Holzschiene wird über einem dicken Kissen an der Innenseite des Unterschenkels befestigt, so dass ihr unteres Ende 6—8 Ctm vom inneren Fussrande absteht. Gegen dieses freie

Ende wird der Fuss mittelst einer Achtertour angezogen und dauernd in adducirter Stellung gehalten. Der Verband kann in umgekehrter Weise auch bei der Luxation nach innen Anwendung finden. Im späteren Stadium der Heilung, nach 14 Tagen bis 3 Wochen, wird man auch hier zu dem für den Patienten bequemeren Gyps- oder Wasserglasverbande greifen. 4—6 Wochen nach der Verletzung beginnen passive Bewegungen, unterstützt von warmen Bädern und hydropathischen Einwickelungen.

Das Durchtreten des Tibia- oder Fibula-Fragmentes durch die Haut macht zuweilen die Resection des vorstehenden Knochenstückes

Fig. 30 a. Fig. 30 b.

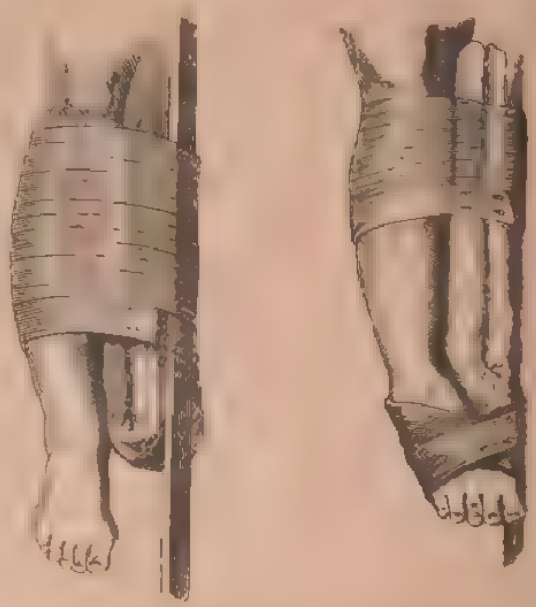

Dupuytren's Verband für den Wadenbeinbruch.

nothwendig. Es ist das der Uebergang zu eingreifenderen Operationen, der Resection des Gelenkes und der Amputation des Unterschenkels über den Malleolen, welche manchmal durch Gelenkvereiterung oder ausgedehnte Zerstörung der Weichtheile, sei es in directer Folge der Verletzung, sei es durch Gangrän, nothwendig werden.

2. Luxationen im Talotarsalgelenke.

§. 199. Bei der Darstellung des Bewegungsmechanismus in den Fussgelenken wurde erwähnt, dass die Hemmung im Talotarsalgelenke — bestehend aus den Gelenken zwischen Talus und Os naviculare, Talus und Calcaneus, Calcaneus und Os cuboides — durch die Berührung von Knochenpunkten im Sprungtarsenbeingelenke gegeben ist. Bei der Adduction stösst nämlich die hintere-innere Ecke des Sprungbeins gegen das Sustentaculum tali an, bei der Abduction die vordere

äussere an die Dorsalfläche des Processus anterior calcanei (Henke). Hier also findet die luxirende Gewalt den ersten Widerstand: sie wird demnach zuerst die Verbindung zwischen Talus und Calcaneus zu losen suchen. Zuweilen hebt sich aber auch der Kopf des Talus aus dem Os naviculare, welches direct und durch das Os cuboides mit straffen Bändern gegen den Calcaneus geheftet ist, und so sehen wir im Momente der Luxation den ganzen übrigen Fuss von den Gelenkflächen des Talus herunter gleiten. Von diesem Gesichtspunkte aus nannte Broca[1]) in seiner classischen Arbeit die Verletzung „Luxation sousastragalienne", Luxatio sub talo, und hat damit in ein wahres Chaos von Begriffen Klarheit gebracht. Hat der Talus ausser der Gelenkverbindung mit dem Tarsus auch die mit dem Unterschenkel verlassen, so nennen wir diese Verrenkung „Luxation des Talus" (Broca).

§. 200. 1) Luxatio sub talo; Luxation des Fussgelenks (Henke). Die Verrenkung ist selten. Sie findet übrigens hauptsächlich in 4 Richtungen statt: nach innen, nach aussen, nach hinten, nach vorn[2]). Die beiden seitlichen, der physiologischen Bewegung um die schräge Axe entsprechenden Luxationen sind die häufigeren. Ueber den Mechanismus haben uns Broca und später Henke durch Leichenexperimente Aufschlüsse gegeben.

Fig. 31 (nach Anger).

Luxatio sub talo nach innen

§. 201. a. Die Luxation nach innen entsteht durch forcirte Adduction des Fusses. Hypomochlion der luxirenden Gewalt ist die hintere Ecke des Sustentaculum tali; die Gelenkspalten zwischen Talus und Calcaneus kommen nach aussen zum Klaffen, der Kopf des Talus tritt aus der Pfanne des Os naviculare, das Ligament. interosseum im Sinus tarsi zerreisst und der Talus wird von dem vorwärtsstossenden Unterschenkel über das Fersenbein hinweg geschoben. Er kann sich nun gegen den Processus ant. calcanei anstemmen, oder ihn nach vorn überragen, oder aber ganz über die obere Gelenkfacette hinweg nach aussen gleiten (Henke).

Am Lebenden wird diese Verrenkung durch einen Fall auf den äusseren Fussrand, also den in Adduction stehenden Fuss hervorgebracht.

---

[1]) Broca Mémoire sur les luxations sousastragaliennes. Mem. de la société de chirurgie. Tome III. pag. 566. 1852.

[2]) Der Fuss ist als der luxirte Theil betrachtet, während Malgaigne u. A. den Talus als diesen annehmen.

Was die Symptome betrifft, so ist der Fuss ganz nach innen gedreht, der innere Rand ist erhoben, erscheint concaver, die Sohle sieht direct nach innen. Nach oben und aussen von dem Würfelbeine bildet der Kopf des Talus einen deutlichen Vorsprung. Mit dem Malleol. ext. ist aber auch der Körper des Sprungbeins mehr nach aussen getreten, und unter ihm fehlt die Resistenz des Fersenbeins, welches eben nach innen gewichen ist. Den Malleol. int. vermag man kaum herauszufinden; dagegen stösst man unter ihm auf einen länglichen Vorsprung, den Innenrand des Fersenbeins, dessen Sustentaculum tali man besonders deutlich fühlt (Fig. 31). Nach vorn gehend erkennt man den Fortsatz des Os naviculare, welches sammt dem übrigen Fusse stark nach innen gedreht ist. Die activen Bewegungen sind aufgehoben; passiv kann man den Fuss beugen, strecken, adduciren, aber nicht abduciren.

§. 202. b. Die Luxation nach aussen kommt durch übermässige Abduction zu Stande. Stützpunkt der treibenden Gewalt wird die Dorsalfläche des Processus ant. calcanei: das Gelenk zwischen Sprung- und Fersenbein klafft an der Innenseite, und nach Zerreissen des Lig. inteross. gleitet der Talus auf den Gelenkflächen des Calcaneus und an dem Os naviculare vorbei nach innen, der übrige Fuss nach aussen. Die grosse Gelenkfacette des Taluskörpers kommt nunmehr auf das Sustentaculum zu liegen, während der Kopf nach innen von dem Os naviculare steht. Verlassen sich Talus und Calcaneus vollständig, so liegt der Fuss ganz auf der äusseren Seite des Malleol. ext. (Henke).

Fig. 32 (nach Anger).

Luxatio sub talo nach aussen.

Uebereinstimmend mit dem Experimente entstand diese Luxationsform durch ein heftiges Auffallen auf die Ferse bei abducirtem Fusse, oder durch einen Stoss gegen die äussere Seite des Unterschenkels, während der Fuss fixirt war.

In den gut beobachteten Fällen stand der Fuss in Plattfussstellung und nach aussen gedreht. Am äusseren Fussrande, der kaum erhoben war, erkannte man die Vorsprünge des Calcaneus und des Os cuboides; über ihnen fand man eine Vertiefung, anstatt der normalen Prominenz des Malleol. ext. und des Caput tali. An der inneren Seite ragte der innere, nach der Sohle herabgesunkene Knöchel dicht unter der Haut hervor, und vor ihm bildete das Caput tali einen Vorsprung. Auf dem Fussrücken war das Os naviculare zu fühlen. (Fig. 32.)

Die Beuge- und Streckbewegungen waren erhalten, Abduction und besonders Adduction waren behindert; dagegen schien die Beweglichkeit im Calcaneocuboidalgelenke freier als sonst.

§. 203. c. Die sehr seltenen Luxationen des Fusses im Talotarsalgelenke nach hinten und nach vorn entstehen durch

nahezu die gleichen forcirten Bewegungen, welche den Fuss im Talocruralgelenke nach hinten und vorn ausweichen lassen; also gewaltsame Plantarflexion bei der ersten, Dorsalflexion bei der zweiten Luxationsform. Beide Bewegungen müssen in der gleichen Ebene mit der Axe des Talotarsalgelenkes wirken, so dass weder Adduction noch Abduction die Wirkung beeinflussen können. Der Talus findet im ersten Falle am hinteren, im zweiten am vorderen Rande der Fersenbeinfacette ein Hypomochlion und tritt, von der Tibia gestossen, über das Kahnbein hinweg nach vorn auf den Fussrücken, oder nach hinten auf den hinteren Abschnitt des Fersenbeins (Henke).

Für die Luxation nach hinten besitzen wir in der Verletzung des Professors der Medicin Carmichael[1]) ein sehr gut studirtes Beispiel. Carmichael ritt in starkem Trabe, als sein Pferd stürzte. Um nicht vornüber geworfen zu werden, bog er sich auf dem Sattel nach hinten und stiess mit ausgestrecktem Unterschenkel und Fuss auf den Boden auf. Die Zeichen der Verrenkung traten sehr deutlich hervor. Der Kopf des Talus lag auf der oberen Seite des Os naviculare und der Keilbeine; hier hob er die Haut bis zum Bersten empor. Seinen Hals fühlte man dicht vor der Tibia, die sammt der Fibula mit dem Talus in Verbindung geblieben und nach vorn gerückt war. Die Ferse war in Folge dessen verlängert, die Achillessehne stärker als sonst vorspringend Der Fuss konnte, allerdings unter Schmerz, gestreckt und gebeugt werden.

Von der Luxation nach vorn berichtet Malgaigne[2]) einen von Parise beobachteten Fall. Er kam durch forcirte Dorsalflexion zu Stande. Ein Arbeiter wurde, während er den linken Fuss flach auf einen Steinblock aufgesetzt hatte, verschüttet. Die einstürzenden Massen warfen den Mann vornüber, beugten den Oberschenkel gewaltsam auf den Unterschenkel und diesen auf den vorn erhöht gestellten Fuss. Die Symptome waren folgende: der Fersenvorsprung war verschwunden, der vordere Abschnitt des Fusses verlängert; die Axe der Unterschenkelknochen fiel auf den hinteren Theil des Fersenbeins; Beugung und Streckung waren durchaus möglich.

Anderer Art war der Mechanismus in dem folgenden von L. Petit[3]) erzählten Falle. Einem Manne rutschte die Leiter aus, auf der er stand und, um nicht zu fallen, sprang er nach hinten. Er traf mit der Ferse auf den Boden und fiel rückwärts. Der Talus hatte gegenüber den Malleolen seine normale Stellung behalten, und bewegte sich zwischen ihnen wie gewöhnlich; aber der Fuss war vorn erheblich verlängert, die Ferse dagegen verkürzt.

Sämmtliche Luxationen im Talotarsalgelenke sind nicht selten von Hautverletzungen begleitet. Der Kopf des Talus durchbohrt entweder die Weichtheile und erscheint wie von einem Knopfloche umfasst, oder er hebt die Haut in solcher Weise empor, dass Gangrän erfolgt. In anderen Fällen handelt es sich um ausgedehntere Zer-

---

[1]) Macdonnel. Dublin quarterly Journ. of med. Sciences. Vol. XIV. pag. 235. 1838.

[2]) Malgaigne l. c. II. pag. 973. Parise Annales de chirurgie. 1845. pag. 467.

[3]) L. Petit. Gaz. hebdom. de méd. et de chir 1874. Nr. 20.

reissungen und complicirende Fracturen der Fibula, der Malleolen oder des Collum tali.

§. 204. Die Diagnose dieser Verletzungen, welche betreff ihrer Gefährlichkeit auf gleicher Stufe mit den Luxationen im Talocruralgelenke stehen, ist nicht immer leicht zu stellen. Die anfängliche Schwellung verdeckt sehr häufig das charakteristische Bild, welches zudem bei der Seltenheit derartiger Verletzungen nicht Jedem geläufig ist. Vor Allem ist festzuhalten, dass bei sämmtlichen 4 Formen der Talus seine Beziehungen zu den Malleolen durchaus erhalten hat, dass also Beugung und Streckung im Talocruralgelenke vollkommen frei, wenn auch schmerzhaft sind. Abduction und Adduction sind in diesem Gelenke unmöglich: steht nun dennoch der Fuss in abducirter oder adducirter Stellung fixirt, so kann nur eine seitliche Luxatio sub talo vorliegen. Die Verrenkungen nach hinten und nach vorn unterscheiden sich von den gleichnamigen im Talocruralgelenke ebenfalls durch die freie Beugung und Streckung. Hierzu kommen dann noch die charakteristischen Knochenvorsprünge und Vertiefungen an abnormer Stelle, die Verkürzung und Verlängerung des Fussrückens, Symptome, welche die einzelnen Formen unschwer von einander unterscheiden lassen.

§. 205. Die Reposition gelingt bei den seitlichen Luxationen am ehesten, wenn man, während der gebeugte Unterschenkel fixirt wird, die Stellung, in welcher der Fuss steht, noch etwas forcirt, dann extendirt und nun in die entgegengesetzte Stellung übergeht. Bei den Verrenkungen nach hinten und vorn hat man bei gebeugtem Unterschenkel den Fuss nach abwärts zu ziehen oder zu drängen gesucht und dann nach vorn oder hinten geschoben. Petit[1]) hat auf diese Weise die Einrichtung in Narkose ohne Schwierigkeit zu Stande gebracht. Alle diese Manöver werden durch den directen Druck auf den Talus wesentlich unterstützt.

Misslingt die Reposition, so kann man unter antiseptischen Cautelen den Kapselschlitz erweitern, hemmende Bänder einschneiden, oder die Exstirpation des Talus vornehmen, wie dies schon Broca vorgeschlagen hat.

§. 206. 2) Luxation des Talus. Die Luxation des Talus[2]) (Broca) ist die Combination der Verrenkungen im Talocrural- und Talotarsalgelenke; der Talus ist aus allen Verbindungen mit den anliegenden Knochen herausgetreten.

Die Verrenkung ist häufiger als die vorhergehende Luxatio sub talo, und bietet eine Menge Varietäten. Wir unterscheiden hauptsächlich 4 Formen: die nach vorn, nach innen, nach aussen und nach hinten. Die sagittalen Luxationen sind nicht selten mit der einen oder anderen seitlichen combinirt, so dass der Talus schräg

[1]) L. Petit l. c.

[2]) Synonyma sind: Doppelluxation des Talus (Boyer, Malgaigne); complete Luxation; Luxation beider Gelenke des Talus (Henke).

gegen die Axe des Fusses gerichtet ist. Dabei hat er häufig eine Drehung erlitten.

Eine sehr seltene, nur durch wenige Beobachtungen festgestellte Luxationsform ist endlich die Umdrehung des Talus in seiner Pfanne zwischen den Malleolen, und zwar um die verticale wie um die sagittale Axe.

Der Mechanismus aller dieser Verrenkungen ist ein sehr complicirter und hat zu verschiedenen Erklärungsversuchen Veranlassung gegeben. So leitete Rognetta[1]) nach seinen Leichenexperimenten die Luxation aus der forcirten Plantarflexion her, die allerdings, wie wir vorhin sahen, den Fuss im Talotarsalgelenke nach hinten zu luxiren im Stande ist. Indessen ist nicht einzusehen, wie durch dieselbe Bewegung der Talus nach vorn aus der Gabel des Unterschenkels treten soll; denn bekanntlich rückt durch Plantarflexion der Fuss sammt dem Talus nach hinten. Phillips[2]) hat, gestützt auf zwei Beobachtungen, die Dorsalflexion als Ursache angegeben. Es handelte sich beide Male um die seltene Luxation des Talus nach hinten. Auch hier wird sich die Verrenkung des Fusses am Talus nach vorn gut erklären lassen, die gleichzeitige Luxation im Talocruralgelenke nach hinten aber setzt eine übermässige Plantarflexion voraus. Henke[3]) löste diese Widersprüche, indem er annimmt, dass zunächst durch eine forcirte Dorsal- oder Plantarflexion der Talus aus seiner Verbindung mit Tibia und Fibula gelöst wird und unmittelbar darauf durch die gewaltsame Abduction oder Adduction aus dem Talotarsalgelenke tritt. An der Leiche lassen sich die verschiedenen Luxationsformen hervorrufen, wenn man zuerst den Talus in dem einen, dann in dem anderen Gelenke luxirt oder durch Bänderzerschneidung die Verrenkung vorbereitet, dann Alles wieder in die richtige Lage bringt und nun den abducirten oder adducirten Fuss durch einen Ruck an der Tibia einmal in Dorsal-, das andere Mal in Plantarflexion führt.

Es entstehen demnach durch übermässige Dorsalflexion in Verbindung mit einer heftigen Abduction oder Adduction die Luxationen des Talus nach vorn und innen und nach vorn und aussen, aus welchen durch secundäre Verschiebung diejenigen direct nach innen, nach aussen und nach vorn hervorgehen können. Seltener bewirkt das Zusammentreffen einer forcirten Plantarflexion mit Adduction oder Abduction die Verrenkung des Sprungbeins nach hinten und aussen oder nach hinten und innen.

P. Dauvé[4]) hat abweichend von Henke durch Plantarflexion den Talus nach vorn getrieben und ihn dann mehr nach aussen oder mehr nach innen treten sehen, je nachdem er den Fuss adducirte oder abducirte. Da Dauvé bei seinen Experimenten alle Bandverbindungen vorher subcutan durchschnitt und dann mit dem Hammer oben auf den Kopf der Tibia schlug, so hat wohl hier keine Abhebelung der Tibia, sondern ein directer Anstoss gegen den Talus stattgefunden. Dies er-

---

[1]) Rognetta, Archives général. de méd. Ser. II. T. III. 1833. pag. 498 ff.
[2]) Phillips, B. London. med. Gazette. 1834. Vol. XIV. pag. 596.
[3]) Henke, W. Zeitschr. f. rat. Medicin. III. Reihe. II. Bd. 1858. pag. 192.
[4]) Dauvé, P. Rec. de mém. de méd. etc. milit. Sér. III. XIX. pag. 138. 1867. Août.

klärt den Widerspruch mit dem Resultate Henke's, erregt übrigens auch Zweifel an dem Werthe des Experimentes.

Mit den angeführten Versuchsresultaten stimmen die Beobachtungen am Lebenden zum Theil überein. Insbesondere wird bei den Luxationen nach aussen oder innen und ihren Combinationen mit der nach vorn, von den meisten Autoren ein Auffallen auf den adducirten oder abducirten Fuss beschrieben. Auch Dauvé[1]) führt dies Moment in zwei sehr genau beobachteten Fällen an. Dagegen herrschen bei den Luxationen direct nach vorn und nach hinten Widersprüche. Die Verrenkungen nach vorn sollen sehr häufig durch Sturz auf den plantarflectirten Fuss entstehen (Malgaigne, Dauvé), und Phillips beschuldigt in seinen beiden Beobachtungen von Luxation nach hinten die Dorsalflexion. Hier liegen offenbar zum Theil ungenaue, oder durch vorgefasste Meinung gedeutete Beobachtungen vor. Wie ist es auch möglich, bei einem Fall aus der Höhe, einem Sturz vom Pferde, das seinen Reiter im Steigbügel schleift, bei dem Treten zwischen die Speichen eines Rades und dergl., genau zu bestimmen, welche Stellung der Fuss im Momente der Verletzung hatte?

In trefflichem Einklange mit der Henke'schen Auffassung stehen zwei von ihm selbst bereits herangezogene Fälle[2]), einer von Desault, in welchem ein Mann von einem Baume herab vornüber gefallen war und sich eine Luxation des Talus nach „vorn und oben" zugezogen hatte und einer von Liston, einen Betrunkenen betreffend, der, während der Fuss fixirt war, nach hinten fiel und den Talus nach hinten verrenkte. Von der vorderen Luxation berichtet Madelung[3]) noch ein gutes Beispiel. Der 21jähr. Kranke war 7 Meter hoch auf die Füsse gefallen und mit dem linken auf einen Stein aufgestossen. Der Fuss glitt von demselben nach innen ab und zugleich fiel der Körper auf die linke Seite; also Dorsalflexion und forcirte Abduction. Ausser durch Abhebelung scheint der Talus auch durch Zug am Fusse nach vorn verrenkt werden zu können. So ist wohl ein Fall zu erklären, den Malgaigne dem Berichte von Chaussier[4]) entnimmt. Der Verletzte war, als er die Treppe hinabstieg, mit der Fussspitze in einem Loche hängen geblieben und stürzte vornüber. Hier riss der fallende Körper den Unterschenkel aus dem Talocruralgelenke heraus, während der Fuss in Plantarflexion stand.

§. 207. Die Symptome der Talusluxationen gleichen in Vielem den entsprechenden sub talo. So ist bei der Luxation nach innen der Fuss nach aussen gedreht (Valgusstellung), während er bei der nach aussen in Adduction (Varusstellung) fixirt erscheint. Ebenso verhält es sich mit der Verlängerung und Verkürzung des Fussrückens bei Luxation nach vorn, beziehungsweise nach hinten. Dagegen ruht die Tibia nicht mehr auf der dislocirten Talusrolle auf, sondern ist mehr oder weniger auf das Fersenbein geglitten. Der Talus aber bildet dicht unter der Haut einen deutlichen Vorsprung, der sich vorn, innen

[1]) l. c.
[2]) l. c.
[3]) Madelung. Berl. klin. Wochenschrift 1873. Nr. 7 u. 8.
[4]) Chaussier. Bullet. de Faculté 1812. pag. 245, b. Malgaigne l. c. II. pag. 974.

oder aussen auf dem Fussrücken markirt, oder bei der seltenen Luxation nach hinten zwischen Tibia und Achillessehne zu finden ist. In vielen Fällen hat er sich um seine verticale, seine Längs- oder Queraxe gedreht; der Kopf, seltener die Rolle, ragt zuweilen durch die zerrissenen Weichtheile hindurch. (Fig. 33 u. 34.)

§. 208. Bei der Diagnose hat man sich sowohl vor der Verwechselung mit der Luxation im Talocruralgelenke, als mit der sub talo zu hüten. Ausschlaggebend für die fragliche Verletzung ist der Nachweis des vollkommen aus seinen Gelenkverbindungen gelösten Sprungbeins.

Fig. 33 (nach Anger).

Luxation des Talus nach aussen und vorn.

Fig. 34 (nach Anger).

Luxation des Talus nach innen

§. 209. Die Luxation des Talus ist immer eine schwere Verletzung. Die gleichzeitige Zerstörung mehrerer Gelenkverbindungen wird selbst ohne Vereiterung eine partielle Ankylose zurücklassen müssen. Zudem ist es nicht selten ausserordentlich schwierig, den luxirten Talus zu reponiren, der in seiner verdrehten Stellung bald durch gespannte Bänder, bald durch Sehnen, bald durch Knochenvorsprünge festgehalten wird. Der nicht reponirte, jeder Ernährungszufuhr entrückte Knochen aber ist der Nekrose anheimgegeben. Die begleitende Weichtheilwunde, die Gangrän der gespannten Haut erhöhen die Gefahr der Gelenkvereiterung.

§. 210. Die Reposition, welche möglichst früh ausgeführt werden muss, erfordert auch hier die Beugung des Unterschenkels im

Knie. Ein Gehülfe fixirt denselben mit den Händen oder einer Tuchschlinge dicht über den Malleolen; dann fasst man mit der linken Hand die Ferse, mit der rechten den vorderen Theil des Fusses, und während nun ein kräftiger Zug nach abwärts wirkt, drückt der Daumen der rechten Hand auf den dislocirten Talus. Der Zug am Fusse kann auch mittelst zweier Schlingen geschehen, deren eine die Ferse, die andere den Vorderfuss umfasst, welche dann in der Sohle vereinigt werden. Adducirende und abducirende Bewegungen am Fusse unterstützen je nach der Form der Luxation die Einrichtung. Rückt der Talus nicht von der Stelle, so hat man die bestehende Wunde erweitert, oder eine neue angelegt und die hemmenden Bänder und Sehnen durchschnitten. In hartnäckigen Fällen ist man zur primären oder secundären Extraction des Talus geschritten. Die primäre Extraction ist besonders von Nélaton empfohlen und bei der Mehrzahl der Fälle als das einzige Verfahren hingestellt worden. Man hat sie in 57, mit Hautverletzung complicirten, Fällen ausgeführt und 41 Heilungen erzielt (Dauvé). Unter antiseptischen Cautelen wird die Operation sicher noch günstigere Resultate ergeben. Auf der anderen Seite darf nicht verschwiegen werden, dass nach Dauvé bei dem vierten Theil der gesammelten Fälle die Reposition gelang und die secundäre Extraction des Talus unter 25 Fällen nur 1 Mal zum Tode führte. Die Amputation des Fusses bleibt für hoffnungslose Fälle das letzte Mittel.

Cap. XXXV.

Distorsion der Fussgelenke.

§. 211. Die Distorsion der Fussgelenke ist der Effect geringsten Grades der Gewalteinwirkungen, welche wir die Luxationen und die Knöchelfracturen erzeugen sahen. Sie ist eine recht häufige Verletzung, da die straffen Bandverbindungen bei dem Vertreten und Umkippen des Fusses in der Regel Widerstand leisten und ein Auseinanderweichen der Knochen nicht gestatten. Doch kommt es dabei immer zu kleinen Einrissen der Bandinsertionen, weniger oft zum Abriss eines oder des anderen Ligamentes. Am häufigsten muss ein Umknicken des Fusses nach innen, also die forcirte Adduction beschuldigt werden, seltener die Abduction.

Ein intensiver Schmerz, der zuweilen bis zur Ohnmacht führt, begleitet die Verletzung. Die Gelenkgegend schwillt rasch an, und der Verletzte ist unfähig, auf den Fuss zu treten.

Die Diagnose einer Distorsion stützt sich vorwiegend auf den negativen Befund. Hat man bei genauer und sorgfältiger Untersuchung eine Dislocation im Talocrural- und Talotarsalgelenke ausschliessen können, und ergibt das Betasten der Malleolen und des Schaftes der Fibula keine Fractur, so ist man berechtigt, eine Verstauchung anzunehmen. Je stärker die Schwellung um das Gelenk, je ausgedehnter das Blutextravasat, um so vorsichtiger muss die Diagnose

gestellt werden. Fracturen der Knöchel ohne Dislocation entgehen nur zu leicht dem Beobachter, und erst spät verräth dann die Neigung des Fusses nach aussen oder innen die schlecht geheilte Knöchelfractur.

Unter vorsichtiger Behandlung heilt die Distorsion, ohne Nachtheile für die Function des Fussgelenks zu hinterlassen. Vernachlässigte Verstauchungen führen dagegen sehr häufig zu einer Schlaffheit der Bänder, die Recidive veranlassen. Zuweilen schliesst sich, besonders bei älteren Individuen, die chronische fungöse Entzündung der Fussgelenke an eine Distorsion an. Es ist hier nicht immer eine nachlässige Behandlung zu beschuldigen, vielmehr liegt offenbar in vielen Fällen eine Contusion der Knochen dem Leiden zu Grunde. Noch jüngst sah ich bei einer Pirogoff'schen Amputation des Fusses, die wegen Caries tarsi nach Distorsion vorgenommen wurde, im Malleol. ext. einen bohnengrossen Sequester.

So rationell es wäre, unmittelbar nach der Verletzung einen festen Verband anzulegen, so gestattet dies doch selten die rasch wachsende Schwellung. Durch Einwickeln mit nassen Binden und durch Eisüberschläge wird man die periarticulare Blutung zunächst zu bekämpfen haben und zugleich schmerzstillend wirken. Auch die Massage findet hier eine zweckmässige Verwendung und kann durch allseitiges Vertheilen des ergossenen Blutes oft rasch den Schmerz lindern. Sobald das Gelenk abgeschwollen ist, lege man einen Gyps- oder Wasserglasverband an, der den Fuss in richtiger Stellung fixirt und ein straffes Verheilen der zerrissenen Bandfasern ermöglicht. Je nach der Schwere der Verletzung bleibt der Verband 2—4 Wochen liegen. Dann lässt man active und passive Bewegungen, verbunden mit Massage, machen und den Kranken noch eine Zeit lang einen Schnürstiefel tragen.

Cap. XXXVI.

Luxationen der Fusswurzelknochen.

§. 212. 1) Die Luxation des Fersenbeins in Verbindung mit der des Kahnbeins vom Talus haben wir oben als Luxatio sub talo kennen gelernt. Eine isolirte Luxation, d. h. die Trennung des Fersenbeins von dem Talus und dem Os cuboides scheint trotz der kritischen und gewiss für die Mehrzahl der Fälle berechtigten Bedenken Broca's[1]) einige Male beobachtet worden zu sein. So berichtet Dumas[2]) über zwei Beobachtungen von Luxation des Fersenbeins nach aussen. In beiden Fällen fühlte man unter dem tief in die Weichtheile versenkten Malleolus externus die äussere und obere Fläche des Calcaneus, dessen vorderer, mit dem Os cuboides articulirender

[1]) Broca. Mémoire sur les luxat. sous-astragaliennes. Mém. de la Soc. de Chir. T. III. pag. 566. 1852.
[2]) Dumas. Bulletin de Thérapeut. 1854. T. XLVI. pag. 550.

Fortsatz über diesem einen deutlichen Vorsprung bildete. Der Talus, in normaler Verbindung mit der Tibia, wie mit dem Os naviculare, sprang nach innen vor und unter ihm fehlte die Resistenz des Calcaneus. Im zweiten Falle war das Os cuboides noch für sich von den Metatarsalknochen nach aussen gewichen und der Vorsprung des Os metatarsi V war in den Weichtheilen verschwunden. Eine Verwechselung mit der Luxatio sub talo kann wohl hier nicht angenommen werden; der über das Würfelbein vorragende Knochen kann nicht der Kopf des Talus gewesen sein, da bei der Luxatio sub talo nach aussen das Caput tali am inneren Fussrande hervorspringt.

Der Mechanismus war in beiden Fällen nicht der gleiche. Im ersten fiel ein Balken auf die Innenseite des Fusses und des Unterschenkels, und es scheint, als hätte hierbei eine directe Verschiebung des Fersenbeins nach aussen Statt gefunden. Der andere Fall liegt klarer. Der rechte Fuss war mit der Ferse eingeklemmt und der Stamm wurde in diesem Momente gewaltsam nach links umgeworfen.

Die Einrichtung gelang beide Male durch Zug am Unterschenkel in der Richtung nach aussen und Druck gegen das Fersenbein nach innen.

§. 213. 2) Das Os naviculare bleibt bei der Luxatio sub talo zuweilen an dem Talus haften und tritt aus der Verbindung mit den 3 Keilbeinen heraus. Es ist dies die erste Form der Kahnbeinverrenkung nach Malgaigne [1]), von welcher er ein Burnett [2]) entlehntes Beispiel anführt.

Die eigentliche Luxation des Os naviculare, bei welcher seine Gelenkverbindungen mit dem Talus sowohl, als mit den Keilbeinen gelöst sind und der Knochen entweder am inneren Fussrande oder am Fussrücken hervortritt, ist sehr selten. Malgaigne erwähnt 3 Fälle von Piédagnet [3]), Walker [4]) und R. W. Smith [5]), aus der neueren Zeit ist je eine Beobachtung von Chassaignac [6]), Linhart [7]) und Dubrueil [8]) anzuführen.

Der Chassaignac'sche Fall ist von besonderem Interesse, da er frisch zur Section kam. Er betrifft einen Mann, der im Delirium sich 3 Messerstiche in die Brust versetzte und dann aus dem fünften Stockwerke auf die Strasse sprang. Er fiel direct auf die Füsse und erlitt am linken Fusse eine Luxation des Talus nach innen, am rechten eine Luxation des Kahnbeins. Der Fussrücken war hier deutlich verkürzt und zeigte 1 Ctm. unter der Tibia einen scharfen Vorsprung, der offenbar dem Os naviculare angehörte. Bei der Section zeigte sich denn auch das Kahnbein auf dem Halse des Talus liegend; die 3 Keilbeine und der I. und II. Metatarsalknochen waren mit ihm nach oben geschoben.

---

[1]) Malgaigne l. c. II. pag. 997.
[2]) Burnett. London. med. Gaz 1837. Vol. XIX. pag. 221.
[3]) Piédagnet. Journ. univers. et hebdomad. 1831. T. II. pag. 208
[4]) Walker. The med. Examiner. 1851. pag. 203
[5]) R. W. Smith. Dublin. Hosp. Gaz. 1855. Vol. II. pag. 76.
[6]) Von Dubrueil erwähnt.
[7]) Linhart, W. Wien. med Presse. 1868. Nr. 28 u. 29.
[8]) Dubrueil. Gazette des hôp. 1871. Nr. 63.

§. 214. 3) Von den Keilbeinen hat man das erste für sich und alle drei zusammen luxirt gefunden. Die Ursache war bald ein Fall auf die Fussspitze, bald der Druck eines Wagenrades.

Bei der Luxation des Os cuneiforme primum war entweder der Knochen aus allen Verbindungen gelöst und nach oben oder innen verschoben, oder hing noch mit seinem Metatarsalknochen zusammen. R. Smith[1]) hatte die Gelegenheit, zwei veraltete Fälle der letzteren Art zu zergliedern. Der vordere Abschnitt des Fusses war verkürzt, obwohl Talus und Unterschenkel in durchaus normalem Verhältnisse zu einander standen. Auf dem Fussrücken bildete das luxirte Keilbein einen Vorsprung. Die Planta pedis war nach einwärts gedreht und sowohl von vorn nach hinten, als von einer Seite zur anderen convex.

Die Luxation aller 3 Keilbeine auf das Os naviculare wurde von Monteggia[2]) nach Fall auf die Füsse beobachtet, ebenso von A. Key[3]) unter gleichzeitiger Hautquetschung nach Ueberfahren. Einen veralteten Fall berichtet Bertherand[4]). Der innere Fussrand war 15 Mm. verkürzt, die Wölbung des Fussrückens vergrössert. Auf ihm bildete der hintere Rand der Ossa cuneiformia einen queren Vorsprung, oberhalb welchem die Strecksehnen deutlich zu palpiren waren.

Die Einrichtung aller dieser Luxationen gelingt am Besten, wenn man die Fussspitze stark nach abwärts drängt und dann einen directen Druck auf die luxirten Keilbeine wirken lässt. Nélaton[5]) exstirpirte in einem Falle das I. Keilbein, welches sich quer über das II. gelagert hatte.

Cap. XXXVII.

Luxationen der Metatarsalknochen.

§. 215. Die Luxation der Metatarsalknochen erscheint als totale und als partielle. In der ersteren Form ist der ganze Metatarsus verrenkt, in der zweiten nur der eine oder andere Metatarsalknochen aus seiner Gelenkverbindung mit den Keilbeinen oder dem Würfelbeine gewichen.

Die Verletzung ist eine seltene. Malgaigne konnte 21 gut beobachtete Beispiele auffinden; Hitzig[6]) stellte 1865 29 Fälle zusammen; seitdem sind nur noch 5 oder 6 veröffentlicht worden.

§ 216. 1) Die totale Luxation des Metatarsus kann nach oben (dorsal), nach unten (plantar) nach aussen und nach innen Statt finden.

---

[1]) R. W. Smith. Treatise on Fractures etc. Dublin. 1854. pag. 224.
[2]) Monteggia b. Malgaigne l. c. II. pag. 1000.
[3]) A. Key. Guy's Hosp. Reports. 1836. Vol. I. pag. 244.
[4]) Bertherand, A. Gaz. méd. de l'Algérie. 1870 Nr. 3.
[5]) Nélaton b. Malgaigne l. c. II. pag. 1000
[6]) Hitzig, Ed. Berl. klin. Wochenschrift. 1865. pag. 393.

Am häufigsten ist die Verrenkung nach oben. Als Ursachen werden angeführt das Ueberfahren des Fusses, das Auffallen einer schweren Last, wodurch das Fussgewölbe von oben nach unten plattgedrückt wird. Gewöhnlich kommt es bei solchen Anlassen zur Fractur; trifft aber die Last gerade die Reihe der Keilbeine und das Würfelbein, so werden diese hinter den Metatarsalknochen nach abwärts gedrängt, die Köpfchen der Mittelfussknochen erscheinen auf dem Fussrücken. Auch durch Sturz aus der Höhe sind derartige Luxationen veranlasst worden, indessen liegen für den Mechanismus, der hierbei mitwirkte, keine Daten vor. Am ehesten sollte man ein Auffallen auf den plantarflectirten Metatarsus annehmen

Hat man Gelegenheit, unmittelbar nach der Verletzung zu untersuchen, so sind die Symptome sehr bezeichnend. Der Fussrücken ist gewölbter, die Fusssohle abgeplattet. Auf dem Dorsum sieht und fühlt man die Reihe der vorspringenden Köpfchen der Metatarsalknochen, über welche die Sehnen der Zehenstrecker verlaufen und durch ihre Spannung die Zehen in Dorsalflexion halten. Je nach dem unvollständigen oder vollständigen „Reiten" des Metatarsus auf den Keilbeinen und dem Os cuboideum ist der Fuss mehr oder weniger verkürzt. Seine Spitze war in einigen Fällen nach innen gewandt, und bei den Verletzten von Mazet[1]) und R. W. Smith[2]) betrat diese Drehung den ganzen vorderen Abschnitt des Fusses. Es ist dies nur durch die stärkere Verschiebung des Os metatarsi I zu erklären, welches zuweilen mit seinem Keilbeine nach oben und innen gedrängt wird. Trotz der bedeutenden Gewalt, durch welche die Verrenkung hervorgerufen wird, ist die Haut im Ganzen selten verletzt.

Einen genauen Einblick in die Verlagerung der Knochen boten 4 Sectionen, von welchen 2 am frischen Falle ausgeführt wurden. Das interessanteste Präparat ist das von Mazet, welches Malgaigne abbildet. Die 3 mittleren Metatarsalknochen sind mehrere Centimeter auf den Keilbeinen nach oben gerückt; der fünfte, der zugleich in seinem Phalangealgelenke luxirt ist, liegt, um seine Axe gedreht, nach aussen von dem Würfelbeine; der erste Metatarsalknochen steht nach innen von seinem Keilbeine.

Die sehr viel seltenere Luxation nach unten wird durch eine Beobachtung von Smyly[3]) vertreten. Einem jungen Manne, der mit dem Wagen in eine Grube gefallen war, wurde der Fersentheil des Fusses durch die Deichsel niedergedrückt, während die Zehen fest auflagen; also forcirte Dorsalflexion. Auf dem Fussrücken zeigte sich ein querer, von der Fusswurzel gebildeter Vorsprung; vor ihm eine tiefe Rinne; der ganze Metatarsus drängte sich in der Planta pedis vor; der Fuss war verkürzt.

Die Luxationen nach aussen und nach innen sind wegen der Einfalzung des Os metatarsi II zwischen das I. und III. Keilbein direct nicht möglich. Entweder bricht der Knochen (Laugier[4])

[1]) Mazet. Bullet. de la Soc. anatom. 1837 pag 229
[2]) R. W Smith. Treat. on Fract. etc. 1854. pag. 224.
[3]) Smyly. Dublin. quart. Journ. of med Sciences. 1854. May. pag 317.
[4]) Laugier. Archives général. de méd. 1852. XXVIII. pag. 28.

oder das Gewöhnliche, die Luxation entsteht secundär aus einer nach oben (Lacombe[1]), Schrauth[2]), Sandwith[3]).

Laugier's Verletzter, ein Greis von 61 Jahren, war mit dem äusseren Rand des nackten, einwärtsgedrehten Fusses aufgefallen. Das I. Keilbein sprang nach innen vor und liess durch die Bedeckungen seine Gelenkfläche durchfühlen. Der V. Mitteltussknochen lag nach aussen von dem Würfelbeine; auch die übrigen Metatarsalknochen waren nach aussen verschoben und an dem II. konnte man Crepitation fühlen. Um den Mechanismus dieser Luxation nach aussen in Einklang mit der Aussage des Kranken zu bringen, nimmt Laugier eine Drehbewegung des Mittelfusses an, während die Zehen durch das Auffallen nach innen gedrängt wurden. Ungezwungener liesse sich denken, dass eine Bodenunebenheit beim Auffallen die Fusswurzel nach innen geschoben hätte. Klar ist der Mechanismus in dem Falle von Lacombe, der den Berichterstatter selbst betraf. Lacombe war mit dem Pferde gestürzt und unter dasselbe zu liegen gekommen. Sein Fuss lag mit dem äusseren Rande auf, die Fussspitze aber frei über einer Bodenvertiefung, als das Pferd nochmals auf die Seite fiel und mit seiner Last den vorderen Abschnitt des Fusses der Art krümmte, dass er mit dem Os cuboides und dem Calcaneus einen stumpfen Winkel bildete. Der Metatarsus wich nach aussen und man konnte deutlich am äusseren Fussrande den Fortsatz des V. Metatarsalknochens, am inneren das I. Keilbein vorragen sehen. Die 4 letzten Mittelfussknochen waren etwas nach oben luxirt. Der Fuss war verkürzt, die Höhlung der Planta verschwunden. Eine gleiche, ebenfalls selbst erlebte Luxation beschreibt Sandwith.

Von der Verrenkung des Metatarsus nach innen kennen wir nur ein Beispiel von Kirk[4]). Der Metatarsus bildete an der inneren Seite einen Vorsprung von 1 Zoll, während am äusseren Fussrande eine entsprechende Vertiefung zu sehen war. Die Ursache der Verletzung ist nicht angegeben.

Fehlen schwere Complicationen, so ist die Prognose der Metatarsus-Luxation eine ganz günstige. Die Einrichtung gelang in allen frischen Fällen und auch die wenigen veralteten, an welchen die Repositionsversuche scheiterten, erlaubten dennoch ein leidliches Gehen.

Die Reposition wird in der Weise vorgenommen, dass man am Metatarsus kräftig zieht, während der Tarsus gut fixirt ist und dann mit beiden Daumen die vorspringenden Knochen zurückdrückt. Ein Contentivverband muss noch 8—14 Tage getragen werden. Bei veralteter Luxation wird das Gehen sehr erleichtert, wenn der Verletzte einen gut schliessenden Schnürstiefel trägt, dessen Sohle nach der veränderten Form der Planta gearbeitet ist.

§. 217. 2) Sehr viel seltener als die totale sind die partiellen Luxationen der Metatarsalknochen. Sie entstehen durch die

---

[1]) Lacombe. Revue medico-chir. T. V. 1849. pag. 245.
[2]) Schrauth. Deutsche Klinik. 1854. Nr. 50.
[3]) Sandwith. London. med. Gaz. Vol. I. cit. von Hamilton (ed. Rose) pag. 780.
[4]) Kirk. London. med. Gaz. 1844. Vol. XXXIV. pag. 440.

gleichen Anlässe; jedoch muss man annehmen, dass die Gewalt mit kleiner Basis den Fussrücken traf, oder ihn auf eine unebene, steinige Unterlage aufdrückte; nur so ist die isolirte Wirkung auf den einen oder anderen Metatarsalknochen denkbar.

Beschrieben sind isolirte Verrenkungen des Os metatarsi I aus seiner Verbindung mit dem I. Keilbeine, sowie aus seinen beiden Gelenken zugleich; ferner die Verrenkung des Os metatarsi V am Os cuboides; dann combinirte Luxationen der 2 letzten, der 3 ersten, des III. und IV., des II., III. und IV. und schliesslich der 4 ersten Metatarsalknochen. Die Verschiebung der mittleren Knochen findet nach oben und unten, die des I. und V. auch nach innen, beziehungsweise aussen Statt. Mit Rücksicht auf das über die totale Luxation Gesagte sind die Symptome leicht zu erkennen.

Die Reposition stiess zuweilen auf Schwierigkeiten, da der Zug am ganzen Metatarsus auf den einzelnen Knochen wenig Einfluss übte. Im Nothfalle wird man unter antiseptischen Cautelen die Gelenkspalte bloslegen und den Knochen hineinhebeln, eventuell ihn reseciren.

Cap. XXXVIII.

Luxationen der Zehen.

§. 218. Die Luxation der Zehen von den Mittelfussknochen ist fast ausschliesslich an der grossen Zehe beobachtet worden. Unter 22 von Malgaigne aufgeführten Zehenverrenkungen finden sich 19 des Hallux. Man kennt Luxationen auf den Rücken des Os metatarsi primum, an seine innere und seine aussere Seite, und Malgaigne unterscheidet hiernach die Verrenkung nach oben-hinten, oben-innen und oben-aussen. Nach den Leichenexperimenten von Bartholmai[1]) scheint es, dass eigentlich nur 2 Formen existiren, die Luxation auf die Dorsalfläche und die nach innen. Jede von diesen hat ihren eigenthümlichen Mechanismus, während die Luxation nach oben-aussen sich secundär aus der nach oben-hinten ausbildet. Eine Luxation in die Planta wurde nicht beobachtet.

Die Verrenkung auf die Dorsalfläche ist bei Weitem die häufigste. Sie entsteht durch Hyperdorsalflexion, ganz ebenso wie die entsprechende am Daumen. Der Kopf des Os metatarsi I drängt gegen die untere Kapselwand und zersprengt sie. In der Regel wird diese forcirte Streckung veranlasst bei dem Sprung auf die Zehen. In einer ganzen Reihe von Fällen war der Verletzte vom Pferd heruntergesprungen oder abgeworfen worden, in anderen war ein Sprung aus dem Fenster die Ursache. Hamilton erwähnt, dass auch bei dem Aufschwingen in den Sattel die Luxation sich ereignen könne, wenn der Reiter zu kurz in den Bügel tritt.

[1]) Bartholmai. Die Luxat. d. 1. Gliedes der grossen Zehe. Diss. inaug. Marburgi. 1857

Die Verrenkung ist bald vollständig, bald unvollständig. Bei der ersteren Form springt auf der Dorsalseite des I. Metatarsalknochens das hintere Ende des Zehengliedes hervor, so dass man zuweilen seine Facette fühlen kann; in die Planta ragt an entsprechender Stelle der Kopf des Mittelfussknochens. Die Zehe steht mit ihrer I. Phalanx in Dorsal-, mit ihrer II. in Plantarflexion, so dass sie einen Bogen bildet. (Fig. 35.) In einzelnen Fällen war sie fast senkrecht aufgerichtet. Sie ist immer ein wenig verkürzt, was durch ein von der Zehenspitze nach dem Kahnbeinhöcker gespanntes Massband leicht nachgewiesen werden kann. Willkürliche Bewegungen sind aufgehoben. Weniger deutlich ausgeprägt sind die Symptome bei der unvollständigen Luxation, doch fehlt auch hier nicht der Vorsprung der Phalanx. Relativ häufig wurde der Durchbruch des Metatarsalknochens durch die Haut der Sohle beobachtet, unter 19 Fällen Malgaigne's 10mal.

Fig. 35 (nach Anger).

Luxatio hallucis.

Im frischen Falle kann die Luxation nicht wohl verkannt werden und selbst, wenn die Schwellung die Details verwischt, bleiben doch immer die fixirte Stellung der Zehe und die Verkürzung als untrügliche Anhaltspunkte.

Die Reposition macht manchmal Schwierigkeiten und auch hierin ähnelt die Luxation der des Daumens. Die Hindernisse scheinen verschiedener Art zu sein. Ast. Cooper beschuldigte die Sesambeine und Bartholmai hat durch seine Leichenexperimente diese Ansicht entschieden gestützt. Er fand stets, dass die Sesambeine bei der Luxation an der Phalanx hängen blieben und sich bei ungeeigneten Reductionsversuchen interponirten. Brunache[1]) hatte schon früher Versuche an Leichen gemacht. Er fand, dass sich die Sehne des Flexor hall. longus, die er, um die Luxation zu erzeugen, aus ihrer Scheide befreit hatte, in den I. Zwischenknochenraum legte und die Reposition verhinderte, sobald man nur mässig an dem Hallux zog. In der Planta steckte der Kopf des Os metatarsi I zwischen Ligam. lateral. int. und Flexor hall. brevis wie in einem Knopfloche.

Die Einrichtung gelingt am leichtesten, wenn man, wie am Daumen, die Dorsalflexion forcirt und die Phalange mit dem Finger nach vorn schiebt. (Bartholmai.) Als Handhabe dient die Lüer'sche

[1]) Brunache. l'Experience. 1843 pag. 392.

Phalangenzange. Ergeben sich unüberwindliche Schwierigkeiten, so würde man unter Carbolspray das Gelenk zu eröffnen und die Hindernisse wegzuräumen haben. Die Resection des Capitulum ossis metatarsi bleibt für die Fälle aufgespart, in welchen dasselbe die Haut perforirt hat und bereits Eiterung eingetreten ist, die seine partielle Nekrose erwarten lässt.

Die sehr viel seltenere Luxation der grossen Zehe nach innen entsteht durch forcirte Abduction, besonders in rechtwinkliger Streckstellung. (Bartholmai.) Wir kennen nur 2 Fälle, einen von Malgaigne[1]) und einen von Notta[2]). In dem letzteren war ein Wagenrad über den Innenrand des rechten Fusses hinweggegangen. Man fand ausser einer Anschwellung am Fussrücken einen Vorsprung am Innenrande des Fusses, der dem hinteren Ende der Phalanx entsprach. In der Planta keine besondere Deformität; Streckbewegung war frei und zeigte deutlich, dass die Excursionen oberhalb des Metatarsusköpfchens Statt fanden: Beugung war behindert. Bei Leichenexperimenten fand Bartholmai stets die Phalanx etwas nach innen rotirt, den Kopf des Os metatarsi im I. Zwischenknochenraume.

Die Reposition gelang in beiden Fällen leicht durch Zug an der Zehe und directen Druck auf das Phalangenende. Rationeller ist die Abduction, verbunden mit Druck auf die Gelenkfläche der Phalanx.

§. 219. Luxationen der übrigen Zehen von den Mittelfussknochen sind nur in wenigen Beispielen beschrieben worden. Bekannt ist ein Fall von Ast. Cooper[3]), einen Mann betreffend, der durch Sturz auf die Zehen die 4 letzten nach oben und hinten verrenkt hatte. Die Verletzung wurde nicht erkannt und blieb uneingerichtet. Einen ähnlichen, veralteten Fall, in welchem die II. Zehe nach oben verrenkt war und es zur Resection des Capitulum ossis metatarsi II kam, berichtet Bardeleben[4]). Pailloux[5]) sah die Luxation aller 5 Zehen auf den Metatarsus und Josse[6]) endlich einen Fall, bei welchem durch Sturz mit dem Pferde alle Zehen nach aussen verrenkt waren und der Kopf des Os metatarsi I durch eine Querwunde an der Innenseite des Gelenkes hervorragte. Nach der Resection des Capitulum gelang die Reposition sehr leicht.

§. 220. Noch seltener sind die Verrenkungen der Zehenglieder. Broca[7]) beobachtete eine Luxation des II. Gliedes der dritten Zehe vom I. nach oben, welche durch den Fusstritt nach einem Hunde entstanden war. Die Einrichtung gelang durch Vorschieben der dorsalflectirten Phalange. Ein anderer von Pinel[8]) berichteter Fall betraf eine Luxation des letzten Gliedes der grossen

[1]) Malgaigne ed. Burger. II. pag. 1015.
[2]) Notta. Revue méd.-chir. T. VIII. pag. 373.
[3]) Ast. Cooper. Treat. on Dislocat. etc. pag. 385.
[4]) Bardeleben. Lehrbuch d. Chirurg. etc. 7. Ausg. II. Bd. pag. 889. 1874.
[5]) Pailloux. Bullet. de la soc. anatom. 1831. pag. 72.
[6]) Josse. Nouveau Journ. de med. 1820. T. VII. pag. 253.
[7]) Broca. Revue medico-chir. 1853. T. XIV. pag. 153.
[8]) Pinel. Bulletin de l'acad. de méd. 1840—41. T. VI. pag. 346.

Zehe nach innen durch Sturz vom Pferde. Die II. Phalanx war ganz nach innen umgelegt und die I. ragte durch einen Hautriss hervor. Die reponirten Phalangen ankylosirten.

Cap. XXXIX.

Luxation der Sehnen der Mm. peronei und des M. tibialis posticus.

§. 221. Verlassen die Sehnen der Wadenbeinmuskeln oder des Tibialis posticus ihre fascialen Scheiden, welche sie hinter dem Malleolus externus, beziehungsweise dem internus, befestigen, so bezeichnet man dies als Luxation der Sehnen. Die Verletzung ist sehr selten, indessen durch gute Beobachter ausser allen Zweifel gestellt.

Betrachten wir zunächst die Verrenkung der Peronei[1]), so werden als Ursachen angegeben ein Sprung, ein Fall auf die Fussspitze, wobei der Fuss nach innen umzuknicken drohte. Auch während des Tanzens hat man die Luxation eintreten sehen. Offenbar handelte es sich hierbei immer um eine gewaltsame Anstrengung der Wadenbeinmuskeln, den Fuss, der nach innen neigte, nach aussen zu drehen, zu abduciren. Diese vehemente Contraction genügte, die Haltbänder zu sprengen und die Sehnen aus der Führung herausgleiten zu lassen.

Die Symptome dieser Verletzung sind, zumal wenn man bald nach dem Unfalle zu untersuchen Gelegenheit hat, so charakteristisch, dass die Diagnose keine Schwierigkeit bieten kann. Die luxirten Sehnen sind über die grösste Convexität des Malleolus externus herübergetreten und auf dem Knöchel sicht- und tastbar. Betrifft die Verrenkung beide Sehnen, so spaltet sich die fühlbare, längliche Anschwellung nach vorn in zwei Stränge, deren einer (die Sehne des Peron. long.) am Os cuboid. endet, deren anderer (die Sehne des Peron. brevis) zum Vorsprung des V. Metatarsusknochens zieht. Ist nur ein Strang zu unterscheiden, so handelt es sich in der Regel um die luxirte Sehne des Peroneus longus. Das deutliche, nicht zu verkennende Bild wird oft nach kurzer Zeit durch die traumatische Schwellung verwischt; doch werden sich immer, allerdings weniger circumscript, die Sehnenstränge fühlen lassen, wenn man durch Massiren das Blutextravasat verstreicht Zudem gibt es ein Experiment, welches sehr einfach die Diagnose feststellt. Sucht man nämlich die dem Knöchel auftiegende Erhöhung nach abwärts zu drängen, so geben die Sehnen nach und gleiten, oft mit einem hörbaren Geräusche, in den Sulcus; führt man nun den Fuss in Abduction, so springen sie auch wieder heraus und rücken auf den Knöchel.

Von der Luxation des Tibialis posticus gibt uns ein Verletzter selbst, Martius[2]), eine genaue Beschreibung. In seinem

---

[1]) Wir folgen im Wesentlichen der Darstellung Pitha's in seinen „Krankheiten der Extremitäten". pag. 823.

[2]) Martius. Bullet. de l'academ. de méd. 1874 Nr. 1 u. 3.

67. Jahre zog er sich die Verrenkung zu, als er nach einer Lufttahrt mit dem Ballon wieder niedersank. Die Gondel schlug so heftig mit dem einen Ende auf den Boden, dass er durch den Stoss nach rückwärts geworfen wurde. In diesem Momente empfand er einen heftigen Schmerz im linken Fusse. Die Luxation der Tibialissehne wurde sofort diagnosticirt und ein fester Verband angelegt: es erfolgte vollkommene Heilung.

Wenn nicht anderweitige Verletzungen coincidiren, so sind diese Sehnenverrenkungen in kurzer Zeit vollständig zu heilen. Nachdem die Sehnen durch Fingerdruck reponirt sind, legt man eine graduirte Compresse hinter den betreffenden Malleolus und wickelt den ganzen Fuss und Unterschenkel mit einer nassen Binde ein. Der Fuss wird bei der häufigeren Verrenkung der Peronei in Supination (Adduction), bei der des Tibialis post. in Pronation (Abduction) gestellt. Hat die Schwellung nachgelassen, so wird am besten ein Gyps- oder Wasserglasverband angelegt, welchen man 2—3 Wochen tragen lässt.

Cap. XL.

Ruptur der Achillessehne. Schnitt- und Hiebwunden.

§. 222. Wir lernen unten §. 229 eine Rissfractur des Fersenbeins kennen, welche durch plötzliche und gewaltsame Action des Triceps surae entsteht. Das gleiche Moment hat zuweilen das Zerreissen der Achillessehne über ihrer Insertion zur Folge. Ein lebhafter Schmerz und eine plötzliche Schwäche des Fusses, die den Verletzten zusammenstürzen lässt, begleiten die Ruptur; zuweilen wird im Augenblicke des Reissens ein deutliches Knacken vernommen.

Die Symptome sind unverkennbar. Der Fuss ist vollkommen kraftlos, kann nicht in Plantarflexion geführt werden, und der Kranke vermag weder zu stehen noch zu gehen. Untersucht man die Gegend der Achillessehne, so fühlt man zunächst eine teigige Anschwellung zu beiden Seiten der Sehne, das subcutane Blutextravasat; verdrängt man dieses durch Streichen und Drücken, so gelingt es, einen oder zwei Finger in den Spalt zwischen den Sehnenstümpfen einzulegen.

Bisweilen reisst bei gleichen Anlässen nicht die Sehne, sondern der Muskel entzwei. Die Ruptur ist stets eine partielle und zeigt sich an durch locale Schmerzhaftigkeit, circumscripte Schwellung am Muskelbauche und das plötzlich aufgetretene Unvermögen des Stehens und Gehens.

Sehnen- wie Muskelruptur gestatten eine durchaus günstige Prognose. Im ersten Falle erreicht man das Aneinanderheilen der Sehnenstümpfe durch einen erhärtenden Verband, der in Beugestellung des Knies, in Plantarflexion des Fusses angelegt wird. 3—4 Wochen genügen zur Heilung. Die Muskelruptur bedarf nur der ruhigen Lage mit gebeugtem Knie.

§. 223. Im Anschlusse hieran erwähnen wir noch kurz die offene Durchtrennung des Tendo Achillis, wie sie bisweilen durch Axt- und Sensenhiebe zu Stande kommt. Da hierbei ausser der Sehne auch die Sehnenscheide und die Haut getrennt sind, so weichen die Stümpfe meist sehr beträchtlich auseinander, die Wunde klafft weit. Bleibt die verletzte Sehne sich selbst überlassen, so vernarben ihre Stümpfe an der Stelle, bis zu welcher sie sich zurückgezogen haben. Eine verbindende Zwischensubstanz bildet sich nicht, da die umhüllende Sehnenscheide ebenfalls getrennt ist. Hierzu tritt noch die Gefahr der Eiterung, welche an den Stümpfen entlang kriecht und sie nicht selten der Nekrose anheimgibt.

Man hat dem Allem begegnen wollen durch eine sehr frühzeitige Naht der Hautwunde, wodurch der Sehnenschnitt zu einem subcutanen werde. Besseren Erfolg wird man erzielen, wenn man, wie dies früher bereits ausgeführt, neuerdings aber wieder besonders empfohlen wurde, die directe Sehnennaht, die Tenorhaphie anwendet. Unter antiseptischen Massregeln darf man auf sichere Heilung rechnen. Die Naht wird in der Weise angelegt, dass man mit carbolisirter Seide oder Catgut zunächst die Sehnenstümpfe sorgfältig vereinigt und nun, nachdem alle Fäden kurzgeschnitten sind, über dieser Naht die Hautwunde schliesst. Die versenkten Fäden heilen ein oder werden resorbirt. Wählt man Silberdraht, so thut man besser, Sehnenstumpf und Hautwundrand in ein und dieselbe Naht zu fassen, die dann nach 5—8 Tagen entfernt wird. Im anderen Falle müsste man die Silberdrähte zwischen den Hautnähten herausleiten und ihr Durchschneiden abwarten. Eine eingeheilte Drahtschlinge wäre für die Bewegung der vernarbten Sehne entschieden störend.

Einen interessanten Fall von vollkommener Heilung durch Sehnennaht berichtet Pauly [1]). Der 8jährige Junge war vom Erntewagen herab in eine Sense gefallen und hatte eine 10 Ctm. lange Lappenwunde an der Ferse erlitten, die Haut und Achillessehne quer durchtrennte und nach unten reichend, die hintere Wand der Fussgelenkskapsel eröffnete. Zugleich war der Insertionspunkt der Sehne eingeschnitten, so dass der untere Sehnenstumpf nur noch am Periost hing. Unter Carbolspray wurde nun zunächst das abgetrennte Fersenhöckerstück mit einem gewöhnlichen „Zimmernagel" festgenagelt, dann die Sehnenwunde mit 10 abwechselnd gelegten Entspannungs- und Vereinigungsnähten aus Catgut geschlossen und schliesslich die Hautwunde vereinigt. Die vollkommene Heilung kam unter Lister'schem Verbande in 19 Tagen zu Stande, und die Function des Fusses wurde nach Jahresfrist durchaus normal gefunden.

Auch zur späten Vereinigung schlecht geheilter Sehnenstümpfe hat man die Naht verwendet. Annandale [2]) nähte mit Erfolg die Enden einer durchschnittenen Achillessehne, zwei Monate nach erlittener Verletzung, wie dies auch früher schon von Syme [3]) und Anderen ausgeführt worden ist.

---

[1]) Pauly, J. Fall von Sehnennaht. Centralblatt f. Chirurgie. 1878 Nr. 3.
[2]) Annandale. Lancet 1877. Aug. 5.
[3]) Syme. Edinb. med. and. surg. Journ. 1836. Oct.

Cap. XLI.

Gelenkfracturen am Fusse.

§. 224. Als Fractur über den Knöcheln (Fracture sus-malléolaire) hat Malgaigne einen Bruch bezeichnet, welcher einige Centimeter oberhalb der Gelenklinie verläuft und nicht selten in das Fussgelenk penetrirt. Bald ist es ein Querbruch beider Knochen, bald findet man die Tibia in mehrere Stücke zersprengt und die Fibula höher oben gebrochen.

Als Ursache wird Ueberfahren durch schwerbeladene Wagen, häufiger ein Sturz aus beträchtlicher Höhe auf den inneren oder äusseren Fussrand angegeben. Tillaux[1]) hat experimentell den Bruch zuweilen erzeugen können, wenn er am Fusse eine forcirte Adduction mit Rotation nach innen ausführte. Er glaubt, dass bei dieser Fractur die Ligam. tibiofibularia eine Rolle spielen; sie sollen nämlich, wenn die Fibula im unteren Drittel nachgegeben hat, an der Tibia einen Zug ausüben, so dass diese auf der ausseren Seite durch Abreissen, auf der inneren durch Einknicken abbreche.

Zuweilen besteht nur eine seitliche Verschiebung der Fragmente, die Gegend über dem Fussgelenke erscheint verbreitert: in anderen ist der Fuss nach der Seite umgeworfen, so dass das Bild einer seitlichen Luxation vorgetäuscht wird. So sah Malgaigne einen Fall, bei welchem der Fuss ganz nach einwärts gedreht stand, und die im Niveau der Tibia abgebrochene Fibula die Haut emporhob. In einem anderen stand der Fuss in Abduction und die hoch oben gebrochene Fibula war von der Tibia losgelöst. Eine ähnliche Beobachtung machte ich vor zwei Jahren. Ein 54jähriger, kräftiger Mann hatte sich in einem Anfalle von Wahnsinn aus dem dritten Stockwerke herunter auf die Strasse gestürzt. Am linken Fusse liess sich, nachdem die Blutanschwellung etwas geschwunden war, ein Schrägbruch des unteren Tibiaendes nachweisen, welcher einige Centimeter oberhalb des Malleolus int. begann und nach aussen und unten gegen die Gelenklinie verlief. Die Schwellung des Gelenkes selbst liess das Penetriren vermuthen. Das ganze untere Bruchende der Tibia war nach oben und innen dislocirt, der Fuss stand in leichter Adduction und die Fibula, an welcher keine Fractur nachzuweisen war, befand sich mit der Spitze des Malleol. ext. nahe der Fusssohle. Ihre Verbindung mit der Tibia war offenbar abgerissen.

Die Diagnose derartiger Traumen kann nur im Anfange auf Schwierigkeiten stossen, wenn die intra- und periarticuläre Blutung die Contouren verwischt. Auf den Unterschied der Fractur von der seitlichen Luxation haben wir bereits früher hingewiesen.

Prognostisch gehören diese, durch enorme Gewalt entstandenen, Brüche zu den schwersten Unterschenkelverletzungen. Fälle, in welchen, wie in dem von mir beobachteten, Heilung mit beweglichem Fussgelenke eintritt, sind selten. In der Regel resultirt ein ankylotisches

[1]) Tillaux l. c.

Gelenk, wenn nicht profuse Gelenkeiterung die Verstümmelung des Gliedes nothwendig machte.

Bei der Behandlung wird man am besten den verletzten Unterschenkel zuerst auf eine Volkmann'sche Unterschenkelschiene lagern und das Abschwellen der Gelenkgegend abwarten. Dann stellt man das Glied in einem erhärtenden Verbande fest. Ist die Fractur mit Hautverletzung oder Hautgangrän complicirt, so tritt die antiseptische Wundbehandlung ein.

§. 225. Des Bruches der Malleolen wurde bereits bei Gelegenheit der Fussgelenksluxationen vielfach Erwähnung gethan; er erschien dort als einleitende Verletzung und regelmässige Complication der Verrenkung. Für sich kommt die Fractur der Knöchel im Ganzen selten vor: indessen hängt es lediglich von der Ansicht des Beobachters ab, ob er den gegebenen Fall, wegen einer gleichzeitigen geringen Verschiebung des Fusses, schon als Luxation bezeichnen will oder nicht. Daher die verschiedenen Angaben über die Häufigkeit der Malleolenbrüche.

In der Regel handelt es sich um ganz denselben Mechanismus [1]), den wir bei der seitlichen Luxation des Fusses kennen gelernt haben. Es sind Rissbrüche, entstanden durch gewaltsame Zerrung der Bänder bei der Adduction oder Abduction des Fusses. Die Verrenkung trat nicht ein, weil die Gewalt sich früh erschöpfte, oder weil der Verletzte keinen Versuch machte, sich auf den Fuss zu stützen. Selten brechen die Knöchel durch directen Stoss, oder durch Anprallen eines schweren Steines u. dgl. Der Bruch ist bald ein-, bald doppelseitig; bald ist er nichts mehr, als der Ausriss einer Bandinsertion und bildet dann den Uebergang zur Distorsion, bald handelt es sich um einen queren, oder schrägen Abbruch des Knöchels.

Schmerzhaftigkeit bei Bewegungsversuchen, besonders bei Bewegungen zur Seite, localer Bruchschmerz, zuweilen eine geringe Crepitation, das sind die Symptome, welche den Malleolenbruch kennzeichnen. Die Diagnose ist indessen nicht immer leicht, denn die Anschwellung am Fussgelenke erschwert die genaue Untersuchung und Verwechselungen mit Distorsion sind daher nicht ausgeschlossen. Knöchelbrüche mit Dislocation zeigen alle Symptome der seitlichen Verrenkungen des Fusses.

Bei geeigneter Behandlung heilen die Fracturen der Malleolen, ohne dass die Function des Fusses einen Eintrag erfährt; nur hüte man sich vor dem zu frühzeitigen Gebrauche. Der weiche Callus gibt nur zu leicht nach, und die Verschiebung des Fusses in Adduction oder Abduction tritt nachträglich ein.

Unmittelbar nach der Verletzung kann das Anlegen eines gut schliessenden Contentivverbandes nicht genug empfohlen werden; selbst im zweifelhaften Falle thut man gut daran. War die Schwellung anfangs bedeutend, so muss der Verband nach 8 Tagen erneuert werden. Die Stellung, in welcher man den Fuss fixirt, sei eine zum Unterschenkel genau rechtwinkelige und halte die Mitte zwischen

[1]) Vergl. die dort angeführten Experimente.

Abduction und Adduction. Der Abnahme des Verbandes in der vierten Woche lässt man vorsichtige passive Bewegungen folgen, das Stützen auf den kranken Fuss aber darf man dem Verletzten erst von der sechsten Woche an erlauben.

Cap. XLII.

Fracturen der Tarsalknochen.

§. 226. Fracturen der Tarsalknochen entstehen im Allgemeinen häufig durch Ueberfahren und durch das Auffallen schwerer Lasten auf den Fussrücken. Die kurzen, spongiösen Knochen sind gewöhnlich sammt der sie bedeckenden Haut so sehr gequetscht und zertrümmert, dass ein Erhalten des Fusses unmöglich und die Amputation nothwendig wird.

Isolirt finden sich zuweilen Fracturen des Talus und des Calcaneus und ihr Zustandekommen ist an so bestimmte Mechanismen gebunden, dass diese Verletzungen eine gesonderte Besprechung verdienen.

§. 227. Der Bruch des Talus ist in der Regel die Folge eines Sturzes aus der Höhe auf den Fuss, so bei 9 von 10 durch Monahan[1]) beschriebenen Fracturen. Gewöhnlich besteht gleichzeitig die eine oder andere seitliche Verrenkung des Fusses, wodurch der Talus auf die Seite dicht unter die Haut geschoben wird. Der Bruch trennt entweder den vorderen Theil quer ab, oder er verläuft in der Längsrichtung; zuweilen sind die Bruchstücke in einander getrieben.

Das Erkennen der Fractur ist oft schwierig, da die Symptome der concurrirenden Verletzung in den Vordergrund treten. In einer Reihe von Fällen wurde der Bruch erst bei der Section gefunden.

Prognose und Behandlung fallen meist zusammen mit der begleitenden Luxation. Vollständig abgetrennte Stücke des Talus werden extrahirt.

§. 228. Der Bruch des Calcaneus entsteht auf zweifache Weise; direct durch Sturz aus der Höhe auf den hinteren Sohlenabschnitt, indirect durch Muskelzug.

Die directen Fracturen, Fractures par écrasement (Malgaigne), durchsetzen das Fersenbein in der Längsrichtung, oder aber der Knochen ist in mehrere Stücke zertrümmert und von oben nach unten zusammengedrückt; die Fragmente sind bald mehr bald weniger in einander gekeilt. (Fig. 36.) Der innere Abschnitt des Calcaneus leidet dabei immer mehr als der äussere, da die durch die Tibia ziehende Schwerlinie auf seinen inneren Rand fällt. Drei Beobach-

[1]) Monahan, Fract. of the Astragalus etc. Diss. inaug. 1858. Cit. von Hamilton l. c. pag. 489.

tungen, in welchen das Sustentaculum tali allein abgebrochen war, theilt Abel[1]) mit.

Eine enorme Anschwellung der Ferse begleitet den Zertrümmerungsbruch des Fersenbeins, der auch zuweilen doppelseitig vorkommt. Hierdurch werden die Details rasch verwischt, und bei oberflächlicher Untersuchung könnte man wohl die Verletzung mit einem Malleolenbruche oder einer Distorsion verwechseln. Sieht man indessen genau zu, so wird es einem nicht entgehen, dass die zu beiden Seiten des Fersenbeins gelegene Schwellung eine ziemlich resistente ist, die nur von einer Verbreiterung des Knochens herrühren kann. Besonders auffallend ist das an der inneren Seite. Zugleich erscheint das Fussgewölbe zusammengesunken, der Fuss abgeplattet; die Knöchelspitzen

Fig. 36 (nach Anger).

Fractur des Calcaneus „par écrasement".

sind der Sohle genähert. Bewegungen am Fersenhöcker sind sehr schmerzhaft und lassen zuweilen eine weiche, undeutliche Crepitation fühlen. Das Auftreten auf den verletzten Fuss ist natürlich ebenso schmerzhaft, manchmal ganz unmöglich.

Die Consolidation dieser Brüche kommt langsam zu Stande, und Monate vergehen, ehe die Verletzten wieder sicher auf die Ferse auftreten können. Sind die Bandverbindungen im Sinus tarsi nicht wieder hergestellt, so bleibt der Gang zeitlebens unsicher. Im Ganzen lässt die Fractur auch nach vollkommener Heilung immer einen mehr oder minder ausgesprochenen Plattfuss zurück; die hohen Grade der Zerschmetterung aber führen nicht selten zur Vereiterung der Fussgelenke mit ihren Folgen.

Die Behandlung beschränkt sich auf ruhige Lage des Fusses in guter Stellung. So lange die Anschwellung noch das Anlegen er-

[1]) Abel. Bruch des Sustentaculum tali. Archiv für klin. Chirurgie. 1878. Bd. 22. Hft. 2.

härtender Verbände verbietet, benutzt man Draht- und Blechschienen mit Fussstück und Fersenausschnitt, sowie die Suspension mittelst Rückenschienen aus Draht- und Bandeisen, oder mit den Beely'schen Gypshanfschienen. Nach 8—14 Tagen legt man dann einen Gypsverband an.

§. 229. Der Rissbruch des Fersenbeins durch Muskelzug des Gastrocnemius und Soleus ist eine sehr viel seltenere Verletzung. Ursachen sind ein Fehltritt, ein Fall oder ein Sprung auf die Füsse, bei welchem die plötzliche Contraction der Beugemuskeln das Gleichgewicht zu erhalten strebt. Der Bruch ist vorwiegend ein Querbruch und verläuft in der Regel hinter dem Talus, trennt also den hinteren Fortsatz des Fersenbeins ab. In anderen Fällen ist nur die Insertionsstelle der Achillessehne abgerissen.

Das abgetrennte Fragment folgt dem Muskelzuge mehr oder weniger hoch nach oben; dies hängt von der Zerreissung des Periostes und der Form des Bruches ab. Poncelet[1]), in dessen Fall der hintere Theil des Fersenbeins abgebrochen war, gibt kaum eine Dislocation an; dagegen fand Anningson[2]) die Sehneninsertionsstelle 7 Ctm. oberhalb der Ferse unter der Haut liegen, und Constance[3]) sah einen Abstand von fast 5 engl. Zollen (14 Ctm.). Streckung im Knie und Dorsalflexion des Fusses vergrössern selbstverständlich diesen Zwischenraum, während umgekehrt Beugung des Unterschenkels und Plantarflexion ihn vermindern. Die Diagnose ist hiernach leicht zu stellen.

Die Behandlung der durchaus ungefährlichen Verletzung hat für die exacte Annäherung der Fragmente Sorge zu tragen. Das geschieht durch Beugung des Unterschenkels im Knie und Plantarflexion des Fusses. In dieser Stellung wird ein Gypsverband angelegt, der 3—4 Wochen liegen bleibt.

Cap. XLIII.

Verletzungen der Fussgelenke. Stich-, Hieb- und Schusswunden.

§. 230. Gelenkwunden am Fusse, erzeugt durch Perforation des luxirten oder abgebrochenen Knochens, haben wir bei den Luxationen und Fracturen der Fussgelenke bereits in ziemlicher Anzahl kennen gelernt.

Mit Uebergehung der seltenen Stich- und Hiebwunden erübrigt es noch, die Schusswunden des Fussgelenks und der Fusswurzel zu besprechen.

Gelenkschüsse ohne Knochenverletzung sind an der Vorderseite

---

[1]) Poncelet b. Malgaigne l. c. I. pag. 807.
[2]) Anningson, J. W. Brit. med. Journ. 1878. Vol. I. pag. 128.
[3]) Constance. Americ. Journ. of med. Sciences. Vol. V. pag. 222. 1829. Nov.

des Fusses wohl möglich, — die Kugel contundirt die Kapsel oder reisst ein Stück aus ihr heraus —, in der übergrossen Mehrzahl aber wird der Knochen getroffen, sei es, dass die Kugel dicht über dem Gelenke die Tibia durchbohrt, oder die Malleolen absplittert, sei es, dass die kurzen Knochen der Fusswurzel einzeln oder zusammen zerschmettert werden. In jedem Falle handelt es sich um eine Gelenkfractur, die hier um so gefährlicher ist, als in der Regel mehrere Gelenke zugleich betroffen sind.

Der Verlauf solcher Verletzungen ist, abgesehen von aseptischer Wundheilung, denn auch gewöhnlich der, dass die Eiterung von einem zum anderen Tarsusgelenke weiterkriecht und auch in die benachbarten, unversehrten Synovialräume eindringt. Der ganze Tarsus ist hoch geschwollen, zahlreiche Eiterdurchbrüche erfolgen auf dem Fussrücken, in die Sohle aber senken sich tiefliegende Abscesse, die, von der Fascia plantaris bedeckt, bis gegen die Metatarsalknochen fortschreiten. Für die Entwicklung der Septicämie und Pyämie sind solche in den engen Gelenkspalten und unter den Fascien hinkriechenden Eiterungen sehr günstig, und in der That forderten diese verderblichen Wundkrankheiten unter den Schussverletzten am Fusse manches Opfer. Billroth[1]) berechnet eine Mortalität von 34.6%.

§. 231. In der Behandlung der Fussgelenk- und Fusswurzelschüsse ist man seit den letzten grossen Kriegen sehr viel conservativer geworden. An die Stelle der primären Amputation ist vielfach die exspectative Therapie, an Stelle der secundären die Resection getreten.

Bereits nach dem schleswig-holsteinischen Kriege 1864 machte B. v. Langenbeck[2]) darauf aufmerksam, wie gerade das Fussgelenk durch seine oberflächliche Lage, seine Zugänglichkeit, die Möglichkeit seiner vollkommenen Immobilisation, sich wie kein anderes Gelenk zur conservativen Behandlung eigne, und dass sie hier in der grössten Ausdehnung geübt werden könne. Im deutsch-französischen Kriege 1870/71 sind auf diese Weise recht befriedigende Resultate erzielt worden, und die antiseptische Wundbehandlung lässt für die Zukunft noch Besseres hoffen.

Mit Ausnahme der Abreissungen und Zerschmetterungen des Fusses durch schweres Geschütz sollte man bei allen übrigen Fällen wenigstens von der primären Amputation absehen. Reine Kapselschüsse, Absprengungen der Malleolen, Lochschüsse durch den Talus erfordern neben der bereits bekannten antiseptischen Occlusion einen festen Verband, welcher den Fuss in rechtwinkliger und einer die Mitte zwischen Abduction und Adduction haltenden Stellung fixirt. Erhärtende Verbände leisten hier immer das Beste; im Nothfalle dienen auch zwei seitliche Schienen, welche am Fussende rechtwinklig abgebogen sind, oder eine Rückenschiene. Wird der

[1]) Billroth Chirurg. Briefe. 1872. pag 278
[2]) B. v. Langenbeck. Ueber Resect. d. Fussgelenks bei Schussfracturen. Berl. klin. Wochenschrift. 1865. Nr. 4.

aseptische Verlauf unter dem trockenen Schorfe nicht unterbrochen, so kann selbst ein bewegliches Gelenk erzielt werden, in jedem Falle aber ein zur Stütze durchaus brauchbarer, wenn auch theilweise oder vollkommen ankylotischer Fuss. Tritt unter dem Verbande Eiterung ein, so säume man nicht, durch lange Incisionen das Gelenk zu öffnen, oder da einzuschneiden, wo immer sich Eiter angesammelt hat. Die Technik der antiseptischen Gelenkincisionen und die Gelenkdrainage wurde bei Gelegenheit der Kniegelenkverletzungen ausführlich besprochen. Durch wiederholtes Ausspülen der Wunde mit 5% Carbolsäure wird es wohl in vielen Fällen noch gelingen, den aseptischen Verlauf wieder herzustellen, oder mindestens die Eiterung auf ein geringes Maass zu beschränken.

Die Extraction abgesprengter oder gelöster Knochenfragmente bedarf keiner besonderen Erwähnung. Für Schussverletzungen des Talus empfiehlt v. Langenbeck eine Längsincision an der Vorderseite, dicht am Innenrande der Streckschne für die zweite Zehe. Das Sprunggelenk kann auf diese Weise in grosser Ausdehnung frei gelegt und für Finger und Instrumente zugänglich gemacht werden: Knochensplitter sind leicht zu entfernen; man kann selbst, wenn dies nöthig, den ganzen Talus exstirpiren, muss dann nur den Schnitt nach unten bis zum Talonaviculargelenke verlängern.

Fälle von Fussgelenk- und Tarsuswunden, in welchen die Knochenzertrümmerung eine erhebliche, eignen sich zur Resection. Ob hier die primäre oder secundäre Resection den Vorzug verdient, ist zur Zeit noch eine offene Frage. v. Langenbeck entscheidet sich für die Secundärresection, selbst in Fällen von Zertrümmerung der Knochen durch schweres Geschütz, da man unmittelbar nach der Verletzung nicht wohl zu beurtheilen vermöge, was von den Knochen geschont werden könne, was der Nekrose verfallen werde; man komme dann stets in die missliche Lage, entweder zu viel oder zu wenig wegzunehmen. Vor Einführung der antiseptischen Methode waren diese Bedenken gewiss gerechtfertigt und sie sind es heute noch überall da, wo unter dem Drucke äusserer Verhältnisse die Antiseptik nicht sofort nach der Verwundung Platz greifen kann. Im Uebrigen gestattet die Dilatation der Wunde unter antiseptischen Cautelen auch schon gleich nach der Verletzung einen genauen Einblick und die primäre Resection bietet den nicht zu unterschätzenden Vortheil einer rascheren Heilung.

Das Resultat der Resection soll die knöcherne Ankylose sein. Eine partielle Beweglichkeit um die normale Axe bietet wenig Vortheile, ein Schlottergelenk ist durchaus unbrauchbar, mit dem ankylotischen Fusse aber, der genau rechtwinklig zum Unterschenkel steht und sich weder in Abduction noch Adduction neigt, geht der Operirte wie ein mit Plattfuss mässigen Grades Behafteter; ein partielles Abwickeln des Fusses beim Gehen besorgen die intacten Tarsalgelenke. B. v. Langenbeck, welcher zuerst die Ankylose in bestimmtester Weise als das zu erstrebende Ziel hinstellte, kommt consequenter Maassen zu dem Schlusse, dass man stets so wenig Knochen als möglich entfernen solle. Die totale Resection will er nur dann ausgeführt wissen, wenn beide Malleolen sammt dem Talus zertrümmert sind. Traf das Geschoss nur den einen oder anderen Knöchel, so soll nur

dieser weggenommen werden; ist der Talus allein zerschmettert, so begnüge man sich mit der Extraction der Fragmente oder der Exstirpation des Knochens. Dabei soll stets für möglichste Schonung des Periostes und der seitlichen Bandapparate Sorge getragen werden.

Die Amputation und zwar die secundäre wird als lebensrettende Operation überall da am Platze sein, wo ausgedehnte Eiterungen und phlegmonöse Processe den Verletzten in kürzester Frist wegzuraffen drohen, und die Kräfte für die immerhin länger dauernde Heilung einer Resectionswunde nicht ausreichen. Die Wahl der Amputationsmethode wird vorwiegend von dem Zustande der Weichtheile bestimmt.

Cap. XLIV.

Resection des Fussgelenks.

§. 232. Wegen Caries des Fussgelenks hat Moreau (der Vater) 1792 die erste typische Fussgelenkresection ausgeführt und zwar mittelst eines beiderseitigen Winkelschnittes [1]). Die Einführung der Operation in die Kriegschirurgie verdanken wir B. v. Langenbeck, welcher sie 1864, im deutsch-dänischen Kriege, zum ersten Male bei frischer Schussverletzung mit Erfolg unternahm. Die von ihm angegebene Schnittführung, zwei seitliche Längsschnitte, ist seitdem zur herrschenden Methode geworden; ebenso das subperiostale Auslösen der Knochen.

Nach v. Langenbeck verfährt man folgendermassen: der erste Längsschnitt fällt auf den Malleolus externus, ist 6—8 Ctm. lang und dringt sofort auf den Knochen. Mit dem Raspatorium wird die Fibula sorgfältig aus dem Periost herausgelöst und mit der Stich- oder Kettensäge durchtrennt. Ein in den Zwischenknochenraum eingesetzter Spatel schützt die Weichtheile vor Verletzung. Der Sägeschnitt soll nicht ganz quer zur Axe der Tibia, sondern etwas schräg von aussen und oben nach innen und unten verlaufen. Hierdurch wird das Hervorziehen des Malleolus wesentlich erleichtert. Mit der v. Langenbeck'schen Resectionszange fasst man die Fibula dicht unter dem Sägeschnitte, zieht sie kräftig nach aussen und löst unter Drehen und Wenden den Malleolus extern. aus seiner Gelenkverbindung heraus. Der Bandapparat, der bald stumpf, bald scharf abgetrennt wird, soll möglichst als Ganzes zurückbleiben. v. Langenbeck empfiehlt nun, als zweiten Act der Operation, das Absägen der oberen Gelenkfläche des Talus, der in Verbindung mit der Tibia der Stichsäge weniger ausweichen kann, während nach Entfernung des Malleol. int. die Talusrolle mit dem Fusse lose hin- und herschwankt. Das abgesägte Stück bleibt in der Wunde liegen, bis die Tibia herausgelöst ist. Es folgt als dritter Act der Längsschnitt auf dem Malleol. int.,

[1]) Vergl. E. Gurlt. Die Gelenkresectionen nach Schussverletzungen etc. Berlin. 1879. Abth I. pag. 15.

der ebenfalls bis auf den Knochen dringt. Nachdem die Tibia in dem Niveau des Fibulasägeschnittes vom Periost ringsum entblösst worden, wird auch sie in situ durchsägt und ebenso wie die Fibula aus ihrer Bandverbindung am Malleol. int. herausgeschält. Dieser letzte Act ist wesentlich zu vereinfachen, wenn man, nach Ablösung des Periostes und querer Durchtrennung der Kapsel, den Fuss nach aussen umlegt und die Tibia allmälig so weit aus der Wunde heraustreten lässt, dass sie mit der Bogensäge abgesägt werden kann.

Die angegebene Schnittführung erfährt einige Modificationen, wenn die Resection nur partiell ausgeführt werden soll. Kann die Tibia erhalten bleiben, so genügen selbstverständlich die beiden ersten Acte der Operation. Gilt es dagegen, die Tibia allein zu entfernen, so fügt v. Langenbeck dem auf dem Malleol. int. geführten Längsschnitte einen nach unten convexen, den Contour des Knochels umkreisenden Schnitt hinzu, so dass die Wunde die Form eines Ankers erhält.

Soll mit beiden Knöcheln das Sprungbein ganz entfernt werden, so wird an der Innenseite statt des Längsschnittes ein ⊥-Schnitt gemacht, dessen querer Theil auf das Sustentaculum tali fällt, oder wenn dieses nicht zu entdecken wäre, 3 Ctm. unterhalb der Spitze des Knöchels verläuft.

Für die isolirte Exstirpation des Talus kann der gleiche ⊥-Schnitt benutzt werden, während man sich bei einer blosen Splitterextraction am zweckmässigsten des oben (§. 231) beschriebenen, dorsalen Längsschnittes bedient.

Die Resectionen am Fusse werden ausserordentlich erleichtert, wenn man nach Esmarch das Bein blutleer gemacht hat. Die Uebersicht über die Zerstörung der Knochen ist eine viel klarere, und die Entscheidung darüber, was erhalten, was entfernt werden soll, lässt sich präciser geben. Nach Entfernung der Knochen werden die Wunden drainirt und dann vernäht.

Ist die Operation beendet, so muss der Fuss sofort in der richtigen Stellung fixirt werden. Ein bis zum Knie reichender, gefensterter Gypsverband, in welchen eine nach dem Fuss gebogene Rückenschiene aus Holz, Bandeisen oder Telegraphendraht eingegypst wurde, leistet hierbei alles Wünschenswerthe. Hat man an der Rückenschiene kleine Oesen anbringen lassen, oder Bandschleifen in die Gypsbindentouren befestigt, so kann man den ganzen Fuss und Unterschenkel sehr bequem in einer sogen. Reifenbahre suspendiren (Volkmann[1]). Nach Heilung der Wunde muss vor Allem dafür Sorge getragen werden, dass der Fuss nicht bewegt und in der einmal gegebenen rechtwinkeligen Stellung unverrückt erhalten werde. Am besten lässt man den Kranken noch wochenlang einen geschlossenen Gyps- oder Wasserglasverband tragen, mit dem er an Krücken umhergehen kann. Erst wenn vollständige knöcherne Verwachsung der Gelenkenden eingetreten ist, darf der Gebrauch des Fusses gestattet werden.

Die Knochenreproduction pflegt bei der subperiostalen Fussgelenkresection eine sehr ausgiebige zu sein. Nicht nur die zurück-

[1]) R. Volkmann. Berlin. klin. Wochenschrift. 1869. Nr. 51

gelassenen Periostlappen bilden Knochen, auch die Bandinsertionen sind Ausgangspunkte von Knochenbrücken und Knochenspangen, und selbst die zwischen Tibia und Fibula ausgespannte Membrana interossea verknöchert zuweilen in ihrem unteren Abschnitte. So nur sind die schönen Resultate möglich gewesen, welche B. v. Langenbeck in einzelnen Fällen aufzuweisen hat, Fälle, in welchen 7, 9 und 12 Ctm. von der Tibia weggenommen wurden und gleichwohl ein fester, tragfähiger Fuss resultirte [1]).

Grossheim [2]) hat aus dem Kriege 1870/71 50 totale und 47 partielle Resectionen des Fussgelenks gesammelt und für die totalen eine Mortalität von 40 %, für die partiellen eine von 29,8 % gefunden. Ein Schlottergelenk wurde nur bei einem Operirten beobachtet, und zwar in einem Falle, in dem von der Tibia 8, von der Fibula 7 Ctm. entfernt worden, der Talus aber zurückgeblieben war. Die Gebrauchsfähigkeit liess übrigens bei allen Geheilten Vieles zu wünschen übrig, da die Fussstellung nicht immer eine gerade und zum Unterschenkel rechtwinklige war. Es beweist dies wieder, welche andauernde Sorgfalt auf die Stellung des Fusses während der Heilung verwendet werden muss.

Cap. XLV.

Resection des Calcaneus.

§. 233. Die Resection (Exstirpation) des Calcaneus wurde von Monteggia [3]) 1814 zum ersten Male ausgeführt, nachdem schon Larrey vorher die Erfahrung gemacht hatte, dass der Verlust des Fersenbeins die Gehfähigkeit nicht absolut aufhebe. In Deutschland war es zuerst Ferd. Robert [4]), welcher 1837 bei einem 4jähr. Kinde das Fersenbein mit gutem Erfolg exstirpirte. Seitdem hat die Operation vielfach Anwendung gefunden, indessen fast ausschliesslich bei Caries oder Nekrose. Nach Schussverletzungen ist sie nur in wenigen Fällen (Greenleaf [5]), Lücke [6]), Hunter Mc. Guire [7]) ausgeführt worden.

Zwei ausführliche Statistiken, eine von Polaillon [8]) 1869 und eine von Vincent [9]) 1876, berichten, die erste über 55, die andere über 69 gut beschriebene Fälle. Uns interessiren hier hauptsächlich die functionellen Resultate. Bezeichnet man als erfolgreiche Heilung diejenige, nach welcher der Operirte ohne Apparat und Stock gehen kann, so finden wir bei Polaillon 39 günstige, 16 Miss-Erfolge, bei

---

[1]) B. v. Langenbeck l. c. pag. 497.
[2]) Grossheim. Deutsche milit.-ärztl. Zeitschrift. 1876. pag. 217.
[3]) Monteggia. Instit. chirurg. Vol. V. 1814.
[4]) Ferd. Robert. Prag. Viertelj.-Schrift. Bd. 45. pag. 34. 1855.
[5]) Greenleaf. Americ. Journ. of. med. Sc. Vol. 46. pag. 389. 1863.
[6]) Lücke. Archiv f. klin. Chir. Bd. 7. pag. 129. 1864.
[7]) Hunter Mc. Guire. Philadelph. med. Times. 1870. Oct. 1. pag. 6.
[8]) Polaillon. Archives génér. 6te Serie. Bd. 14. Sept. Oct. 1869.
[9]) Vincent, Eugène. De l'ablation du calcaneum etc. These de Paris. 1876.

Vincent 49 gute, 20 schlechte Resultate. Uebrigens können selbst in den günstigen Fällen gewisse Deformitäten und Bewegungsanomalien nicht ausbleiben. Der Fuss, seiner hinteren Stütze beraubt, wird flacher, der Unterschenkel rückt nach abwärts, das ganze Bein ist daher verkürzt. Von den Bewegungen hat besonders die Plantarflexion eine Einbusse erlitten, da der Hebel fehlt, an welchem sich die Achillessehne inserirte und diese nun dicht hinter dem Sprunggelenke angreift. Am besten gehen diejenigen Patienten, bei welchen der Calcaneus subperiostal resecirt wurde (Mayer [Würzburg], Hilton, B. v. Langenbeck, Ollier). Die Knochenreproduction ist in solchen Fällen nicht unbeträchtlich. Andere tragen mit Vortheil einen Schuh, in dessen Fersenstück eine Korkplatte gelegt ist.

Zur Ausführung der Operation können nur Schnitte verwendet werden, welche die Narbe nicht in die Sohlenfläche verlegen.

Ein Bogenschnitt, welcher hinten über dem Fersenhöcker herzieht, die Achillessehne durchtrennt und auf beiden Seiten bis zur Grenze des Knochens reicht, wurde von Ried, Erichsen u. A. empfohlen. Er schafft reichlich Raum und erleichtert die Bloslegung des Calcaneocuboidalgelenkes.

v. Linhart hält einen T-Schnitt für zweckmässig, dessen senkrechter Schenkel auf oder am inneren Rande der Achillessehne verläuft, dessen quere nach vorn ziehen, und zwar der äussere bis über das Calcaneocuboidalgelenk hinaus, der innere nur in einer Ausdehnung von 5 Ctm. Der innere Schnitt kann zuweilen entbehrt werden, so dass ein |_-Schnitt bleibt, dessen senkrechten Schenkel man dann am besten an den Aussenrand der Achillessehne verlegt. Soll subperiostal operirt werden, so führt man die Seitenschnitte bis auf den Knochen und löst die Achillessehne erst mit dem Periosto ab.

Cap. XLVI.

Fracturen der Metatarsalknochen und der Zehenglieder.

§. 234. Diese Brüche kommen fast ausnahmslos durch directe Gewalt zu Stande, durch Auffallen schwerer Körper auf den Fussrücken, durch Ueberfahren und dergl., oder aber durch schweres und leichtes Geschütz. Bald ist nur der eine oder andere Knochen gebrochen, bald die ganze Reihe. In der Regel begleitet eine Zerreissung oder Quetschung der Haut den Bruch.

Zermalmungen des Fusses in seinen vorderen Abschnitten erfordern die primäre Absetzung in irgend einer quer durch den Fuss gelegten Ebene. Die Stelle wird durch den Sitz der Fractur, mehr aber noch durch die Ausdehnung der Weichtheilwunde bestimmt.

Fracturen einzelner Knochen mit oder ohne Hautwunde heilen bei conservirender Behandlung und hinterlassen meist einen durchaus gebrauchsfähigen Fuss. Der antiseptische Verband gestattet auch hier, conservativer zu sein als früher, da man den gefürchteten Phlegmonen und fortkriechenden Periosteiterungen frühzeitig zu begegnen im Stande

ist. Die Fragmente sind meist nur wenig dislocirt, und so genügt es zur Coaptation, wenn man die Sohle stützt und den Fuss im rechten Winkel zum Unterschenkel fixirt. Das Bandagiren einzelner Knochen, insbesondere der Zehenglieder, hat keinen Werth. Häufig erreicht man schon Alles mit dem Lister'schen Gasbindenverbande, mit dem man den Fuss in einer Volkmann'schen Unterschenkelschiene lagert oder an einer Rückenschiene suspendirt. Kommt der Verletzte bereits mit Eitersenkungen in Behandlung, so incidire man ausgiebig und lege Drainröhren durch die ganze Dicke des Fusses. Gelöste Splitter, nekrotische Metatarsalknochen und Phalangen werden mit Schonung des Periostes resecirt.

Die Secundäramputation wird nöthig, wenn die Eiterung den Verletzten zu erschöpfen droht, oder wenn sich der geheilte Fuss zum Gehen untauglich zeigt. Es gilt dies insbesondere von den Fällen, in welchen der Metatarsus der grossen oder der kleinen Zehe verloren ging, das Fussgewölbe also zweier wichtiger Stützpunkte entbehrt, sowie, wenn schmerzhafte Narben auf die Sohlenfläche zu liegen kommen.

Cap. XLVII.

Amputationen und Exarticulationen am Fusse.

§. 235. Die Amputationen und Exarticulationen am Fusse werden zweckmässiger Weise zusammen besprochen; ihre Indicationen — Zermalmungen, Abreissungen und dergl. — sind dieselben, und oft hängt es nur von einer geringen Differenz in der Knochenverletzung und in der Ausdehnung der Weichtheilwunde ab, ob die eine oder andere Methode gewählt wird.

Das Resultat jeder Amputation resp. Exarticulation am Fusse muss, soll anders dem Operirten gedient sein, einen Stumpf darstellen, auf welchen sich der Kranke sicher und ohne seitliche Abweichung stützen, auf dem er ohne Schmerzen gehen kann. Hiermit sind alle Operationen principiell ausgeschlossen, welche von der einen Seite des Fusses weniger wegnehmen als von der anderen. Da der Fuss ein Gewölbe darstellt, welches nicht nur von oben nach unten, sondern auch von einer Seite zur anderen gekrümmt ist, so muss durch einseitiges Wegnehmen der Gewölbestützen ein seitliches Einsinken statthaben; der in solcher Weise operirte Fuss muss sich in Abduction oder Adduction stellen und kann nur eine mangelhafte Stütze abgeben. Zu einem schmerzlosen Gange ist die intacte Bedeckung der Sohle und des Stumpfendes erforderlich; die Weichtheilnarbe muss demnach auf dem Fussrücken liegen. Es ergibt sich hieraus die von Schede in seiner gediegenen Arbeit über die partiellen Fussamputationen [1])

[1]) Max Schede in Volkmann's klin. Vorträgen. Nr. 72—73. 1874. Der Aufsatz enthält eine treffliche Kritik aller partiellen Fussamputationen und ist reich an Casuistik.

concis gefasste Vorschrift: Man amputire am Fusse nur in queren Ebenen und nehme womöglich den Lappen aus der Sohlenfläche. Demnach ist es unbenommen, den Fuss an irgend einer Stelle quer abzusetzen, wofern in der Sohle hinreichende Deckung für den Knochenstumpf vorhanden, und in der That existiren nicht wenige Beispiele von Amputationen ausserhalb der Gelenklinien, deren Resultate nichts zu wünschen übrig liessen. (Vergl. darüber Schede l. c.) Gewöhnlich allerdings halt man sich bei der Absetzung an gewisse Ebenen, welche meist den anatomischen Grenzen der Knochen entsprechen.

Wir betrachten hiernach von unten nach oben aufsteigend:

1) Amputatio metatarsea (Sharp).
2) Exarticulatio tarsometatarsea (Garengeot, Lisfranc).
3) Exarticulatio mediotarsea, s. in tarso (Chopart).
4) Exarticulatio sub talo (Lignerolles, Textor).
5) Amputatio pedis (Syme).
6) Amputatio pedis osteoplastica (Pirogoff).

Bei sämmtlichen Operationen setzen wir die Vorbereitungen zur Antiseptik und zu der Esmarch'schen Blutersparung voraus. Die letztere hat hier noch den grossen Vortheil, dass man sich vor der Operation über die Zerstörung der Knochen ausserordentlich genau orientiren kann.

1. Amputatio metatarsea.

§. 236. Sie ist die älteste der partiellen Absetzungen des Fusses und wurde 1765 zuerst von Sharp ausgeführt. Ihre Indication bei Verletzungen ist leider sehr beschränkt, da zur Deckung des Stumpfes die Sohlenhaut bis dicht an die Zehen gesund sein muss. Man bildet am besten einen kurzen Dorsal- und einen längeren Plantarlappen. Zu dem Ende wird an dem äusseren und inneren Fussrande je ein Längsschnitt geführt, welcher unterhalb der Bases des I. und V. Mittelfussknochens beginnend, zu den betreffenden Köpfchen zieht. Beide seitlichen Schnitte werden durch einen queren, etwas abgerundeten Dorsalschnitt, ca. 3 Ctm. oberhalb der Köpfchen des Metatarsus, verbunden. Die Bildung des grösseren, bis an die Zehen reichenden Plantarlappens kann ebenso geschehen, oder man sticht ein Amputationsmesser am einen Winkel des vorderen Lappens ein, am anderen aus und führt es dicht an den Knochen entlang bis zu den Phalangometatarsalgelenken. Beide Lappen werden zurückpräparirt, die Zwischenknochenmuskeln mittelst Bildung kleiner Läppchen durchtrennt und dann die Knochen durchsägt. Die Naht kommt auf den Fussrücken zu liegen. Das functionelle Resultat übertrifft das aller übrigen Fussabsetzungen. Kein Muskel, welcher den Fuss als Ganzes bewegt, verliert seinen Insertionspunkt, das Fussgewölbe ist zwar etwas flacher geworden, hat aber immer noch an der Tuberositas ossis metatarsi V und dem Stumpf des I. Metatarsalknochens seine seitlichen Stützpunkte, der Gang ist daher sicher und bis zu einem gewissen Grade noch elastisch.

2. Exarticulatio tarsometatarsea.

§. 237. Die Auslösung des Fusses in der Gelenklinie zwischen Metatarsus und Tarsus wurde bereits von Garengeot, Heister und Sharp empfohlen, ist aber erst 1815 durch Lisfranc in die Praxis eingeführt worden.

Die Linie, in welcher enucleirt werden soll, ist keine gerade und auf die Axe des Fusses quer gerichtete. Sie verläuft vielmehr im Allgemeinen schräg von innen-unten nach aussen-oben und wird durch das Einspringen des Os cuneiforme II nach oben ausgebogen; dies muss bei der Operation berücksichtigt werden. Die Gelenklinie ist ferner am Fussrücken nicht durchzufühlen, selbst wenn man den Fuss stark nach abwärts drängt. Hier dienen 2 Punkte als Marken. Am äusseren Fussrande ist es die Tuberositas ossis metatarsi V, hinter welcher die Gelenkspalte beginnt; am inneren Fussrande springt der Höcker des Os naviculare vor, zwei Querfinger unter demselben endet die Gelenkspalte.

Die Operation wird unter Bildung eines langen Plantarlappens in der folgenden Weise ausgeführt: Mit der linken Hand umfasst man die Planta pedis und legt Daumen und Zeigefinger an die eben bezeichneten Marken der Gelenkspalte. Nun werden zunächst die Weichtheile auf der Dorsalfläche in der die beiden Punkte verbindenden, schrägen Linie bis auf den Knochen durchtrennt. Das äussere Ende des Schnittes muss ½ Ctm. hinter den Höcker des V. Mittelfussknochens fallen. Nachdem die Weichtheile etwas zurückpräparirt sind, drängt man die Fussspitze stark nach abwärts und innen und durchtrennt ritzend die Dorsalbänder des V., IV. und III. Gelenkes. Vom inneren Fussrande aus spaltet man das Dorsalband des I. Gelenkes, indem man die Fussspitze nach aussen neigt. Zuletzt wird das Dorsalband des II. Gelenkes durchschnitten. Dies liegt, wie bekannt, ungefähr 1 Ctm. höher oben, als das I. Sollte man über seine Lage im Ungewissen sein, so thut man gut, das Messer flach, die Schneide nach aufwärts gerichtet, ½ Ctm. hinter dem I. Tarsometatarsalgelenke aufzulegen und nun stossweise von innen nach aussen das Band zu durchschneiden (Linhart). Es erscheint nun die Gelenkspalte als ein querer, weisser Streifen, der sich durch Abwärtsdrücken der Fussspitze verbreitern lässt. Es folgt die Durchschneidung der Ligam. interossea. Zu dem Ende rotirt man die Fussspitze nach innen und durchtrennt in der klaffenden Gelenkspalte zwischen II. Metatarsusknochen und innerem Keilbein das innere Zwischenknochenband; dann dreht man den Fuss nach aussen und senkt das Messer in das Gelenk zwischen II. Mittelfussknochen und dem äusseren Keilbeine; zuletzt wird unter Plantarflexion an der Aussenfläche des äusseren Keilbeins das dritte Zwischenknochenband durchschnitten. Es haftet der Metatarsus am Tarsus nur noch durch die plantaren Bänder. Diese löst man unter gesteigerter Plantarflexion, indem man die Tuberositas ossis metatarsi V umgeht und nun Band für Band bis zu dem des Os metatarsi I abschält. Man hat bisher mit einem kurzen, starken Messer operirt. Nun nimmt man ein Amputationsmesser zur Hand, schiebt es flach in die klaffende Gelenkspalte und schält, hart am Knochen hergehend, einen Plantarlappen aus, der sich bis an die Köpfchen

der Metatarsusknochen erstreckt. Sein innerer Rand muss entsprechend der schrägen Linie des Dorsalschnittes etwas länger sein. Durch Emporschlagen der Sohlenfläche überzeugt man sich von der hinreichenden Länge des Lappens, wendet dann die Schneide des Messers direct nach unten und trennt quer ab. Der vordere Rand, wie auch die Seitenränder des Sohlenlappens werden gleichmässiger, wenn man sich ganz im Anfange die Schnitte mit dem Messer vorzeichnet, oder wenigstens den vorderen Rand von aussen nach innen bildet. Für Ungeübtere ist dies jedenfalls zu empfehlen.

Der Stumpf liefert eine gute Stütze, senkt sich aber, da die vorderen Pfeiler des Fussgewölbes fehlen, in Plantarflexion und zugleich etwas in Abduction, um an dem flach gewordenen inneren Fussrande einen Stützpunkt zu finden. Der Operirte geht also mit leichter Equinovalgusstellung. Sie kann corrigirt werden, wenn man in dem Schuh die Sohle durch Korkeinlage vorn erhöhen und zugleich an der Innenseite ein kleines keilförmiges Korkstückchen anbringen lässt. Hierdurch wird der Stumpf allseitig in seiner normalen Lage gestützt und der Gang ist ohne Deviationen möglich.

3. Exarticulatio mediotarsea s. in tarso.

§. 238. Die Absetzung des Fusses zwischen Talus und Calcaneus einer-, Os naviculare und Os cuboides anderseits war, wie die vorhergehende, bereits Garengeot und Heister bekannt, und soll im Jahre 1780 von Du Vivier[1]) in Rochefort zuerst geübt worden sein; sie kam indessen wieder in Vergessenheit. Erst 1791 wurde sie von Chopart aufs Neue erfunden und bekannt gemacht, und führt seitdem den Namen der Chopart'schen Exarticulation.

Die Gelenklinie, in welcher abgesetzt werden soll, beginnt dicht hinter dem Höcker des Os naviculare und verläuft im Allgemeinen quer durch die Fusswurzel. Am äusseren Fussrande bezeichnet sie kein Knochenvorsprung, doch kann die Tuberositas ossis metatarsi V auch hier als Marke dienen: 2 Querfinger über ihr trifft man die Gelenkspalte. Als zulässig können nur solche Operationsmethoden gelten, welche die Weichtheilnarbe auf den Fussrücken legen. Dies thut vor Allen der einfache Lappenschnitt mit Bildung eines einzigen langen Sohlenlappens. In besonderen Fällen, wenn die Sohlenhaut nicht vollkommen ausreicht, kann ein kleinerer Dorsallappen hinzugenommen werden. Dieser alte Chopart'sche Schnitt legt indessen die Narbe schon an die Vorderfläche des Stumpfes und man muss bei der später zu wählenden Prothese genau darauf achten, dass sie dem Drucke entgeht.

Wir beschreiben den einfachen Sohlenlappenschnitt. Der Operateur umfasst mit der linken Hand die Sohlenfläche, fixirt mit Daumen und Zeigefinger die Markirpunkte der Gelenklinie und verbindet beide mit einem queren oder schwach convexen Schnitte. Die Haut wird ein wenig zurückpräparirt, dann zunächst das Ligamentum talo-naviculare dorsale durchschnitten und das betreffende Ge-

---

[1]) Vergl. Linhart. Compend. d. chir. Operationslehre. 4. Aufl. 1874. pag. 378.

lenk eröffnet. Ein Verfehlen dieser Gelenkspalte wird vermieden, wenn man sich den Kahnbeinhöcker recht genau fixirt und den scharfen Rand des Caput tali aufsucht. Nun bringt man durch Plantarflexion das Gelenk zum Klaffen, durchschneidet, sich stets an die Contouren des Os naviculare haltend, das Zwischenknochenband und eröffnet das Fersenwürfelbeingelenk. Bei verstärkter Plantarflexion folgt die Durchtrennung des Ligament. calcaneo-naviculare und des cuboideum plantare. Nun schiebt man ein Amputationsmesser flach in die klaffende Gelenkspalte und schneidet, wie bei der Lisfranc'schen Exarticulation, einen dicken Sohlenlappen aus, der alle Weichtheile enthält und bis gegen die Köpfchen der Mittelfussknochen reicht. Auch hier ist es Ungeübteren zu empfehlen, sich die Seitenschnitte und den vorderen, durchtrennenden Querschnitt vorzuzeichnen.

Die Chopart'sche Exarticulation ist der Gegenstand sehr heftiger Controverse gewesen. Man warf ihr vor, sie liefere einen meist unbrauchbaren Stumpf, der nur in sehr seltenen Fällen und unter unmöglich vorauszusehenden Bedingungen ein schmerzloses und sicheres Gehen gestatte (B. Legouest, Bouvier u. A.). Als Grund der häufigen Misserfolge wurde die „Retraction" der Ferse, die Equinusstellung des Stumpfes angegeben. Nun kann nicht geleugnet werden, dass diese Equinusstellung vorkommt, ja sie muss sich mehr oder weniger nach jeder Chopart'schen Exarticulation ausbilden. Es bedarf hier keineswegs einer Contractur der Wadenmuskeln, welche nach der antagonistischen Theorie eintreten sollte, weil die Dorsalflexoren des Fusses ihre Insertionspunkte verloren hätten, mindestens weiter rückwärts in der Narbe implantirt seien: der anatomische Bau des Fusses ist die Ursache der fehlerhaften Stellung.

Der Chopart'sche Schnitt trennt das Fussgewölbe, welches auf dem Tuber calcanei, der Tuberositas ossis metatarsi V und dem Kopfchen des I. Metatarsusknochens aufruht, mitten in seiner höchsten Kuppel, die vorderen Stützen fallen weg, der Rest des Fusses muss sich demnach, soll sein vorderer Rand nicht in der Luft schweben, senken, d. h. eine Plantarflexion im Fussgelenke ausführen; diese bedingt aber selbstverständlich eine Erhebung der Ferse. Hierzu kommt, wie wir bereits bei der Lisfranc'schen Exarticulation erwähnten, dass der innere Fussrand eine höhere Gewölbespannung besitzt, als der äussere. Somit muss nach der Durchtrennung im Tarsus der innere Stumpfrand mehr nach unten sinken, als der äussere. Auch hier combinirt sich der Pes equinus mit dem Valgus und beide Deviationen müssen begreiflicher Weise in höherem Grade auftreten, wie nach dem Lisfranc'schen Schnitte. Diese anatomische Erklärung des Equinovalgus hat im Wesentlichen schon Ross[1]) gegeben und ihm verdanken wir auch das Mittel zur Verhütung der fehlerhaften Stellung. Ross empfahl, nach vollendeter Heilung den Patienten einen Schnürstiefel tragen zu lassen, dessen nach vorn aufsteigende Sohle den vorderen Stumpfrand stützen und wieder zur normalen Höhe des Fussgewölbes erheben sollte. Für den Fall, dass die Equinusstellung schon in der Ausbildung begriffen ist, sollen an dem Schuh zwei seitliche, bis zum Knie reichende Schienen angebracht werden, welche in einem

[1]) Ross, G. Amput. d. Fusses n. Chopart etc. Deutsche Klinik. 1852. Nr. 13.

am Sprunggelenke liegenden Charnier jede beliebige Dorsalflexion gestatten, die Plantarflexion bei rechtwinkliger Fussstellung aber unterbrechen.

Neben dieser, so zu sagen, legitimen Equinovalgusstellung wurden übrigens, besonders früher, noch hochgradigere Deviationen beobachtet, welche zusammen mit den „schmerzhaften" und geschwürigen Stümpfen den Gegnern der Operation reichliches Material zu ihren Angriffen lieferten. Schede[1]) hat sich die dankenswerthe Mühe genommen, solche Misserfolge genau zu untersuchen. Er fand, dass entweder eine fehlerhafte Nachbehandlung während der Wundheilung, oder von vornherein eine mangelhafte Lappenbildung zu beschuldigen waren. Bezüglich der letzteren sind die massgebenden Grundsätze oben dargelegt worden, die Nachbehandlung dagegen bedarf noch einiger Worte.

Bei den Verletzungen des Fussgelenks wurde schon nachdrücklichst hervorgehoben, dass man den Fuss stets in rechtwinkliger Stellung zum Unterschenkel lagern müsse, wenn anders sich nicht eine schwer zu verbessernde Plantarflexion des Fusses durch die Eigenschwere ausbilden solle. Der Chopart'sche Stumpf folgt, so kurz er ist, nicht weniger dieser Eigenschwere, und hier lag der Fehler bei mancher früheren Nachbehandlung. Es ist somit dringend nothwendig, unmittelbar nach der Operation schon einen das Sprunggelenk stützenden Verband anzulegen. Der typische Lister-Verband reicht hierzu aus, besonders wenn man an die Sohlenfläche dickere Bäusche von carbolisirter Gaze legt und die Spica pedis mit appretirten Gazebinden macht. Behandelt man die Wunde offen, so wird einige Tage nach der Operation ein Gypsverband angelegt, der bis zum Knie reicht und die Wunde frei lässt. Er leistet auch nach vollendeter Benarbung noch gute Dienste. Als Prothese für den verheilten Stumpf kann man den Ross'schen oder einen ihm ähnlich gearbeiteten Schuh tragen lassen.

Der Chopart'schen Operation in Schnittführung und Nachbehandlung nahestehend ist die Amputatio talocalcanea (Blasius[2]). Sie unterscheidet sich von der vorhergehenden nur dadurch, dass nach vollendeter Exarticulation das Caput tali und der Proc. ant. calcanei in einer Ebene abgesägt werden. Nach Verletzungen wird sie kaum zur Ausführung kommen können.

4. Exarticulatio sub talo.

§. 239. Diese von Lignerolles vorgeschlagene Operation wurde von Textor[3]) (dem Vater) 1841 zum ersten Male, dann von Malgaigne 1845 ausgeführt. Der Fuss wird im Talotarsalgelenke herausgelöst, so dass von allen Fusswurzelknochen nur der Talus zurückbleibt. Die Seltenheit der Indication für diese Operation — Verletzung sämmtlicher Knochen der Fusswurzel mit Ausnahme des Talus — sowie ihre immerhin etwas schwierige Ausführung erklären es, dass

---

[1]) Max Schede l. c.

[2]) Blasius. Amput. talo-calcanea. Archiv. f. klin. Chirurgie. Bd. II. pag. 521.

[3]) Caj. v. Textor Ueber Exarticul. des Fusses zwischen Sprungbein und Fersenbein. Verhandlg. d. phys.-med. Gesellsch. z. Würzburg. 1850. I. pag. 11.

sie nur langsam in Aufnahme kam. Die Resultate sind übrigens nicht ungünstig gewesen, und die Erfahrung hat gelehrt, dass der Talus eine ganz brauchbare Gehfläche abzugeben im Stande ist.

Kann man die Haut der Sohle zur Stumpfbedeckung benutzen, so beginnt man nach den Angaben des jüngeren Textor die Operation mit einem Schnitte, der von einem Knöchel zum anderen in der Chopart'schen Gelenklinie verläuft. Mit diesem Dorsalschnitte wird die Gelenkverbindung zwischen Talus und Os naviculare eröffnet, sodann aber, anstatt in das Gelenk zwischen Calcaneus und Os cuboides einzudringen, der Bandapparat im Sinus tarsi durchtrennt. Von den Enden des Dorsalschnittes wird ein Querschnitt durch die Sohle geführt und der Calcaneus aus den Weichtheilen herausgeschält. Dies geschieht anfangs von oben her durch weiteres Eindringen zwischen Talus und Calcaneus bis zum Fersenhöcker, dann von unten, indem man die Fersenhaut möglichst dicht am Knochen abpräparirt. Die Abtrennung des Ansatzes der Achillessehne vervollständigt die Auslösung. Man kann auch den Sohlenschnitt zuerst führen, die Abschälung der Fersenhaut vornehmen, den Dorsalschnitt folgen lassen und nun von oben her die Operation beendigen.

Die Entfernung des Calcaneus wird ausserordentlich erleichtert, wenn man, wie dies Günther empfiehlt, dem Querschnitte einen Längsschnitt hinzufügt, welcher an der Aussenseite des Fersenbeins bis zum Knöchel reicht.

Im Nothfalle hat man auch von anderer Seite als von der Sohle die Stumpfbedeckung genommen, musste aber dafür Sorge tragen, dass die Narbe nicht in die Gehfläche fiel. Malgaigne bildete einen Lappen aus der vorderen-inneren Seite des Fusses; einen, der inneren Sohlenseite entnommenen, gestielten Lappen benutzte Volkmann, und Linhart half sich durch einen Ovalairschnitt mit nach aussen gelegter Spitze. Auf die Bezeichnung „Methode" können solche Schnitte freilich keinen Anspruch machen, sie sind und bleiben Nothbehelfe.

§. 240. Die beiden folgenden Operationen, die Amputationen des Fusses nach Syme und nach Pirogoff sind streng genommen Unterschenkelabsetzungen in der Höhe der Malleolen. Wir betrachten sie hier, weil sie lediglich durch Verletzungen am Fusse bedingt sind und sich historisch aus der längst verlassenen Exarticulatio pedis entwickelt haben.

5. Amputatio pedis sec. Syme.

Jäger [1]) hatte bereits früher den Vorschlag gemacht, nach Absägung der Malleolen die Fersenhaut zur Deckung der Sägefläche zu benutzen und die betreffenden Schnitte angegeben; am Lebenden hat er die Operation aber niemals ausgeführt. Erst 1842 wurde sie durch Syme (Edinburg) wieder empfohlen und häufig geübt. Für ihre Ein-

[1]) Jäger. Handwörterbuch d. Chir. u. Augenheilkunde v. Jäger, Walther und Radius. pag. 302

führung in Deutschland hat sich v. Chelius (der Sohn) Verdienste erworben

Nach Syme wird die Operation in folgender Weise ausgeführt: Man bezeichnet sich mit Daumen und Zeigefinger der linken Hand beide Knöchel und führt dann von einem zum anderen, quer durch die Sohle, einen Schnitt, den sog. „Steigbügelschnitt", der bis auf den Knochen dringt. Dann werden die Weichtheile der Sohle von dem Fersenbeine abgelöst, wobei das Messer immer dicht am Knochen hergleiten soll, bis man über die Insertionsstelle der Achillessehne gelangt ist. Der Lappen wird nach oben geschlagen und die Sehne durchtrennt. Es folgt, während der Fuss stark nach abwärts gedrängt wird, der vordere Dorsalschnitt, welcher die Enden des Sohlenschnittes quer verbindet und sofort bis in das Sprunggelenk eindringt. Mit schräg nach aussen und innen gerichteten Schnitten werden die Seitenbänder getrennt und die Exarticulation des Talus vollendet. Nun umschneidet man mit einem Cirkelschnitte alle, die Knöchel umgebenden Weichtheile und sägt die Tibia und Fibula ungefähr ½ Ctm. oberhalb der Knorpelfläche der ersteren quer ab.

Linhart hat die Reihenfolge der Operationsacte zweckmässig in der Weise abgeändert, dass er dem Steigbügelschnitte sofort den Dorsalschnitt folgen lässt und nach Eröffnung des Sprunggelenks das Fersenbein von oben nach unten aus dem Fersenlappen herausschält. Dies Verfahren hat den Vortheil, dass die Fersenkappe sehr viel derber ausfällt und besonders in der Gegend der Achillessehne die Haut nicht zu dünn abgeschält oder gar eingeschnitten wird, sondern mit der ganzen faserigen Ausbreitung der Sehne im Zusammenhange bleibt. Nach Unterbindung der Arteria tibialis antica und postica wird der Fersenlappen nach oben geschlagen und vernäht. In die Winkel kommen kurze Drainröhren zu liegen. Bildet sich, wie nicht selten, in der Gegend der Achillessehne eine Tasche, so kann man hier eine kleine Längsincision machen und drainiren (Fergusson). Bei dem Anlegen des Lister'schen Verbandes sorge man für möglichst gleichmässige Compression der Fersenkappe gegen den Knochenstumpf.

6. Amputatio pedis osteoplastica sec. Pirogoff.

§. 241. In der Absicht, den Syme'schen Stumpf zu verlängern und eine passendere Gehfläche zu schaffen, hat Pirogoff [1]) 1852 das Fersenbein nicht wie Syme aus dem Fersenlappen herausgeschält, sondern in dem Sohlenschnitte quer abgesägt. Das im Lappen zurückbleibende hintere Stück des Calcaneus wird gegen die Unterschenkelsägefläche emporgeschlagen, um mit dieser zu verwachsen.

Die Operation durchläuft anfangs die gleichen Acte, wie die von Linhart modificirte Syme'sche: Steigbügelschnitt, Dorsalschnitt, Eröffnung des Sprunggelenks und Exarticulation des Talus. Sobald man im weiteren Vordringen hinter das Sustentaculum tali gelangt ist, setzt man eine schmale Säge auf den hinteren Fortsatz des Calcaneus und sägt ihn, sich an den Sohlenschnitt haltend, durch. Die

[1]) Pirogoff. Klin. Chirurgie. 1. Hft. Leipzig. 1854.

Malleolen werden wieder wie bei der Syme'schen Operation umschnitten und abgesägt.

Die Richtung des Sägeschnittes durch das Fersenbein hat mit der Zeit eine Modification erfahren. Pirogoff hatte anfangs quer durchsägt, so dass der Fersenstumpf um volle 90° gedreht werden musste, um auf die Tibia zu gelangen. Sehr bald fand man aber, dass dies in manchen Fällen auf unüberwindliche Schwierigkeiten stiess, die theils auf die Infiltration der Weichtheile, theils darauf zurückgeführt werden mussten, dass bei manchen platt gebauten Füssen die seitlichen Weichgebilde von vornherein zu kurz gewachsen waren (Linhart). Die Durchschneidung der Achillessehne, die man empfohlen und geübt hat, nützt bei infiltrirten Weichtheilen wenig, das nachträgliche Absägen von Knochenscheiben am Unterschenkel oder dem Fersenhöcker aber macht einen der Vortheile der osteoplastischen Amputation illusorisch. Günther [1]) hat daher schon sehr bald nach dem Bekanntwerden der Pirogoff'schen Operation für alle Fälle vorgeschlagen, den Calcaneus schief von hinten und oben nach vorn und unten zu durchsägen. Der Fersenstumpf bedarf dann nur einer Drehung von ca. 45° und lässt sich ohne Gewalt der Tibia adaptiren. In sehr präciser Weise hat neuerdings Busk [2]) die Richtung des Schnittes angegeben. Er führt ihn genau von der hinteren Grenze der Gelenkfläche für den Talus zum unteren Rande derjenigen für das Os cuboides. Dabei betont er mit vollem Recht, dass auf diese Weise gerade der Theil der Ferse den Stumpf bedecke, welcher auch unter normalen Verhältnissen den Boden berührt.

Nach vollendeter Absägung der Knochen wird der Fersenhöcker durch Assistentenhände allseitig gegen die Sägefläche der Tibia angedrückt und es folgt die Naht der Weichtheile. Hierbei ist es vortheilhaft, am Tibiastumpfe eine 1 Ctm. lange Hautmanchette zu haben, da wegen der ungleichen Dicke der Weichtheile die Nähte am Unterschenkel mehr Haut umfassen müssen, als an dem Fersenlappen. In die beiden Wundwinkel werden kurze Drains gelegt; dann wird der Stumpf mittelst des Lister'schen Verbandes unter gleichmässiger Compression eingewickelt. Ist die Vernarbung der Hautwunde vollendet, so lasst man noch einige Wochen einen Gypsverband tragen, der, um nicht abzugleiten, bis über das Knie reichen muss. Bei offener Wundbehandlung wird entweder unmittelbar nach der Operation oder 6—8 Tage später ein Gypsverband angelegt, der an der Wunde gefenstert und dessen Rückseite durch eine Gypscompresse oder ein um die Ferse gebogenes Stück Bandeisen gestützt ist.

Die Verwachsung der Sägeflächen bleibt bei traumatischen Fällen, die wir allein hier berücksichtigen, wohl niemals aus. Sie ist in der überwiegenden Mehrzahl eine knöcherne, oder mindestens so straffe fibröse, dass die Function nicht leidet. Pirogoff fand unter zahlreichen älteren Stümpfen, die er am Lebenden untersuchte, nur 2, bei welchen eine minimale Beweglichkeit des Fersenhöckers zu constatiren war, und Schede hat bei seinen ausgedehnten casuistischen

---

[1]) Günther, G. B. Die Lehre v. d. blut. Operationen am menschl. Körper. 1859. II. Theil. pag. 51.

[2]) Busk bei Hancock. The Lancet. 1866. Vol. II. pag. 116.

Untersuchungen nirgends erwähnt gefunden, dass die Verwachsung ausgeblieben wäre, mit Ausnahme von wenigen, nicht hierher gehörenden Fällen, in denen fortbestehende oder recidivirende Caries dieselbe gehindert hatte. Zudem haben sämmtliche bekannt gewordenen Sectionen alter Pirogoff'scher Stümpfe die Synostose bestätigt.

Die Prothese, welche man die nach Pirogoff operirten Patienten tragen lässt, besteht entweder in einem mit seitlichen Unterschenkelschienen versehenen Schuh, in dessen Fersenstück der Stumpf eingebettet wird, oder in einem förmlichen künstlichen Fusse. Die gleichen Prothesen können mit unbedeutender Abänderung auch für die Stümpfe des Syme'schen und Lignerolles-Textor'schen Schnittes gebraucht werden.

Cap. XLVIII.

Exarticulationen der Metatarsalknochen und Zehen.

§. 242. Nach den oben aufgestellten Principien sind isolirte Exarticulationen der Metatarsalknochen conservative Operationen von sehr zweifelhaftem Werthe, und nicht selten kommt es vor, dass der Operirte später selbst die quere Absetzung des Fusses verlangt. Dies gilt vor Allem für die Exarticulationen des Os metatarsi I et V, durch welche das Fussgewölbe jedesmal einen seiner seitlichen Pfeiler einbüsst. Eher noch würde die Entfernung eines oder zweier mittlerer Metatarsalknochen ein erträgliches Resultat ergeben, obwohl auch hier der Gang nothwendiger Weise an Festigkeit verlieren muss.

Die Ausführung der betreffenden Operationen ist übrigens die folgende:

1. Exarticulation des ersten und fünften Metatarsalknochens.

Sie wird in der Regel mittelst Ovalairschnittes ausgeführt. Der Schnitt beginnt an der Seite des betreffenden Mittelfussknochens am Tarsometatarsalgelenke, theilt sich am Metatarsophalangealgelenke gabelförmig und umkreist die Zehe. Diese wird stark nach innen, beziehungsweise aussen gebogen und der Metatarsusknochen mit kurzen Messerzügen aus den Weichtheilen herausgeschält.

Walther bildete einen inneren, resp. äusseren Lappen, indem er mit einem schmalen Messer einen Zwischenknochenschnitt führte, das betreffende Tarsometatarsalgelenk eröffnete und nun, um den Metatarsalknochen herumgehend, den Lappen bis zum Capitulum ausschnitt.

Lisfranc formte diesen Lappen zuerst mittelst Durchstich und liess die Exarticulation folgen.

2. Exarticulation eines mittleren Metatarsalknochens.

Auch hier kann der Ovalairschnitt Verwendung finden, doch muss der Längsschnitt auf die Dorsalseite des Knochens verlegt werden.

Zweckmässiger ist ein I-Schnitt an der Dorsalseite des Mittelfussknochens. Er vermeidet jede Narbe in der Planta und lässt sich eventuell durch Verlängerung der kleinen Querschnitte sehr wohl auch zur Entfernung des nächsten Metatarsusknochens gebrauchen.

Exarticulation der Zehen.

§. 243. Die Auslösung aller Zehen aus ihren Metatarsophalangealgelenken wurde von Lisfranc vorgeschlagen, hat aber gegenüber der Amputatio metatarsea das Feld nicht behaupten können.

Von den einzelnen Zehen wird am häufigsten der Hallux exarticulirt. Zur Enucleation im Metatarsophalangealgelenke dient der seitliche Ovalair- oder der doppelte Lappenschnitt. Bei der Trennung der II. von der I. Phalanx wird der Stumpf mittelst Plantarlappens gedeckt

Die übrigen Zehen werden wie die Finger behandelt. Bei der Ablösung von den Mittelfussknochen bedient man sich des Ovalairschnittes, bei der Auslösung zwischen den Phalangen des plantaren Lappenschnittes.

Nachtrag zu §. 44.

Als Intrapelvica beschrieb ganz kürzlich J. Scriba (Breslau. ärztl. Zeitschr., 11. Oct. 1879) eine Unterart der Suprapubica, die dadurch charakterisirt war, dass das in Knie und Hüfte mässig gebeugte Bein in Adduction und Innenrotation stand. Der Schenkelkopf lag in der Beckenhohle, der Trochanter mj. auf dem Schambeine; Lig. Poup. zerrissen, Gefässe und Nerv über dem Kopfe gespannt, Puls d. Femoralis fehlte. Bei einem Repositionsversuche in Hyperextension rückte das Bein in Rotation nach aussen und blieb stehen. Die Einrichtung gelang durch Zug am gebeugten Schenkel und Druck auf den Kopf, bis derselbe auf dem Schambeine stand, dann spitzwinklige Beugung, Adduction, Innenrotation, Streckung. An der Leiche lässt sich diese Luxation herstellen, wenn man bei einer Suprapubica die hintere und untere Kapselpartie abtrennt. Das Lig. iliofemor. bleibt intact. Ich kann dies bestätigen. Die Luxation ist offenbar eine Secundärstellung der Iliopectinea. Ausser der eigenen fand Scriba nur noch eine Beobachtung dieser seltenen Form bei Robert (Wien. med. Wochenschrift. 1856. 26).

sie nur langsam in Aufnahme kam. Die Resultate sind übrigens nicht ungünstig gewesen, und die Erfahrung hat gelehrt, dass der Talus eine ganz brauchbare Gehfläche abzugeben im Stande ist.

Kann man die Haut der Sohle zur Stumpfbedeckung benutzen, so beginnt man nach den Angaben des jüngeren Textor die Operation mit einem Schnitte, der von einem Knöchel zum anderen in der Chopart'schen Gelenklinie verläuft. Mit diesem Dorsalschnitte wird die Gelenkverbindung zwischen Talus und Os navicular eröffnet, sodann aber, anstatt in das Gelenk zwischen Calcaneus und Os cuboides einzudringen, der Bandapparat im Sinus tarsi durchtrennt. Von den Enden des Dorsalschnittes wird ein Querschnitt durch die Sohle geführt und der Calcaneus aus den Weichtheilen herausgeschält. Dies geschieht anfangs von oben her durch weiteres Eindringen zwischen Talus und Calcaneus bis zum Fersenhöcker, dann von unten, indem man die Fersenhaut möglichst dicht am Knochen abpräparirt. Die Abtrennung des Ansatzes der Achillessehne vervollständigt die Auslösung. Man kann auch den Sohlenschnitt zuerst führen, die Abschälung der Fersenhaut vornehmen, den Dorsalschnitt folgen lassen und nun von oben her die Operation beendigen.

Die Entfernung des Calcaneus wird ausserordentlich erleichtert, wenn man, wie dies Günther empfiehlt, dem Querschnitte einen Längsschnitt hinzufügt, welcher an der Aussenseite des Fersenbeins bis zum Knöchel reicht.

Im Nothfalle hat man auch von anderer Seite als von der Sohle die Stumpfbedeckung genommen, musste aber dafür Sorge tragen, dass die Narbe nicht in die Gehfläche fiel. Malgaigne bildete einen Lappen aus der vorderen inneren Seite des Fusses; einen, der inneren Sohlenseite entnommenen, gestielten Lappen benutzte Volkmann, und Linhart half sich durch einen Ovalairschnitt mit nach aussen gelegter Spitze. Auf die Bezeichnung „Methode" können solche Schnitte freilich keinen Anspruch machen, sie sind und bleiben Nothbehelfe.

§. 240. Die beiden folgenden Operationen, die Amputationen des Fusses nach Syme und nach Pirogoff sind streng genommen Unterschenkelabsetzungen in der Höhe der Malleolen. Wir betrachten sie hier, weil sie lediglich durch Verletzungen am Fusse bedingt sind und sich historisch aus der längst verlassenen Exarticulatio pedis entwickelt haben.

5. Amputatio pedis sec. Syme.

Jäger [1]) hatte bereits früher den Vorschlag gemacht, nach Absägung der Malleolen die Fersenhaut zur Deckung der Sägefläche zu benutzen und die betreffenden Schnitte angegeben; am Lebenden hat er die Operation aber niemals ausgeführt. Erst 1842 wurde sie durch Syme (Edinburg) wieder empfohlen und häufig geübt. Für ihre Ein

[1]) Jäger. Handwörterbuch d. Chir. u. Augenheilkunde v. Jäger, Walther und Radius. pag. 302.

M11
D486 Deutsche Chirurgie.
v.64-65 6757
1880-1

NAME	DATE D
J. A. Simpson	2d July
R. Wessel	Dec 31
Haldeman	